TRATAT DE PATOLOGIE CHIRURGICALĂ

SUB REDACȚIA

E. PROCA

VIII

EDITURA MEDICALĂ

TRATAT DE PATOLOGIE CHIRURGICALĂ

SUB REDACȚIA

Prof. E. PROCA

Vol. VII

Ginecologie

Coordonator: Prof. dr. P. SÎRBU

COLABORATORI:

V. ACHIM, BOGA COLOMAN, BORBATH ANDREI, CHIRICUȚĂ ION, CIUCĂ TRAIAN,
CRÎNGU MIRCEA, DUMITRESCU ALEXANDRU, GAVRILESCU CORNELIU, LUCA VASILE,
LUPAȘCU GHEORGHE, MARINESCU BOGDAN, MUDRIC VICTOR, MUNTEANU ION,
NEGRUȚ ION, NICULESCU MIHAI, PARHON ION, PROCA EUGEN, REBEDEA FELICIA,
REBEDEA TRAIAN, RĂDULESCU ECATERINA, SÎRBU PANAIT, TELEMAN GHEORGHE,
TEODORU GHEORGHE, VINȚI DAN, VINȚI ION

EDITURA MEDICALĂ ● BUCUREȘTI 1983

Tratat de patologie chirurgicală

Sub redacţia E. PROCA

Vol. I	– Propedeutică chirurgicală	**E. Bancu**
Vol. II	– Reanimarea bolnavului chirurgical	**Gh. Litarczek**
Vol. III	– Ortopedia	**A. Denischi**
Vol. IV	– Neurochirurgia	**C. Arseni**
Vol. V	– Patologia chirurgicală a toracelui, cordului, şi vaselor	**I. Pop D. Popa**
Vol. VI	– Patologia chirurgicală a abdomenului	**I. Juvara**
Vol. VII	– Chirurgia ginecologică	**P. Sîrbu**
Vol. VIII	– Urologia	**E. Proca**
Vol. IX	– Patologia chirurgicală pediatrică	**M. Socolescu**
Vol. X	– Patologia chirurgicală endocrină	**D. Stoenescu**

TABLA DE MATERII

Pag.

1. **MALFORMAȚIILE CONGENITALE ALE APARATULUI GENITAL FEMININ** – Dr. **M. Niculescu,** prof. dr. **P. Sîrbu** (Clinica de Ginecologie și Obstetrică „Giulești", București) 17

- 1.1. Malformații congenitale vulvare 17
  - 1.1.1. Absența vulvei 18
  - 1.1.2. Duplicitatea vulvei 18
  - 1.1.3. Hipoplazia vulvară 19
  - 1.1.4. Unirea labiilor mici 19
  - 1.1.5. Unirea labiilor mari 19
  - 1.1.6. Hipertrofia clitorisului 19
  - 1.1.7. Persistența membranei himeneale. Hematocolpos 19
  - 1.1.8. Himenul rigid 21
  - 1.1.9. Anomalii vulvare prin intersexualitate 21
  - 1.1.10. Anomalii dobîndite 23
- 1.2. Malformații congenitale vaginale 24
  - 1.2.1. Vaginul septat longitudinal 25
  - 1.2.2. Vaginul septat transversal 29
  - 1.2.3. Agenezia vaginală 30
  - 1.2.4. Vaginul hipoplazic 34
- 1.3. Malformații congenitale uterine 34
  - 1.3.1. Sindromul Rokitansky-Küster-Hauser 39
  - 1.3.2. Uterul unicorn adevărat 39
  - 1.3.3. Uterul pseudounicorn 40
  - 1.3.4. Uterul bicorn 40
  - 1.3.5. Uterul septat sau cloazonat 43
  - 1.3.6. Uterul comunicant 44
  - 1.3.7. Hipoplazia uterină 45
- 1.4. Malformațiile congenitale ale colului și istmului uterin 47
- 1.5. Anomaliile congenitale ale trompei 47
- 1.6. Anomaliile congenitale ovariene 49

2. **VULVO-VAGINITELE** – Dr. **T. Ciucă (Spitalul Militar Central, București)** . . . 51

- 2.1. Vulvo-vaginita gonococică 52
- 2.2. Vulvo-vaginita nespecifică 58
- 2.3. Candidoza vulvo-vaginală 62
- 2.4. Vaginita cu micoplasme 68
- 2.5. Vaginita clamidiană 70
- 2.6. Trichomoniaza uro-genitală 72
- 2.7. Vaginite determinate de corpi străini în vagin la fetițe 78
- 2.8. Vaginita emfizematoasă 80

Pag.
2.9. Bartholinitele 81
2.10. Skenitele 83

3. BOLI VULVARE CU ASPECTE DERMATOLOGICE – Prof. dr. **Al. Dumitrescu** (Clinica de boli dermato-venerice I.M.F. – București) 85
3.1. Boli infecțioase, microbiene și parazitare 85
3.1.1. Ulcerații difterice 85
3.1.2. Eritrasma 85
3.1.3. Vulvite produse de germeni banali 85
3.1.4. Sifilisul 87
3.1.5. Șancrul moale 88
3.1.6. Ulcerul tuberculos 88
3.1.7. Ulcerul serpiginos Mac Leod-Donovan 89
3.1.8. Gangrena vulvară 89
3.1.9. Pediculoza (ftiriaza) pubiană 89
3.1.10. Ulcerul amibiazic 90
3.1.11. Ulcerul schisostomic 90
3.1.12. Limfogranulomatoza inghinală (boala Nicolas-Favre) 90
3.1.13. Ulcerul cronic simplu al vulvei 91
3.1.14. Estiomenul vulvar 91
3.1.15. Ulcerul fagedenic 91
3.1.16. Infecții virale 92
3.1.17. Ulcerul vulvar acut (Lipschütz) 94
3.2. Pruritul vulvar 94
3.3. Boli distrofice 95
3.3.1. Lichenul sclero-atrofic (L.S.A.) 97
3.3.2. Kraurosisul vulvar 98
3.3.3. Atrofia senilă a vulvei 99
3.4. Afecțiuni displazice 99
3.4.1. Boala Bowen vulvară 99
3.4.2. Eritroplazia sau vulvita cu plasmocite 101
3.4.3. Boala Paget 101
3.4.4. Leucoplazia 102
3.5. Dermatoze 104
3.5.1. Dermatita de contact 104
3.5.2. Eczeme 104
3.5.3. Eczematizarea secundară 105
3.5.4. Intertrigo 105
3.5.5. Lichenificarea 105
3.5.6. Psoriazisul 105
3.5.7. Lichenul plan vulvar 106
3.6. Afecțiuni buloase 106
3.6.1. Eritemul polimorf 106
3.6.2. Sindromul Kyell 106
3.6.3. Erupțiile medicamentoase 106
3.6.4. Pemfigusul vulvar 106
3.6.5. Pemfigusul vegetant 107
3.6.6. Pemfigoidul benign al mucoaselor 107
3.6.7. Diabetul 107
3.6.8. Boala Crohn 107
3.7. Discromii 107
3.7.1. Acromii 107
3.7.2. Hipercromii 108
3.8. Boala Fox-Fordyce 108
3.9. Angiokeratoame 109

4. TUMORILE VULVARE 110
4.1. Tumorile vulvare benigne – prof. dr. **P. Sirbu** (Clinica de Ginecologie și Obstetrică „Giulești", București) 110
4.1.1. Tumori chistice 110
4.1.2. Tumori solide 111

4.2. Cancerul vulvei și vaginului — Dr. **V. Mudric** (Institutul Oncologic București) 112
  - 4.2.1. Cancerul vulvei 112
  - 4.2.2. Cancerul vaginului 120

5. **TRAUMATISME VULVO-VAGINALE** — Prof. dr. **Gh. Teleman** (Clinica de Ginecologie și Obstetrică, Iași) 126

5.1. Traumatisme vulvo-vagino-perineale apărute în circumstanțe ginecologice 126
  - 5.1.1. Traumatisme vulvo-vaginale nesexuale 126
  - 5.1.2. Traumatisme vulvo-vaginale sexuale 128

5.2. Traumatisme vulvo-vagino-perineale apărute în circumstanțe obstetricale 133

6. **DISFUNCȚII GENITALE DUREROASE** — Dr. **Ecaterina Rădulescu** (Clinica de Ginecologie și Obstetrică „Giulești", București) 142

6.1. Vaginismul 144
6.2. Dispareunia 146
6.3. Nevralgiile pelviene 149
6.4. Dismenoreea 152
6.5. Frigiditatea 153

7. **PATOLOGIA COLULUI UTERIN** — Dr. **M. Crîngu** (Clinica de Ginecologie și Obstetrică „Giulești", București) 158

7.1. Cervicita cronică 160
7.2. Displaziile colului uterin 166
7.3. Tumori benigne (Sîrbu) 170
  - 7.3.1. Tumori chistice 170
  - 7.3.2. Tumori polipoase 171
  - 7.3.3. Hiperplazia glandulară adenomatoasă endocervicală 172
  - 7.3.4. Papilomul și condilomul 172
  - 7.3.5. Hemangiomul 172
  - 7.3.6. Fibromiomul 172
  - 7.3.7. Mixomul 175

7.4. Alungirea hipertrofică a colului uterin (Sîrbu) 175

8. **TUMORILE MALIGNE GENITALE** — Prof. dr. **I. Chiricuță** (Institutul oncologic Cluj-Napoca) 177

8.1. Cancerul colului uterin — Prof. dr. **I. Chiricuță**, dr. **S. Munteanu** (Institutul Oncologic Cluj-Napoca) 178
  - 8.1.1. Generalități 178
  - 8.1.2. Epidemiologia cancerului colului uterin 179
  - 8.1.3. Anatomie patologică 182
  - 8.1.4. Diagnosticul cancerului colului uterin 193
  - 8.1.5. Tratament 203
  - 8.1.6. Prognosticul cancerului colului uterin 208

8.2. Cancerul corpului uterin — Prof. dr. **I. Chiricuță**, dr. **M. Rișcă** 214
8.3. Sarcoamele uterine 227
8.4. Cancerul trompei uterine — Prof. dr. **I. Chiricuță**, dr. **T. H. Gavrilescu** 229

9. **DISFUNCȚII MENSTRUALE** — Prof. dr. **Gh. Lupașcu** (Clinica de Ginecologie și Obstetrică, Iași) 232

9.1. Menstruația 232
9.2. Sindromul premenstrual 239
9.3. Sindromul intermenstrual 240
9.4. Dismenoreea 242
9.5. Amenoreea 244
  - 9.5.1. Amenoree gonoforice 244
  - 9.5.2. Amenoreea ovariană 245
  - 9.5.3. Amenoreea cu ambiguitate sexuală 248
  - 9.5.4. Amenoree neuro-hipotalamo-adenohipofizare 249
  - 9.5.5. Glande endocrine 250
  - 9.5.6. Amenoreea de cauză generală 251

9.6. Hemoragia uterină funcțională 254

10. **TULBURARILE DE STATICĂ GENITALĂ** — Prof. dr. **C. Boga** (Clinica de Ginecologie și Obstetrică, Tg. Mureș) 259
- 10.1. Deviațiile uterine 262
- 10.2. Deplasările uterine 267
- 10.3. Prolapsul genital 269
- 10.4. Forme clinice rare 278
  - 10.4.1. Rotația și torsiunea uterului 278
  - 10.4.2. Inversiunea uterului 278
  - 10.4.3. Sindromul Masters-Allen 280

11. **INFECȚIILE UTERINE ȘI PARAUTERINE. ȘOCUL SEPTIC** — Prof. dr. **V. Luca** (Clinica de Ginecologie și Obstetrică, Spitalul Brîncovenesc, București) 282
- 11.1. Etio-patogenie 283
- 11.2. Anatomie patologică în infecțiile uterului 287
  - 11.2.1. Endometritele 287
  - 11.2.2. Miometrita. Abcesul uterin. Infarctul. Gangrena uterină 288
  - 11.2.3. Endometritele cronice 289
  - 11.2.4. Infecțiile periuterine 291
  - 11.2.5. Infecțiile peritoneului pelvian 294
- 11.3. Metode de diagnostic 295
  - 11.3.1. Diagnosticul clinic 295
  - 11.3.2. Examene complementare 296
- 11.4. Aspecte clinice 298
  - 11.4.1. Infecții uterine acute 298
  - 11.4.2. Metrita totală sau parenchimatoasă 299
  - 11.4.3. Infarctul uterin. Gangrena uterină 300
  - 11.4.4. Infecțiile cronice 301
  - 11.4.5. Infecțiile acute periuterine 302
  - 11.4.6. Infecția peritoneală periuterină. Pelviperitonita acută 303
  - 11.4.7. Abcesul Douglasului 304
  - 11.4.8. Infecțiile cronice parauterine 304
  - 11.4.9. Infecțiile periuterine 306
- 11.5. Tratament 307
  - 11.5.1. Infecțiile uterine 308
  - 11.5.2. Infecțiile periuterine 309
  - 11.5.3. Pelviperitonita acută 309
  - 11.5.4. Infecțiile cronice 310
- 11.6. Șocul septic 310
  - 11.6.1. Etiologie 311
  - 11.6.2. Fiziopatologie 312
  - 11.6.3. Aspecte clinice 313
  - 11.6.4. Forme clinice 314
  - 11.6.5. Investigații paraclinice 314
  - 11.6.6. Diagnostic diferențial 315
  - 11.6.7. Tratament 315

12. **TRAUMATISME UTERINE** — Dr. **Felicia Rebedea** (Clinica de Ginecologie și Obstetrică „Giulești", București) 319
- 12.1. Sinechiile uterine 319
  - 12.1.1. **Istoric** 319
  - 12.1.2. Definiție 320
  - 12.1.3. Clasificare 320
  - 12.1.4. Etiologie 325
  - 12.1.5. Patogenie 326
  - 12.1.6. Anatomie patologică 327
  - 12.1.7. Simptomatologie 328
  - 12.1.8. Diagnostic 329
  - 12.1.9. Forme clinice 330
  - 12.1.10. Evoluție și complicații 333
  - 12.1.11. Tratament 334
- 12.2. Perforațiile uterine 335
  - 12.2.1. Clasificare 336
  - 12.2.2. Forme clinice și tratament 336

Pag.

13. FIBROMUL UTERIN. ADENO-MIOMATOZA UTERINĂ – Prof. dr. **M. Teodorescu** (Clinica de Ginecologie și Obstetrică Timișoara) . . . 340
13.1. Fibromul uterin . . . 340
13.1.1. Definiție . . . 340
13.1.2. Etiologie . . . 340
13.1.3. Patogenie . . . 340
13.1.4. Anatomie patologică . . . 341
13.1.5. Fiziopatologie . . . 349
13.1.6. Simptomatologie . . . 351
13.1.7. Investigații paraclinice . . . 354
13.1.8. Forme clinice . . . 356
13.1.9. Evoluție . . . 358
13.1.10. Prognostic . . . 358
13.1.11. Complicații . . . 358
13.1.12. Diagnosticul pozitiv . . . 360
13.1.13. Tratament . . . 360
13.2. Adenomioza uterină . . . 363
13.2.1. Variante de adenomioze . . . 365
13.2.2. Histogeneza . . . 365
13.2.3. Aspecte anatomo-clinice . . . 366
13.2.4. Simptomatologie . . . 366
13.2.5. Tratament . . . 367

14. INFECȚIILE SALPINGO-OVARIENE (ANEXITELE) ȘI TUMORILE BENIGNE ALE TROMPEI – Conf. dr. **V. Achim** (Clinica de Ginecologie și Obstetrică, Spitalul Caritas, București) . . . 368
14.1. Infecțiile salpingo-ovariene . . . 368
14.1.1. Salpingita . . . 368
14.1.2. Ovarita . . . 371
14.1.3. Piosalpinxul și pioovarul . . . 375
14.1.4. Anexitele cronice . . . 377
14.2. Tumorile benigne ale trompei . . . 381
14.3. Chisturile tubo-ovariene . . . 384
14.4. Chisturile paraovariene . . . 384

15. SARCINA EXTRAUTERINĂ (Sarcina ectopică) – Dr. **B. Marinescu** (Clinica de Ginecologie și Obstetrică „Giulești", București) . . . 387
15.1. Definiție . . . 387
15.2. Frecvență . . . 387
15.3. Varietăți anatomice . . . 387
15.4. Fiziologie . . . 389
15.5. Etiopatogenie . . . 389
15.6. Fiziopatologie . . . 390
15.7. Evoluția sarcinii ectopice . . . 391
15.7.1. Sarcina tubară . . . 391
15.7.2. Sarcina cervicală . . . 392
15.7.3. Sarcina abdominală . . . 392
15.7.4. Sarcina ovariană . . . 392
15.7.5. Sarcina combinată . . . 393
15.8. Simptomatologie . . . 393
15.8.1. Sarcina tubară . . . 393
15.8.2. Forme rare de sarcină ectopică . . . 400

16. DISTROFII OVARIENE – Dr. **I. Munteanu** (Clinica de Ginecologie și Obstetrică, Timișoara) . . . 409
16.1. Distrofii proliferative chistice . . . 411
16.1.1. Chisturi foliculare . . . 411
16.1.2. Chisturi luteale . . . 413
16.2. Forme polichistice . . . 416
16.2.1. Ovarul polichistic . . . 416
16.2.2. Sindromul Stein-Leventhal . . . 419
16.2.3. Sindroame parasteiniene . . . 419

Pag.
16.2.4. Sindromul Gaines-Geist 423
16.2.5. Sindromul ovarului restant 423
16.2.6. Sindromul polichistic iatrogen 423
16.3. Distrofii proliferative stromale 424
16.4. Distrofii regresive sau hipoplaziile ovariene 424
16.4.1. Sindromul de insuficiență precoce a ovarului 424
16.4.2. Sindromul ovarelor nefuncționale 425
16.4.3. Distrofia olfacto-genitală 425

17. TUMORILE OVARULUI – Prof. dr. **I. Chiricuță**, dr. **S. Munteanu** dr. **H. T. Gavrilescu** (Institutul Oncologic, Cluj-Napoca) 427
17.1. Tumori epiteliale 429
17.1.1. Tumorile epiteliale benigne – Prof. dr. **I. Chiricuță**, dr. **H. T. Gavrilescu** 429
17.1.2. Tumorile epiteliale maligne – Prof. dr. **I. Chiricuță**, dr. **S. Munteanu** 431
17.2. Tumori conjunctive – Prof. dr. **I. Chiricuță**, dr. **H. T. Gavrilescu** 451
17.2.1. Fibromul 451
17.2.2. Sarcomul ovarian 452
17.3. Teratoamele 452
17.3.1. Chistul dermoid 452
17.3.2. Teratomul solid 453
17.4. Tumori cu morfologie și funcție specială 454
17.4.1. Tumori feminizante 454
17.4.2. Tumori virilizante 456
17.4.3. Tumori mixte 458
17.4.4. Tumori indiferente hormonal 458
17.4.5. Tumori secundare 460

18. GINECOLOGIE PEDIATRICĂ (INFANTILĂ ȘI JUVENILĂ) – Prof. dr. **C. Gavrilescu** (Clinica de Ginecologie-Obstetrică, Iași) 465
18.1. Morfologia aparatului genital feminin de la naștere pînă la pubertate . 465
18.1.1 Organele genitale externe 465
18.1.2. Organele genitale interne 465
18.1.3. Examenul ginecologic la copil și adolescentă 467
18.1.4. Examenul clinic 467
18.1.5. Investigațiile paraclinice 469
18.1.6. Atitudinea psihologică 473
18.2. Afecțiuni ginecologice în perioada copilăriei și adolescenței 473
18.2.1. Fiziologia pubertății 474
18.2.2. Tulburările de pubertate 476
18.2.3. Tulburări menstruale la adolescente 479
18.2.4. Ambiguități sexuale înainte de pubertate 485
18.2.5. Disgeneziile gonadice ovariene 488
18.2.6. Traumatismele aparatului genital feminin 488
18.2.7. Tumorile aparatului genital feminin la vîrsta copilăriei și adolescenței 490

19. GINECOLOGIA GERIATRICĂ (MENOPAUZA ȘI SINDROMUL DE POSTMENOPAUZĂ) – Prof. dr. **I. Parhon**, dr. **C. Trăilă** (Clinica de Ginecologie-Obstetrică, Craiova) 506
19.1. Premenopauza 508
19.2. Menopauza 509
19.3. Postmenopauza imediată și tardivă 511
19.4. Investigații clinice și paraclinice în ginecologia geriatrică 514
19.4.1. Anamneza și examenul clinic 514
19.4.2. Investigații paraclinice 515
19.5. Aspecte patologice în ginecologia geriatrică 516
19.6. Tratament 517

20. UROLOGIA GINECOLOGICĂ – Prof. dr. **E. Proca** (Clinica Urologică Spital Fundeni, București) 521

Pag.
20.1. Infecţiile urinare . . . 521
20.1.1. Etiologie . . . 524
20.1.2. Patogenie . . . 524
20.1.3. Simptomatologie . . . 525
20.1.4. Anatomie patologică . . . 526
20.1.5. Investigaţii radiologice . . . 526
20.1.6. Determinări de laborator . . . 527
20.1.7. Diagnostic pozitiv şi diferenţial . . . 528
20.1.8. Tratamentul preventiv . . . 528
20.2. Fistulele vezico-vaginale . . . 532
20.2.1. Etiologie . . . 533
20.2.2. Anatomie patologică . . . 534
20.2.3. Semne clinice . . . 535
20.2.4. Diagnosticul diferenţial al fistulelor vezico-vaginale . . . 537
20.2.5. Evoluţie . . . 539
20.2.6. Tratamentul chirurgical . . . 539
20.3. Incontinenţa urinară de efort . . . 543
20.3.1. Etiopatogenia incontinenţei urinare de efort . . . 545
20.3.2. Semne clinice . . . 546
20.3.3. Diagnosticul diferenţial . . . 548
20.3.4. Tratament . . . 549
21. **TUBERCULOZA GENITALĂ LA FEMEI** – Prof. dr. **T. Rebedea** (Clinica de Ginecologie şi Obstetrică, Spitalul Clinic al Municipiului Bucureşti . . . 555
21.1. Istoric . . . 555
21.2. Incidenţa tuberculozei genitale . . . 556
21.3. Etiologie . . . 557
21.4. Patogenie . . . 557
21.5. Condiţii favorizante . . . 559
21.6. Histopatologia tuberculozei genitale . . . 559
21.6.1. Salpingita tuberculoasă . . . 560
21.6.2. Ovarita tuberculoasă . . . 561
21.6.3. Endometrita tuberculoasă . . . 561
21.6.4. Sinechia uterină tuberculoasă . . . 562
21.6.5. Metrita tuberculoasă . . . 563
21.7. Formele clinice ale tuberculozei utero-anexiale . . . 563
21.7.1. Tuberculoza salpingo-peritoneală ascitică . . . 563
21.7.2. Salpingita şi pelviperitonita cazeoasă . . . 564
21.7.3. Tuberculoza genitală în perioada pubertară . . . 565
21.7.4. Tuberculoza genitală în climacterium . . . 565
21.7.5. Tuberculoza genitală asociată cu alte boli ginecologice . . . 565
21.7.6. Tuberculoza genitală asociată cu endometrioza . . . 566
21.7.7. Tuberculoza genitală şi sarcina . . . 566
21.8. Diagnosticul tuberculozei genitale . . . 567
21.9. Diagnosticul diferenţial . . . 572
21.10. Evoluţie şi prognostic . . . 572
21.11. Tratament . . . 573
21.12. Tuberculoza externă . . . 576
21.12.1. Tuberculoza vulvară . . . 576
21.12.2. Tuberculoza vaginală . . . 577
21.12.3. Tuberculoza colului uterin . . . 577
22. **ENDOMETRIOZA** – Dr. **C. G. Teodoru** (Institutul pentru ocrotirea mamei şi copilului, Spitalul Clinic Polizu, Bucureşti) . . . 579
22.1. Definiţie şi clasificare . . . 579
22.2. Istoric . . . 579
22.3. Aria de răspîndire . . . 580
22.4. Incidenţa . . . 580
22.5. Vîrsta . . . 581
22.6. Antecedente . . . 581
22.7. Patogenie . . . 581
22.8. Anatomie patologică . . . 583
22.9. Manifestări clinice . . . 584

Pag.

22.10. Forme anatomo-clinice . . . 585
 22.10.1. Endometrioza uterină . . . 585
 22.10.2. Endometrioza spaţiului recto-vaginal . . . 585
 22.10.3. Endometrioza parauterină . . . 586
22.11. Evoluţie şi complicaţii . . . 586
22.12. Endometrioza şi reproducerea umană . . . 586
22.13. Explorări paraclinice . . . 588
22.14. Diagnostic . . . 589
22.15. Profilaxie . . . 589
22.16. Tratament . . . 590
 22.16.1. Sarcina . . . 590
 22.16.2. Analgezicele . . . 590
 22.16.3. Proceduri ginecologice . . . 590
 22.16.4. Radioterapia . . . 591
 22.16.5. Tratamentul medicamentos hormonal . . . 591
 22.16.6. Tratamentul chirurgical . . . 593
22.17. Transformări maligne în endometrioză . . . 594

23. CORIOCARCINOMUL (Corioepiteliomul) — Prof. dr. **I. Negruţ** (Clinica de Ginecologie şi Obstetrică, Cluj-Napoca) . . . 596
23.1. Istoric . . . 596
23.2. Frecvenţă . . . 596
23.3. Condiţiile de apariţie . . . 597
23.4. Etiopatogenie . . . 597
23.5. Anatomie patologică . . . 597
23.6. Metastazele în coriocarcinom . . . 600
23.7. Clinica coriocarcinomului . . . 601
 23.7.1. Simptomatologia . . . 601
 23.7.2. Formele clinice ale coriocarcinomului . . . 602
23.8. Diagnosticul clinic . . . 603
23.9. Evoluţie şi prognostic . . . 603
23.10. Tratamentul coriocarcinomului . . . 603
 23.10.1. Chimioterapia profilactică . . . 604
 23.10.2. Chimioterapia curativă . . . 605
 23.10.3. Tratamentul coriocarcinomului în caz de rezistenţă la methotrexat 606

24. TUMORILE LIGAMENTULUI LARG ŞI TUMORILE LIGAMENTULUI ROTUND — Prof. dr. **P. Sîrbu** (Clinica de Ginecologie şi Obstetrică — „Giuleşti", Bucureşti) 608
24.1. Tumorile ligamentului larg . . . 608
 24.1.1. Definiţie . . . 608
 24.1.2. Clasificarea anatomo clinică . . . 608
 24.1.3. Evoluţia anatomo-clinică a tumorilor incluse . . . 609
 24.1.4. Simptome şi diagnostic . . . 610
 24.1.5. Forme anatomo-clinice . . . 611
 24.1.6. Evoluţie şi complicaţii . . . 612
 24.1.7. Tratament . . . 612
24.2. Tumorile ligamentului rotund . . . 612
 24.2.1. Definiţie şi clasificare . . . 612
 24.2.2. Studiu clinic şi diagnostic . . . 613
 24.2.3. Evoluţie şi prognostic . . . 614
 24.2.4. Tratament . . . 614

25. STERILITATEA CUPLULUI — Dr. **M. Niculescu**, prof. dr. **P. Sîrbu** (Clinica de Ginecologie-Obstetrică, „Giuleşti", Bucureşti) . . . 616
25.1. Sterilitatea masculină . . . 621
 25.1.1. Azoospermiile . . . 624
 25.1.2. Oligoastenospermiile . . . 625
 25.1.3. Teratospermiile . . . 625
 25.1.4. Necrospermiile . . . 625
 25.1.5. Alţi factori de sterilitate masculină . . . 625
25.2. Sterilitatea feminină . . . 625

Pag.

25.2.1. Investigația feminină 625
25.2.2. Etiologia sterilității 638
25.2.3. Tratamentul sterilității 647

26. CONSULTAȚIA PRENUPȚIALĂ – Prof. dr. **I. Vinți,** dr. **C. Pascu** (Cluj-Napoca) 653
26.1. Certificatul prenupțial medical 654
26.2. Consultația prenupțială în țara noastră 655
26.3. Organizarea și funcționarea cabinetelor de consultație prenupțială. Fișa prenupțială 656
26.4. Noțiuni de genetică. Boli ereditare 657
26.5. Examinarea cuplurilor 660
26.5.1. Fondul biologic 660
26.5.2. Cadrul social 663
26.5.3. Cadrul psiho-afectiv 664

27. CONTROLUL GINECOLOGIC PERIODIC – Prof. dr. **A. Borbath** (Tg. Mureș) 666

28. CONSULTAȚIA GENETICĂ – Dr. **D. Vinți** (Clinica de Ginecologie și Obstetrică, Cluj-Napoca) 680
28.1. Embriologia normală a aparatului genital 680
28.2. Gametogeneza 682
28.2.1. Ovogeneza 682
28.2.2. Spermatogeneza 682
28.3. Modele experimentale în studiul diferențierii sexuale 683
28.4. Rolul cromozomilor sexuali 683
28.5. Tulburări ale diferențierii gonadelor 684
28.5.1. Sindromul Turner 684
28.5.2. Forme atipice de disgenezii gonadice 685
28.5.3. Sindromul Klinefelter 686
28.5.4. Sindroamele cu mai mulți X 686
28.5.5. Hermafroditismul adevărat 687
28.6. Tulburări ale diferențierii organelor genitale externe 688
28.6.1. Pseudohermafroditismul masculin 688
28.6.2. Pseudohermafroditismul feminin 689
28.7. Sfatul genetic 689

1. MALFORMAȚII CONGENITALE ALE APARATULUI GENITAL FEMININ

Dr. M. NICULESCU, prof. dr. P. SIRBU

1.1. MALFORMAȚII CONGENITALE VULVARE

Complexitatea mecanismelor de dezvoltare embriologică a organelor genitale externe face posibilă apariția unor defecte în dezvoltare, erori care finalizate, se traduc prin anomalii congenitale. Cauzele sînt necunoscute. În acest capitol ne vom ocupa de anomaliile congenitale vulvare și anomaliile din cadrul hermafroditismului și pseudohermafroditismului. De asemenea, vom studia anomaliile dobîndite: stenozele vulvare și diastazisul vulvar.

Malformațiile congenitale ale vulvei sînt rareori localizate numai la vulvă. Adesea sînt asociate cu anomalii ale aparatului genital intern sau ale aparatului urinar. Altele întregesc simptomatologia clinică a unor sindroame endocrine ca: pseudohermafroditismul adrenogenital, sindromul Klinefelter, sindromul Turner.

Din punctul de vedere al gravității și al răsunetului lor funcțional, malformațiile pot fi împărțite în:

— malformații fără nici o repercusiune funcțională, pur vulvare și de obicei ignorate de femei, care sînt descoperite întîmplător, cu ocazia prezentării la medic;

— malformații cu simptomatologie clinică mai mult sau mai puțin importantă, care necesită tratament, frecvent chirurgical. Acestea sînt pur vulvare sau asociate cu malformații ale căilor genitale supraiacente;

— malformații vulvare asociate cu malformații importante ale organelor vecine (aparat digestiv, aparat urinar). Acestea creează infirmități;

— malformații vulvare care fac parte dintr-un sindrom plurimalformativ grav, de obicei incompatibil cu viața.

Din punct de vedere anatomo-clinic malformațiile congenitale vulvare se împart în:

— malformații vulvare globale: absența vulvei, duplicitatea vulvei;

— malformații ale componentelor anatomice ce alcătuiesc vulva (absența labiilor mici, hipertrofia labiilor mici, unirea labiilor mici, unirea labiilor mari), clitorisul (hipertrofie sau hipotrofie clitoridiană), himenul (absența himenului, persistența membranei himeneale, himenul rigid) (fig. 1.1. și fig. 1.2.);

— malformații rezultate prin deschiderea anormală a căilor urinare și/sau digestive la nivelul vulvei: malformații urinare (epispadias, hipospadias), malformații digestive (deschiderea anormală a tubului digestiv în perineu și vulvă).

Vulva fiind un organ care se dezvoltă la pubertate, majoritatea malformațiilor se diagnostichează în această perioadă fie cu ocazia unui examen ginecologic, fie la fetele sau femeile tinere care vin la consultații pentru unul din următoarele motive: dureri periodice pelviene cu absența menstruației, imposibilitatea copulației normale, amenoree primară, deformații supărătoare ale regiunii genitale.

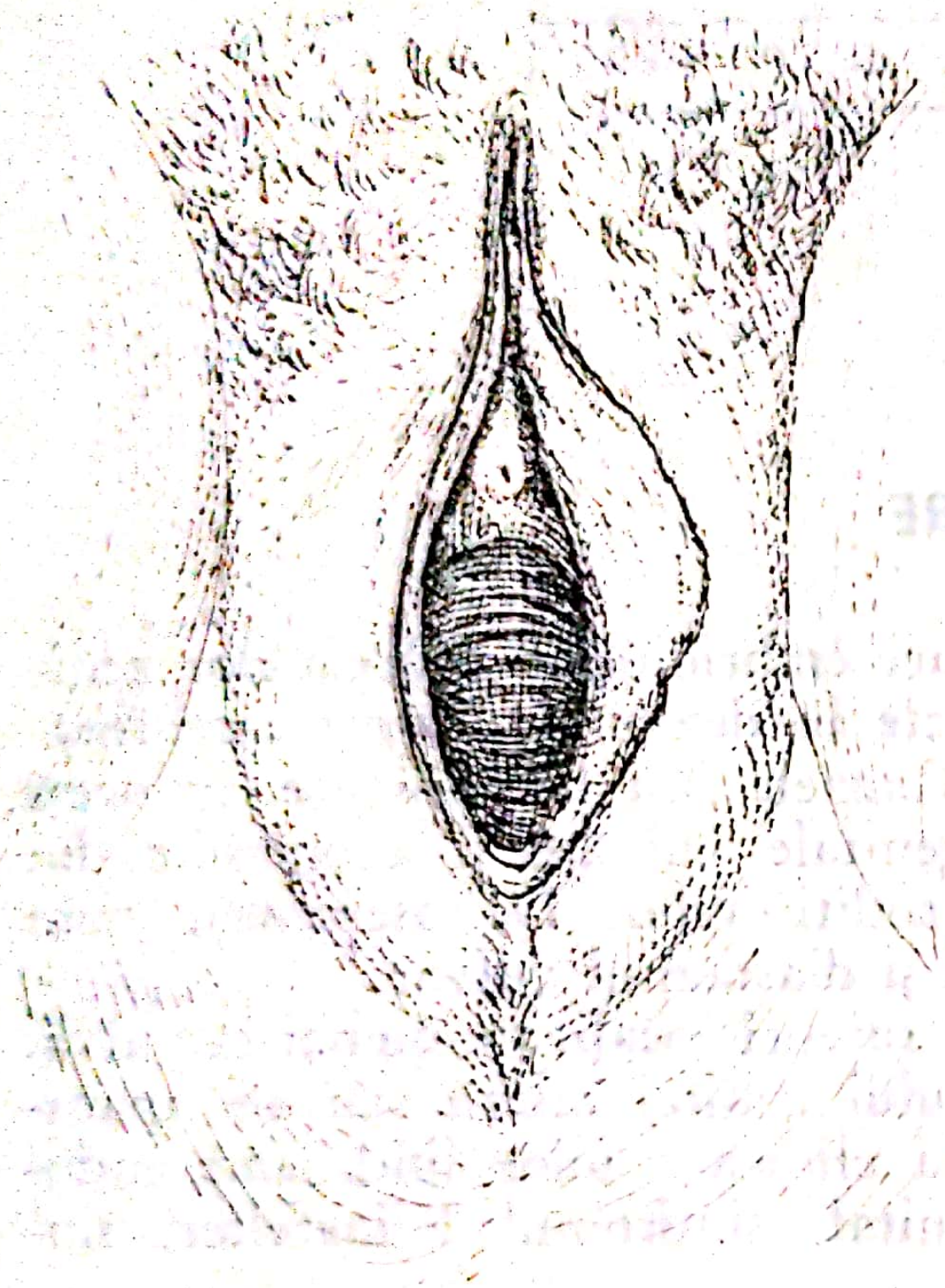

Fig. 1.1. — Atrezia unei labii mici din Patologie chirurgicală, vol. VII. 1976, p. 15.

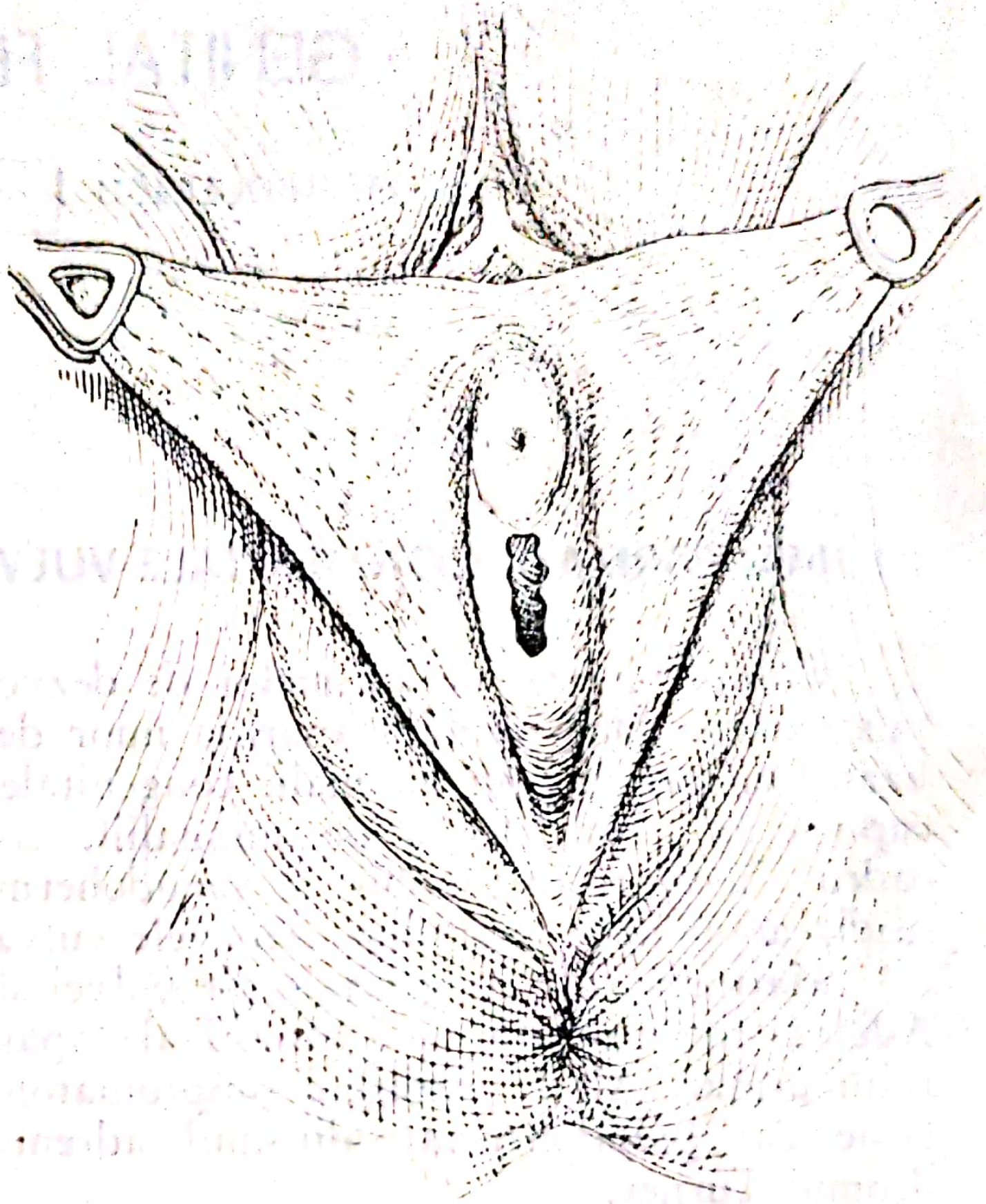

Fig. 1.2. — Labii mici (nimfe) hipertrofiate din Patologie chirurgicală, vol. VII, 1976, p. 15.

1.1.1. ABSENȚA VULVEI

Este o malformație foarte rară, asociată cu absența aparatului genital extern și intern, incompatibilă cu viața.

1.1.2. DUPLICITATEA VULVEI

În literatură sînt descrise cazuri rarisime. Duplicitatea este completă: 2 clitorisuri, 4 labii mari și 4 labii mici. Malformația interesează aparatul genital intern, aparatul urinar și aparatul digestiv.

1.1.3. HIPOPLAZIA VULVARĂ (ginatrezie vulvară)

În hipoplazia vulvară labiile mari lipsesc, labiile mici sînt nedezvoltate, clitorisul este minuscul. Se asociază cu hipoplazia întregului aparat genital. Semnele sexuale secundare sînt nedezvoltate (infantilism genital psihic). Este expresia somatică a hipoestrogeniei şi se întîlneşte în insuficienţele grave ovariene (agenezie ovariană).

Nu beneficiază de nici un tratament, cauza fiind genetică.

1.1.4. UNIREA LABIILOR MICI

Unirea labiilor mici pe linia mediană formează o membrană care maschează himenul şi intrarea în vagin, în parte şi meatul urinar. Se constată în primii ani ai copilăriei. În timpul micţiunii urina este dirijată spre coapse şi regiunea inghinală.

Desfacerea acestei simfize se face prin simpla tracţiune laterală a labiilor, cu o pensă sau sondă canelată, cînd se descoperă în primii ani ai copilăriei. Cînd se descoperă mai tîrziu, este nevoie de o incizie sub anestezie.

1.1.5. UNIREA LABIILOR MARI

Unirea labiilor mari maschează orificiul vaginal. La persoanele pseudohermafrodite de tip ginandroid, lipirea labiilor mari ia aspect de scrot.

Tratament. Incizie mediană cu sutura pielii, margine la margine de fiecare parte (vulvoplastie).

1.1.6. HIPERTROFIA CLITORISULUI

Se întîlneşte rar, în afara stărilor de intersexualitate. Poate să jeneze raporturile sexuale şi să creeze complexe psihice.

Tratament. Amputaţie chirurgicală sau clitoridectomie, operaţie care se face numai la pubertate, cînd prin analiza semnelor sexuale secundare şi a comportamentului psihic şi sexual se stabilesc cazurile de pseudohermafroditism.

1.1.7. PERSISTENŢA MEMBRANEI HIMENEALE. HEMATOCOLPOS

Este vorba de un sindrom dureros pelvian, care apare la pubertate, datorită sîngelui menstrual care se acumulează în vagin. Persistenţa membranei himeneale explică absenţa menstruaţiei (criptomenoree). Distensia provocată de acumularea sîngelui explică durerea. Din cauza acestui mecanism, durerea acută se manifestă ciclic, cu ocazia fiecărei menstruaţii, iar repetarea acumulării de sînge duce la formarea unei pseudotumori pelviene (fig. 1.3), capabilă să deformeze abdomenul în regiunea hipogastrică, şi să dea o durere surdă, permanentă. Tumoarea prezintă fluctuaţii de volum cu ocazia crizelor dureroase (semn patognomonic). În aceste forme, tabloul simptomatologic se întregeşte cu tulburări vezicale, tenesme rectale şi modificarea stării generale. Foarte rar se descriu edeme ale membranelor inferioare prin compresiuni pe cava inferioară.

Diagnosticul se face prin constatarea himenului sub forma unei membrane obstructive, sub tensiune elastică şi de culoare albăstruie.

Complicații. Nerecunoașterea la timp a acestui sindrom duce la hematometrie, hematosalpinx, uneori însămînțare endometrială (fig. 1.4).

Tratamentul este foarte simplu, cu efect imediat, spectacular și de durată: se incizează linear, în cruce, cu bisturiul, membrana himeneală (fig. 5). Sîngele care se scurge, negru ca păcura, siropos, confirmă diagnosticul; tumoarea

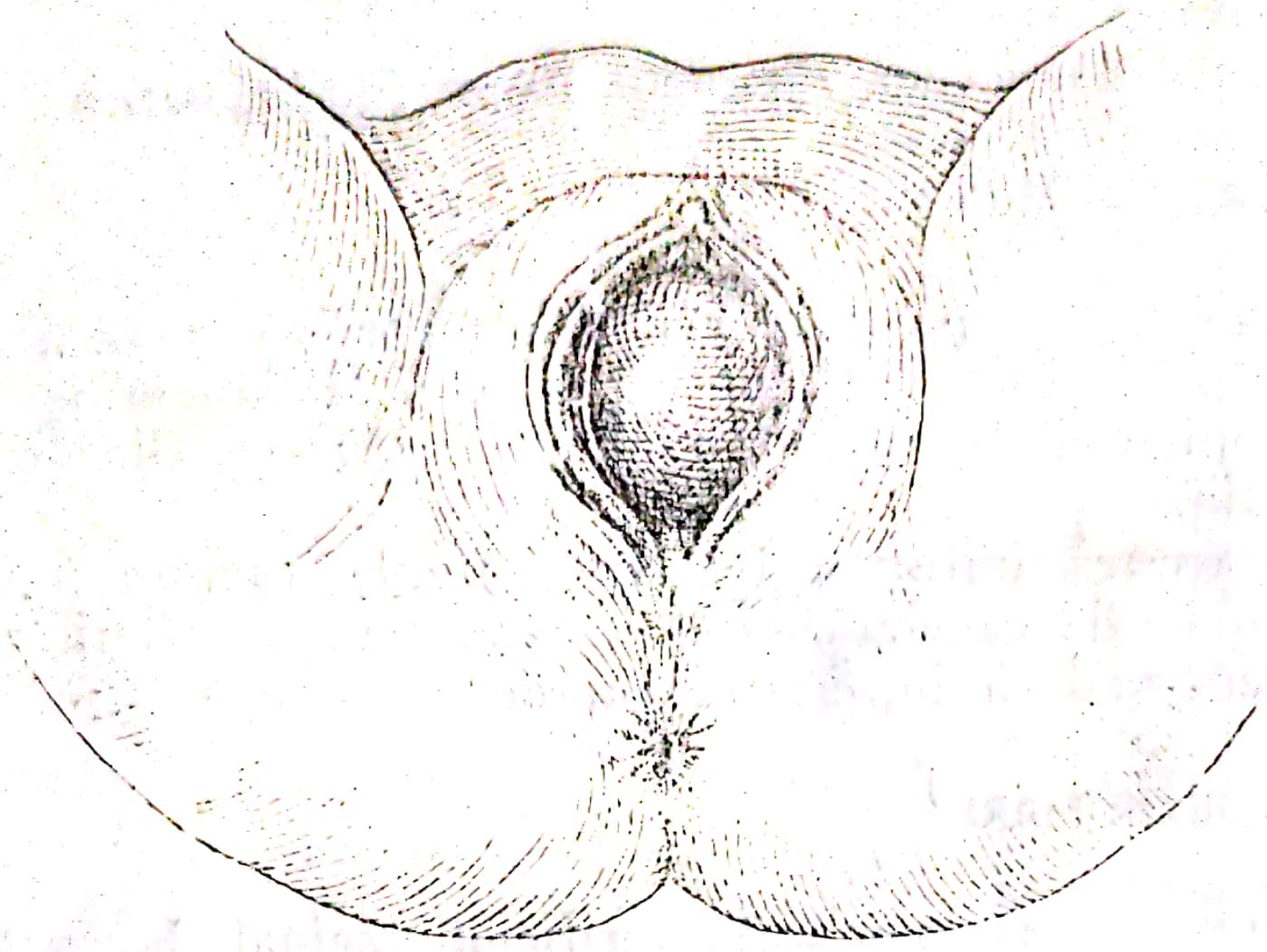

Fig. 1.3. — Imperforație himen. Hematocolpos (din Patologie chirurgicală, vol. VII, 1976, p. 16).

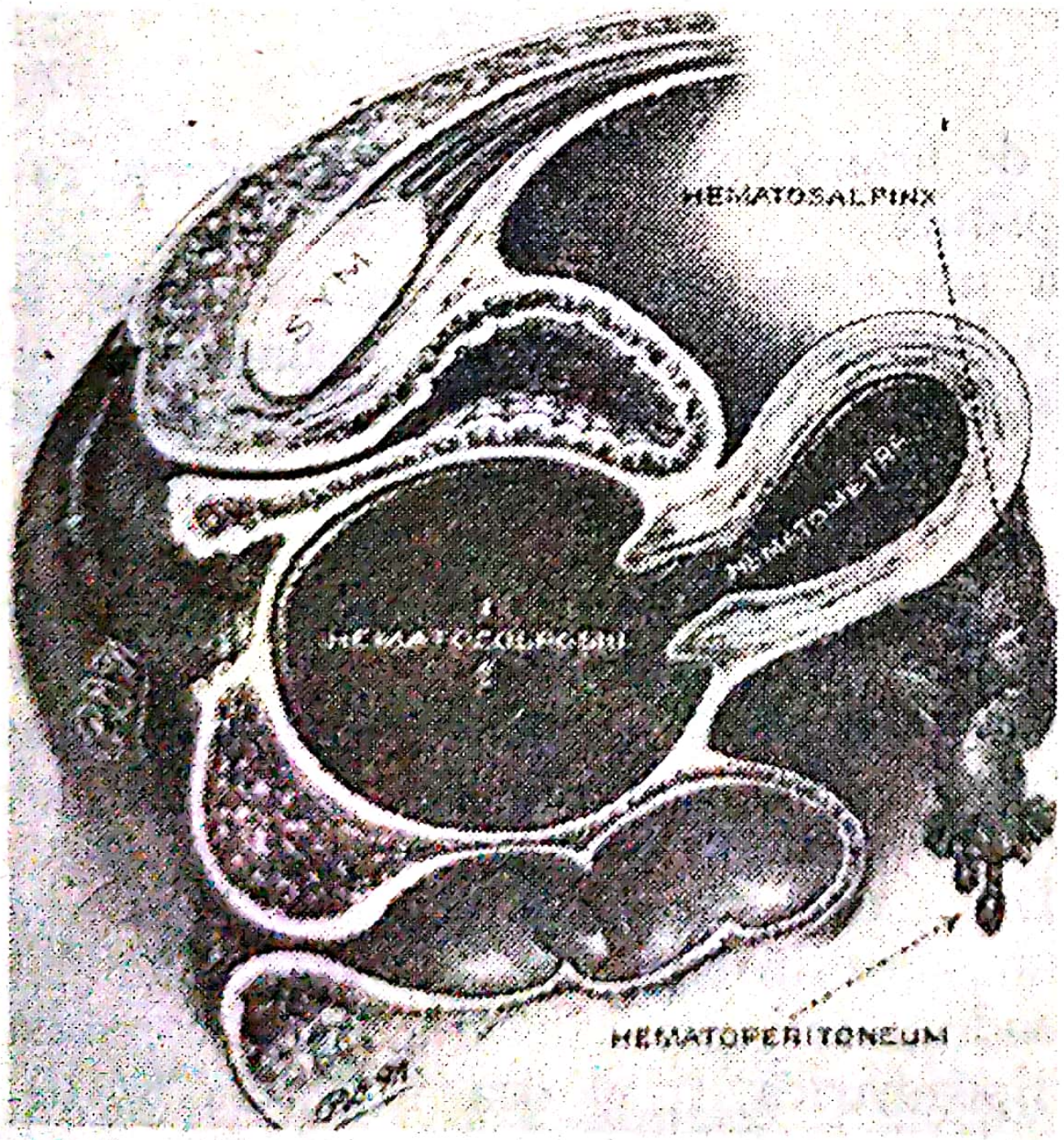

Fig. 1.4. — Himen imperforat cu hematocolpos, hematometrie, hematosalpinx și hemoperitoneu (din Te Linde, 1977, p. 465).

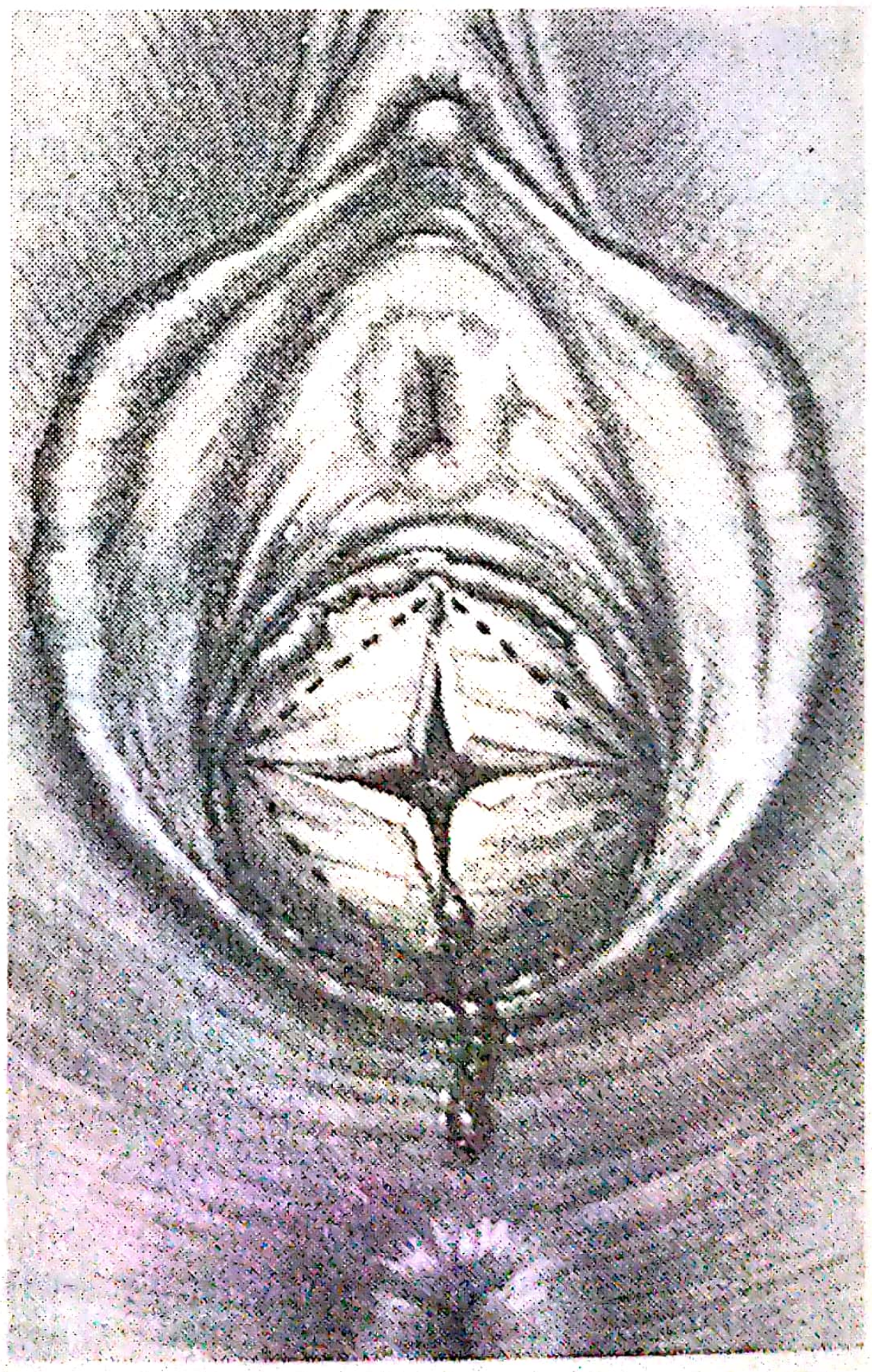

Fig. 1.5. — Secționarea himenului imperforat (din Te Linde, 1977, p. 467).

se reduce sub ochii noștri și sindromul dureros nu se mai repetă. În formele vechi, complicate cu hematosalpinx, este indicat tratamentul chirurgical prin laparotomie.

1.1.8. HIMENUL RIGID

Himenul rigid prezintă dificultăți la deflorare.

Tratament. Incizii radiare sau excizie circulară cu bisturiul electric; infiltrații locale cu hialuronidază și/sau destindere digitală (masaj).

1.1.9. ANOMALII VULVARE PRIN INTERSEXUALITATE

Sexul este un caracter ereditar purtat de genele cromozomilor X și Y.

Rolul gonozomilor în procesul de sexualizare fiind primordial, afectarea cromozomilor sexuali, numerică sau structurală, poate antrena disgenezii gonadice însoțite de diverse malformații, realizînd sindroame clinice. Cu cît factorul perturbator a interceptat mai precoce procesul de diferențiere gonadală, cu atît leziunile sînt mai grave.

Studii de citogenetică și biochimie au făcut posibilă o clasificare a intersexualității.

Redăm clasificarea lui Federman, modificată de Imperato Mc Ginley și Peterson Wilson.

I. *Tulburări ale dezvoltării gonadice.*

A. Sindrom Klinefelter.
B. Disgenezii gonadice:
1. Sindrom Turner;
2. Mozaicisme;
3. Anomalii structurale ale cromozomului X;
4. Cariotip normal.
C. Hermafroditism adevărat.
D. Pseudohermafroditism masculin:
1. Defect gonadic primar.
2. Anomalii ale cromozomului Y.

II. *Tulburări ale metabolismului sterolic fetal.*

A. Pseudohermafroditism feminin cu virilizare parțială.
1. Hiperplazie congenitală suprarenală:
a. Deficit de 21 hidroxilază fără pierdere de sare;
b. Deficit de 21 hidroxilază cu pierdere de sare;
c. Deficit de 11 hidroxilază cu hipertensiune;
d. Deficit de 3 beta-ol-dehidrogenază.
2. Pseudohermafroditism feminin de altă origine decît cea suprarenală;
a. Androgenizare maternă: androgeni exogeni; tumori virilizante materne;
b. Idiopatic.
B. Pseudohermafroditism masculin cu insuficiență parțială a virilizării.
1. Tulburări ale sintezei sau funcției factorului inhibitor müllerian.
2. Defecte de acțiune ale testosteronului:
a. Absența totală a proteinei transportoare de androgeni: *sindromul de testicul feminizant;*
b. Absența parțială a proteinei transportoare de androgeni: *sindrom Reifenstein;*
c. Deficit de 5 alfa-reductază.
3. Tulburări ale biosintezei testosteronului:
a. Anomalii ale sintezei pregnenolonului: *hiperplazie adrenală lipoidă;*
b. Deficit de 3 beta- sau 17 beta-hidroxisteroiddehidrogenază, 17 alfa-hidroxilază, 17—20 desmolază.

Hermafroditismul. Hermafroditismul adevărat înseamnă coexistența la același individ a țesutului gonadic feminin și masculin, combinat într-un ovotestis uni- sau bilateral, sau a unui ovar de o parte și a unui testicul de partea opusă. Existența concomitentă a țesutului ovarian și testicular la același individ este datorită unui mozaic cromozomial (XX/XY, 46 XX/47 XXY etc.), cariotipului XX sau, foarte rar, cariotipului XY.

Clinic se constată clitoris peniform și vagin deseori camuflat de coalescența labiilor, uneori sub formă de scrot. Pînă la adolescență, poate fi socotit și chiar înscris în actele stării civile ca bărbat. La pubertate apar caractere sexuale secundare feminine: se dezvoltă sînii, pilozitate cu distribuție feminină, iar la unele cazuri apare și menstruația. Comportamentul psihic decide predominanța sexuală, impunînd refacerea actelor civile.

Diagnosticul se precizează prin căutarea sexului cromatic și a cariotipului sexual, incerte ca rezultate. Certitudinea este dată de examenul histologic, care confirmă prezența ovotestisului sau a concomitenței unui ovar și a unui testicul. Confirmarea diagnosticului necesită laparotomie.

Hermafroditismul adevărat este foarte rar și numai histologic, fiindcă bisexualitate funcțională nu există, adică individ să poată fecunda ca bărbat și procrea ca femeie.

Tratamentul este numai chirurgical: amputarea clitorisului sau plastie vulvo-vaginală. Tratamentul se face numai la pubertate, cînd prin analiza caracterelor sexuale secundare (talie, greutate, mers, musculatură, repartiția țesutului grăsos, pilozitate, aspectul sînilor, caracterul glasului și impulsia sexuală), se poate defini sexul cromatic al individului. Hotărîrea se ia după matură chibzuință, deoarece avînd implicații morale și sociale, tratamentul poate antrena responsabilitatea medicului în justiție.

Pseudohermafroditismul. Pseudohermafroditismul (lipsa de concordanță între aspectul organelor genitale externe și caracterul sexual al gonadelor) există în 2 eventualități:

A. *Pseudohermafroditismul feminin sau ginandroid*, la care, în timp ce gonadele sînt feminine (histologic) și organismul este genetic feminin (sexul cromozomic și cromatina sexuală sînt feminine), organele genitale externe au aspect masculin: clitorisul peniform, lipirea labiilor sub formă de scrot, defecte în coalescența sinusului cloacal.

Așa cum s-a arătat în clasificare, factorii care determină acest sindrom sînt:

— administrarea de hormoni virilizanți în primele 6 săptămîni ale sarcinii (testosteron, metyltestosteron, progestative de sinteză derivate din 19-nortestosteron);

— tumori virilizante ovariene (arenoblastom) la mamă;

— hiperplazia congenitală a corticosuprarenalei (sindroame virilizante adreno-genitale).

Tratamentul este profilactic și curativ. Cel profilactic constă în evitarea tratamentelor hormonale cu efecte virilizante în timpul sarcinii sau extirparea tumorilor ovariene la mamă. Curativ, se recurge la corticoterapie de lungă durată în toată perioada copilăriei și chirurgie plastică vulvară. În urma corticoterapiei pot să apară ciclurile menstruale, iar operațiile plastice vulvare fac raporturile sexuale posibile. Tratamentul operator se face numai la pubertate, cînd s-a decis sexul somatic, și mai ales cel psihic și social, care prin educație, gen de viață și obișnuință, poate fi contrar celui genetic.

B. *Pseudohermafroditismul masculin sau ginandroid*, la care gonadele și sexul cromozomic sînt masculine, în schimb organele genitale externe capătă aspect feminin, cu 2 varietăți clinice:

— nehotărît, ambigen, caracterizat prin existența unui penis nedezvoltat, cu hipospadias posterior, scrotul despicat pe linia mediană și testicule mici, ectopice — *sindromul Reifenstein;*

— caracteristic, cu vagin mai mult sau mai puțin normal, dar fără organe genitale interne (uter), cu caractere sexuale secundare feminine normale (sîni, pilozitate, voce, habitus, libido), dar cu amenoree primară și cu prezența în labiile mari sau de-a lungul canalului inghinal a unor testicule impubere. Această formă clinică poartă numele de *sindrom cu testicul feminizant.*

Tot în cadrul pseudohermafroditismului masculin mai sînt descrise: hipospadiasul ereditar vulviform perineal, sindromul Swyer (disgenezia gonadală pură, disgenezia gonadală mixtă asimetrică).

Diagnosticul intersexualității se face în 3 etape:

— etapa clinică, care comportă examenul organelor genitale externe și analiza semnelor sexuale secundare (morfograma);

— etapa paraclinică: explorarea organelor genitale interne prin celioscopie și a aparatului urinar prin urografie; dozări hormonale (fenolsteroizi, pregnandiol, hormoni gonadotropi, 17-cetosteroizi); stabilirea sexului cromatinian prin cercetarea cromatinei sexuale în polimorfonuclearele sîngelui, în celulele pielii (prelevate prin biopsie) sau în celulele mucoasei bucale (prelevate prin frotiu);

— etapa chirurgicală constă în controlul gonadelor prin laparotomie și verificarea histologică a tipului sexual al acestora pe un fragment biopsic.

C. *Pseudohermafroditismul prin anomalii cromozomiale este cunoscut sub forma a două sindroame:*

— *Sindromul Klinefelter* (cariotip XXY) se datorește anomaliei cromozomiale de tip 44 A+XXY, adică la băieți cu formula clasică XY se găsește un cromozom X suplimentar. Sexul cromatinian este feminin.

Clinic, organele genitale externe sînt de tip masculin, hipodezvoltate și cu azoospermie, iar sînii dezvoltați, cu caractere feminine.

— *Sindromul Turner* (cariotip XO) se datorește anomaliei cromozomiale de tip 44 A+XO, adică la fete cu formula cromozomică XX lipsește un cromozom X. Sexul cromatinian este masculin (lipsește cromatina sexului în nucleii celulelor).

Organele genitale externe sînt de tip feminin, dar cu aspect hipotrofic; se notează absența semnelor sexuale secundare și amenoree primară. În general, aspect feminin de tip infantil, prin absența foliculinei. Cauza este agenezia ovariană.

Nu toți autorii sînt de acord să considere aceste sindroame ca stări de intersexualitate, ci mai degrabă ca „tipuri sexuale neobișnuite".

1.1.10. ANOMALII DOBÎNDITE

Morfologia vulvei poate fi modificată prin acțiunea factorilor traumatici, infecțioși, caustici, sau tumorali, cu consecințe asupra capacității introitusului vulvar: *stenoze* sau *lărgiri.*

Deosebirea dintre anomaliile congenitale și cele cîștigate constă în faptul că acestea din urmă apar, de cele mai multe ori, după ce organele genitale și-au desăvîrșit dezvoltarea.

Stenozele vulvare provoacă dispareunie și sterilitate; în unele cazuri împiedică micțiunea normală și eliminarea secrețiilor vaginale, favorizînd infecții prin acumularea lor în vagin (piocolpos, hematocolpos).

Lărgirile vulvare, consecutive rupturilor vulvo-perineale la naștere, favorizează prolapsul genital și infecțiile vaginale.

Examenul clinic, prin inspecție și explorare digitală, stabilește topografia leziunii, caracterele ei, asocierea cu modificări patologice ale țesuturilor și organelor vecine (perineu, vagin, uretră, anus) și gradul stenozei sau lărgirii.

Stenozele vulvare se întîlnesc în următoarele eventualități clinice:

— după operații plastice (colpo-perineorafii) prea strîns efectuate sau complicate cu infecții postoperatorii cu cicatrizări secundare vicioase; după epiziorafii postpartum;

— după traumatisme externe (plăgi, contuzii, hematoame);

— după arsuri fizice sau chimice (agenți caustici);

— după fizioterapie cu raze X sau aplicări de radium;

— după infecții locale, în general ulcerative (sifilis, tuberculoză, actinomicoză, limfogranulomatoză);

— după tumori benigne chistice (hidrocel, chistul glandei Bartholin) sau solide (fibrom, mixom, lipom, glandă mamară aberantă, endometriom);

— după leziuni distrofice (craurozis vulvar, leucoplazie, boala Bowen, Paget);

— după tulburările atrofice de menopauză (atrezie senilă);

— după leziunile canceroase ale vulvei.

Diagnosticul pozitiv se face prin analiza semnelor clinice și a examenelor de laborator: reacția Bordet-Wassermann, intradermoreacția la tuberculină, reacția Frei și biopsie.

Tratament. În stenozele cicatriceale se recurge la tratament chirurgical. De exemplu, în stenoza consecutivă perineorafiilor strînse se face o incizie transversală la nivelul pragului vulvar, urmată de sutura în sens longitudinal. În afara tratamentului chirurgical, se pot încerca ședințe de diatermie, infiltrații cu soluții de xilină 1%, cu hidrocortizon sau cu hialuronidază.

În celelalte forme clinice tratamentul este etiologic; penicilină în formele sifilitice, tuberculostatice în cele tuberculoase, cloramfenicol și tetraciclină în boala Nicolas-Favre etc.

În lărgirea orificiului vulvar se recomandă colpo-perineorafie posterioară și miorafia ridicătorilor anali cu reconstituirea inelului vulvar.

1.2. MALFORMAȚII CONGENITALE VAGINALE

Date de embriologie. Vaginul se formează în 2/3 superioare din canalele mülleriene și are deci o origine mezoblastică; în 1/3 inferioară provine din sinusul uro-genital, această porțiune fiind de origine entoblastică. Malformațiile vaginale sînt congenitale și îmbracă mai multe forme clinice:

— *vagin septat:*

— transversal, septul putînd fi permeabil sau închis;

— longitudinal, cu permeabilitate vaginală sau cu hemivagin închis. Acest tip de malformație poate exista singur sau asociat cu malformație cervico-uterină.

— *vagin aplazic:*

— total — cu coarne uterine rudimentare: *sindrom Rokitansky-Küster-Hauser*,
— cu uter funcţional supraiacent,
— parţial: stricturi situate în partea superioară, mijlocie sau inferioară a vaginului; se însoţesc de uter funcţional;
— *vagin hipoplazic*,
— prolaps al mucoasei uretrei;
— persistenţa canalului Wolf, persistenţa canalului Gartner.

Cauza malformaţiilor este necunoscută. Tipul cromozomial este XX.

Malformaţiile vaginale se însoţesc frecvent de malformaţii ale corpului, istmului şi colului uterin, şi posibil şi de malformaţii urinare.

Studiu clinic. Cele mai multe cazuri sînt descoperite la vîrsta pubertăţii sau după această vîrstă, consultaţia ginecologică fiind motivată de:
— absenţa menstruaţiei şi dureri periodice (ciclice);
— amenoree primară (de cele mai multe ori este de fapt criptomenoree);
— amenoree şi raporturi sexuale imposibile sau incomplete.

Examenul clinic urmăreşte să precizeze:
— dezvoltarea caracterelor secundare: sîni, pilozitate, repartiţia ţesutului adipos;
— gradul dezvoltării somato-psihice şi a libidoului;
— starea aparatului genital extern şi intern;
— coexistenţa altor anomalii genitale, mai ales la aparatul urinar.

Anamneza şi examenul morfologic general arată de cele mai multe ori dezvoltarea somato-psihică de tip feminin în raport cu vîrsta.

Examenul clinic obiectiv ginecologic este simplu şi vulva apare normală. Îndepărtînd labiile, se pot constata, explorînd vizual, digital şi cu histerometrul, fie absenţa completă a introitusului vaginal, fie o depresiune „în pîlnie" de 1—2 cm, fie un conduct vaginal atrezic cu/fără stricturi etajate, un sept median complet sau incomplet, sau vagin hipoplazic.

De mare importanţă este stabilirea prezenţei sau absenţei uterului; pentru aceasta examenul clinic ginecologic se completează cu tactul rectal în situaţia în care calea vaginală este obstruată sau lipseşte.

Explorarea paraclinică este obligatorie, fiind necesară pentru precizarea existenţei sau nu a uterului şi ovarelor, precizarea sexului cromozomial şi pentru evidenţierea eventualelor malformaţii reno-ureterale asociate. Astfel, curba termică şi dozările hormonale vor arăta existenţa unei funcţii ovariene normale, iar celioscopia va confirma prezenţa gonadelor. De asemenea celioscopia va confirma existenţa uterului (malformat sau nu) sau numai a unor coarne uterine rudimentare.

Cromatina Barr şi cariotipul confirmă sau nu sexul determinat clinic şi paraclinic.

Urografia este obligatorie, pentru a diagnostica eventualele malformaţii reno-uretrale asociate. Uneori, laparotomia exploratorie precizează diagnosticul.

1.2.1. VAGINUL SEPTAT LONGITUDINAL

Este întîlnit mai frecvent. Se descrie vaginul cu septuri longitudinale şi vaginul cu septuri (diafragme) transversale. Septurile vaginale longitudinale apar prin absenţa sau fuziunea incompletă a canalelor mülleriene. Cînd septul longitudinal este complet, se constată 2 conducte vaginale, fiecare corespunzînd unui col uterin (vagin dublu, uter bicervical). De cele mai multe ori, numai un conduct vaginal este bine dezvoltat. Cînd septul vaginal este incomplet, sînt posibile 2 eventualităţi: sept longitudinal incomplet superior, în care există un singur col uterin şi degetele examinatoare, încălecînd septul, se întîlnesc în faţa colului, şi sept longitudinal incomplet inferior, în care fornixul vaginului este despărţit în două, cu cîte un orificiu al colului de fiecare parte (col unic cu 2 orificii sau col dublu).

Acest tip de malformaţie poate fi asimptomatic, fiind descoperită întîmplător cu ocazia unui examen genital sau a naşterolor, sau poate să fie cauza dispareuniei (septul longitudinal incomplet inferior). Descoperirea unei astfel de malformaţii are însă o semnificaţie clinică mult mai importantă: posibilitatea existenţei unei malformaţii uterine şi eventual urinare asociate: de obicei septul vaginal longitudinal complet se asociază cu uterul septat total.

Investigaţiile (histero-salpingografia, celioscopia, urografia) confirmă sau nu existenţa acestor malformaţii (fig. 1.6, fig. 1.7).

Simptomatologie. Examenul clinic arată prezenţa septului. Explorarea colului este dificilă. Digital şi cu valvele, la persoanele care şi-au început viaţa sexuală, se poate aprecia profunzimea celor două conducte vaginale şi aspectul colului uterin. Un conduct vaginal poate fi mai puţin accesibil. Orificiile colului, adiacente septului, pot fi evidenţiate de jocul valvelor, alteori este necesar ca examenul să se facă în timpul menstruaţiei, sîngele marcînd locul acestora. Uneori, orificiul colului care aparţine compartimentului vaginal mai îngust nu poate fi văzut din cauza unui repliu al septului, care îl camuflează.

Tot în categoria vaginului septat longitudinal intră şi cazurile, mult mai rare, la care un hemivagin este închis în porţiunea distală. În aceste cazuri conductul vaginal unic este de fapt un hemivagin. Acest conduct este deformat de bombarea spre lumen a unei tumori renitente, reprezentată de retenţia sîngelui menstrual în hemivaginul orb. Aceste cazuri se însoţesc şi de malformaţie uterină (uter bicorn bicervical) sau uter comunicant cu retenţie menstruală unilaterală (potrivit clasificaţiei Musset). Dismenoreea intensă este simptomul dominant şi asocierea acesteia la pubertate, cu tumoare pelviană sau pelvi-abdominală, aduce bolnava la medic, deseori sub masca unui abdomen acut. Cazurile cu uter comunicant şi cu unul din hemivagine închis se plîng de pierderi de sînge, mici, continui, cu aspect negricios, datorate eliminării sîngelui menstrual retenţionat din hemiuterul cu vagin orb în cel cu vagin permeabil.

Uneori septul care separă cele două hemivagine (cel permeabil de cel orb) este perforat, deci nu mai este vorba de hematocolpos adevărat; simptomatologia predominantă este reprezentată de debacluri mucopurulente şi mai puţin de durere.

Histero-salpingografia arată aspect de uter unicorn în uterul bicorn bicervical, şi 2 hemiutere în uterul comunicant, substanţa trecînd prin ostiul de comunicare.

Celioscopia sau laparotomia evidenţiază forma externă a organelor genitale interne, găseşte hematocolposul sub forma unei tumori pelviene sau pelvi-abdominale, descoperă eventualele complicaţii ale malformaţiei: hematosalpinx şi endometrioză.

Urografia intravenoasă, cistoscopia, arteriografia renală depistează eventualele anomalii reno-ureterale asociate: absenţă de orificiu ureteral, agenezie renală etc.

Tratament. Septul vaginal longitudinal asimptomatic nu se operează. La bolnavele cu tulburări patologice (dispareunie) se practică incizie longitudinală în zona mijlocie a septului între două pense Kocher (fig. 1.8) şi nu rezecţie; după secţionare marginile septului se retractă. Suprafeţele sîngerînde se suturează cu puncte separate de catgut sau surjet (fig. 1.9, fig. 1.10).

În cursul naşterii septul longitudinal se poate lateraliza sau poate deveni factor distocic în expulzie; în această situaţie, trebuie secţionat ca să nu se rupă spontan.

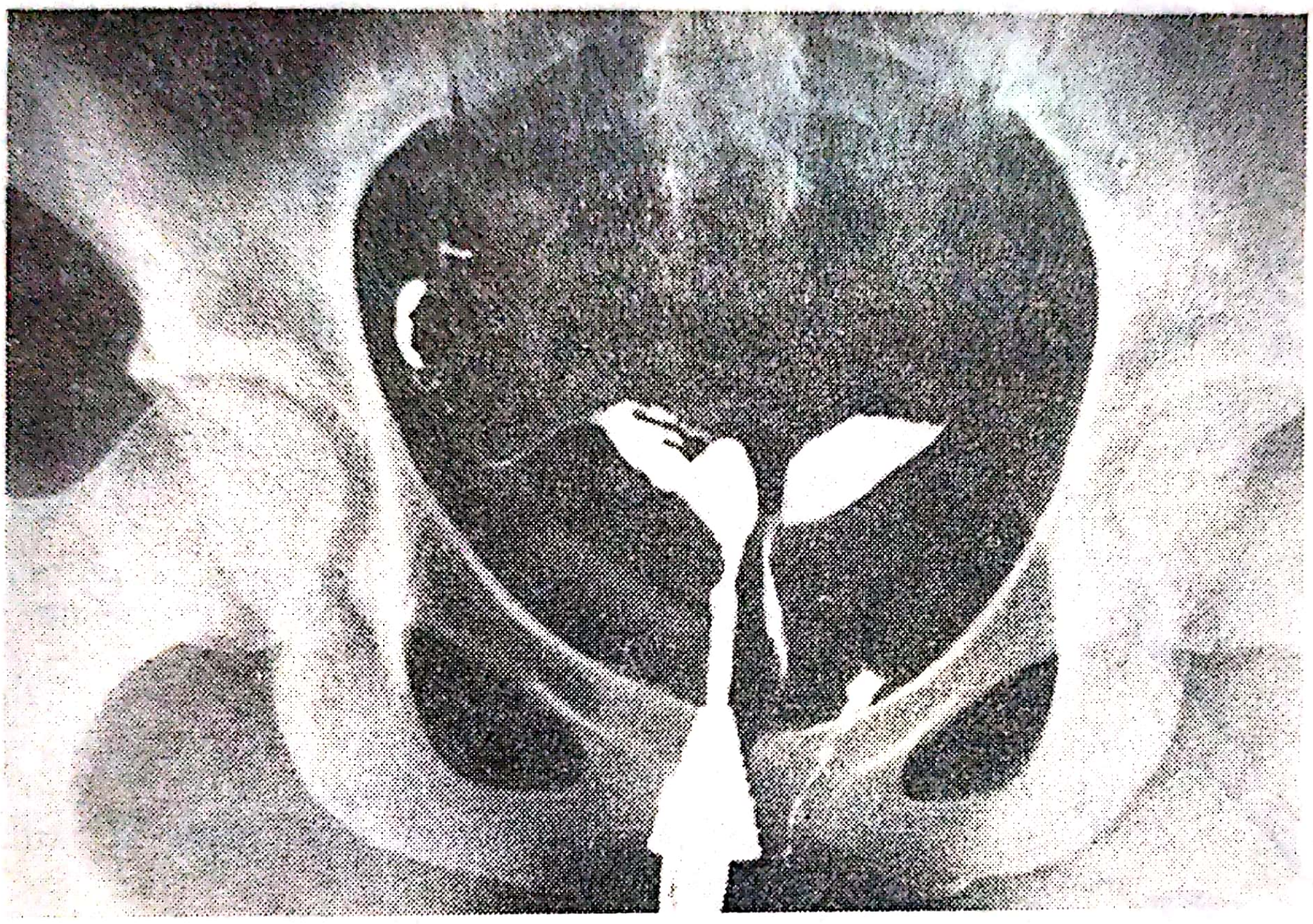

Fig. 1.6. — Uter bicorn bicervical.

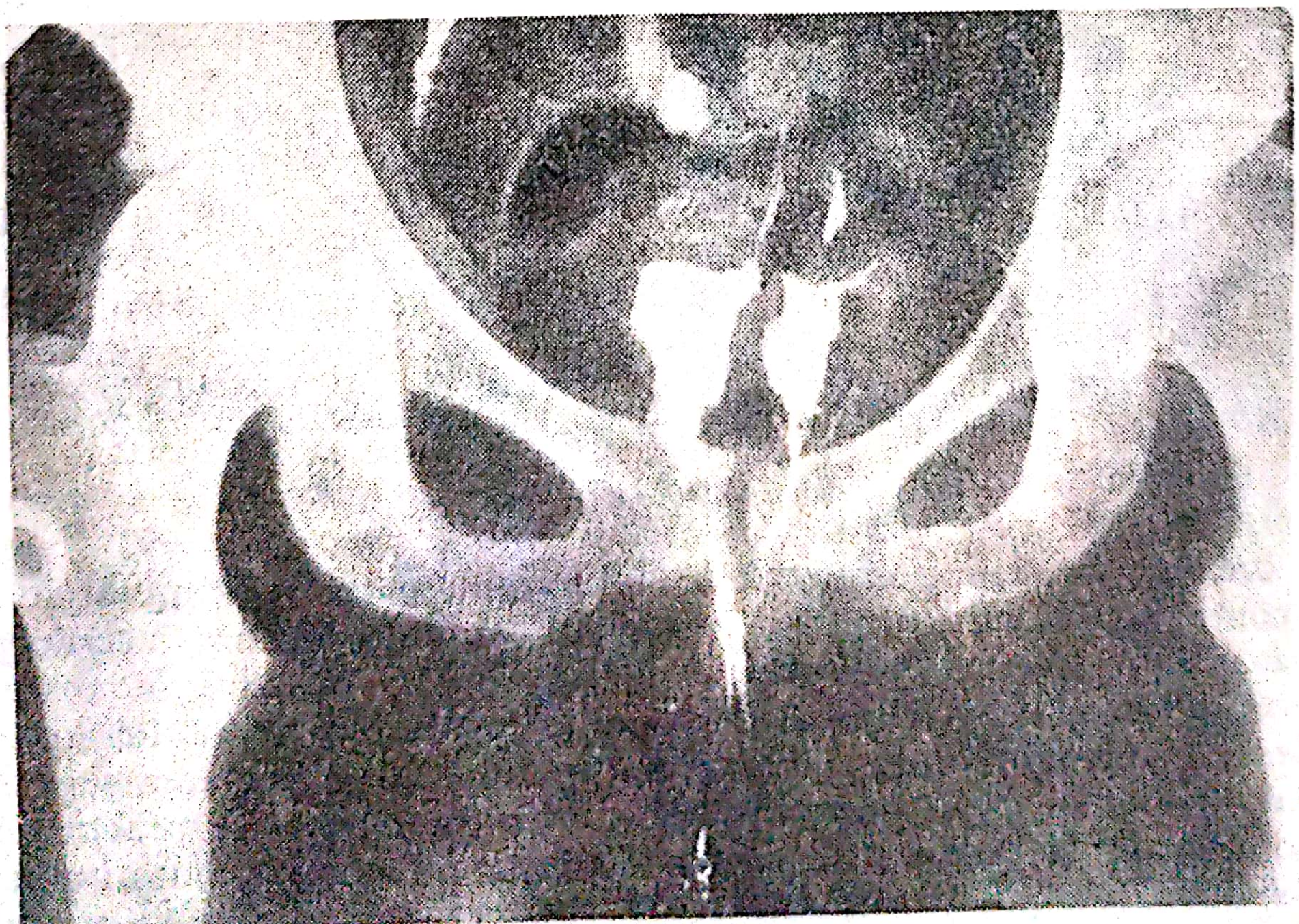

Fig. 1.7. — Vaginografie. Sept longitudinal median vaginal.



Fig. 1.8. — Secționarea septului vaginal longitudinal median.

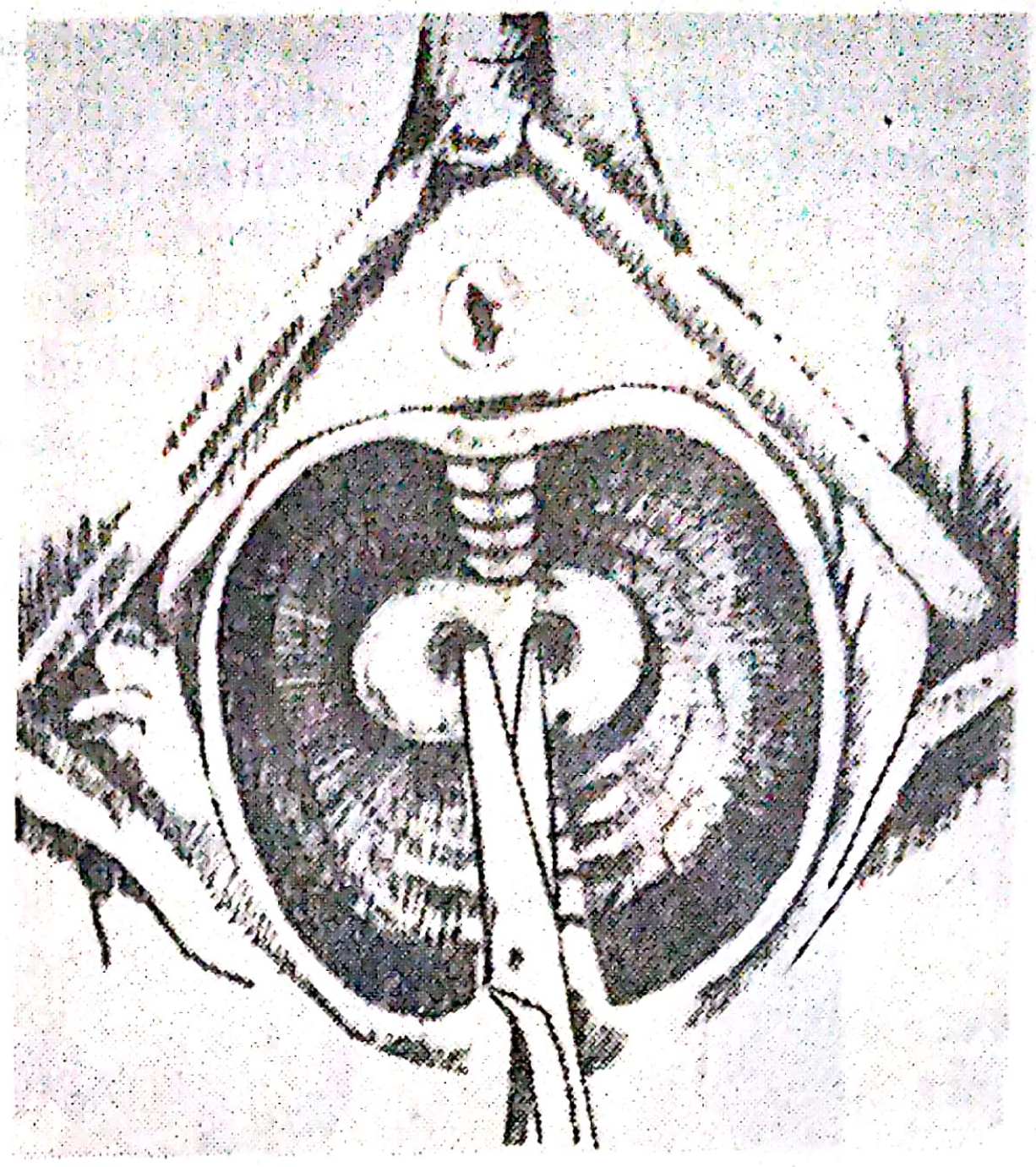

Fig. 1.9. — Secționarea septului cervical.

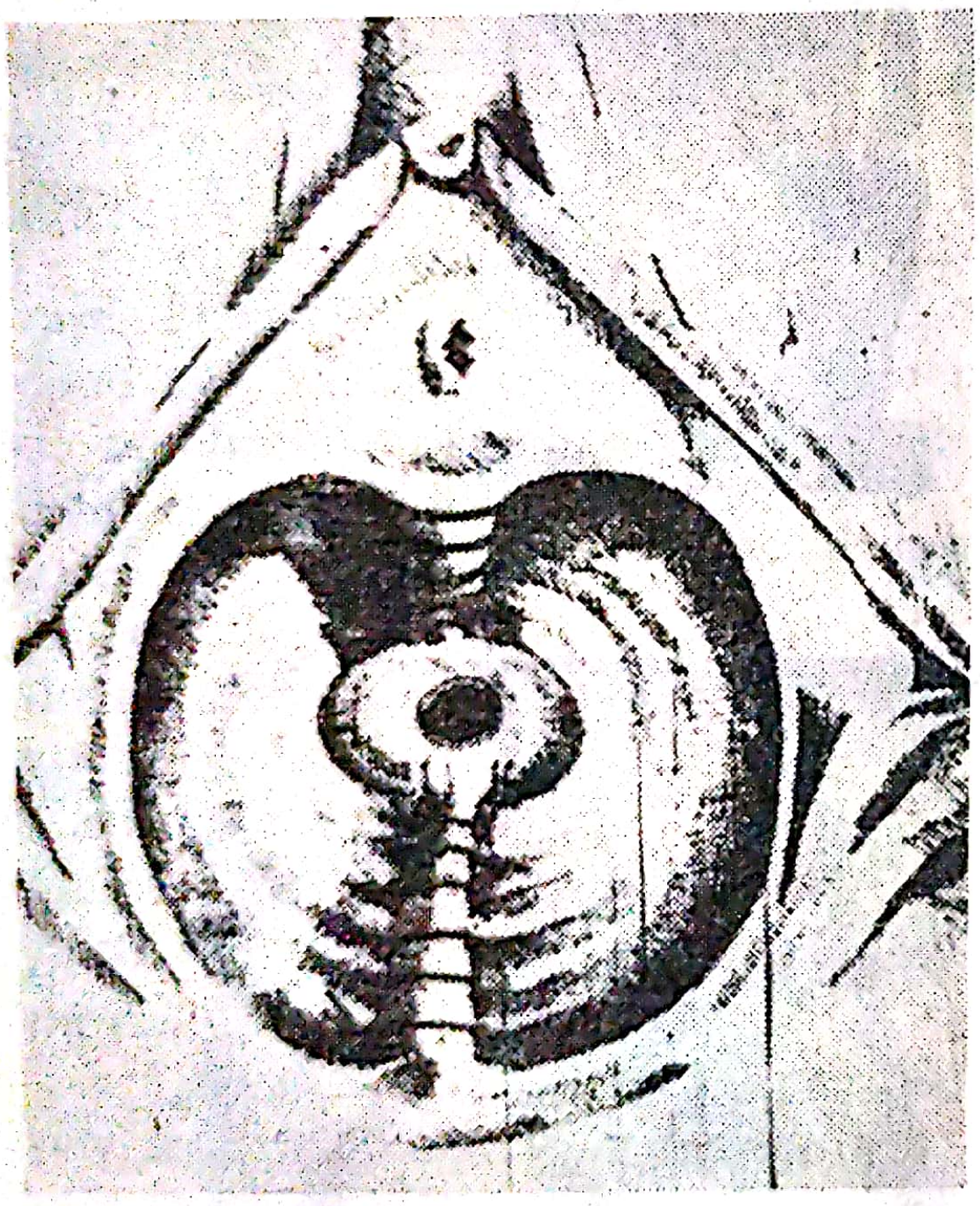

Fig. 1.10. — Aspectul vaginului și al colului la sfîrșitul timpului vaginal.

În ceea ce privește tratamentul septului vaginal longitudinal în formele cu un conduct vaginal orb și cu tumoare vagino-pelviană, acesta poate fi conservator sau radical. Tratamentul conservator se practică în absența complicațiilor descrise, deci în cazul descoperirii precoce a anomaliei și constă în deschiderea hemivaginului, evacuarea conținutului, și secționarea septului. Protecția cu antibiotice este obligatorie. Tratamentul radical se practică în cazul unor complicații deja apărute: endometrioză, infectarea conținutului pungii vaginale, hematosalpinx; se practică extirparea hemiuterului și a echipamentului anexial, iar apoi se extirpă punga vaginală.

1.2.2. VAGINUL SEPTAT TRANSVERSAL

Datorită unor defecte apărute în procesul de fuzionare între conductele mülleriene şi sinusul uro-genital, anomalia este rară; septul poate fi prezent la orice nivel al conductului vaginal, dar este mai frecvent localizat la joncţiunea 1/3 superioare cu 1/3 mijlocie a vaginului.

Septul transversal apare ca un diafragm perforat sau imperforat, unic sau etajat. Grosimea septului este variabilă; de obicei subţire şi elastic, format printr-o dedublare a mucoasei, septul poate fi îngroşat la bază şi rezistent. Totuşi grosimea septului nu depăşeşte cîţiva milimetri; cînd septul are o grosime mai mare decît un centimetru, este vorba de aplazie localizată vaginală.

Prezenţa diafragmelor se însoţeşte de hipoplazie genitală mai mult sau mai puţin evidentă.

Septurile transversale permeabile pot să aibă deschidere semicirculară sau falciformă sau orificiu de deschidere circular; uneori acest orificiu este punctiform, plasat excentric, greu de găsit chiar la explorarea cu stiletul butonat.

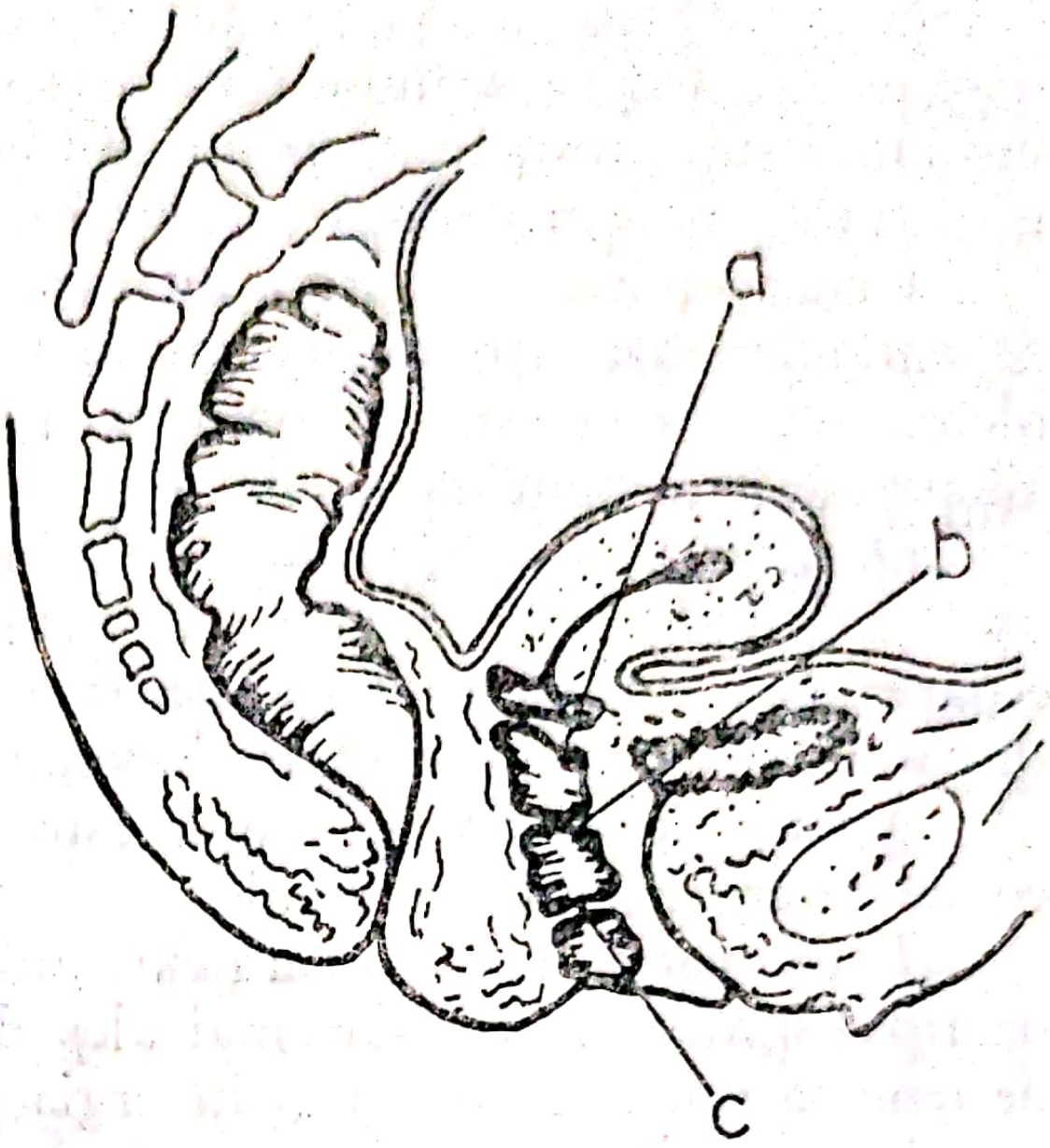

Fig. 1.11. — Sept transversal vaginal: a. superior; b. mijlociu; c. inferior.

Mucoasa vaginului de deasupra unui diafragm impermeabil sau cu permeabilitate redusă este modificată inflamator (datorită suprainfectării produşilor uterini de secreţie: gleră, sînge menstrual) sau poate să prezinte zone de endometrioză.

Simptomatologia este în strînsă corelaţie cu gradul de permeabilitate a septului, cu sediul şi numărul diafragmelor şi cu gradul de hipoplazie vaginală.

Septul vaginal complet (fig. 1.11) se întîlneşte cu ocazia diagnosticului de hematocolpos sau hematometrie (amenoree cu dureri ciclice şi tumoare pelvi-abdominală apărute la pubertate).

La nou-născută purtătoare de sept vaginal transversal complet, secreţiile glandelor endocervicale pot duce la formarea unui hidrocolpos sau hidrometrocolpos, care prin compresie pe organele din jur duce la simptomatologie zgomotoasă şi necaracteristică: retenţie de urină, ocluzie intestinală, tulburări respiratorii. Nerezolvarea la timp a cauzei poate să ducă la evoluţie gravă a nou-născutei sau intervenţii chirurgicale abdominale inutile.

Septurile permeabile pot să nu aibă expresie clinică (mai ales cele localizate în 1/3 superioară a vaginului şi cu deschidere largă), fiind descoperite fie întîmplător, fie în cursul naşterii.

În general, consultaţia ginecologică este solicitată pentru neplăceri în viaţa sexuală (dispareunie, insatisfacţie), dismenoree, leucoree, toate aceste tulburări putînd fi însoţite sau nu de sterilitate.

Examenul ginecologic depistează malformaţia, precizează sediul diafragmului, felul (perforat sau imperforat), sediul şi forma orificiului de comunicare (cateterizarea orificiului poate fi uneori dificilă și examenul în timpul menstrei poate fi de un real folos).

Tactul rectal oferă de obicei mai multe date decît cel vaginal în ceea ce privește existența unui eventual hematocolpos, forma uterului etc.

O masă dureroasă care crește de-a lungul unor examene succesive, impune celioscopia.

Examenul radiologic este de un real folos în stabilirea diagnosticului și a tacticii operatorii. Vaginografia practicată cu tehnica fistulografiilor aduce date exacte asupra sediului obstrucției (mai ales clișeul din profil). Injectîndu-se substanța sub presiune, se poate obține o colpo-histero-salpingografie, explorare importantă pentru depistarea unei malformații uterine asociate.

Celioscopia arată forma aparatului genital intern și poate descoperi puncte de endometrioză sau reflux sangvin tubar în cazul retenției menstruale complete. De asemenea, celioscopia poate confirma hematocolposul: tumoare albăstruie care bombează sub uter.

Diagnosticul diferențial. O bolnavă cu sept vaginal transversal poate fi ușor confundată cu o bolnavă avînd absența congenitală de vagin și uter; eroarea este gravă gîndindu-ne la urmările terapeutice. Trebuie de asemenea discutată absența congenitală de vagin cu uter funcțional supraiacent.

Aplazia parțială de vagin este un diagnostic ce va fi eliminat abia în cursul intervenției chirurgicale.

Tratamentul este chirurgical, indicația operatorie fiind diferită în funcție de tipul malformației, dar mai ales de răsunetul funcțional al acesteia. Detalii de tehnică pot fi găsite în „Chirurgia ginecologică“, vol. I, 1982.

La cazurile de sarcină, rezolvarea nașterii se face prin operație cezariană.

1.2.3. AGENEZIA VAGINALĂ

Întîlnim agenezie vaginală completă sau parțială. Agenezia vaginală *completă* se însoțește de obicei de absența uterului: 1 la 4 000 de cazuri. 8% din totalitatea cazurilor cu aplazie vaginală completă prezintă uter funcțional supraiacent.

Aplazia vaginală totală cu coarne uterine rudimentare — sindromul Rokitansky-Küster-Hauser. Incidența este 1/4 000 de cazuri, frecvența reală nefiind cunoscută.

Malformație a aparatului genital, caracterizată prin uterus bipartitus rudimentarius cu aplazie de vagin, survine prin incompleta dezvoltare și fuziune a canalelor Müller, din care se dezvoltă uterul și partea superioară a vaginului. Malformația genitală se poate însoți de anomalii ale aparatului urinar.

Organele genitale externe sînt în aparență normale, cu excepția vaginului, care este absent sau prezent sub forma unei pungi oarbe (în degetar) de 1—3 cm lungime; uterul este absent ca organ unic; diferențiat de-o parte și alta a liniei mediane, există două formațiuni nodulare care nu sînt altceva decît hemiutere rudimentare embriologic, necanaliculizate (unii descriu cavitate uterină închisă, rar). De la aceste formațiuni nodulare se desprind echipamente anexiale normale, bilateral.

Ovarele, organe care nu se dezvoltă din sistemul müllerian, sînt prezente și funcționează normal, ceea ce duce la apariția și la dezvoltarea caracterelor sexuale secundare feminine.

Simptomele sindromului Rokitansky sînt *amenoreea primară* și *dispareunia.*

Diagnosticul pozitiv se face pe baza datelor clinice şi a celor furnizate de celioscopie sau de laparotomie. Sindromul se descoperă la pubertate prin absenţa menstruaţiei sau după căsătorie, prin nerealizarea raporturilor sexuale.

Examenul clinic constată o morfologie generală feminină, cu sîni normali şi pilozitate caracteristică. Labiile mari, labiile mici şi clitorisul, cu dezvoltare normală. Meatul urinar plasat sub clitoris. Perineul îngust. Prin tactul rectal nu se simte uterul median; uneori se pot palpa paramedian două formaţiuni nodulare. La examenul celioscopic se văd cele două hemiutere rudimentare, separate între ele printr-un repliu peritoneal transversal. De la fiecare rudiment pornesc trompa şi ligamentul rotund. Ovarele sînt de dimensiuni normale şi cu activitate foliculară. Urografia este necesară, deoarece malformaţiile urinare asociate se întîlnesc frecvent (rinichi unic, rinichi ectopic etc.).

Investigaţiile biologice arată: sex cromozomic de tip XX, sex cromatinian pozitiv, curba termică şi dozările hormonale normale.

Diagnosticul diferenţial se poate face cu sindromul de testicul feminizant, dar absenţa pilozităţii, lipsa tumoretelor din fosele inghinale, celioscopia şi cariotipul, definesc sindromul.

Vom diferenţia de asemenea sindromul Rokitansky de imperforaţia himeneală, agenezie localizată în vagin, în 1/3 medie şi inferioară a acestuia. Acest ultim tip de agenezie vaginală se însoţeşte de uter funcţional şi amenoreea este de fapt o criptomenoree (hematocolpos).

Tratament. Multitudinea procedeelor medicale şi chirurgicale de rezolvare a sindromului Rokitansky-Küster-Hauser arată că tratamentul acestei patologii malformative nu este încă în întregime rezolvat.

Scopul tratamentului este crearea unui neovagin apt pentru satisfacerea vieţii sexuale. Amenoreea şi imposibilitatea fecundaţiei rămîn definitive.

Ca procedeu nechirurgical, menţionăm dilataţiile progresive ale regiunii dintre orificiul uretral extern şi comisura posterioară a vulvei.

Chirurgical, neocolpo-poieza se poate realiza după desfacerea spaţiului intervezico-rectal, cu: autogrefe cutanate libere sau pediculate, cu grefe heteroplastice (membrană amniotică), prin rezecţia şi coborîrea unui segment de intestin (ileon, sigmoid, rect).

Selecţia cazurilor pentru intervenţie operatorie este extrem de importantă, pentru că efectele adverse psihice sînt destul de frecvente. Discuţia cu bolnava şi părinţii în momentul consultaţiei este de importanţă extremă. Bolnava trebuie făcută să înţeleagă care este anomalia pe care o poartă şi care sînt repercusiunile acestei anomalii (lipsa vieţii sexuale şi a menstruaţiei). Dacă bolnava doreşte să fie operată, trebuie să ştie că intervenţia nu va putea rezolva decît funcţia sexuală, absenţa menstruaţiei şi sterilitatea rămînînd definitive.

Din această cauză, în literatură se discută efectuarea vaginoplastiei între 13 şi 19 ani, cu toate că pînă în prezent intervenţia se practică femeilor deja căsătorite sau celor cu perspective imediate de căsătorie, pentru că o operaţie funcţională nu se consolidează fără funcţie.

Dacă bolnava nu are viaţă sexuală constantă postoperator, i se recomandă să poarte un obturator (manşon) din plastic (fig. 1.12) sau să-şi facă dilataţii vaginale repetate cu sonde Hegar.

Aplazia vaginală cu uter funcţional. Anomalie rară, are un tablou clinic caracteristic unei retenţii menstruale înalte. Durerile debutează la pubertate, sînt lunare, de intensitate variabilă, dînd de multe ori tabloul unui abdomen acut chirurgical. Simptomatologia este mult mai precoce decît în retenția menstruală joasă.

Diagnosticul este pus pe baza datelor anamnestice (dureri ciclice în etajul inferior abdominal, instalate cu ocazia pubertății), al examenului clinic și paraclinic. Intervenția chirurgicală plastică are și rol diagnostic, pentru că ea arată adevărata întindere a aplaziei.

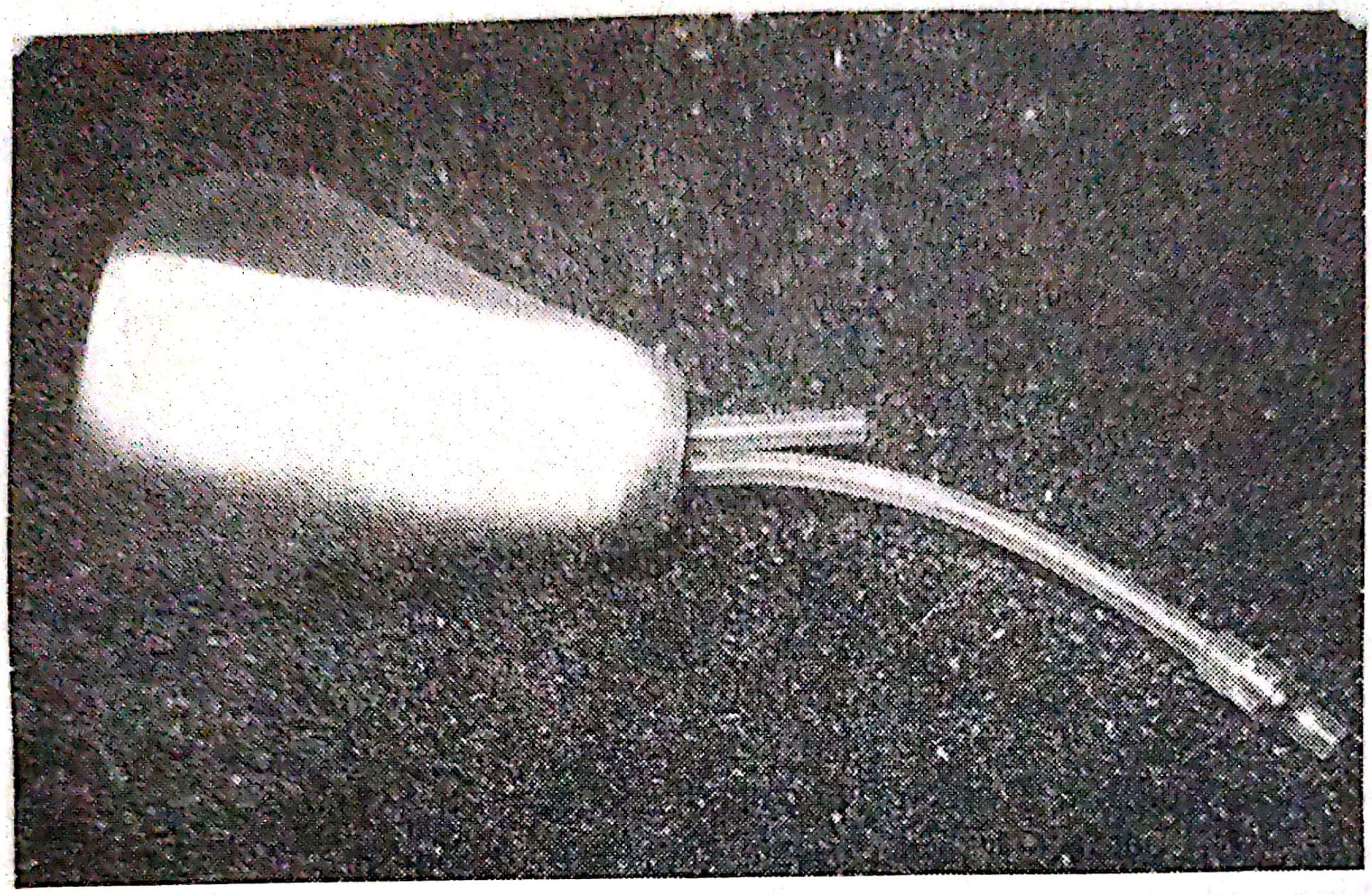

Fig. 1.12. — Manșon gonflabil.

Examenul clinic al organelor genitale externe oferă aceleași date ca în sindromul Rokitansky. Tactul rectal arată prezența unei tumori mediane elastice, uneori dureroasă.

La celioscopie se găsește un uter prezent cu echipamente anexiale normale, uneori reflux sangvin pe trompe, hematosalpinx. Uterul poate fi normal sau bicorn.

Urografia poate decela anomalii reno-ureterale.

Tratamentul este exclusiv chirurgical. Scopul tratamentului este dublu: drenajul sîngelui menstrual, cerință imperioasă și presantă și realizarea unui conduct vaginal pentru satisfacerea vieții sexuale viitoare. Nu trebuie uitat că intervenția se practică unei fetițe de 10—14 ani, iar dacă neoconductul vaginal asigură drenajul menstrual, el trebuie menținut permeabil pînă la începerea vieții sexuale, deoarece tendința la stenoză și retracție a noii cavități este mare.

Uneori afecțiunea debutează cu tabloul abdomenului acut chirurgical și un chirurg neavizat în patologia malformativă genitală poate decide și practica histerectomia, în loc de vaginotomie cu evacuarea sîngelui rezidual și deschiderea conductului vaginal la vulvă pe cale retrogradă.

Aplazii vaginale parțiale. Caracterizate prin absența conductului vaginal în treimea sa superioară, medie sau inferioară, cu restul canalului vaginal permeabil. Se consideră că este vorba de aplazie localizată de vagin și nu de sept (diafragm) transversal, cînd acolarea recto-uretro-vezicală (deci zona unde vaginul este absent) are o întindere egală sau mai mare de un centimetru. În funcție de sediul obstrucției, aplaziile pot fi împărțite în joase, mijlocii și înalte.

Simptomatologia, indiferent de sediul obstrucției, este dată de retenția menstruală, deci diagnosticul este pus o dată cu apariția pubertății. La vîrsta pubertății bolnava se plînge de dureri lunare și de lipsa menstruației. Durerile sînt de intensitate variabilă, localizate în etajul inferior abdominal, cu iradieri spre vezică sau/și rect.

Sindromul dureros se asociază cu modificarea stării generale: cefalee, vertije, palpitații. După cîteva luni simptomatologia locală și generală se intensifică, durerile devin aproape continue, cu colici intense. Sîngele menstrual acumulat în vagin (hematocolpos) se acumulează retrograd în uter (hematometrie), trompe (hematosalpinx), ajungînd în peritoneu (hemoperitoneu), moment cînd se ajunge la tabloul clinic de abdomen acut chirurgical și bolnava este laparotomizată de urgență.

Cantitatea de sînge acumulată în unul din cele trei segmente enumerate (vagin, uter, trompe) este inegală, putînd să existe hematocolpos voluminos cu uter, trompe normale și hemoperitoneu.

Se descrie de asemenea simptomatologia prin compresie a organelor de vecinătate: retenția acută de urină, sindrom subocluziv.

Examenul clinic arată o fetiță la pubertate sau o adolescentă care nu a avut nici o menstruație (este de fapt o criptomenoree).

Abdomenul este destins în hipogastru de o tumoare elastică, dureroasă, ale cărei dimensiuni pot să ajungă pînă la ombilic.

Examenul genital arată prezența himenului normal. Explorarea instrumentală (histerometru) sau digitală, făcută sub anestezie, găsește conduct vaginal absent sau prezent pe o lungime de la 1,5—2 cm — la 4 cm. Cînd este prezent, capătul proximal se termină orb, în deget de mănușă.

Tactul rectal arată prezența unei tumori mediane de dimensiuni variabile, fluctuentă.

Celioscopia dă date suplimentare arătînd prezența uterului normal, uneori destins, a anexelor (uneori se poate evidenția hematosalpinx). De obicei uterul este ascensionat, regiunea istmică stînd pe un soclu format de tumoarea vaginală de culoare albăstruie.

Diagnosticul de obstrucție este ușor, dar diagnosticul sediului obstrucției nu poate fi făcut decît cu ocazia intervenției chirurgicale.

În cadrul diagnosticului diferențial trebuie discutate obstrucțiile prin diafragme, aplazia de vagin cu uter funcțional, agenezia de col asociată cu malformație vaginală.

Urografia este obligatorie pentru a evidenția eventuale anomalii renoureterale asociate.

Tratamentul este exclusiv chirurgical. Intervenția trebuie practicată de un chirurg ginecolog cu experiență în malformații genitale, pentru că, după cum am mai arătat, stabilirea sediului obstrucției se face în cursul actului operator. Intervenția se poate practica pe cale vaginală, asociată sau nu cu calea abdominală, aceasta fiind dictată de sediul aplaziei.

În aplaziile joase se practică decolarea recto-vaginală și evacuarea sîngelui retenționat. Conductul creat se tapetează cu mucoasa labiilor mici, cu grefe dermo-epidermice, cu mucoasă vaginală, aceasta din urmă fiind adusă și fixată în regiunea vestibulară.

În aplaziile din treimea medie a vaginului se poate practica cu bune rezultate anastomoza mucoasei vaginului de deasupra obstrucției cu cea de sub obstrucție, după îndepărtarea obstacolului.

Aplaziile vaginale înalte se rezolvă pe cale mixtă abdomino-vaginală; această cale poate fi folosită şi în aplaziile medii.

Acestea sînt intervenţii practicate „la rece", dar simptomatologia abdominală zgomotoasă poate aduce bolnava în urgenţă, de obicei la serviciile de chirurgie puţin obişnuite cu astfel de patologii.

Surpriza explorării intraoperatorii şi uneori lipsa de experienţă pot duce la greşeli grave terapeutice, cum ar fi histerectomia.

1.2.4. VAGINUL HIPOPLAZIC

Vaginul îngust cu pereţi rigizi şi funduri de sac mici face parte integrantă din sindromul hipoplaziei genitale. Este consecinţa unei disfuncţii ovariene congenitale sau dobîndite.

Tratamentul constă în estrogeni pe cale generală sau locală, dilataţii vaginale şi masaje, diatermie, balneoterapie cu nămol cald.

1.3. MALFORMAŢIILE CONGENITALE UTERINE

Mult disputata clasificare a acestor anomalii congenitale, începe să capete astăzi contururi din ce în ce mai precise, prin sinteza datelor de embriologie, genetică, anatomie, fiziologie, radiologie.

În 1946, folosind criterii embriologice şi anatomice, Jarcho împarte malformaţiile uterine în 9 grupe.

În 1947, Jones prezintă 2 grupe de malformaţii bazate pe criteriu funcţional, capacitatea gestaţională a uterelor malformate. Astfel, el descrie utere malformate cu capacitate gestaţională maximă: uterul septat, uterul arcuat şi utere malformate cu capacitate gestaţională minimă: uterul didelf şi uterul unicorn.

În 1962, Semmens descrie 2 grupe de anomalii.

Primul grup este constituit din utere care au originea într-un conduct müllerian (uter didelf, uter unicorn, uter pseudounicorn); al doilea grup este constituit din utere care provin din ambele canale mülleriene (uter septat, subseptat, uter bicorn, uter arcuat).

În 1967, folosind criterii morfologice, Musset descrie 4 clase: aplazii, familia hemimatricelor, utere septate, utere comunicante.

Cea mai nouă clasificare este cea a lui Buttram şi Gibbons, care bazaţi pe criterii embriologice, funcţionale, morfologice şi clinice descriu 6 grupe de malformaţii.

Explicaţii embriologice. Organogeneza aparatului genital feminin are loc între a 6-a şi a 17-a săptămînă a vieţii intrauterine şi se împarte în 3 faze: *nediferenţiată, diferenţiată, definitivă* (fig. 1.13)

Faza nediferenţiată constă din dezvoltarea canalelor Müller împreună cu canalele Wolff şi progresarea lor în sens cranio-caudal pînă la cloaca urogenitală. Ambele canale sînt simetrice şi pornesc din regiunea pronefrotică: canalele Müller, în afara mezonefrosului şi canalele Wolff, în partea internă a acestuia. Canalele Wolff se dezvoltă mai rapid, atingînd cloaca în a 10-a săptămînă. Progresarea canalelor Müller se face în 3 etape: *tubară, uterină* şi *cervico-vaginală.* În etapa tubară, canalele mülleriene sînt în afara canalelor wolffiene, paralele cu acestea. Ele formează viitoarele trompe. În etapa uterină, canalele Müller încrucişează canalele Wolff şi se apropie de linia mediană. Ele vor forma coarnele uterului şi ulterior uterul. În etapa cervico-vaginală, canalele Müller, flancate în afară de canalele Wolff, au traiect paralel pînă la cloaca uro-genitală. Ele vor forma colul şi partea superioară a vaginului. În această ultimă etapă, cele 4 canale care se regăsesc înainte de a intra în cloacă, alcătuiesc cordonul genital, identic la ambele sexe.

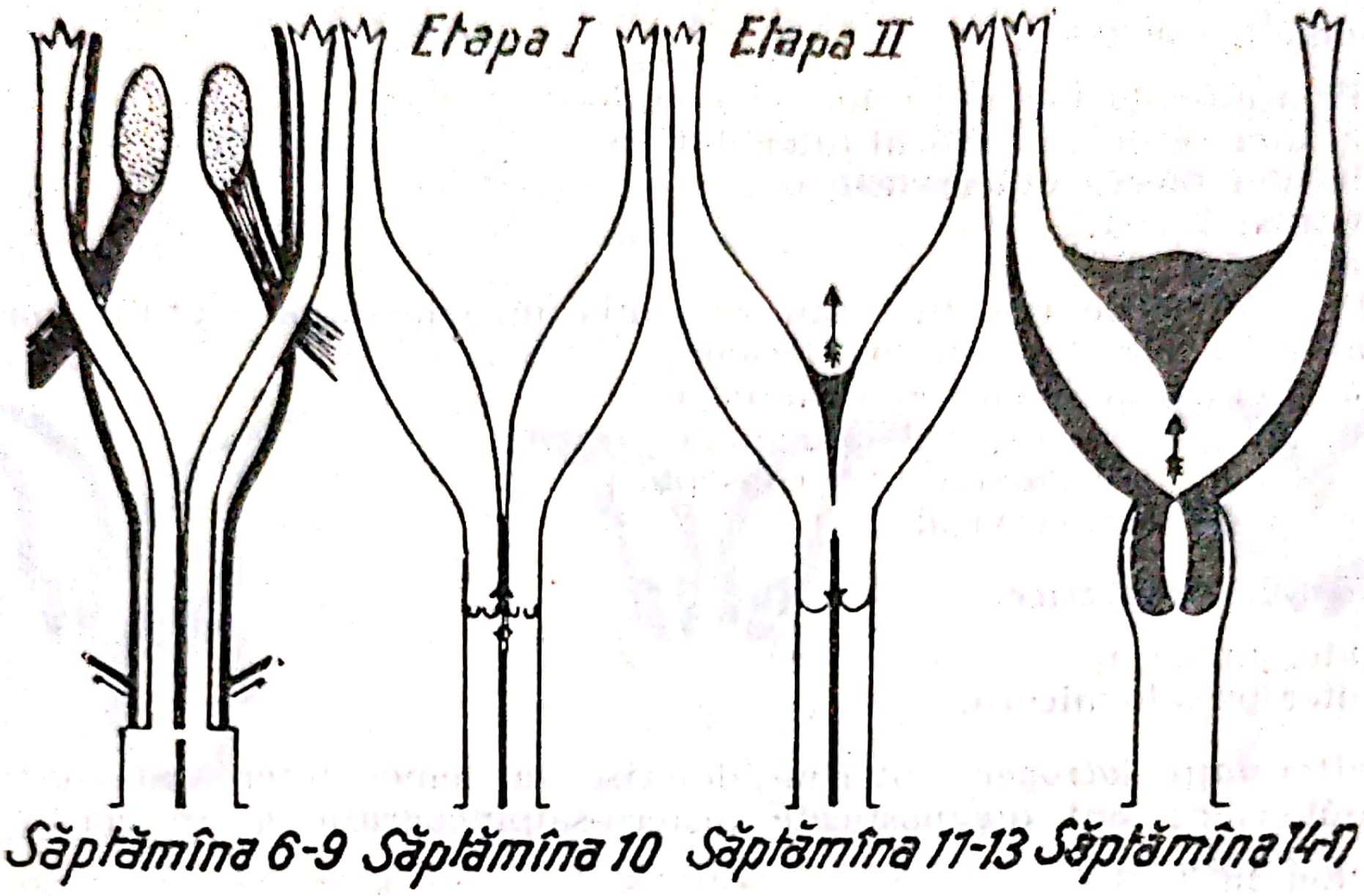

Fig. 1.13. — Embriogeneza aparatului genital feminin (Musset).

Faza de diferenţiere se desfăşoară între a 10-a şi a 13-a săptămînă, şi constă în alipirea celor 2 canale mülleriene în cordonul genital în prima etapă şi din umplerea cu ţesut muscular a spaţiului dintre cele 2 coarne uterine în etapa a doua. Canalele Wolff se resorb, lăsînd unele vestigii în mezosalpinx (corpii Rosenmüller) şi în ligamentele largi, capabile să prolifereze ulterior, formînd chisturi.

Faza de definitivare, între a 13-a şi a 17-a săptămînă, constă în resorbirea peretelui sagital despărţitor dintre cele 2 canale mülleriene alipite. Acest proces de resorbţie începe la viitoarea porţiune istmică a uterului şi, mergînd în sus, realizează cavitatea uterină, iar în jos, canalul cervical şi vaginul.

Organogeneza aparatului urinar se face între a 6-a şi a 9-a săptămînă, ceea ce, cronologic, coincide cu etapa tubară din organogeneza genitală (explică asocierea frecventă a malformaţiilor urinare cu malformaţiile genitale din această etapă).

Anomaliile genitale congenitale, induse de acţiunea factorilor teratogeni, depind de momentul cînd aceştia acţionează în raport cu cele 3 faze ale organogenezei: nediferenţiată (între 6—10 săptămîni), diferenţiată (între 10—13 săptămîni) şi de definitivare (între 13—17 săptămîni).

Din punct de vedere embriologic, anatomic, anatomo-radiologic, etiologic şi al simetriei leziunilor, malformaţiile congenitale uterine pot fi clasificate în:

A. *Aplazii uterine:*

- — absenţa ovarului şi a întregului aparat genital şi urinar;
- — ovar prezent, cu absenţa aparatului genital;
- — ovar şi pavilion tubar prezente, cu absenţa trompelor, uterului şi

vaginului;

— ovar, trompă și corn uterin rudimentar prezente, cu absența uterului și vaginului;

— ovar, trompă și corn uterin canaliculat prezente, cu absența uterului și vaginului;

— ovar, trompă și corn uterin rudimentar prezente, cu absența colului și vaginului;

— ovar, trompă, corn uterin și col prezente, cu absența vaginului.

B. *Anomalii simetrice:*

1. Prin absența fuziunii celor 2 hemiutere:
   a. uter bicorn bicervical (uter didelf),
   b. uter bicorn unicervical,
   c. uter arcuat,
   d. uter în T.
2. Prin lipsa de resorbție sau resorbția incompletă a septului median rămas după alipirea celor 2 canale mülleriene:
   a. uter septat total (pseudodidelf),
   b. uter septat corporal (pseudobicorn),
   c. uter septat parțial (uter subseptat),
   d. uter septat cervical.

C. *Anomalii asimetrice:*

1. uter unicorn,
2. uter pseudounicorn,

D. *Malformații iatrogene* uterine descrise la femei tinere cu modificări în sistemul müllerian; sînt diagnosticate histero-salpingografic și se clasifică astfel:

1. uter în T,
2. bride constrictive intrauterine,
3. sinechii.

E. *Hipoplazie uterină.*

R. Musset și Belaisch clasifică malformațiile uterine astfel (fig. 1.14):

1. *Aplazii*

A. Aplazie uterină bilaterală completă
— tip 0 — organe urinare și genitale absente;
— tip 1 — două ovare; organe urinare și căi genitale absente;
— tip 2 — două ovare cu două eboșe de trompe; organe urinare și căi genitale absente;
— tip 3 — anexe prezente; aparat urinar normal de o parte, absent de alta;
B. Aplazie uterină bilaterală incompletă — sindrom Rokitansky;
C. Aplazie uterină unilaterală completă — uter unicorn;
D. Aplazie uterină unilaterală incompletă — uter pseudounicorn;
E. Aplazie uterină unilaterală totală cu aplazie uterină incompletă controlaterală.

2. *Familia hemimatricelor*

A. Uter bicorn bicervical cu retenție menstruală unilaterală;
B. Uter bicorn bicervical permeabil;
C. Uter bicorn unicervical.

3. *Familia uterelor septate:*

A. Uter septat total;
B. Uter septat subtotal;
C. Uter septat corporal;
D. Uter septat cervical.

4. *Familia uterelor comunicante:*

A. Uter septat total comunicant;
B. Uter bicorn bicervical comunicant.

5. *Hipoplazii*

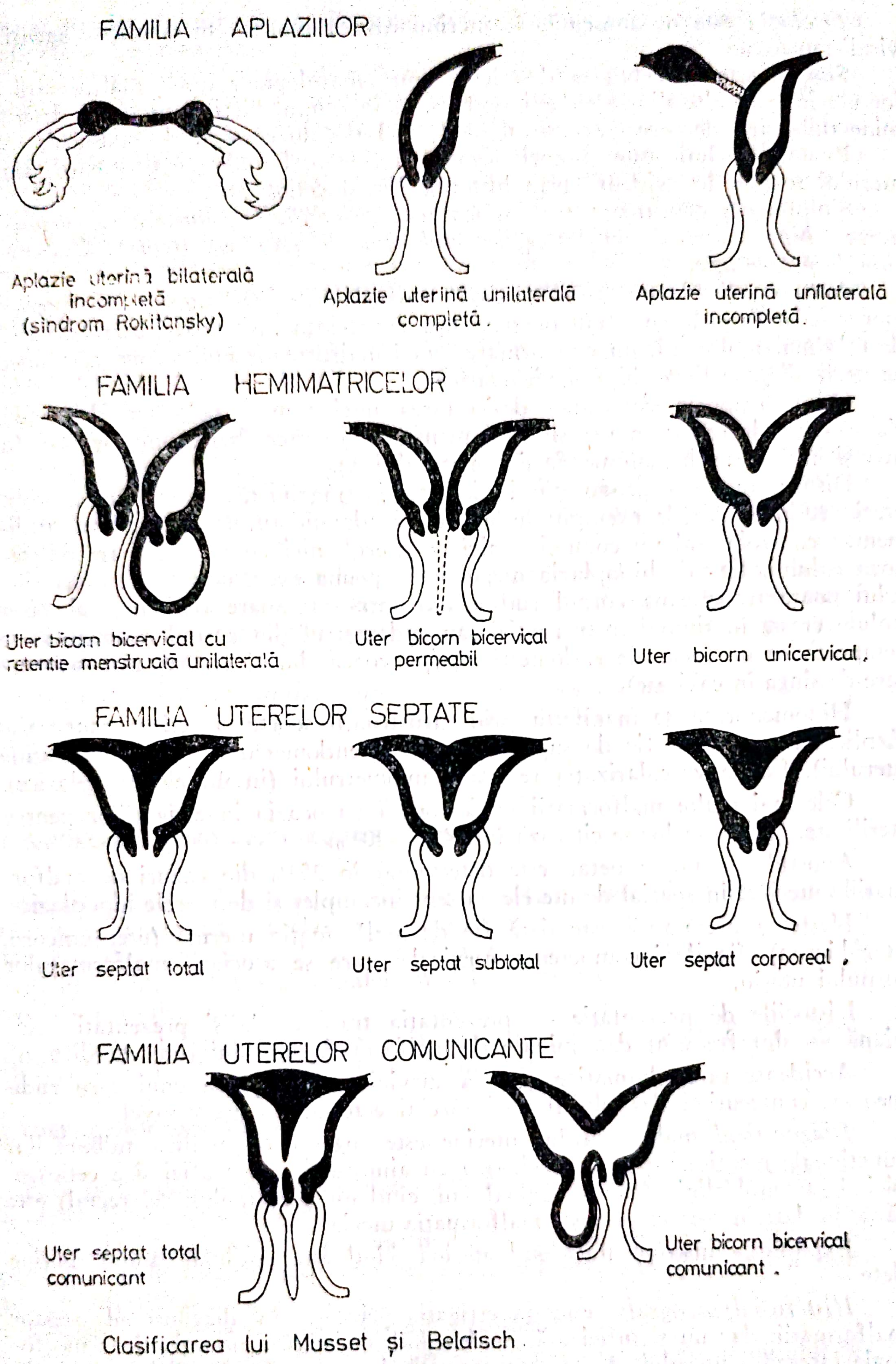
FAMILIA APLAZIILOR
Aplazie uterină bilaterală incompletă (sindrom Rokitansky)
Aplazie uterină unilaterală completă.
Aplazie uterină unilaterală incompletă.
FAMILIA HEMIMATRICELOR
Uter bicorn bicervical cu retenție menstruală unilaterală
Uter bicorn bicervical permeabil
Uter bicorn unicervical.
FAMILIA UTERELOR SEPTATE
Uter septat total
Uter septat subtotal
Uter septat corporeal.
FAMILIA UTERELOR COMUNICANTE
Uter septat total comunicant
Uter bicorn bicervical comunicant.
Clasificarea lui Musset și Belaisch.

Fig. 1.14. — Clasificarea malformațiilor uterine (Musset și Belaisch).

Etiologia este necunoscută, se incriminează tulburări metabolice, agenţi virali sau toxici.

Simptomatologie. Nu se descrie o simptomatologie proprie malformaţiilor uterine şi multe dintre ele există, fără ca în timpul vieţii genitale să determine tulburări; de aceea, procentul de 1,9—3,5% nu corespunde realităţii.

Examenul clinic este deseori negativ şi cele mai multe malformaţii ale uterului se pun în evidenţă prin histerografie şi celioscopie.

Simptomele evocatoare sînt: *amenoreea primară, criptomenoreea, dismenoreea, hipomenoreea, sterilitatea, avortul spontan, naşterea prematură, distociile de prezentaţie.*

Amenoreea primară caracterizează malformaţiile tubo-uterine cu absenţa uterului. În formele cu vagin prezent, este consecinţa hipoplaziei uterine, care, de cele mai multe ori, nu este urmarea unei malformaţii mülleriene, ci a unei agenezii, disgenezii sau hipoplazii ovariene.

Criptomenoreea determină dezvoltarea unei tumori pelviene, dureroasă ciclic, dată de retenţionarea sîngelui menstrual în uter (hematometrie) sau în uter şi în trompe (hematometrie şi hematosalpinx).

Dismenoreea este provocată fie de retenţia sîngelui menstrual într-un corn uterin rudimentar (de exemplu în uterul pseudounicorn, în care cornul rudimentar controlateral nu comunică nici cu uterul, nici cu vaginul), fie de stenoza colului, fie de hipoplazia uterului. În prima eventualitate, retenţia sîngelui poate transforma cornul rudimentar într-o tumoare renitentă, al cărei volum creşte în timpul menstruaţiei sau endometrul din cornul rudimentar se comportă ca un focar de endometrioză (provoacă dureri ciclice, fără acumulare de sînge în cavitate).

Hipomenoreea se manifestă prin menstruaţii scurte şi reduse cantitativ. Explicaţia este dată fie de suprafaţa mică a endometrului (în malformaţiile uterului), fie de vascularizaţia redusă a miometrului (în uterele hipoplazice).

Cele mai multe malformaţii se descoperă cu ocazia investigaţiilor pentru sterilitate. Incidenţa lor se cifrează între 10—20%.

Avortul spontan repetat este determinat în 25% din cazuri de malformaţiile uterine, în special de uterele cu sept incomplet şi de uterele hipoplazice.

Naşterea prematură este dată fie de malformaţia uterină (uter unicorn, uter bicron), fie de incompetenţa cervicală, care se asociază malformaţiilor corpului uterin.

Distociile de prezentaţie — prezentaţia transversală şi prezentaţia pelviană — sînt frecvent determinate de malformaţia uterului (uter cordiform).

Accidente rare, dramatice, pot să survină prin ruptura unui corn rudimentar, consecutivă dezvoltării unei sarcini ectopice la acest nivel.

Diagnosticul malformaţiilor uterine este sugerat de analiza tulburărilor funcţionale menţionate şi se precizează cu ajutorul histerografiei şi a celioscopiei. Examenul clinic (tactul vaginal sau, cînd nu este posibil, cel rectal) este sărac în date în ceea ce priveşte malformaţia uterină.

Explorarea instrumentală endouterină, cînd este posibilă, aduce puţine date.

Histero-salpingografia este investigaţia princeps în diagnosticul acestor malformaţii, dar nu şi suficientă, evidenţiind, cu mare acurateţă, doar morfologia internă a uterului. Aceasta se practică, în prima parte a ciclului, cu substanţe liposolubile, care se mulează pe pereţii cavităţii uterine, oferind imagini clare și precise. În situația duplicației cervico-vaginale este necesară utilizarea simultană a 2 histerografii.

Celioscopia completează diagnosticul histero-salpingografic și precizează existența și starea anexelor; stabilește forma exterioară a uterului, definind astfel tipul malformației constatată histerografic. În plus, celioscopia (în afara laparotomiei exploratorii) este singura modalitate prin care se stabilește ușor și rapid, diagnosticul diferențial dintre amenoreea primară și criptomenoree.

Histeroscopia, prin studiul direct al morfologiei endouterine, constată forma și simetria hemicavităților uterine, aspectul septului despărțitor. Cu ajutorul acestei metode se pot recolta fragmente de endometru pentru examene histopatologice. Histeroscopia poate fi repetată postoperator pentru evaluarea rezultatelor histeroplastiei.

Explorarea aparatului urinar este obligatorie pentru stabilirea existenței și a tipului de malformație urinară, a indicației operatorii și a bilanțului lezional preoperator.

Urografia intravenoasă este metoda de rutină pentru investigația tractului urinar. Uneori trebuie completată cu cistoscopia (care va arăta aspectul trigonului și orificiile ureterale) și, rareori, de arteriografia renală, care va arăta dacă absența imaginii renale urografice este datorată aplaziei sau agenezici renale.

Ecografia aduce date complementare în stabilirea diagnosticului; ea constată sau nu existența organelor genitale interne; în situația unui uter bicorn sau septat arată mărimea celor două cavități, grosimea septului și planul în care este situat acesta.

Cromatina Barr și studiul cariotipului sînt necesare pentru stabilirea sexului cromatic și a celui cromozomial, dar mai ales pentru depistarea unor stări de intersexualitate.

Tipuri anatomo-clinice:

1.3.1. SINDROMUL ROKITANSKY–KUSTER–HAUSER

Descris la anomaliile congenitale vaginale, face parte din aplazia uterină bilaterală și incompletă, a clasificării autorilor francezi. După cum am mai arătat, este datorat acțiunii factorilor teratogeni în etapa uterină, cînd canalele Müller se încrucișează cu canalele Wolff, moment care semnifică începutul dezvoltării cornului uterin.

Frecvența afectării concomitente a aparatului urinar este de 1—20%, malformația renală constînd în aplazii, ectopii etc.

1.3.2 UTERUL UNICORN ADEVĂRAT

Face parte din familia aplaziilor asimetrice și apare prin oprirea dezvoltării unuia din canalele Müller.

Simptomatologia este de cele mai multe ori ștearsă sau absentă, fiind descoperit (ca multe malformații uterine) în cursul investigațiilor pentru sterilitate sau infertilitate.

Dismenoreea poate fi uneori singurul simptom.

Histero-salpingografia (fig. 1.15) arată o imagine fuziformă a uterului (în pară), deplasată lateral, extremitatea proximală continuîndu-se cu trompa.

Imaginea histero-salpingografică poate doar să sugereze diagnosticul, pentru că aceeaşi imagine apare şi în uterul pseudounicorn sau în uterul septat total, cu una din jumătăţi inaccesibilă explorării clinice sau radiologice.

Celioscopia sau laparotomia exploratorie certifică diagnosticul: uter (de fapt hemiuter) din al cărui corp porneşte o anexă normală. Anexa opusă poate fi completă sau cu absenţa uneia din componente (ovar sau trompă). Uterul unicorn adevărat se însoţeşte frecvent de malformaţii urinare omolaterale.

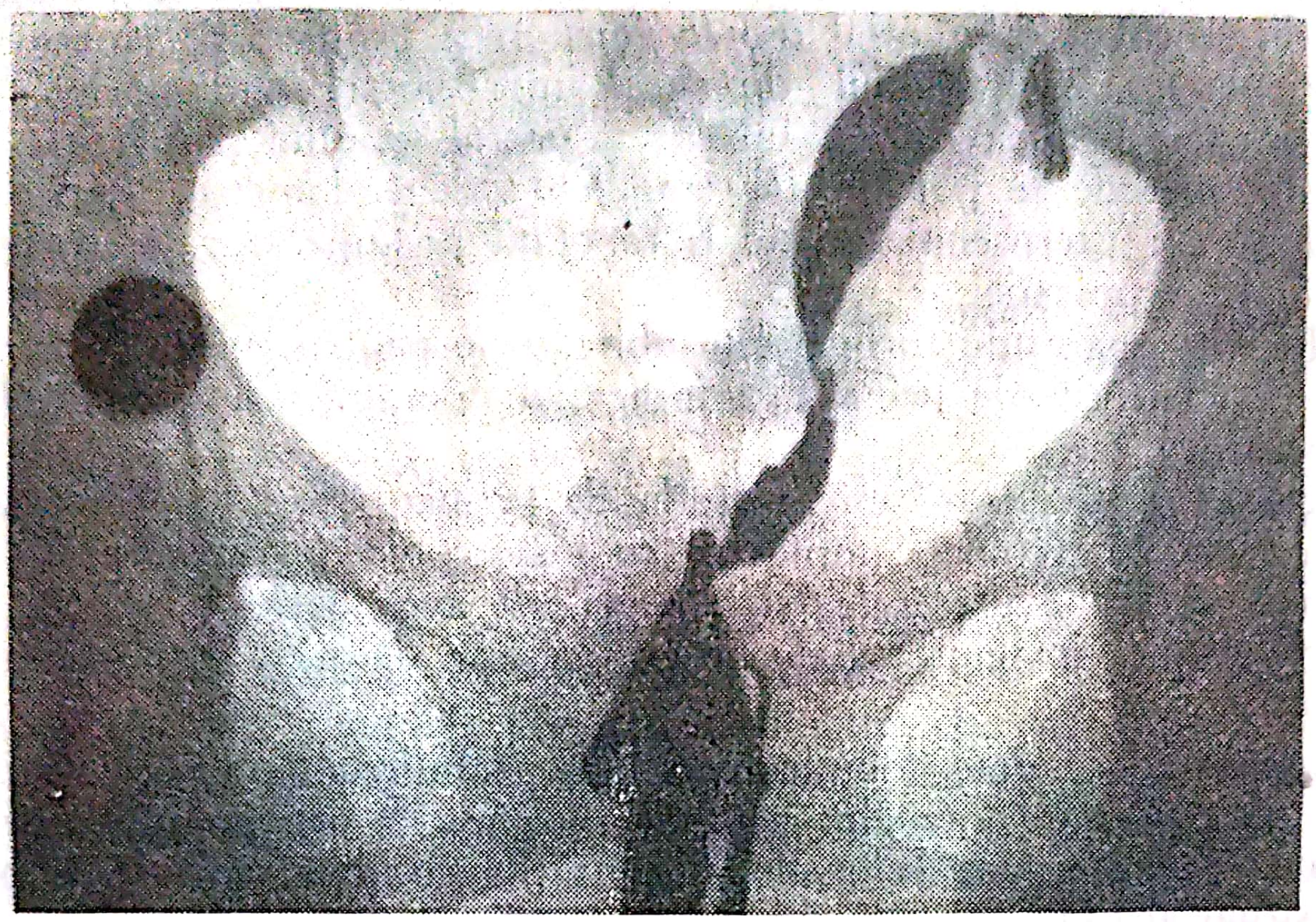

Fig. 1.15. — Uter unicorn adevărat (trompa dilatată ampular) (din colecţia Clinicii Giuleşti). Patologie chirurgicală, vol. VII, 1976, p. 143.

1.3.3. UTERUL PSEUDOUNICORN

Spre partea opusă are un corn uterin rudimentar, canaliculat sau nu, care nu comunică nici cu vaginul, nici cu trompa, şi nici cu uterul. Acest corn rudimentar asemănător ca aspect şi ca organogeneză celui din sindromul Rokitansky, este legat de obicei printr-o bandeletă fibroasă de hemiuterul opus.

Imaginea histerografică este asemănătoare celei din uterul unicorn adevărat, celioscopia fiind singura care decide diagnosticul. Malformaţia urinară este rară.

1.3.4. UTERUL BICORN

Anomalie simetrică, ce face parte din familia hemimatricelor, apare datorită lipsei de umplere a spaţiului dintre cele două coarne după alipirea canalelor Müller. Dacă septul care desparte colul este resorbit sau nu, derivă două varietăţi: uter bicorn unicervical (fig. 1.16) sau uter bicorn bicervical.

Uterul bicorn bicervical poate fi cu vagin unic sau cu vagin septat longitudinal. Din punct de vedere anatomic şi clinic, uterul bicorn bicervical poate fi permeabil sau cu retenţie menstruală unilaterală, fie prin prezenţa unui hemivagin închis, fie prin atrezia unui hemicol.

Diagnosticul se intuiește anamnestic, uneori și clinic, și se precizează prin histero-salpingografie și celioscopie.

Anamneza evidențiază avorturile repetate în trimestrele I și II de sarcină. Dispareunia poate să existe la femeile cu vagin septat longitudinal.

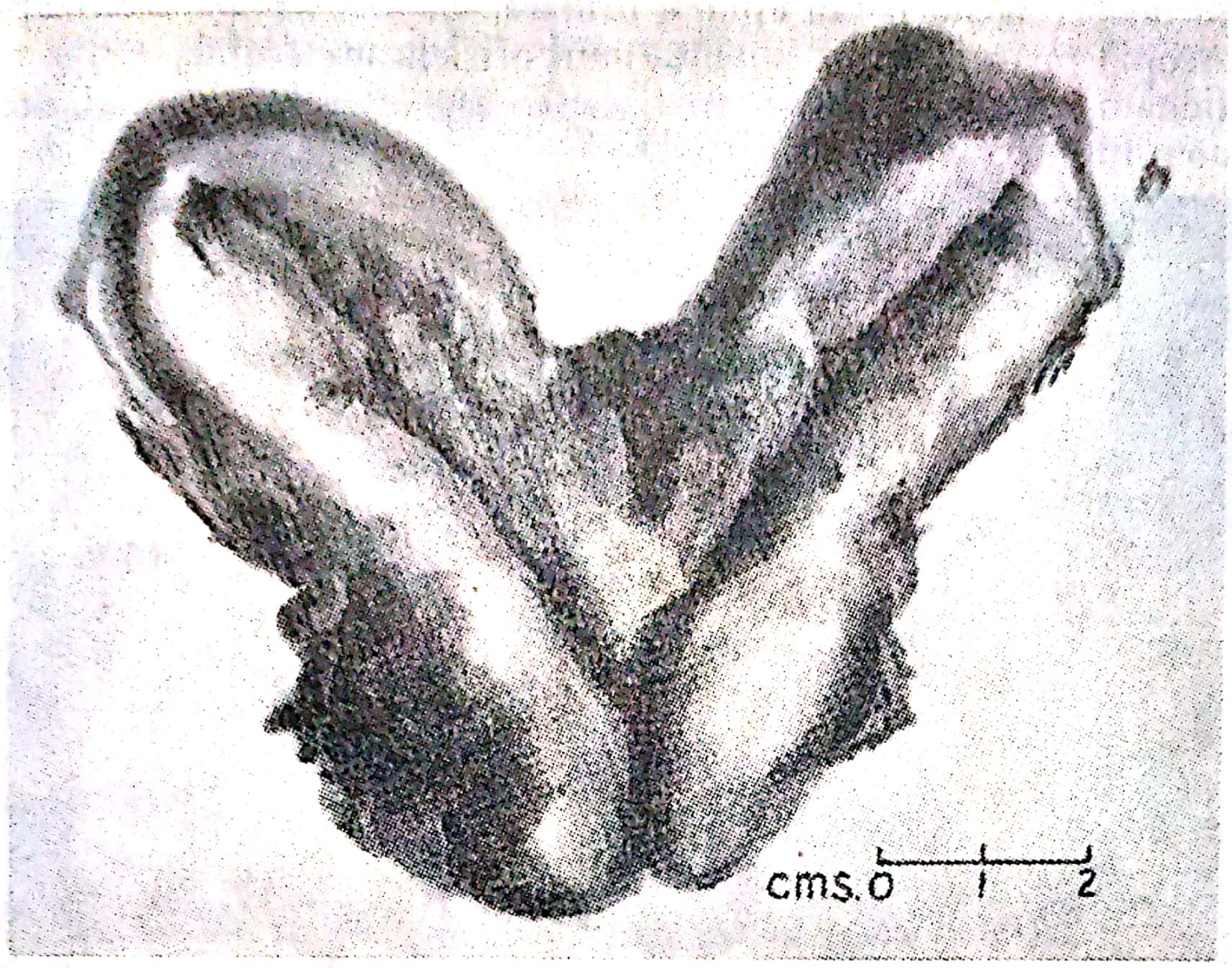

Fig. 1.16. — Uter bicorn unicervical (piesă anatomică).

Examenul vaginal evidențiază un vagin și col unic, rareori două coarne uterine separate, sau vagin unic sau septat, cu col unic, sau septat. Cele două coluri sînt de obicei inegale ca mărime.

Simptomatologia și particularitățile clinice ale uterului bicorn bicervical cu retenție menstruală unilaterală, au fost descrise la capitolul anomaliilor vaginale.

Uterul bicorn poate fi depistat în cursul sarcinii, sau la naștere, prezentațiile oblice sau transversale fiind uneori datorate unei asemenea malformații. Cu ocazia controlului efectuat după avort sau naștere se poate pune în evidență malformația, arătînd că sarcina a fost dezvoltată în una din cele 2 cavități uterine.

Histero-salpingografia arată imagini diferite. În uterul bicorn unicervical (fig. 1.17), canal cervical unic cu 2 istmuri verticale, separate, care se continuă cu 2 cavități uterine, divergente, ce fac un unghi aproape drept cu imaginile istmice. În uterul bicorn bicervical (fig. 1.18) imaginea este aceeași, cu deosebirea că se vizualizează 2 coluri. Uterul bicorn, bicervical cu retenție menstruală unilaterală, dă, radiologic, aspectul clasic al uterului unicorn.

Celioscopia verifică diagnosticul clinic și radiologic, fiind singura modalitate de diagnostic diferențial cu uterele septate sau cu uterul unicorn adevărat. Uterul apare alcătuit din două coarne uterine divergente, frecvent de mărime inegală; de la fiecare corn se desprind anexele. Uneori, pe linia mediană, în unghiul dintre cele două coarne uterine, se vizualizează un repliu peritoneal vezico-rectal.

Cînd malformaţia se însoţeşte şi de retenţie menstruală unilaterală, putem găsi hematosalpinx de partea obstrucţiei sau zone de însămînţare endometrială pe peritoneul pelvisului sau pe organele din pelvis.

Urografia intravenoasă face parte din manevrele paraclinice obligatorii, evidenţiind uneori agenezii sau aplazii urinare.

Cistoscopia poate să arate absenţa unui orificiu ureteral.

Menţionăm că malformaţia renală este omolaterală cornului uterin mai mic, sau uterului cu retenţie menstruală.

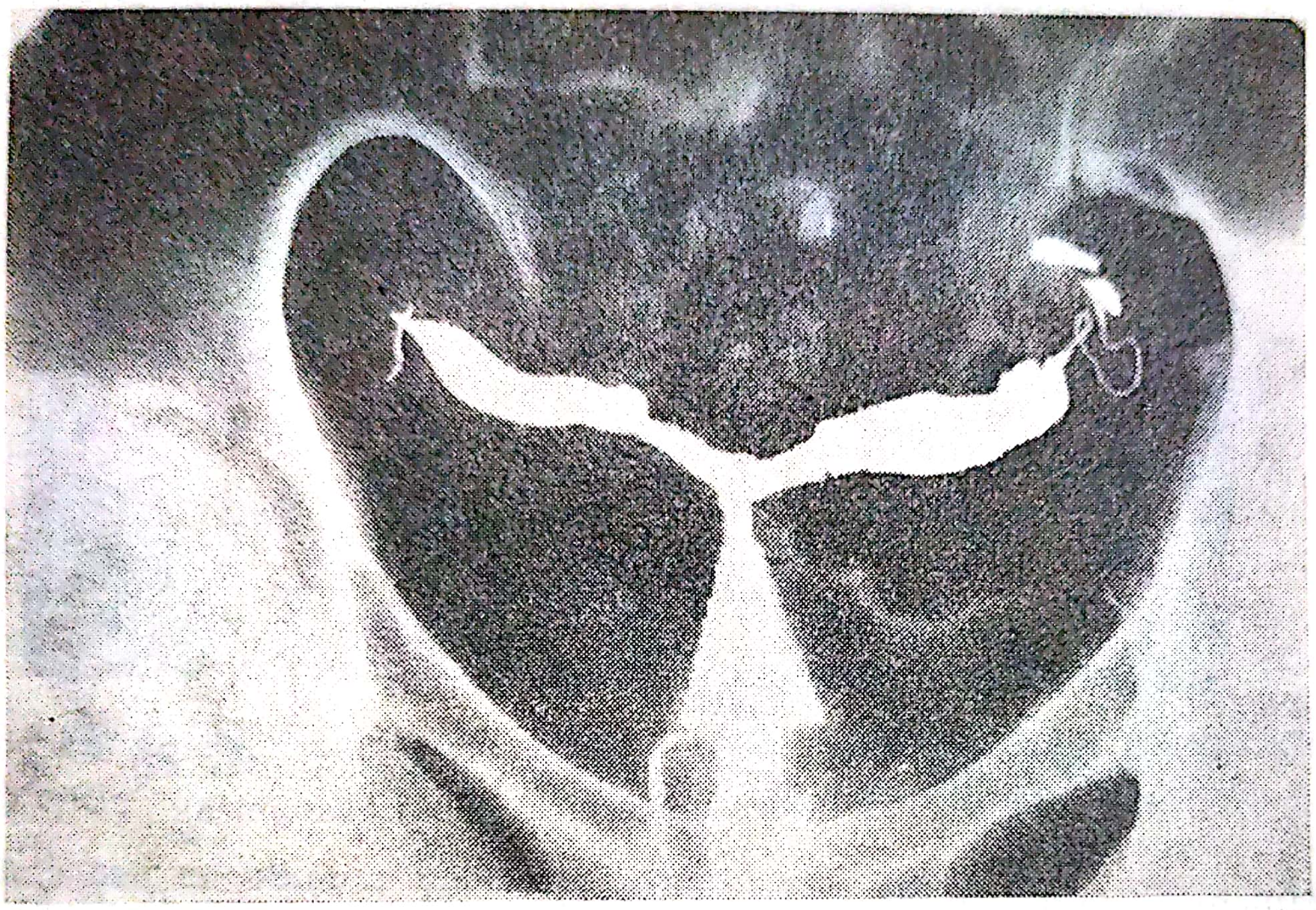

Fig. 1.17. — Imagine radiologică în uterul bicorn unicervical.

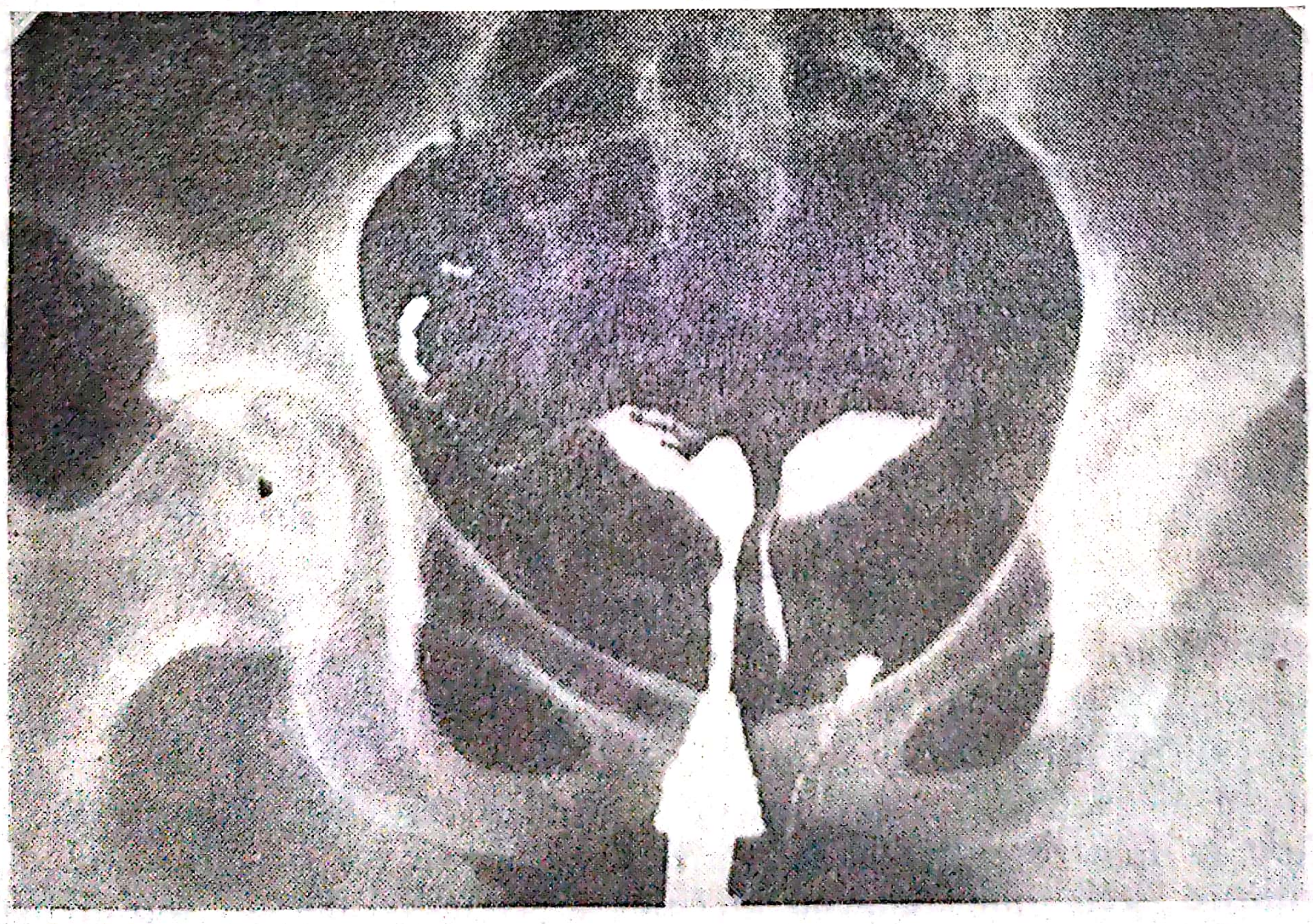

Fig. 1.18. — Uter bicorn bicervical.

1.3.5. UTERUL SEPTAT SAU CLOAZONAT

Anomalia constă din lipsa de resorbție sau resorbția incompletă a septului median rămas după alipirea celor două canale mülleriene.

Septul poate fi complet, de la fundul uterului pînă la orificiul extern al colului (uter septat total) sau incomplet, ajungînd pînă la orificiul intern al colului (uter septat subtotal) sau pînă în zona istmică, fără a septa istmul (uter septat corporal). Cînd septul divide doar regiunea cervicală, restul cavității cervico-istmice fiind unică, ne aflăm în fața unui uter septat cervical.

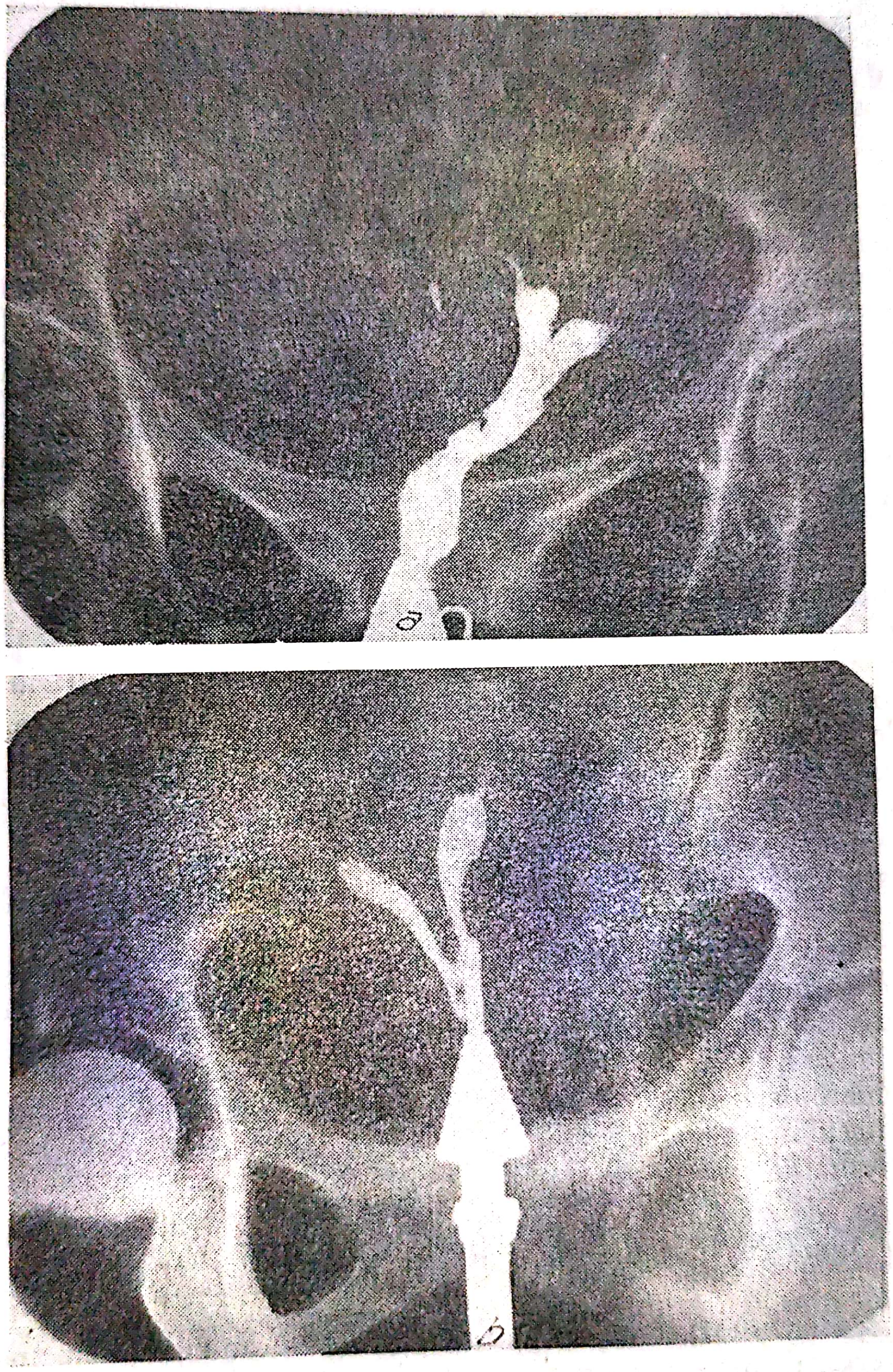

Fig. 1.19. — Uter septat:
a. septat corporal; b. septat total.

De obicei, uterul septat și mai ales cel total se asociază cu vagin septat longitudinal, care creează fals aspect de bifiditate cervicală.

Imaginea radiologică în uterul septat total arată prezența a două hemicanale cervicale și istmice cu traiect aproape vertical, care se continuă fiecare cu cîte o cavitate uterină. Cele două coarne sînt mai mult sau mai puțin divergente, în funcție de grosimea septului despărțitor (fig. 1.19).

Uterul septat subtotal apare cu un singur canal cervical și două canale istmice, continuate fiecare cu coarnele uterine; uterul septat corporal se caracterizează prin prezența a două coarne uterine puțin divergente cu canal istmic și cervical unic.

De reținut este divergența redusă a celor două coarne uterine, spre deosebire de hemimatrice.

Celioscopia descoperă masa uterină unică, care prezintă uneori un șanț median longitudinal puțin adînc.

Simptomatologia uterului septat este asemănătoare celei a uterului bicorn: infertilitatea. Cînd se însoțește de malformație vaginală (sept vaginal longitudinal) se adaugă și dispareunia.

Studiul aparatului urinar nu arată de obicei malformații, deoarece tulburarea organogenezei apare între săptămîna a 11-a și a 17-a, deci după formarea și dezvoltarea definitivă a rinichilor.

1.3.6. UTERUL COMUNICANT

Organogeneza acestei familii de malformații este dată de stagnarea resorbției septului median, etapă care începe de la istm în săptămîna a 13-a. Se obțin în acest fel două cavități uterine ce comunică printr-un orificiu de dimensiuni variabile și care se găsește în zona istmului.

Uterele comunicante apar atît în familia uterelor septate, cît și în familia hemimatricelor, existînd uter bicorn bicervical comunicant sau uter septat total comunicant (uter în „H“). Această diversitate a uterului comunicant (uter bicorn, uter septat) se explică embriologic prin tulburarea întrepătrunderii procesului de alipire a canalelor mülleriene cu cel de resorbție a septului median despărțitor.

Malformația vaginală (sept longitudinal complet) însoțește de obicei aceste tipuri de malformație uterină; în cazurile (rare) cu uter bicorn bicervical comunicant cu vagin septat, unul din hemivagine poate fi închis, cu retenție menstruală incompletă.

Simptomatologia nu se deosebește de a uterelor duble sau septate; simptomatologia uterului bicorn bicervical cu hemivagin închis, a fost descrisă cu ocazia malformațiilor vaginale.

Injectarea de substanță de contrast pe un singur col dă o imagine completă a celor două cavități uterine, datorită trecerii substanței prin orificiul de comunicare.

Uterul septat total comunicant, are aspect radiologic asemănător literei „X“, cu divergență netă a celor două canale cervico-istmice (fig. 1.20).

Celioscopia arată uter unic cu ancoșă în regiunea fundului sau două coarne despărțite printr-un șanț median. De asemenea, poate să descopere complicații ale retenției menstruale: hematosalpinx, endometrioză.

Ca anomalii reno-ureterale sînt evidențiate mai frecvent aplaziile decît ectopiile renale.

Tratamentul profilactic constă în evitarea factorilor teratogeni (infecţii virotice, medicamente) în primele 20 de săptămîni de sarcină.

Tratamentul curativ se indică în raport cu importanţa tulburărilor existente şi cu tipul malformaţiei. Tratamentul medicamentos constă din antispastice în dismenoree; hormoni şi vitamine în avorturile spontane repetate; estrogeni în hipoplaziile uterine. Tratamentul chirurgical se adresează uterului bicorn şi uterului septat (histeroplastii) şi constă din rezecarea septului despărţitor şi unificarea cavităţilor uterine (tip Strasmman, Bret-Palmer, Te Linde, Jones), care se fac pe cale abdominală. În stenozele colului se introduc laminarii. În stenozele orificiului extern se fac discizii bicomisurale cu diatermocauterul. Septul canalului cervical se poate secţiona pe cale vaginală. Cerclajul chirurgical al colului, profilactic, se face atît la sarcinile obţinute după histeroplastii, cît şi la femeile cu avorturi repetate în antecedente, asociat cu tratamentul hormonal. În tratamentul avortului repetat, histeroplastia este indicată după al treilea avort. După histeroplastii, sarcinile evoluează pînă la termen şi naşterile sînt posibile pe cale naturală. În aceste situaţii, tratamentul hormonal cu progestative de sinteză, tot timpul sarcinii, şi cerclajul profilactic al colului evită naşterile premature. În tumorile pelvi-abdominale produse prin hematometrie la pubertate, în dismenoreele severe date de retenţia sîngelui menstrual într-un corn uterin rudimentar şi în inundaţiile peritoneale provocate de ruptura unei sarcini ectopice plasată într-un corn rudimentar, este indicată laparotomia. Tactica chirurgicală în aceste situaţii, este dictată de tipul malformaţiei găsită intraoperator.

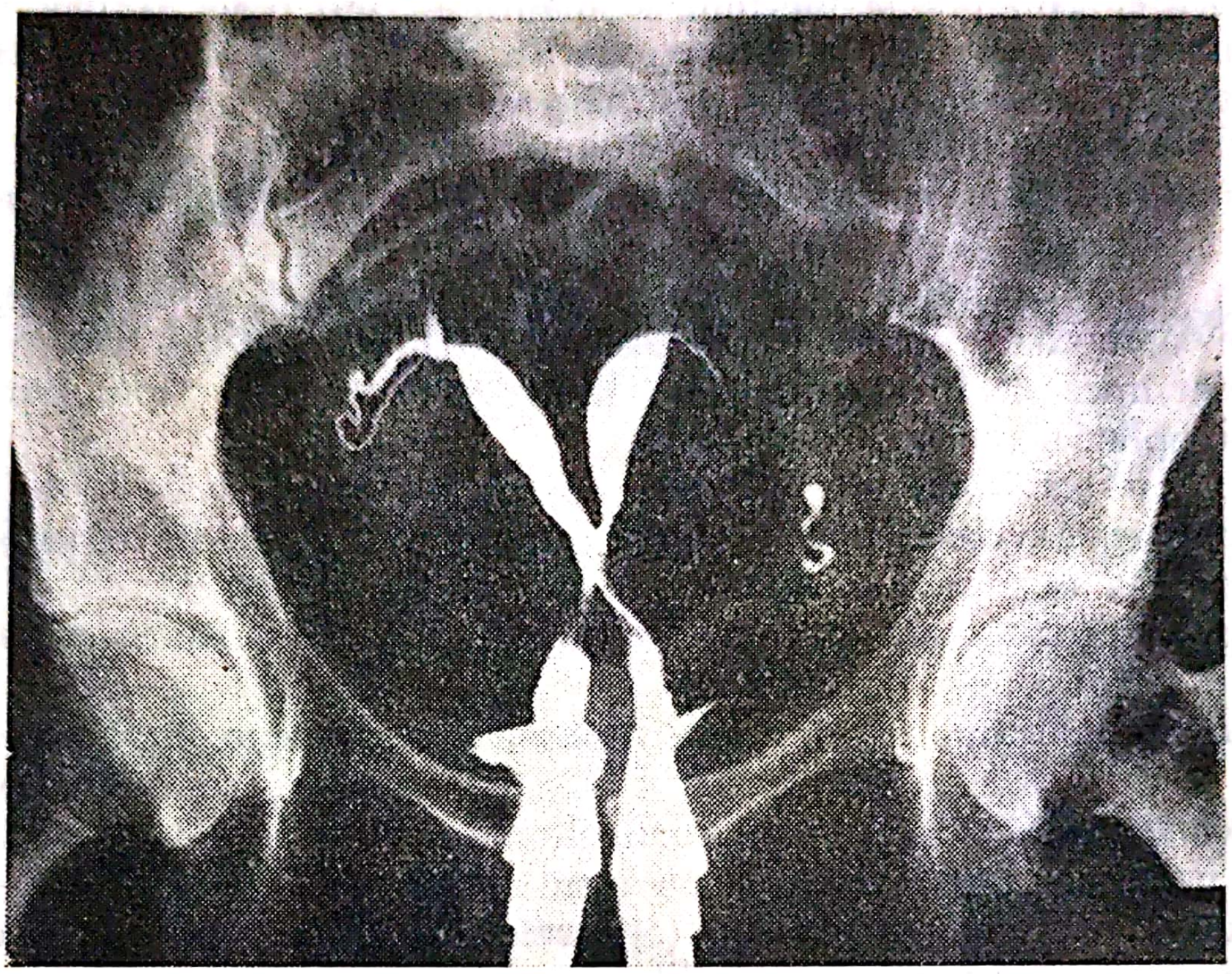

Fig. 1.20. — Uter în H, uter septat total comunicant.

1.3.7. HIPOPLAZIA UTERINĂ

Prin hipoplazie uterină se înţelege uterul insuficient dezvoltat ca mărime, dar cu formă normală, la femeia adultă.

Etiopatogenie. Este vorba fie de un defect în organogeneza aparatului genital (factori teratogeni fetali), fie de o lipsă de creștere a uterului la pubertate, aceasta din urmă datorată fie absenței stimulilor estrogenici (tulburări în funcția ovariană și corticosuprarenală), fie lipsei de receptivitate a uterului la acțiunea estrogenilor.

Clasificare. Hipoplazia uterului se manifestă sub două forme: uter rudimentar sau fetal și uter infantil. Între aceste două forme există o gamă largă de variante clinice. Hipoplazia se întovărășește frecvent cu malformații ale uterului, fie majore (uter bicorn), fie minore (modificări ale cavității). În raport cu imaginile radiologice, Palmer clasifică uterul hipoplazic în mai multe tipuri:

— tip A — cavitatea uterină este triunghiulară, ca a unui uter normal, dar mai mică în toate dimensiunile (baza triunghiului sub 40 mm și lungimea cavității mai mică decît lungimea canalului cervical). Este tipul pur sau adevărat al hipoplaziei uterine;

— tip B — cavitatea uterină apare cu fundul arcuit;

— tip C — cavitatea uterină apare alungită, cu coarnele puțin dezvoltate;

— tip T — cavitatea uterină sub formă de T;

— tip Y — cavitatea uterină sub formă de Y, asemănătoare uterului bicorn unicervical.

Ultimele patru tipuri sînt utere hipoplazice, asociate cu malformații ale cavității.

Simptomatologie. Clinic, tulburările funcționale sînt variate, în raport cu gradul de nedezvoltare a uterului, cu tipul malformațiilor asociate și, în special, cu gradul insuficienței ovariene (agenezie, disgenezie, hipoplazie ovariană). Tulburările cu importanță clinică diferită sînt: amenoreea primară, menarha tardivă, oligo- și mai ales hipomenoreea, sterilitatea, dismenoreea și infertilitatea (avorturi spontane, nașteri premature).

Diagnosticul pozitiv se face prin: tact vaginal (se determină mărimea corpului uterin și lungimea colului); histerometrie (lungimea canalului cervical este mai mare decît a cavității uterine și lungimea cavității uterine nu depășește 2—2,5 cm); biopsie de endometru (fără aspecte de stimulare hormonală) și histerografie.

Alte investigații paraclinice: frotiurile vaginale sînt hipofoliculinice, curba de temperatură monofazică, absența pregnandiolului. Aceste teste indică gradul insuficienței ovariene și lipsa ovulației.

Diagnosticul diferențial se face cu uterul atrofic, care apare după amenoreea secundară (amenoreea de lactație, simfiza uterină etc.).

Tratamentul este hormonal. În cazurile cu amenoree se administrează estrogeni pe cale orală (0,05 mg etinilestradiol, 3 tablete/zi sau dietilstilbestrol (sintofolin) de 1 mg, 2 tablete/zi timp de 3 săptămîni). După o pauză de o săptămînă, tratamentul se reia. Durata tratamentului este de 3—6 luni. Rezultatele obținute nu sînt mulțumitoare: dacă hipoplazia este urmarea unei malformații congenitale, rezultatul este negativ, prin insuficienta dezvoltare a țesuturilor receptive ale uterului la acțiunea hormonală; dacă hipoplazia este consecința insuficienței ovariene la pubertate, rezultatul este pozitiv în timpul tratamentului, dar uterul își revine la starea lui hipoplazică după oprirea acestuia. În aceste cazuri este indicat tratamentul de stimulare a ovarului (hormoni gonadotropi, clomifen, ciclofenil). Restabilirea funcției hormonale a ovarului corectează și hipoplazia. Avînd în vedere aceste două eventualități anatomo-clinice, tratamentul cu estrogeni are mai multă valoare în diagnostic decît în terapeutică. Răspunsul la tratament dovedește receptivitatea uterului și relevă drept cauză a hipoplaziei, insuficiența ovariană.

La cazurile cu hipomenoree, se pot face cîteva cicluri artificiale (estrogeni+progesteron). Se încearcă și tratamente cu progestative de sinteză (etinilestradiol asociat cu un derivat progestativ norsteroid) sau instilații intrauterine cu estrogeni în soluție uleioasă. În timpul sarcinii se administrează estrogeni timp de 6—7 luni, pentru a favoriza dezvoltarea miometrului (rol trofic) și a se evita avortul sau nașterea prematură. Se mai recurge la tratamente fizice (masaje ginecologice) și balneoterapie (nămol cald).

1.4. MALFORMAȚIILE CONGENITALE ALE COLULUI ȘI ISTMULUI UTERIN

Malformațiile congenitale cervico-istmice pot fi împărțite în:

— anomalii de sine-stătătoare ale colului și istmului: hipertrofii congenitale de col și istm, atrezii, aplazii;

— anomalii ale colului și istmului care însoțesc malformații ale uterului și/sau vaginului și care sînt descrise la capitolele corespunzătoare.

Hipertrofia congenitală de col se întîlnește la nulipare și foarte rar la virgine și are rol în geneza prolapsului la aceste femei.

Se caracterizează prin col tapiroid sau conic cu porțiunea intravaginală anormal de lungă (fals prolaps), retroversie congenitală uterină, hipoplazie uterină, vagin scurt, fertilitate scăzută.

Tratamentul este chirurgical; rezecție intravaginală sau amputație supravaginală a colului. Indicația și alegerea procedeului tehnic sînt influențate de vîrsta femeii și de leziunile asociate.

Atreziile și aplaziile colului și istmului. Atrezia colului apare la examenul cu valva ca o proeminență în fundul vaginului și care nu prezintă orificiu. Uneori anomalia interesează și istmul, situație în care nu există retenție menstruală, menstruația fiind inhibată — se pare — de anomalie.

Aplaziile de col sînt malformații care nu se pot vedea la examenul clinic vaginal, capătul proximal al vaginului apărînd infundibular la examenul cu valve, lipsit de fundurile de sac. Istmul poate fi sau nu prins în procesul malformativ, anomalia istmică nefiind însoțită de retenție menstruală.

Tratamentul este chirurgical și constă din forarea retrogradă a canalului cervico-istmic prin histerotomie abdominală în cazul atreziilor și realizarea unei anastomoze utero-vaginale în cazul aplaziilor. De obicei, intervenția se face pe cale dublă, abdomino-vaginală.

Rezultatele funcționale sînt relative, atît în ceea ce privește drenajul menstrual sau apariția menstruației, cît și în rezolvarea funcției gestaționale.

1.5. ANOMALIILE CONGENITALE ALE TROMPEI

Date de embriologie. Trompa se formează, ca și uterul și cele două treimi superioare ale vaginului din canalele Müller. Extremitatea cranială a canalului Müller dă naștere trompei, înainte de a încrucișa ligamentul inghinal. Ostiul celomic al canalului Müller suferă așa-numita invaginație primară, apoi invaginații secundare, în final rezultînd ostiul intern tubar, respectiv franjurile pavilionare.

Celelalte porțiuni ale trompei se formează mult mai tîrziu (luna a 4-a de viață intrauterină), ampula diferențiindu-se abia către sfîrșitul vieții intrauterine.

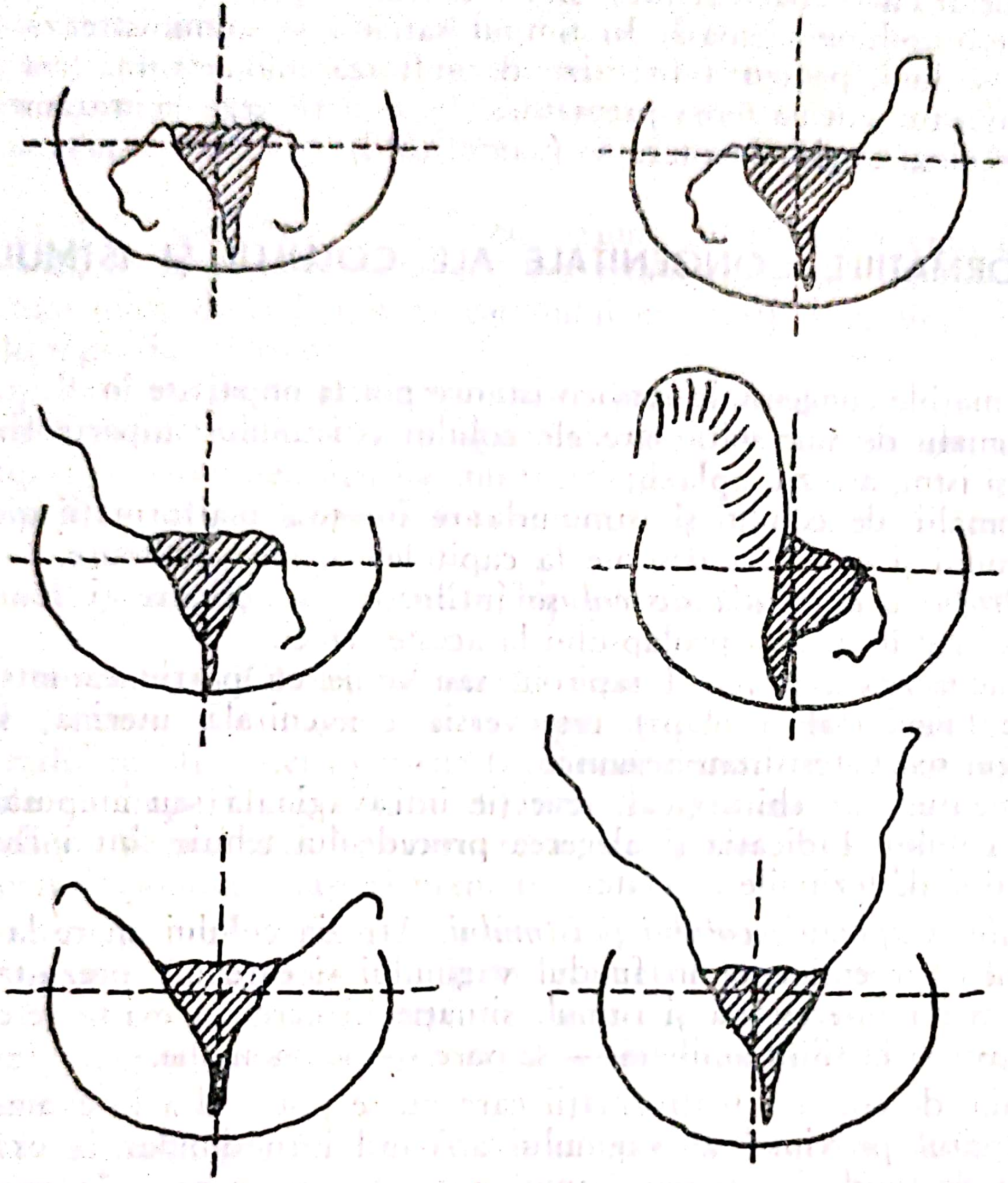

Fig. 1.21. — Anomalii de situație ale anexelor.

Ageneziile tubare totale sau parțiale au fost descrise cu ocazia malformațiilor uterine, cu care de fapt se și asociază.

Trompele accesorii uni- sau bilaterale sînt legate de conductul tubar principal în care se deschid. Uneori pot fi obstruate la implantarea în trompa principală.

În unele cazuri nu există conduct tubar, ci numai pavilioane implantate uni- sau bilateral (pînă în prezent au fost găsite 13 orificii pe o singură trompă).

Anomaliile tubare congenitale pot fi o cauză de nidație ectopică sau pot fi descoperite întîmplător, cu ocazia investigațiilor pentru sterilitate (HSG, celioscopie) sau laparotomii pentru diferite motive.

Trompele duble sînt excepționale. La implantarea în corn au traiect comun, pentru ca să se despartă pe parcurs.

Absența segmentară congenitală a porțiunii mijlocii a trompei poate fi uni- sau bilaterală, fiind descoperită cu ocazia laparotomiilor sau celioscopiilor. Porțiunea ampulară și cea istmică sînt legate printr-un cordon fibros și subțire, de lungime variabilă.

Este incriminată uneori și etiologia traumatică, torsiunea izolată parțială. Tratamentul constă în rezecția cordonului fibros și anastomoză termino-terminală sub microscop.

Uneori este absentă întreaga porțiune liberă a trompei, fiind prezentă doar porțiunea interstițială. Alteori este prezentă doar fimbria legată de cornul uterin printr-un cordon fibros.

Anomalii de lungime. Palmar arată că hipoplazia uterină este asociată cu trompe lungi, subțiri, cu pavilioane mici.

Anomalii de poziție ale trompei sînt evidențiate pe clișeele histero-salpingografice și certificate de examenul celioscopic.

În mod normal, trompele se proiectează în cadranele inferioare drept și stîng, realizate prin două perpendiculare: una orizontală care trece la nivelul fundului uterin, iar cealaltă, verticală, mediană.

Diferitele anomalii de situație ale trompei și ovarului sînt evidențiate în fig. 1.21.

1.6. ANOMALIILE CONGENITALE OVARIENE

Agenezia ovariană este o formă de disgenezie gonado-somatică, datorată — se pare — tulburărilor în dezvoltarea gonadei primitive la embrionul cu cariotip 46XX.

Se caracterizează prin amenoree primară pe un fond hipogonadic hipergonadotrop.

Sînt descrise agenezii unilaterale ovariene, acestea fiind asociate cu absența trompei și cu agenezii renale.

Ovarele supranumerare au fost studiate de Wharton, care le definește ca fiind mase de țesut ovarian în întregime separate de ovarele normal plasate. Se consideră că iau naștere dintr-un proces embriologic accesoriu, un primordiu separat. Ele pot fi localizate în ligamentul larg, subperitoneal, în vecinătatea rinichiului, în epiploon, într-o hernie inghinală. Se pot exterioriza clinic prin transformare tumorală benignă sau malignă.

Chisturile paraovariene sînt vestigii wolffiene, care apar ca formațiuni chistice, unice sau multiple, dezvoltate între trompă și hilul ovarian.

BIBLIOGRAFIE

1. R. BENSON — Current obstetric and gynecologic diagnosis and treatment. 3-rd Edition. Lange Medical publication, 1980.
2. DANIEL, R. MISHELL AND VAL DAVAJAN — Reproductive endocrinology, infertility and contraception. F. A. Davis Company, 1979.
3. Colloque de la Societé Nationale pour l'étude de la stérilité et la fécondité — Oviducte et fértilité. Ed. Masson, Paris, 1979.
4. M. FARBER, D. J. MARCHANT — Am. J. Obstet. Gynecol., 1975, 121: 414.
5. H. L. GARDNER, B. H. KAUFMAN — Benign diseases of the vulva and vagina, G. K. Hall and col., 1982.
6. C. GIROD, J. C. CZYBA — E.M.C. Llo A^{10}, 12, 1977
7. D. LEES, A. SINGER, R. WINSTON — A colour atlas of gynecological surgery. Vol. 5-Infertility surgery-Wolfe medical publications. Ltd, 1981.

2. VULVO-VAGINITELE

Dr. T. CIUCĂ

Vulvo-vaginita constituie afecţiunea pentru care ginecologul este cel mai frecvent consultat; 1/3 din bolnavele prezentate la consultaţie acuză simptome legate de infecţiile vulvo-vaginale; la una din întrebările obligatorii pe care medicul le pune fiecărei bolnave prezentate în cabinetul de ginecologie, dacă au sau nu o scurgere vaginală albă, jumătate răspund afirmativ.

Infecţiile vulvare şi vaginale nu sînt aproape niciodată izolate numai la vulvă sau vagin; ele coexistă, avînd aceeaşi etiologie, aceeaşi patogenie şi acelaşi tratament, motive pentru care le vom discuta împreună.

Perfecţionarea tehnicilor de laborator aduce proba diversităţii etiologice. Vulvo-vaginitele pot fi de origine microbiană (determinate de numeroşi germeni aerobi sau anaerobi), micotică sau parazitară, legate de prezenţa micoplasmelor şi clamidiilor, la care se adaugă şi vaginitele de origină încă necunoscută, ca de exemplu cea emfizematoasă. Etiologia mixtă este frecvent constatată. Această diversitate mare obligă medicul, în vederea unui tratament eficace, la efectuarea unui examen amănunţit, foarte complex.

Anamneza este deosebit de importantă, multe vulvo-vaginite fiind considerate ca avînd transmitere sexuală. Istoricul trebuie să precizeze abundenţa, mirosul şi aspectul secreţiilor, importanţa simptomelor (prurit vulvar sau vaginal, disurie, dispareunie) relaţia tulburărilor cu ciclul menstrual.

Examenul local efectuat la cel puţin 12 ore după toaleta externă şi la 3 zile după introducerea de ovule în vagin, poate constata edem vulvar, eritem local, modificări la meatul uretral, la orificiile glandelor Skene şi Bartholin.

Examenul cu speculul, obligatoriu, precizează starea colului, a peretelui vaginal şi caracterul scurgerilor.

Examenul bacteriologic, de cele mai multe ori precizează diagnosticul etiologic. Examenul direct extemporaneu se impune înaintea oricărui examen de laborator, pentru ginecolog fiind metoda cea mai utilă de investigaţie, cu valoare de neînlocuit. Examenul care furnizează clinicianului date de prim ordin, trebuie efectuat de ginecolog, în prezenţa bolnavului, ca o parte a examenului genital. Rar se recurge la culturi. În laboratoare bine utilate, în cazurile care nu răspund la tratamnt sau în scop de cercetare se pot face concomitent însămînţări pe medii aerobe şi anaerobe, pe medii speciale, pentru identificarea unui anumit germen (pentru gonococ de exemplu) pe medii pentru micoplasme şi clamidii, examene micologice şi parazitologice, examene serologice.

Tactul rectal este obligatoriu la fetiţe.

Următoarele greşeli duc sigur la un eşec terapeutic: 1. diagnosticul bazat numai pe aspectul scurgerii; 2. diagnosticul şi tratamentul prin telefon; 3. tratamente empirice cu medicamente „bune la toate“; 4. netratarea partenerului; 5. neinspectarea vulvei, vaginului şi colului; 6. tratamentul bazat numai pe frotiul Papanicolau, care evidenţiază pe lîngă clasa celulară şi prezenţa unei infecţii.

Transformările biocenozei vaginale care au ca urmare apariţia vulvo-vaginitelor pot să survină în două feluri: prin schimbarea relaţiilor dintre speciile componente şi prin schimbarea condiţiilor abiotice.

— Apariţia în biocenoză a unor specii noi poate să nu determine decît modificări neesenţiale în biocenoză, schimbări mici sau transformări radicale (ca în majoritatea vaginitelor), sau chiar catastrofale (ca în gonoree la fetiţe şi la femei în menopauză) pentru unele specii.

— Alt mecanism prin care apar vulvo-vaginitele este variaţia condiţiilor abiotice din exosistem, care în mod direct sau indirect pot favoriza sau defavoriza o specie sau alta. Modificarea factorilor abiotici duce de cele mai multe ori la transformări profunde în biocenoza vaginală, ca de exemplu lipsa estrogenilor la femei în climax, creşterea glicogenului celular la femei cu diabet etc.

2.1. VULVO-VAGINITA GONOCOCICĂ

Este una dintre cele mai răspîndite boli transmisibile.

Etiologie: Boala este determinată de coci rotunzi sau mai des ovalari de 0,8 µ /0,6 µ, Gram-negativi, dispuşi în diplo, cu aspect reniform caracteristic sau în boabe de cafea, în general situaţi intracelular în produsele patologice. Microbul este asporulat, acapsular, imobil. Structura biochimică şi antigenică a gonococului este deosebit de completă. Au fost identificate pînă în prezent o endotoxină cu structură lipo-polizaharidică, antigene glicoproteice, acizi polizaharizi şi membrane proteice cu rol de antigene specifice.

Epidemiologie: la adulte, contaminarea este totdeauna veneriană. Contaminarea mediată, excepţional întîlnită, poate să aibă loc după întrebuinţarea obiectelor de toaletă, şervete, costume de baie, canule şi chiar termometre. Contaminarea la naştere de la mama infectată este posibilă; pentru unii autori mai frecventă este contaminarea mediată foarte precoce, dopul mucos vulvar al nou-născutei opunîndu-se teoretic infectării din timpul naşterii. La fetiţe, contaminarea sexuală este excepţională, iar cea mediată, prin lenjerie sau obiecte de toaletă este regula; s-au descris cazuri de contagiune şcolară.

Din cele 74 de forme de Neisseria gonorhoeae (N. G.) tipizate pînă în prezent, 4 forme au o importanţă epidemiologică deosebită: a. Formele L ale gonococului, elemente de dimensiuni submicroscopice, reversibile la forma comună de N.G., cu aceleaşi proprietăţi antigenice, mai puţin pretenţioase sub raportul condiţiilor necesare existenţei şi prin aceasta capabile să reziste suprasolicitărilor, deci şi antibioticelor; b. alt aspect „modificat“ al N.G. a fost semnalat în 1973 de Nedebach, care constată capacitatea de încapsulare a germenului în condiţii nefavorabile de mediu: c. Există specii mai virulente de N.G. (Buchanan, 1978), care au pe suprafaţă peri (pili), ce le dau posibilitatea să se fixeze pe celulele epiteliale ale vaginului. În acest fel rezistă fagocitozei granulocitelor neutrofile; d. În 1976 pentru prima dată, în California, la 15 bolnavi cu gonoree (13 bărbaţi şi 2 femei) care au primit doze importante de penicilină, s-a constatat că eşecul terapeutic a fost datorat faptului că gonococul a produs penicilinază. S-a demonstrat că penicilinaza este o betalactamină care induce o rezistenţă totală nu numai la penicilină, dar şi la ampicilină şi cefalosporine. Perine (1977) constată existenţa a 2 tipuri geografice: unul în Estul îndepărtat (Tailanda, Singapore, Filipine) şi Noua Zeelandă şi altul legat epidemiologic de Africa vestică (Ghana, Coasta de Fildeş) şi Anglia. Nu se ştie dacă aceste 2 tipuri sînt înrudite genetic sau independente. La noi în ţară nu a fost întîlnită încă o astfel de tulpină.

Datele legate de *frecvenţa gonoreei* sînt relative, cifrele reale fiind estimate la dublu sau triplu faţă de cele comunicate. Boala interesează 1% din populaţia adultă, în întreaga lume înregistrîndu-se anual aproape 100 de milioane de cazuri. În S.U.A. se estimează anual un număr de peste 3 milioane de cazuri, iar în Franţa peste 500 000, în Brazilia sînt înregistrate mai mult de 20 000 de cazuri zilnic. În Anglia, frecvenţa este de $751^0/_{0\,000}$ pentru bărbaţi şi $451^0/_{0\,000}$ pentru femei, în Suedia $1724^0/_{0\,000}$ pentru bărbaţi şi $1538^0/_{0\,000}$ pentru femei, în S.U.A., ţara cu morbiditatea cea mai ridicată, $2470^0/_{0\,000}$ pentru bărbaţi şi $1406^0/_{0\,000}$ pentru femei. În România morbiditatea prin gonoree a variat între $129{,}5^0/_{0\,000}$ în 1970 şi $103^0/_{0\,000}$ în 1978, cu maximum de $177^0/_{0\,000}$ în 1974. În prezent gonoreea este în plină recrudescenţă, în toată lumea, exceptînd poate R. P. Chineză.

Perioada de incubaţie a gonocociei apare în statistici din ce în ce mai lungă, datorită foarte probabil utilizării antibioticelor. La 92% din femei, perioada de incubaţie este greu de definit; această perioadă rămîne aproape totdeauna necunoscută cînd există mai mulţi parteneri. La bărbat, în 37% din cazuri este între 4 şi 6 zile, în 8% între 7 şi 15 zile, în 6% fiind peste 15 zile.

Simptomele vulvo-vaginitei sînt foarte variate, de la forma asimptomatică pînă la vaginita acută. Clasic se disting în vulvo-vaginita gonococică o formă acută şi una cronică, însă există numeroase forme intermediare.

Vulvo-vaginita acută, rar întîlnită la adultă, de regulă constatată la fetiţe şi la femei în menopauză, interesează vulva şi vaginul. Modificările vulvare sînt adesea mai intense decît cele vaginale; labiile sînt edemaţiate, uneori aglutinate de secreţia purulentă. Îndepărtarea lor pune în evidenţă o mucoasă roşie scăldată în puroi galben-verzui. Examenul cu speculul, dificil din cauza durerii, pune în evidenţă pereţii vaginului, smeurii, sîngerînd uşor. Colul hiperemiat prezintă o secreţie muco-purulentă (durerea în hipogastru traduce participarea colului la procesul inflamator). Meatul urinar este roşu, turgescent. La exprimarea uretrei cu indexul în vagin, la bolnava care nu a urinat 4—8 ore, se scurge puroi galben-verzui. Asocierea tulburărilor vezicale, ca polachiurie şi dureri la sfîrşitul micţiunii, este caracteristică. Durerea vezicală pusă în evidenţă prin tactul vaginal este un simptom constant în cistită. Dispareunia este foarte frecventă.

Gonoreea cronică respectă de obicei vaginul. Endocervicita cu secreţie muco-purulentă, vîscoasă, este un simptom frecvent constatat. La exprimarea uretrei, prin orificiul extern congestionat se poate prelinge puroi sau serozitate. Frecvenţa formelor asimptomatice este în creştere, constatîndu-se la 60% din femeile infectate şi la 6% din bărbaţi.

Diagnosticul: prelevarea din vagin este utilă la fetiţe şi femei în menopauză. La acestea, găsind condiţii care nu îi pot limita dezvoltarea, se constată o substituţie aproape absolută a florei normale prin gonococ. Recoltarea conţinutului vaginal între pubertate şi menopauză este total ineficace, cu o excepţie, cînd în flora polimorfă vaginală se disting gonococi caracteristici. Prelevarea trebuie făcută sistematic din col, uretră, glande Bartholin şi Skene, anus, faringe şi leziuni cutanate. Secreţia purulentă din endocol, examinată pe frotiuri este adesea concludentă. Cultura practicată din acest loc permite decelarea gonococului la 85% din femeile contaminate; culturile din prelevatul uretral sînt pozitive la 25% din femeile infectate, iar însămînţările din glandele Bartholin sînt excepţional pozitive. La fetiţe gonococul nu dă uretrite, iar glandele Bartholin nu se infectează niciodată, ele dezvoltîndu-se la pubertate. Secreţia redusă, lipsa fenomenelor subiective, raritatea gonococului, flora asociată, constituie piedici importante în calea diagnosticării gonoreei la femeie. Datorită acestor fapte se dă prioritate principiului epidemiologic şi se tratează toate femeile, surse sau contactate de bărbaţii cu gonoree, chiar dacă examenele de laborator sînt negative. Diagnosticul gonoreei la femeie cere examene repetate, în timp; pentru a putea afirma absenţa gonococului sînt necesare cel puţin 4 însămînţări, efectuate la 15 zile interval sau înainte şi după menstră.

Dacă *la bărbat şi la femeile în menopauză,* în formele acute, recente, diagnosticul se poate face după colorarea lamei cu Gram sau albastru de metilen, *la femeile menstruate trebuie totdeauna făcute culturi. La fetiţe* diagnosticul nu se poate pune pe preparat colorat, cu toate că în vaginul celor infectate există o cultură de gonococ. La ele infecţiile vaginale pot fi date şi de germeni din genul Moraxella, cocobacili Gram-negativi de dimensiuni foarte sicca, cataralis, mucosa), pe care îi transportă din gură sau nas. De asemenea germeni din genul Moraxella, cocobaccili Gram-negativi de dimensiuni foarte apropiate cu ale gonococului, pe care fetiţa îi transportă cu mîna din regiunea oculară, pot fi confundaţi cu N. gonorrhoeae. Aceste fapte explică frecvenţa variată a gonoreii raportată în literatură, între 1,9% şi 25% din fetiţele cu leucoree. Pentru a evidenţia riscul erorii amintesc o statistică pe 6 000 de prelevări (Bret, 1967) pentru leucoree la fetiţe, cînd s-au izolat 7 tulpini de N. gonorrhoeae, 12 de N. saprofitis şi 153 de Moraxella. Este o greşală punerea diagnosticului de gonoree la fetiţe pe baza unui buletin de analiză care indică prezenţa în exsudatul vaginal de diplococi Gram-negativi intra- şi extracelulari.

În prezent, testele serologice utilizate pentru detectarea anticorpilor antigonococici (tehnica coaglutinării şi microimunofluorescenţa directă şi indirectă) au pierdut din valoare.

Singură *cultura* permite diagnosticul la fetiţe şi femei menstruate. În prezent cel mai folosit este mediul Thayer şi Martin (1964), modificat prin adăugare de agar-agar în granule (Catalan, 1975). Aspectul cenuşiu şi tranportat al coloniilor apare în 18—20 de ore, în atmosferă de CO_2. În 1969, Lazăr şi Gavrilescu descriu un mediu pe bază de hidrolizat de lactalbumină. Mediile de cultură permit diferenţierea morfotipurilor de gonococ.

După izolare şi identificare gonococul poate fi testat faţă de diferite antibiotice. Apariţia în deceniul actual a tulpinilor rezistente la antibiotice a determinat reconsiderarea valorii antibiogramei. Diferitele tipuri de gonococ neavînd aceeaşi sensibilitate faţă de penicilină, se poate testa concentraţia de penicilină care distruge germenul în cauză. Penicilina rămînînd cel mai important antibiotic în tratamentul blenoragiei, în ţară neexistînd încă gonococi rezistenţi la beta-lactamine şi cantitatea de penicilină indicată fiind suficientă pentru tulpinile cele mai rezistente. În practică nu este necesară nici antibiograma, nici testarea sensibilității la penicilină a gonococului bolnavului de tratat.

Complicații: creșterea numărului de cazuri, tratamentele neraționale și modificarea sensibilității germenului la antibiotice au determinat reapariția gonococilor extragenitali, care dispăruseră aproape, imediat după introducerea antibioterapiei.

Conjunctivita gonococică se întîlnește în special la nou-născut și rar la adult. Boala poate determina ulcerații și chiar perforații corneene. Pericolul apariției ei este mare, avînd în vedere frecvența crescută a vulvo-vaginitelor asimptomatice.

Infecțiile gonococice diseminate, cunoscute din perioada preantibiotică, sînt din ce în ce mai des semnalate. Afectarea organelor interne are loc prin diseminarea infecțiilor din sfera uro-genitală pe cale hematogenă, limfatică sau din aproape în aproape.

Salpingitele sînt relativ frecvent întîlnite, 15—20% din femeile infectate avînd manifestări anexiale.

Pelviperitonitele sau *peritonita gonococică* sînt mai frecvent observate la fetițe cu vulvo-vaginite neglijate sau incorect tratate; pot constitui prima manifestare a gonocociei. S-au semnalat cazuri de *hepatite,* mai frecvent *perihepatite,* în general la femei tinere.

Perihepatita gonococică acută (sindromul Fitz-Hugh-Curtis) se manifestă prin dureri în hipocondrul drept, iradiate spre umăr, semne de pleurită dreaptă, uneori, febră și simptome ale anexitei.

Dermita gonococică septică se manifestă prin apariția de leziuni cutatate polimorfe, cu febră intermitentă, artralgii și stare generală alterată. Artrita gonococică observată la 0,3% din bolnavi, aproape totdeauna femei, îmbracă două forme clinice. Una septică, periartrita gonococică (60—80% din cazuri), cu febră, bacteriemie, cu prinderea mai multor articulații și o formă aseptică, cu interesarea monoarticulară, cu evoluție subacută.

Septicemia gonococică, constatată cel mai frecvent la femei, apare la bolnave care au primit tratament necorespunzător. Rar pot să apară manifestări cardio-vasculare, digestive, nervoase, pleuro-pulmonare. Endocardita este cea mai frecventă; miocardita și pericardita gonococică sînt rare.

Mielitele și nevritele periferice de origine gonococică sînt excepționale.

Tratament: grupul științific, organizat de O.M.S. (Geneva 1976) și o anchetă O.M.S. efectuată în Institutul A. Fournier, care se referă la peste 50 000 de bolnavi cu gonoree, arată că „medicamentul de elecție pentru bolnavii venerieni este cel care poate fi administrat într-o singură ședință, care antrenează reacții secundare minime și procent de vindecare ridicat" ... „Tratamentul ideal trebuie să corespundă exigențelor epidemiologice și farmacologice: prescrierea unei doze unice, pentru a întrerupe mai repede lanțul contaminărilor, tratarea imediată a tuturor contacților, fără așteptarea rezultatului de laborator, să nu se mascheze un sifilis în incubație sau să constituie un veritabil tratament profilactic al unui lues în incubație, să fie bine tolerat; la femeia gravidă să nu aibă acțiune toxică asupra fătului, să corespundă concentrației minime inhibitorii constatată în anul în curs, să nu favorizeze creșterea altor germeni".

În practica curentă *penicilina* rămîne cel mai important antibiotic utilizat în tratamentul blenoragiei. Ea acționează în momentul diviziunii germenului, blocînd reconstituirea membranei celulare a celor două celule fiice. Pentru obţinerea vindecării este necesară o anumită concentraţie, o perioadă de timp care să cuprindă un număr suficient de diviziuni. La gonococ, timpul scurs între două diviziuni este de 30 de minute, fapt care permite tratamente de scurtă durată. *Efitardul* (300 000 u penicilină procainată şi 100 000 u penicilină G) este medicamentul cel mai potrivit pentru tratamentul ambulator al gonoreei. Administrarea a 1 600 000 u (4 flacoane) o dată, eventual în 2 fese, asigură un titru eficient de 24 de ore. Injecţiile se repetă, la aceeaşi oră, în următoarele 7 zile, pînă la un total de 9 600 000 u (la bărbat doza totală este de 6 000 000 u — 5 zile). În S.U.A. din 1974 s-a introdus noţiunea tratamentului „minut". Schema constă în administrarea a 1 g *probenecid*, iar după 30 de minute 4 800 000 u *penicilină procainată* (jumătate de doză în fiecare fesă). Se obţine o concentraţie mare de penicilină, care datorită formei (penicilină procainată) şi probenecidului (care întîrzie eliminarea) este menţinută timp suficient pentru acoperirea numărului necesar de diviziuni ale germenului. *Avantaje:* determină o penicilinemie ridicată un timp potrivit pentru distrugerea gonococilor; constituie un veritabil tratament profilactic pentru un sifilis în incubaţie. Eficienţa este excelentă, obţinîndu-se vindecarea imediată în 97% din cazuri. *Inconveniente:* poate să survină o alergie la penicilină sau probenecid; determină o vaginită postgonococică în 10% din cazuri; favorizează puseul de micoplasmă (din 2 210 bolnavi trataţi, la 10,22% după tratament, s-au pus în evidenţă micoplasme); la procain-penicilină se raportează un caz de deces la 94 000 de infecţii (Rudolph, 1975).

Ampicilina se administrează peroral 2 g (8 capsule) şi 1 g probenecid (2 cpr. a 0,5 g), în decurs de 10 minute sau de 2 ori cîte un gram de ampicilină la 5 ore interval. În acest caz nu mai este necesară administrarea probenecidului, care îşi are şi el contraindicaţiile şi efectele sale secundare. *Avantaje:* este bine tolerată, rezultatele favorabile imediate fiind de 96—98%. *Inconveniente:* poate determina stări alergice; nu acţionează asupra unui sifilis în incubaţie, de unde necesitatea practicării testelor serologice la 3 luni, cel puţin de 3 ori, sau la 1, 3 şi 6 luni după tratament.

Spectinomicina — trobicin — o singură administrare de 4 g cîte 2 g în fiecare fesă (la bărbat numai 2 g). *Avantaje:* este bine tolerată; nu maschează un lues în incubaţie; nu favorizează puseul de micoplasmă; dă rezultate bune. Antonescu şi colab. (1972), tratînd 78 de bărbaţi şi 36 de femei, vindecă toate cazurile, cu excepţia unei femei, a cărei infecţie nu a putut să fie vindecată nici cu alte antibiotice administrate anterior, iar Siboulet A. (1981) vindecă 94% din bolnavii trataţi; poate fi prescrisă la bolnavii alergici la penicilină şi probenecid. *Inconveniente:* nu constituie un tratament profilactic pentru un sifilis în incubaţie; dă rareori o reacţie alergică cutanată; nu se cunoaşte exact acţiunea asupra fătului; în S.U.A., Asia şi în ţările scandinave au început să apară cazuri cu germeni rezistenţi.

Tiamfenicolul în tratamentul „minut" este din ce în ce mai mult întrebuinţat. Se administrează 10 comprimate a 250 mg, într-o singură priză după masa de seară. *Avantaje:* este bine tolerat (nu are inconvenientele cloramfenicolului, lipsindu-i grupul NO_2); nu maschează un sifilis în incubaţie; nu favorizează puseul de micoplasmă; păstrează eficacitatea nemodificată din 1961 (Siboulet tratează între anii 1961 şi 1977, 4 040 de femei cu eşecuri la 2,7% şi 19 873 de bărbaţi cu 2,4% eşecuri. *Inconveniente:* nu constituie un tratament profilactic pentru un lues în incubație; determină la 2% din bolnave vaginite postgonococice.

Tetraciclina este indicată în cazurile de intoleranță la penicilină, sau cînd aceasta nu a dat rezultate. Schemele obișnuite în țara noastră prevăd administrarea a 1,5 g pe zi (6 capsule) timp de 5 zile (7,5 g în total). În schemele recomandate în S.U.A. se folosesc doze mai mari: se administrează inițial 1,5 g o dată, apoi cîte 1,5 g la 6 ore, pînă la un total de 9,5 g (4 zile).

Rifampicina se administrează într-o singură priză de 900 mg (6 capsule). Eșecurile pot depăși 12% din cazurile tratate.

Eritromicina se administrează în tratament „minut": 12 drajeuri a 200 mg la sfîrșitul mesei de seară sau o doză de 1,6 g în prima zi, urmată de prize de 400 mg la 6 ore, timp de 4 zile. *Avantaje:* poate fi folosită la femeile însărcinate, fiind netoxică pentru făt. *Inconveniente*: nu poate fi indicată în insuficiența hepatică.

Cloramfenicolul și Kanamicina, deși au dat rezultate mulțumitoare cu ani în urmă, nu mai sînt utilizate. *Streptomicina* este contraindicată, deoarece în cursul anilor, treptat, s-a instalat față de ea o rezistență a gonococului.

Biseptolul (Septrin, Bactrim) în doză de 4 comprimate la 12 ore interval dă rezultate bune.

Lista medicamentelor antigonococice prezentată, deși incompletă, lasă impresia unei dificultăți de alegere în fața unui caz concret. În practică problema este simplificată în sensul că marea majoritate a bolnavelor beneficiază de tratamentul cu penicilină.

În cazul localizărilor negenitale extravaginale, tratamentul în doză unică nu poate fi adoptat. În cazul asocierii vulvo-vaginitei cu o *leziune ano-rectală și faringo-amigdaliană* se administrează 4 milioane de unități penicilină zilnic, 5 zile. În gonoreea complicată cu *salpingită* se administrează — în spital — timp de 10 zile, penicilină în doze mari. În *endocardita* sau *meningita gonococică* se face tratamentul complicației cu penicilină 20—30 de milioane pe zi timp de 3—4 săptămîni.

Cînd gonococul se asociază cu Trichomonas vaginalis se începe tratamentul antitrichomonazic, în cazul asocierii gonoreei cu candidoza se face tratament concomitent, în cazul asocierii cu micoplasmă sau clamidii se prescrie întîi tratamentul antigonococic.

Ținînd seama de aspectul medico-epidemiologic actual (perioadă de incubație imprecisă, frecvența formelor asimptomatice, lanț de contaminare numeros) este obligatorie tratarea contacților fără a aștepta rezultatul de laborator; vor fi tratați și contactații care au efectuat examene de laborator și la care gonococul nu a fost pus în evidență.

Măsurile igieno-dietetice: în timpul tratamentului bolnavul nu bea vin, alcool, bere, condimente; ceai și cafea în cantitate mică. Se vor suprima exercițiile fizice violente (motocicletă, sport etc.). Se suprimă raporturile sexuale, protejate sau nu. După fiecare micțiune se vor spăla mîinile. Lenjeria de corp va fi schimbată zilnic și se va fierbe. La sfîrșitul tratamentului se va schimba și lenjeria de pat. Bolnavul va fi sfătuit să prevină partenerul pentru a face tratament sincronizat (contaminarea este din ce în ce mai frecventă datorită ignoranței; într-un grup de 450 de bolnavi investigați, 45% au așteptat peste 20 de zile înainte de a consulta medicul, iar 15% au refuzat prevenirea partenerului), să facă examene serologice la 1, 3 și 6 luni după tratament (este o măsură de siguranță), deși penicilina distruge treponemele inoculate concomitent cu gonococul), să nu aibă raport sexual decît după ce a efectuat două teste de control la 48 de ore și 5—6 zile după terminarea tratamentului.

Examinîndu-se bolnavele care făcuseră *„recidive clinice“* sau *„gonoree penicilino-rezistente“* s-au constatat: erori de diagnostic, greșeli în tratament, infecții mixte, nerespectarea regulilor de igienă sau reinfecții: „Niciodată o boală nu a fost atît de rău diagnosticată și tratată“ (Siboulet A., Bohbot T., 1981).

Erorile de diagnostic sînt datorate fie neexaminării bacteriologice, fie printr-o examinare neatentă sau incompletă a secreției din col, uretră, vagin, fie prin examinarea doar a conținutului vaginal. Infecția cu forma L de gonococ poate fi pusă în evidență numai prin culturi; fără acestea va fi etichetată ca vulvo-vaginită nespecifică. Vaginita postgonococică poate fi greșit considerată ca un eșec al tratamentului. După dispariția gonococului, pe mucoasa foarte vascularizată se dezvoltă o floră polimorfă, care împiedică vindecarea vulvo-vaginitei.

Greșeli de tratament: nerespectarea dozelor și a ritmului de administrare; asocierea penicilinei cu un antibiotic bacteriostatic sau sulfamide; diviziunile gonococilor se fac la un interval lung, iar penicilina administrată în doza și timpul obișnuit nu acționează asupra unui număr suficient de mitoze; în cazul asocierii gonococului cu Trichomonas vaginalis trebuie tratată întîi parazitoza. Prin pinocitoză gonococii ajung în fagozomii paraziților, unde se pot multiplica. Tratînd întîi gonoreea, antibioticul nu ajunge în interiorul trichomonasului, fapt care face ca parazitul să constituie un rezervor de gonococi. — Infecțiile mixte cu gonococ și germenii producători de penicilină (E. coli, proteu, stafilococ, alcaligenes, fecalis etc.) pot să determine un eșec al tratamentului cu penicilină în doze obișnuite. *Nerespectarea regulilor de igienă* determină o autoreinfectare de pe lenjeria de corp. *Existența unui focar* în glandele Bartholin și Skene poate explica rar, un eșec al tratamentului. — Reinfecțiile constituie cea mai frecventă cauză „a falselor eșecuri“.

2.2. VULVO-VAGINITA NESPECIFICĂ

Din totalul infecțiilor vaginale, vaginita nespecifică este cel mai frecvent întîlnită. Sub această denumire încadrăm toate infecțiile vaginale cu excepția trichomonazei, gonoreei și micozelor, vulvo-vaginitei cu micoplasme și clamidii. Vaginita nespecifică (VNS), cea mai comună dintre infecțiile vaginale este determinată de un complex bacterian aerob—anaerob, iar alți autori definesc acest complex infecțios ca fiind determinat de Gardnerella vaginalis și bacterii anaerobe. Multe din vaginite au o etiologie mixtă, concomitent cu flora vaginală aerobă și anaerobă fiind prezent parazitul Trichomonas vaginalis sau Candida. Aceste vaginite vor fi încadrate și tratate ca vaginite specifice, deoarece în majoritatea cazurilor există o floră asociată care va dispărea o dată cu parazitul sau ciuperca.

Etiologie. Gardner și Dukes izolează în 1955 la 92% din femeile cu vaginită nespecifică un bacil Gram-negativ, imobil, neîncapsulat, pe care l-au numit *Haemofilus vaginalis*. Ei găsesc alți germeni numai la 5% din bolnavele cu VNS; nu au constatat H. vaginalis la nici una din femeile cu exsudat vaginal normal. Acești autori atribuie VNS exclusiv acestui microorganism. H. vaginalis, intens cercetat, a fost numit din 1970 *Corynebacterium vaginalis*, iar din 1980, de majoritatea autorilor, *Gardnerella vaginalis*. În extrem de multe lucrări rolul acestui organism în determinarea vaginitelor a fost controversat. Unele investigaţii sînt convingătoare pentru patogenitatea sa, pe cînd altele stîrnesc scepticism.

Din flora vaginală normală şi de la femei cu VNS au fost izolaţi o mare varietate de microbi aerobi sau anaerobi.

Din vaginul femeilor sănătoase sau cu VNS, *din aerobi* s-au izolat: *Escherichia coli*, *Proteus mirabilis* şi *morgani*, *Klebsiella*, Enterobacter, streptococi (fecalis, beta-hemolitic, alfa-hemolitic, nehemolitic), stafilococi (alb, piogen, aureu), *Neisseria saprofită*, *Gardnerella vaginalis*, *Corinebacterium difteromorf*, *sarcina*, *Pseudomonas aeruginosa*, *Haemofilus influenzae* şi *parahaemoliticus*. Din *anaerobi* s-au izolat *Peptococcus*, *Bacteroides* (B. oralis, B. fragilis, B. capillosus, B. clostridiformis, B. melaninogenicus), *Veillonella*, *Eubacterium*, *Clostridium* (C. bifermentas, C. perfringens, C. ramosum, C. difficile), *Bifidobacterium*, *Fusobacterium*, *Propionilbacterium*, *Lactobacillus* (microaerofil). Toţi sînt potenţial patogeni. Majoritatea autorilor constată un număr de 10^2—10^4 anaerobi pe milimetru de exsudat vaginal la femei sănătoase şi de 10 ori mai mulţi germeni la cele cu vaginite. Determinarea cantitativă a florei aerobe şi anaerobe la femei sănătoase indică între 10^5 colonii/ml (Levisan, 1977) şi la 10^8 microorganisme/ml (Oderdonk, 1977). Toţi autorii care au determinat cantitativ microflora au constatat un număr de 10 ori mai mare de germeni la femeia cu VNS.

Vaginul normal, conţinînd un număr mare de bacterii aerobe şi anaerobe, este hazardată fixarea unui singur microb care ar determina VNS. Spiegel (1980) găseşte Gardnerella vaginalis la 52% din femeile fără vaginite şi la un număr asemănător din cele cu vaginite; la femeile fără vaginită însă concentraţia este mai mică de 10^5 colonii/ml, iar la cele cu VNS mai mare.

Aceste date susţin conceptul că VNS reprezintă o infecţie complexă, de regulă o asociaţie anaerob-aerobă, iar microorganismele care compun flora vaginală normală reprezintă agenţii patogeni ai infecţiei vaginale.

Determinarea acizilor organici ca bioproduşi ai metabolismului microbilor arată contribuţia anaerobilor la determinarea vaginitei nespecifice. Prin metoda cromatografică, Spiegel (1980) constată prezenţa acidului butiric, produs al peptococilor, în exsudatul vaginal la 70% din 52 de femei cu VNS şi în nici un caz din 67 de femei sănătoase ($p < 0,001$). Acidul succinic, produs de speciile de Bacteroides, este prezent în concentraţie mare la 92% din 37 de femei cu VNS şi în cantitate mică la 1 din 60 de femei fără semne de vaginită ($p < 0,01$). Acidul acetic, produs de metabolism al G. vaginalis, a fost constatat la 48% din 54 de femei fără semne de vaginită şi la 96% din 36 cu vaginită.

Microbii aerobi şi anaerobi din VNS pot fi transmişi pe cale sexuală, fapt care impune controlul partenerului, ce poate prezenta o uretrită. Pheiffer (1978) constată VNS la 6 din 11 femei care au avut parteneri noi sau cu uretrită şi la 2 din 46 de femei care nu au avut niciodată parteneri noi ($p < 0,001$).

Steriletul este posibil să creeze un climat anaerob care să crească procentul VNS. Ansel (1981) a întîlnit la 20% din femeile cu sterilet VNS şi numai la 6% din cele fără sterilet ($p < 0,01$).

Simptome: Pheiffer şi colab. (1978) descriu secreţia vaginală caracteristică VNS ca omogenă, puţin vîscoasă, de culoare galbenă-cenuşie, deseori cu bule, aderentă la peretele vaginal, cu un pH mai mare de 5, cu miros dezagreabil (uneori mirosul dezagreabil este singurul simptom care aduce bolnava la medic) cu uşor prurit şi arsură vulvară, cu vaginul şi vulva hiperemiate. Dacă predomină G. vaginalis, vulva şi vaginul nu sînt inflamate, lipsesc de asemenea semne de iritare vulvară, pruritul sau usturimea.

Mirosul este determinat de amestecul de compuşi organici cu greutate moleculară mică, care se vaporizează la temperatura corpului. S-au pus în evidenţă în exsudatul vaginal 14 compuşi alifatici rău mirositori şi 7 amine, proveniţi din metabolismul microbian. Din amine, cadaverina şi putresceina contribuie la intensificarea mirosului. Acesta este descris ca „dezagreabil“ sau „de peşte“ şi pacientele constată frecvent o intensificare a lui după contactul sexual. La bolnavele cu VNS, pH variază între 5 şi 6,5. La acest pH aminele se prezintă sub formă de sare şi nu sînt volatile. Lichidul seminal care are un pH de 7,2—7,8 creşte temporar pH vaginal, convertind aminele în baze libere, formă în care cadaverina şi putresceina devin volatile. Adăugarea de 10% KOH pe lamă este de mare ajutor în diagnosticul VNS. Pheiffer (1978) constată mirosul de peşte la 67% din 54 de femei cu VNS, după tratarea picăturii de exsudat vaginal de pe lamă cu o picătură de KOH 10% şi la nici una din 43 de femei cu conţinut normal, iar Ansel (1981) constată la 76% din femeile cu VNS mirosul de peşte după adăugarea de hidroxid de potasiu.

Aminele din exsudatul vaginal contribuie şi la determinarea celorlalte simptome. Cadaverina şi fenetilamina irită mucoasa vaginală şi tegumentul regiunii vulvare şi-i măresc probabil şi sensibilitatea; metilamina este de asemenea un iritant al mucoasei vaginale şi vulvei. Izobutilamina poate determina apariţia de eritem şi vezicule pe tegumentul regiunii vulvare. Histamina dă vasodilataţie, o mărire a permeabilităţii în microcirculaţie şi o creştere a exsudatului vaginal. Bulele constatate în exsudatul vaginal sînt gaze produse de metabolismul bacteriilor anaerobe.

Diagnostic. Diferenţierea florei normale de cea patologică întîmpină dificultăţi, datele autorilor fiind foarte variate. În cazul VNS diferenţierea normalului de patologic cere cunoaşterea ecosistemului şi a biocenozei vaginale. Diagnosticul complet se poate pune identificînd speciile de microbi aerobi şi anaerobi, calitativ şi cantitativ, după eliminarea candidozei, trichomonazei şi gonocociei. Aceste investigaţii nu se pot face decît în scop ştiinţific. În practică se consideră patologic un exsudat vaginal, dacă numărul microorganismelor, constatat la microscop, pe preparat proaspăt sau colorat este mare şi determină o inflamaţie a peretelui vaginal sau o parte din simptomele vaginitei.

Cînd scurgerea vaginală patologică este amestecată cu ser fiziologic, se observă la microscop celule epiteliale cu margini nedefinite (microbii întunecînd marginile celulelor), celule care par să aibă granulaţii „prăfuite“ datorită unui număr mare de microbi prinşi pe suprafaţa lor (fig. 2.1.). Aceste celule au fost numite de Gardner şi Dukes „clue cells“, care considerau că sînt specifice vaginitei cu H. vaginalis. „Clue cells“ apar însă şi în prezenţa altor bacterii, ca streptococi, difteroizi, lactobacili etc., care se aşază pe suprafaţa celulelor epiteliale.

Vontver (1981) consideră că diagnosticul VNS poate fi făcut dacă cel puţin 3 din următoarele 4 criterii sînt prezente în exsudatul vaginal: 1. o scurgere vaginală cenuşie omogenă; 2. un pH mai mare de 5; 3. un miros de peşte după adăugarea de 10% KOH; 4. „clue cells“ prezente.

Există o corelaţie strînsă între aceste criterii şi examenele de laborator, care face ca bacteriile patogene aerobe şi anaerobe din vagin, să determine o concentraţie ridicată a acizilor organici şi o concentraţie semnificativă a aminelor din exsudatul vaginal.

Efectuarea antibiogramei nu este utilă.



Fig. 2.1. — Celule epiteliale cu margini nedefinite, cu numeroşi microbi prinşi pe suprafaţa lor (Clue-Cells).

Complicaţiile vaginitelor nespecifice sînt numeroase, putînd determina infecţii ascendente în aparatul genital şi în cel urinar, peritonite generalizate şi septicemii.

Asupra complicaţiilor determinate de G. vaginalis au existat controverse. Gardner şi Dukes au considerat că datorită prezenţei acestui germen în vaginul femeilor sănătoase, datorită faptului că nu determină o reacţie inflamatorie a epiteliului vaginal şi că biopsia vaginală nu prezintă o reacţie inflamatorie subepitelială, G. vaginalis nu depăşeşte niciodată vaginul, nu este invaziv. Venkataramani (1980) raportează 29 de cazuri de bacteriemie cu G. vaginalis, 19 din acestea fiind femei în postpartum, iar 6 cu avorturi septice. La Spitalul Universitar din Washington, G. vaginalis a fost microbul cel mai frecvent izolat de la pacientele febrile în postpartum. Din cazurile de bacteriemie din acest spital, la 29% a fost izolat G. vaginalis; de asemenea a fost pus în evidenţă în sîngele nou-născuţilor febrili.

La 99 de femei cu procese cronice anexiale sperate, s-a izolat din focarul inflamator anexial o floră identică cu cea din exsudatul vaginal (Ankirskaya, 1972). O analiză retrospectivă a 50 de cazuri de avorturi incomplete septice, într-un spital din Republica Sud-Africană (1971), arată că din femeile care nu au făcut nici o complicaţie, 14% aveau vulvo-vaginite, din cele care au rămas cu anexite 57%, iar din cele care au făcut pelviperitonite postabortum 71% aveau vulvo-vaginite. Cel mai frecvent s-a izolat din vaginul femeilor infectate bacilul coli.

La 75% din femeile cu membrane rupte prematur au fost puse în evidență vulvo-vaginite.

Într-o clinică din Iași, la 3 zile de la naștere, la 98% din nou-născuți existau în faringe stafilococ nepatogen și streptococ viridians, floră decelată concomitent în vaginul mamelor (Vîță și colab., 1972).

Tratament. În vaginitele nespecifice s-au aplicat tratamente foarte variate cu sulfamide și aproape toate antibioticele. Cu cremă cu *sulfamidă* în vagin, Heltai (1959) vindecă 49% din femeile cu VNS. Pheiffer (1978) raportează că la 6 din 7 femei cărora le-a administrat sulfamidă-cremă în vagin, simptomele au persistat după tratament. Cu tetraciclină intravaginal, Gardner și Dukes (1955) au obținut rezultate bune la 97% din bolnavele tratate. Pheiffer constată că numai 2 din 15 bolnave cu VNS s-au vindecat după tratament local cu tetraciclină. Lee (1977) vindecă toate femeile tratate cu 2 g ampicilină pe zi timp de 5 zile. Rodfers (1978) obține rezultate similare iar Pheiffer (1978) constată ameliorarea simptomelor numai la 33% din bolnavele tratate. Cu *cloramfenicol* intravaginal am obținut rezultate imediate bune la 76% din bolnavele tratate. Cele mai bune rezultate însă se obțin cu *metronidazol.* Tratamentul cu 2 g într-o singură doză, așa cum se folosește în trichomonază, este puțin activ. Pheiffer (1978) obține vindecarea vaginitei la 80 din 81 de bolnave tratate cu 1 g metronidazol 7 zile. Boldson (1980) confirmă eficacitatea mare a metronidazolului în terapia VNS. Terapia cu metronidazol nu este recomandată de unii autori, datorită acțiunii mutagene asupra bacteriilor, fapt care reflectă un potențial carcinogenetic. Doze mari de metronidazol administrate șoarecilor produc tumori limfoide, pulmonare și hepatice (Shubik, 1972). Cu toate acestea, potențialul carcinogen la om nu a fost constatat. Beard (1979) nu a observat creșterea procentului de tumori la femei urmărite 9—18 ani după tratamentul cu metronidazol, în comparație cu un lot de control.

Medicamentele cele mai active par să fie cele care acționează asupra florei anaerobe. Metronidazolul este cel mai eficace, dar raportul beneficiu/risc nu este încă stabilit.

Dușurile vaginale, nu sînt recomandate. Acestea schimbă condițiile abiotice din ecosistem și dinamica fragilă a biocenozei, prin înlăturarea bacililor lactici, creînd condiții pentru dezvoltarea altor populații. În S.U.A., anchetîndu-se prin scrisori 800 de medici ginecologi asupra utilității dușurilor, 87,8% le-au dezaprobat, iar 7% s-au abținut.

2.3. CANDIDOZA VULVO-VAGINALĂ

Prezența levurilor în vagin nu este totdeauna sinonimă cu boala. Boala nu înseamnă prezența candidelor în vagin, care pot face parte din biocenoza normală, periodică, ci prezența candidelor și a simptomelor.

Etiologie. Candidoza vulvo-vaginală este o afecțiune provocată de ciuperci blastosporate din genul candida, *Candida albicans* fiind agentul cel mai obișnuit întîlnit. Aceste ciuperci ovalare (blastospori) se pot divide prin înmugurire, constituind o înșiruire de celule alungite sau pseudomicelii (fig. 2.2). Unii autori afirmă că singura patogenă pentru om s-a dovedit Candida albicans. Majoritatea publicațiilor descriu ca patogene pentru vagin și alte specii de candide: krusei, parakrusei, stellatoidea, tropicalis, pseudotropicalis, guillermondi. Saccharomices cerevisiae se poate dezvolta în vagin, unde se găsesc reunite toate elementele esențiale pentru nutriția sa. Vaginita cu saccharomices este rar întîlnită, contaminarea fiind posibilă în fabricile de bere și panificație.

Patogenic. Candidele ajung în vagin din tubul digestiv, pe cale sangvină, în timpul toaletei, din regiunea anală, prin contact sexual, prin mîini murdare și lenjerie. Dezvoltarea candidelor în regiunea vulvo-vaginală este favorizată de graviditate, de diabet, de tratamente cu antibiotice, cortizonice, cu estrogeni sau metronidazol, de tratamentul imunosupresor, antimicotic și radioterapeutic. La femeia sănătoasă, la apariția candidelor, răspunsul vaginului ca sistem autoreglabil este orientat spre menținerea echilibrului biocenozei, în sensul înlăturării ciupercilor sau menținerii celor existente în stare saprofită. În cazurile cu receptivitate mică, la femei sănătoase, imediat după puseul acut, candidoza dispare, dacă factorii predispozanți lipsesc.



Fig. 2.2. — Pseudomicelii de Candida albicans.

Femeile gravide au o receptivitate crescută pentru Candida. Serul adulților inhibă creșterea C. albicans la concentrații serice de 10—20%, iar cel al femeilor însărcinate la concentrații de 30%. În plus, hipersecreția de estrogeni determină o mărire a glicogenului vaginal, cu scăderea pH, edem al mucoasei și o descuamare intensă a epiteliului vaginal, factori care favorizează dezvoltarea Candidei.

Primul care a observat *micoze vulvo-vaginale după antibiotice* a fost Haris (1951), care constată că din 100 de femei care făceau tratament cu aureociclină pentru bruceloză, 24 au făcut vaginită micotică, apoi rolul antibioticelor în determinarea vaginitelor candidozice a fost repetat demonstrat. Antibioticele stimulează dezvoltarea candidelor prin următoarele mecanisme: 1. acțiunea stimulatoare directă este explicată prin asimilarea de către ciuperci a azotului care intră în compoziția unor antibiotice; tetraciclina adăugată culturilor face ca acestea să se dezvolte mai repede decît cele martor, fără antibiotic; 2. îndepărtînd unele microorganisme, antibioticele determină „eliberarea locului“ şi înlocuirea microbilor distruşi prin candide; 3. bacteriile Gram-negative secretă substanţe fungistatice, care menţin la un anumit nivel numărul de levuri saprofite din vagin. Antibioticele distrug aceşti microbi, favorizînd în acest fel dezvoltarea candidelor; 4. Escherichia coli, prin distrugere, eliberează o endotoxină care este un factor stimulator de creştere a candidelor. Acest fapt, în timpul tratamentului cu antibiotice ar fi primum movens al declanşării candidozei; ciupercile se înmulţesc în intestin şi pe cale sangvină sau de la anus ajung în vagin. Endotoxina pusă în libertate prin distrugerea florei Gram-negative din vagin stimulează dezvoltarea candidelor din acest loc; 5. sub acţiunea antibioticelor candidele se înmulţesc mai mult în intestin şi în consecinţă mor în număr mai mare, eliberînd o endotoxină iritantă pentru mucoasa intestinală, fapt care permite o trecere mai uşoară a fungilor în sînge; 6. toate ciclinele, în special tetraciclina şi cloramfenicolul, irită mucoasa intestinală, favorizînd pătrunderea ciupercilor în sînge; 7. dispariţia Escherichiei coli din flora intestinală are ca rezultat acumularea unei cantităţi crescute de glucoză nescindată şi realizarea unui pH optim pentru dezvoltarea explozivă a candidelor; 8. serul uman conţine un factor letal pentru Candida albicans, care este inactivat de antibiotice; 9. antibioticele deprimă răspunsul imunologic al organismului la candide, prin scăderea puterii fagocitare a leucocitelor.

Tratamentul cortizonic favorizează apariţia candidozei prin suprimarea infiltraţiei leucocitare din vagin, prin perturbarea activităţii macrofagelor şi a răspunsului polimorfonuclear obişnuit. Corticoizii au şi acţiune de potenţare a infecţiilor candidozice; inocularea intraperitoneală a unei suspensii de 5×10^6 celule de C. albicans, precedată de o injecţie de cortizon, determină la şoareci o mortalitate de 90%, iar cînd cortizonul s-a administrat la o săptămînă după inoculare, mortalitatea a fost de 17,2%. La femeile cu hipercorticism, din motivele arătate, vulvo-vaginita micotică este frecventă; în plus la ele se produce o hiperglicemie cu depunerea glicogenului în ţesuturi, fapt care constituie un factor de creştere în plus, pentru candide.

Utilizarea *metronidazolului* în tratamentul trichomonazei favorizează apariţia candidozei, observată la 17,20% din bolnavele tratate.

Diabetul favorizează dezvoltarea candidelor. În timpul sarcinii, infecţia repetată cu candide sugerează posibilitatea prezenţei unui diabet. În premenarhă, la femei care alăptează, sau în postmenopauză, infecţia cu Candida este un indicator semnificativ pentru diabet, la bolnave la care nu au fost administraţi recent estrogeni sau antibiotice. La acestea vaginul atrofic nu are deloc sau este sărac în glicogen şi, în acest fel, nu există nici o sursă de hidraţi de carbon pentru creşterea ciupercilor; diabetul creează o astfel de sursă. Femeile cu glicozurie renală, fără diabet, pot prezenta vulvo-vaginite micotice, deoarece hidraţii de carbon urinari răspîndindu-se în vulvă, satisfac necesarul de glucide al candidelor.

Candidozele genitale pot fi transmise prin contract sexual. Dacă pentru unii autori transmiterea veneriană este neclară, pentru alţii ea este probată în 50% din cazuri. Ciucă Tr. şi Tacu V. (1974) constată la 53% din soţii bolnavelor cu candidoză vulvo-vaginală existenţa unei balanite micotice (în cazul vulvo-vaginitelor acute partenerul este aproape totdeauna infectat), şi la 69% din soţiile bolnavilor cu leziuni tipice de candidoză, micoză vulvo-vaginală. Autorii conchid că micoza genitală este o boală transmisibilă.

Terapia estrogenică la femei în menopauză poate precipita o infecție micotică. Vaginul în postmenopauză este nefavorabil creșterii candidelor, dar după administrarea de estrogeni celulele proliferează și conținutul lor de glicogen crește, fapt care favorizează dezvoltarea ciupercilor.

Rolul contraceptivelor în determinarea micozelor vulvo-vaginale a fost supraapreciat. Cercetările actuale nu au găsit diferența dintre incidența infecțiilor candidozice la femeile care folosesc contraceptive, față de frecvența infecțiilor cu Candida în general.

Simptomele candidozei vulvo-vaginale depind de gradul lezării țesuturilor, predominînd de regulă leziunile vulvare; uneori simptomele sînt atît de intense, încît bolnava vine la consultație ca urgență ginecologică. În cazurile medii, cele mai comune simptome sînt *pruritul și usturimea.* Cînd o femeie acuză prurit sau/și usturime vulvară, candidoza va fi suspectată pînă ce altă boală poate fi probată. Pruritul este determinat de descuamarea masivă a epiteliului vulvar cu scăderea pH local și este localizat la vulvă, deoarece infecția interesează în special organele genitale externe și vaginul nu posedă terminațiuni nervoase necesare detectării lui. La femeile cu alergie la candide, ciuperca lipsește din vagin, însă după un contact cu un partener infectat, pruritul reapare. *Secreția,* caracteristică, este albicioasă, grunjoasă, brînzoasă, predominînd în regiunea vulvară; nu pătează chiloții, neexistînd o scurgere vaginală. Mirosul slab, acru, trecător, este acuzat de puține bolnave.

Dispareunia de intromisiune este datorată edemului și leziunilor de grataj. În vaginita acută apare un simptom cunoscut ca *„vulvar dysuria“*, cu usturimi în tot cursul urinatului, deosebită de disuria uretrală sau cistică.

Vulva este edemațiată, cu tegument lucios, uneori cu pustule (colonii de candide în epiteliul scuamos) și soluții de continuitate pe tegument. Inflamația vaginului este minimă sau absentă. La examenul cu valvele mucoasa este rareori congestionată, eritematoasă, uneori depolisată, presărată cu formațiuni albe, asemănătoare aftelor, sau vaginul este presărat cu grunji.

Datorită simptomelor uneori foarte supărătoare și frecventelor recidive, din femeile cu vulvo-vaginite, cele cu candidoză prezintă cel mai frecvent o psihoză, cu reducerea sau suprimarea raportului sexual.

Din candidoze, 17—19% sînt asimptomatice. Frecvent, la fetițe și la gravide în ultimul trimestru de sarcină se constată o secreție caracteristică, fără nici un simptom subiectiv; cînd vaginul gravidei este plin cu grunji, se produce o scurgere apoasă, care poate fi confundată cu lichidul amniotic.

Diagnostic. Recoltarea secreției se face din regiunea vulvară la cel puțin 48 de ore după aplicarea de medicamente și 12—24 de ore după toaleta locală. Este preferată perioada premenstruală, cînd fungii proliferează mai intens. Se recoltează cu ansa sau speculul grunjii caracteristici; pentru antrenarea formațiunilor micotice aderente la epiteliu, situate sub primele straturi celulare, recoltarea se face cu chiureta de șalazion. În practică, pentru diagnosticul candidozei vulvo-vaginale se folosesc trei metode: examenul extemporaneu al preparatului proaspăt, examenul preparatului fixat-colorat și examenul prin culturi. Aceste examene se pot completa cu investigații specifice de identificare a speciilor de fungi, de analiza unor parametri de sensibilitate la antifungice etc.

Examenul preparatului extemporaneu: din materialul recoltat se depune o picătură pe lamă și se omogenizează cu ser fiziologic sau KOH 10% (care distruge leucocitele și bacteriile, formațiunile miceliene observîndu-se mai bine).

Cînd produsele recoltate sînt mai consistente, se desfac grunjii cu o altă lamă, prin apăsare, pentru desfacerea conglomeratelor epitelio-filamentoase. Candidele apar sub formă de blastospori şi/sau pseudofilamente miceliene. Acestea din urmă trebuie căutate la marginea conglomeratelor epitelio-filamentoase şi se prezintă articulate, cu extremităţi rotunjite, avînd la punctele de joncţiune cîteva elemente burjonante sau ciorchini de blastospori.

Examenul preparatelor fixate, colorate. După fixarea şi colorarea lamei cu albastru de metilen, Gram sau Giemsa, aspectul este caracteristic: pseudofilamentele şi blastosporii se colorează intens Gram-pozitiv. Pentru obţinerea detaliilor de structură se foloseşte coloraţia Pass, Mollary sau cu impregnare argentică.

Examenul prin culturi. Produsul recoltat se însămînţează cel mai frecvent pe mediul Sabouraud, pe care, după 72—96 de ore la temperatura camerei sau după 36—48 de ore la 37°, apar colonii tipice de aspect alb-cremos (C. albicans), alb-cenuşiu şi mat (Crusei), roşu (Rhodotonela), negru (Aspergillus niger) etc.

Zimograma (fermentarea zaharurilor), *auxonograma* (asimilarea zaharurilor) şi *antifungigrama* se folosesc rar în practica curentă.

Examenul preparatului proaspăt, extemporaneu, este efectuat de medicul ginecolog în cabinetul de consultaţie. Cînd este pozitiv, are aceeaşi valoare cu o cultură. Dacă este negativ, nu poate exclude o candidoză. Frotiurile fixate, colorate, pot confirma sau pune diagnosticul de micoză, fiind indicate cînd este necesară inventarierea biocenozei. Culturile sînt necesare dacă celelalte metode nu pun în evidenţă o micoză bănuită clinic, cînd se efectuează controlul tratamentului şi cînd este necesară izolarea ciupercii pentru determinare şi antifungigramă. În micozele vaginale manifestate clinic, examenul extemporaneu, cel fixat-colorat şi culturile dau rezultate asemănătoare.

Complicaţii. Candidoza vulvo-vaginală dă complicaţii la femei cu tulburări metabolice (cu diabet, neoplasme, ciroză, caşexie), la persoane cu rezistenţă naturală scăzută (cu hipogamaglobulinemii, nou-născuţi, bătrîni) şi la persoane care fac tratamente prelungite cu antibiotice, citostatice, cortizon. Candidele se pot localiza în toate viscerele; s-au descris infecţii endouterine, salpingite, infecţii urinare, digestive. Localizarea cardiacă şi encefalică sînt aproape totdeauna mortale; septicemiile cu candide sînt de asemenea greu de tratat.

Mama cu vulvo-vaginită micotică poate contamina nou-născutul care prezintă un „muguet" sau intertrigo. Pot să survină însă şi septicemii cu evoluţie fatală. Cercetînd 200 de nou-născuţi cu greutate sub 2 500 g la naştere, Borderon (1971) constată că incidenţa contaminării cu C. albicans a fost de 90% la cei în greutate de 1 500 g, 83% la cei pînă la 1 800 g şi de 52% la nou-născuţi cîntărind între 1 800 şi 2 500 g. Cînd infecţia este generalizată, poate fi fatală; necropsiindu-se 288 de sugari în vîrstă între 3 şi 67 de zile, se constată la 25% leziuni moniliazice, care în 14% par să fie cauza decesului.

Tratament. În imensa majoritate a cazurilor candidoza vulvo-vaginală rămîne cantonată la vulvă şi vagin, necesitînd un tratament local. Acest fapt are marele avantaj că beneficiază de medicamentele antimicotice actuale, care acţionează în majoritate numai prin contact. La această medicaţie, care constituie principalul mijloc terapeutic pot fi adăugate, ca tratament adjuvant, unele din medicamentele folosite înainte de descoperirea nistatinei (1950).

Nistatina, antibiotic cu acţiune locală, are eficacitate remarcabilă fungistatică şi fungicidă. Este solubilă în lipide, proprietate utilă antifungicelor, pentru a traversa peretele majorităţii ciupercilor, format din chitină (constituită dintr-un polizaharid şi lipide). Slaba-i solubilitate în apă face ca, administrat pe cale bucală, să se absoarbă extrem de puţin, să nu atingă în sînge şi ţesuturi o concentraţie suficientă, să fie ineficace. Practic, netraversînd bariera digestivă, eliminîndu-se în întregime prin fecale, este inutil să se insiste prin cure prelungite administrate pe cale orală; aceasta este utilă numai cînd se urmăreşte sterilizarea tubului digestiv. Nistatinul se aplică în ovule (300 000—800 000 U pe ovul), de 2 ori pe zi şi sub formă de pastă cu apă în regiunea vulvară şi 1/3 externă a vaginului, 1 500 000 U la 10—15 g cînd vulva este edemaţiată, apoi aceeaşi cantitate de fungicid într-o pastă groasă sau unguent. Important pentru practică este faptul că nistatina este rapid inactivată de lumină, căldură şi oxigen, avînd eficacitate 2 săptămîni de la preparare. Tratamentul cu rezultate imediate bune în 80—90% din cazuri trebuie aplicat în jur de 20 de zile. Se pot adăuga în pomadă corticoizi pentru acţiunea lor antipruriginoasă şi antifungică, anestezină sau novocaină şi bicarbonat de sodiu.

Amfotericina B (Fungizon) se foloseşte în pomezi, în concentraţie de 1,25% şi comprimate ginecologice. Ca şi nistatinul, nu trece bariera digestivă. Introdus intravenos, în perfuzii lente, se foloseşte rar în candidozele viscerale, din cauza toxicităţii ridicate.

Pimaricina, sub formă de comprimate vaginale de 0,25 g, dă vindecări clinice şi micologice în 90% din cazuri.

Clotrimazolul (Canestenul), un produs cu acţiune fungistatică şi fungicidă mai activ decît nistatinul, se administrează sub formă de comprimate vaginale de 0,1 g şi soluţie sau cremă 1%. Crema se administrează în regiunea vulvară, în strat subţire, de 2—3 ori pe zi, iar comprimatele vaginale seara; simptomele dispar de obicei în 48 de ore. Tratamentul durează în medie 6 zile. În caz de recidive sau cînd nu s-a obţinut o vindecare clinică, se poate prelungi pînă la 12 zile. Foarte bine tolerat, nu se administrează în timpul menstrei. Bolnavele cu recidive frecvente vor folosi medicamentul la primele semne ale bolii, pînă la dispariţia simptomelor, adesea numai 24—48 de ore.

Miconazolul (Daktarin, Econazol) se administrează sub formă de cremă şi ovule, la fel cu canestenul. Un studiu dublu orb comparînd aceste medicamente arată că eficacitatea lor este aceeaşi.

5 Fluorocytosina (Fluorocytosina, Ancotyl), cremă 10% în aplicaţii locale, dă rezultate bune.

Imunoterapia nespecifică, introdusă la noi în 1953 de S. Longhin, potenţează acţiunea antibioticelor antifungice. Fiind de lungă durată (în scop desensibilizant sau vaccinant se fac 15—20 de injecţii la 2—5 zile interval; dacă se face desensibilizarea, apoi vaccinare, se poate prelungi aproape 6 luni), iar antibioticele antifungice actuale foarte eficace, tratamentul este din ce în ce mai rar folosit.

Tratamente adjuvante. În caz de edem vulvar marcat se indică prişniţ cu soluţie saturată de acid boric, iar pentru spălături vulvare acid boric 2—10% sau bicarbonat de sodiu, o lingură la un litru de ceai de muşeţel. Badijonările cu glicerină boraxată 5—10% sau cu sol. de violet de genţiana 1% hidroalcoolică sînt de asemenea utile. Vitamina B_1 potenţează antifungicele.

În scopul prevenirii recidivelor se indică suprimarea cauzelor favorizante generale sau locale și asanarea tuturor manifestărilor candidozice extragenitale (intertrigo al coapselor, interfesier, interdigital, onixis, perionixis, anorectal etc.) care necesită tratament concomitent cu al vulvo-vaginitei. Se schimbă zilnic lenjeria de corp și nu se folosesc săpunuri acide. Se evită regimurile bogate în glucide (dulciuri, pîine, miere, morcovi) preferîndu-se cele bogate în proteine (carne, brînzeturi).

Există o controversă privind folosirea profilactică *a candidicidelor, în timpul tratamentelor cu antibiotice*, pe care noi le recomandăm numai la femei cu candidoze în antecedente sau la care există cauze favorizante pentru apariția ciupercilor.

Tratarea partenerului, obligatorie, cînd acesta prezintă leziuni micotice genitale; se face numai local, deoarece antifungicele obișnuit utilizate acționează numai prin contact. Administrarea lor pe cale generală este inutilă.

2.4. VAGINITA CU MICOPLASME

Perfecționarea tehnicilor de cercetare, în special a culturilor și testelor serologice a permis precizarea etiologiei unor sindroame uro-genitale, inclusiv a unor vaginite, determinate de microorganisme din genul Mycoplasma.

Etiologie. Descoperirea micoplasmei în tractul uro-genital a fost făcută în 1937, cînd Dienes și Edsoll au reușit să cultive un microorganism pe care l-au numit P.P.L.O. (pleuro-pneumonia — like organism) — termen abandonat în prezent — din secreția unei glande Bartholin la o laborantă, considerînd că infecția este datorată contractului cu șobolanii. În 1940 Dienes regăsește acest organism în secreția cervicală a femeilor cu cervicită, iar Smith în 1942 îl observă în colul și vaginul unei femei și în uretra partenerului, care avea o uretrită negonococică. După această dată, lucrări din ce în ce mai numeroase atrag atenția asupra acestui microorganism prezent în secreția vaginală și posibilitatea transmiterii lui pe cale sexuală.

Micoplasmele sînt microorganisme polimorfe, mai frecvent sferice, cu diametrul de 125—150 mμ, dotate cu mare plasticitate, imobile, Gram-negative, fără perete celular, anaerobe facultativ. La microscopul electronic se observă o membrană citoplasmică (nu perete), cu trei foițe de aproximativ 10 mm grosime, cu numeroși ribozomi și corpi denși în citoplasmă, a căror natură nu se cunoaște încă și în centru un acid dezoxiribonucleic filamentos.

Absența peretelui este proprietatea cea mai importantă pentru înțelegerea biologiei și patogenității micoplasmelor. Lipsa lui determină rezistență la antibioticele din grupul beta-lactaminelor, și o afinitate puternică pentru membranele celulare. Neavînd însă perete, sînt mai sensibile la variațiile mediului (pH, temperatură, toxicitate); sînt rezistente la temperaturi scăzute. Tot absența peretelui le permite să fie pleiomorfe, forma putînd să varieze, în funcție de condiții la același organism; această plasticitate și talia mică fac dificilă identificarea lor pe frotiul proaspăt sau colorat.

Se cunosc 10 micoplasme patogene la om, din care patru specii se găsesc în tractul uro-genital. *Ureaplasma urealiticum*, care grupează toate formele T (tiny) de micoplasme, este cea mai des întîlnită, *M. Hominis* mai rar observată, *M. fermentans* și *primatum* foarte rar constatate. Acestea pot secreta substanțe toxice: Ureaplasma liberează amoniac, care hidrolizează ureea și poate provoca oprirea activității cililor și eventual distrugerea lor. Hidrolizînd arginina M. hominis este nocivă pentru celule, epuizînd o parte din acizii lor aminați. În plus privează celulele de glutamine, purine și piramidine, necesare existenței lor.

Epidemiologie. Numeroși autori constată la oameni sănătoși micoplasme în aparatul genital, mai frecvent la femeie decît la bărbat (Csnoka, 1966 — 10%;Thivolet, 1969 — 30%, Bohbot, 1981 la 29,9% din bărbați și 32% din femei, Teodoru și colab., 1981 — 20% Micoplasma T și 11,6% M. hominis, în vagin), fapt care pune la îndoială patogenitatea.

Argumentele în favoarea patogenității și contagiozității sînt mai numeroase. La copii micoplasma este inexistentă, exceptînd nou-născuții ale căror mame sînt purtătoare de micoplasme în vagin și la care se constată în vagin și uretră în proporție de 11,2%. La Centrul O.M.S. pentru Boli Infecțioase Uro-genitale din Paris (1977) s-au izolat la 18% din femei cu vaginite acute U. urealiticum și la 12% M. hominis, iar la cele cu vaginită subacută în 21% din cazuri U. urealiticum și în 7% M. hominis. Foarte frecvent micoplasmele sînt găsite în vaginul partenerelor bărbaților cu uretrită negonococică. Prezența micoplasmelor în vaginitele și cervicitele acute, dispariția lor după tratament, coincizînd cu vindecarea clinică, constituie încă un argument care pledează pentru patogenitatea micoplasmelor.

Se pare că micoplasmele genitale pot să rămînă uneori saprofite și devin patogene în anumite condiții: după traumatisme mecanice (de exemplu, după un contact dificil), după repetarea examenelor iritante (după examene cu valve, badijonări cu substanțe concentrate), după traumatisme operatorii, după tratamente cu corticoizi și mai ales după administrare de penicilină și metronidazol. În prezent există o recrudescență a infecțiilor uro-genitale cu micoplasmă.

Simptomatologie. Perioada de incubație nu poate fi determinată în peste 80% din cazuri; atunci cînd aceasta este posibilă, se situează între 3 și 30 de zile.

Tabloul clinic este al unei vaginite subacute, frecvent asociată cu o endo- și exocervicită.

Diagnostic. După prelevare, exsudatul vaginal trebuie repede însămînțat (dacă nu se conservă la cel puțin —70°), deoarece micoplasmele neavînd perete, sînt sensibile la variațiile presiunii osmotice. Este mai bine ca exsudatul vaginal să fie însămînțat imediat în mediul A_3 sau U_9, ori trecut într-un mediu de transport de tip Young Stuart modificat.

Examenul direct pe preparat proaspăt sau colorat nu permite punerea diagnosticului. Diagnosticul serologic în infecțiile cu micoplasme este relativ, cu excepția celui pentru M. pneumoniae.

Identificarea se face prin punerea în evidență a germenului în cultură, pe mediu solid (care conține ser de om, extract de levură și penicilină), coloniile fiind caracteristice și prin reacții chimice bazate pe metabolismul a 3 substanțe (glucoză, arginină, uree), care sînt adăugate în mediu de cultură lichid, în prezența roșului de fenol. Testarea sensibilității la antibiotice a tulpinilor izolate este utilă.

Aspectul micoplasmelor este identic cu formele L ale bacteriilor, dar mediile de cultură au alt substrat și coloniile nu se colorează în albastru cu colorantul Dienes. Diferența esențială este faptul că micoplasmele nu pot reproduce alte bacterii, în timp ce formele L pot lua forma obișnuită a bacteriei de origine. Aceste diferențe fac din micoplasme o entitate reală, diferențiată de formele L.

Complicaţii. Bartholinitele şi skenitele cu micoplasmă sînt frecvent întîlnite, dar pot surveni şi complicaţii grave de tipul salpingitei sau peritonitei. Micoplasmele sînt incriminate ca factori etiologici în avorturile habituale (Stray-Pederson, în 1979, identifică Ureaplasma la 28% din femeile cu avorturi habituale şi la 7% din cele fertile) şi în sterilitate (Crăcea E., Sîrbu P. şi colab., 1981, constată mai frecvent micoplasme în endometru la femei sterile decît la cele fertile; după tratament micoplasma dispare la jumătate şi 18% rămîn gravide). Complicaţiile articulare care se observă uneori în cursul vaginitelor cu micoplasmă sînt variate, mai frecvent constatîndu-se hidartroze şi spondilartrite anchilozante.

Micoplasma genitală joacă un rol important în etiologia bolilor fătului, prin infectarea acestuia şi un rol semnificativ în morbiditatea şi mortalitatea neonatală: Steyther (1970), într-un spital din Republica Sud-Africană, efectuînd culturi de micoplasme din sîngele cordonului ombilical, constată o incidenţă de 2% la copiii născuţi vii, care foarte probabil s-au infectat din vaginul mamei. Din 256 de nou-născuţi la care germenul a fost izolat, mai mult de 45% au prezentat diferite afecţiuni; din aceştia 13 (5,1%) (din care 7 au murit) au avut membrană hialină, 28 (10,9%) au făcut hiperbilirubinemie idiopatică, 16% au suferit în primul an de viaţă de o infecţie a tractului respirator, iar 5,7% au făcut conjunctivite purulente.

Tratament. Micoplasmele neavînd perete, nu sînt sensibile la beta-lactamine. Se va prescrie: tetraciclină 2 g pe zi, 7—10 zile, vibramicină 200 mg pe zi, 10 zile, eritromicină 2 g pe zi, 10 zile, tiamfenicol 750 mg pe zi, 8—10 zile. Alcoolul sub orice formă este interzis în timpul tratamentului.

În toate cazurile este indispensabilă efectuarea testelor de control la 2 şi 15 zile după terminarea tratamentului, de preferinţă înainte şi după menstră.

Femeile cu micoplasmă saprofită trebuie tratate. Partenerul va fi tratat chiar dacă nu manifestă nici un simptom.

În caz de eşec, ne gîndim la posibilitatea existenţei unui focar local (skenită, bartholinită), sau că micoplasma este asociată cu alţi germeni.

2.5. VAGINITA CLAMIDIANĂ

Vulvo-vaginita determinată de un microorganism procariot, *Chlamidia trachomatis*, cantonat frecvent în aparatul uro-genital, este considerată o boală transmisibilă, cel mai adesea pe cale sexuală.

Etiologie. Considerate înainte ca virusuri, clamidiile sînt un grup de microorganisme imobile, de formă sferică, cu diametrul de 250—450 mμ, cu multe caractere comune bacteriilor Gram-negative, dar care sînt adaptate la parazitism intracelular. Organisme fragile, puţin rezistente la acţiunea căldurii, ultravioletelor şi antisepticelor, se pot conserva însă la frig, prin coagulare. Ca parazit intracelular obligator, pentru a se multiplica, clamidiile trebuie să pătrundă în celula gazdă. Corpii elementari pătrunşi în celulă sînt capabili de unele reacţii metabolice, dar nici una nu le furnizează energie; celula parazitată furnizînd clamidiilor energia printr-un proces de endocitoză, se vorbeşte de un parazitism energetic". Ultrastructura, asemănătoare cu cea observată la ricketsii, arată că microorganismul are o membrană trilamelară exterioară, care corespunde peretelui rigid al bacteriei, citoplasma cu numeroşi ribozomi şi un nucleu mic, în care este condensat ADN.

În 1968, Page individualizează două clamidii. *Chlamidia psittaci* observată în special la animal, determină la om infecții respiratorii transmise de animale și *Chlamidia trachomatis* responsabilă în special de infecții uro-genitale. Limfogranulomatoza este de asemenea determinată de *C. trachomatis*, de serotipurile L_1, L_2 și L_3.

Epidemiologie. Numeroși autori consideră că *Chlamidia trabomatis* constituie factorul etiologic cel mai frecvent al infecțiilor uro-genitale negonococice. În 1981, Siboullet și colab. au pus în evidență microorganismul în vagin, la 64% din partenerele bărbaților infectați, iar Willcox (1978) la 60% din partenerele bărbaților purtători de *C. trachomatis*, fapte care probează contagiozitatea.

Frecvența. Din 546 de bolnavi cu uretrită negonococică, microbul a fost pus în evidență la 56,9%, iar din 276 de femei cu vaginită la 42% (Siboulet, 1981). Marodh (1977) izolează *C. trachomatis* din vagin la 36% din 53 de femei cu salpingită acută și din trompă în 6 cazuri din 20 de examene practicate.

Simptomatologia. Perioada de incubație este greu de precizat, fiind necunoscută la 65% din femeile infectate; în cazurile cunoscute se situează între 8 și 15 zile.

Tabloul clinic este în general frust; leucoree izolate la 16% din cazuri, vulvo-vaginite subacute în 6%, cervicită cu tendință la sîngerare, care cedează rapid sub tratament, în 60%. Asocierea vaginitei cu manifestări monoarticulare, ale genunchiului sau cotului, a fost observată în 6% din cazuri, iar sindromul uretro-conjunctivo-sinovial la 5,7% din femeile cu *C. trachomatis* prezentă în vagin. Din 116 femei la care microorganismul a fost constatat în exsudatul vaginal, aproape 20% nu aveau nici un simptom (Siboulet și colab., 1981).

Diagnosticul. În trecut se cercetau incluziile intracelulare după colorația Giemsa și se efectuau culturi pe ou în incubație. În prezent diagnosticul se precizează cu ajutorul culturilor celulare și prin teste serologice de microimunofluorescență.

Prelevarea se face prin raclare cu o chiuretă mică (oftalmologică de exemplu), care permite recoltarea celulelor infectate sau a corpilor elementari, de la joncțiunea col-endocol și din fundul vaginului. Prelevatul se trece pe un mediu de transport (în care se poate păstra pînă la o săptămînă), din care, în laborator, se recoltează materialul de cercetat.

Determinarea antigenelor specifice prin imunofluorescență este un examen dificil, fiind necesar un laborator utilat. Necesită ser imun polivalent capabil să pună în evidență cele 15 serotipuri cunoscute în prezent; serul imun specific nu este încă comercializat.

În prezent, cel mai bun mijloc de diagnostic este izolarea agentului cauzal prin culturi de țesuturi. Tulpinile celulare de tip Mc Coy (celule epiteliale de origine umană) și Hela 229 (celule maligne) sînt cele mai folosite. Diagnosticul pozitiv se face prin prezența incluziunilor citoplasmatice caracteristice, 48 de ore și/sau 72 de ore după inoculare.

Complicații. Salpingita, pusă în evidență la 4% din femeile infectate, are o particularitate și anume, aspectul de „pelvis vîscos“ sau de „ouă de broască“ (Suchet, 1980). La femeile cu vaginită clamidiană sterilitatea este frecvent întîlnită.

Tratament. Pînă în prezent nu s-au descris tratamente cu doză unică de medicament. El trebuie eșalonat pe 10—20 de zile. Cele mai bune rezultate sau obţinut cu: Doxycilină (Vibramicină) 100 mg de 2 ori pe zi, 10 zile consecutiv (3,9% eşecuri), Limecilină (Tetrasol) 150 mg×4 pe zi, 15—20 zile (4,9% eşecuri); Eritromicină 2 g pe zi în una sau două prize, 15—20 zile (6,2% eşecuri) este tratamentul de preferat pentru gravide; Tiamfenicolul peroral 2,5 g în prima zi, apoi 2 g zilnic în următoarele 9 zile sau intramuscular 750 mg dimineaţa şi seara 6 zile şi Oxitetraciclina (Teramicina) peroral 1 g pe zi 15 zile. Partenerul va fi tratat în acelaşi timp. Testele de control se fac la o săptămînă după terminarea tratamentului.

2.6. TRICHOMONIAZA URO-GENITALĂ

De la prima descriere făcută de Alfred François Donné în anul 1836, istoria parazitului *Trichomonas vaginalis* (T. V.), agentul patogen al trichomonazei uro-genitale, nu a fost decît un şir de paradoxuri şi păreri contradictorii. În ultimii 20 de ani, graţie numeroaselor lucrări asupra biologiei, morfologiei şi imunologiei acestui parazit, asupra rolului patogen real, epidemiologiei şi tratamentului eficace, trichomoniaza şi-a găsit locul între bolile transmisibile pe cale sexuală.

Etiologie. Boala este dată de un protozor flagelat, cu extremitatea anterioară mai voluminoasă (fig. 2.3). Pe preparatele native, mărimea flagelatului variază între 13—30 μ lungime şi 3—18 μ lăţime; pe preparatele colorate parazitul retractat este mai mic, extrem de mobil, avansînd în toate direcţiile cu ajutorul flagelelor şi al membranei ondulate. Flagelii, în număr de 5, din care 4 anteriori şi unul recurent (membrana ondulată), mai lungi decît corpul parazitului, sînt net vizibili pe preparatele native. Complexul blefaroplastic sau kinetonucleul, plasat la extremitatea anterioară a corpului, este locul de inserţie al flagelilor anteriori. Axostilul constituie un element de menţinere a corpului parazitului, cu rol în mişcare şi cu rol încă nesigur în fixarea pe mucoasa vaginală. Nucleul, situat în jumătatea anterioară a parazitului, este de formă ovalară. Citoplasma are o structură granulară, cu granule siderofile şi cu un număr mare de vacuole digestive în diferite stadii de digestie.

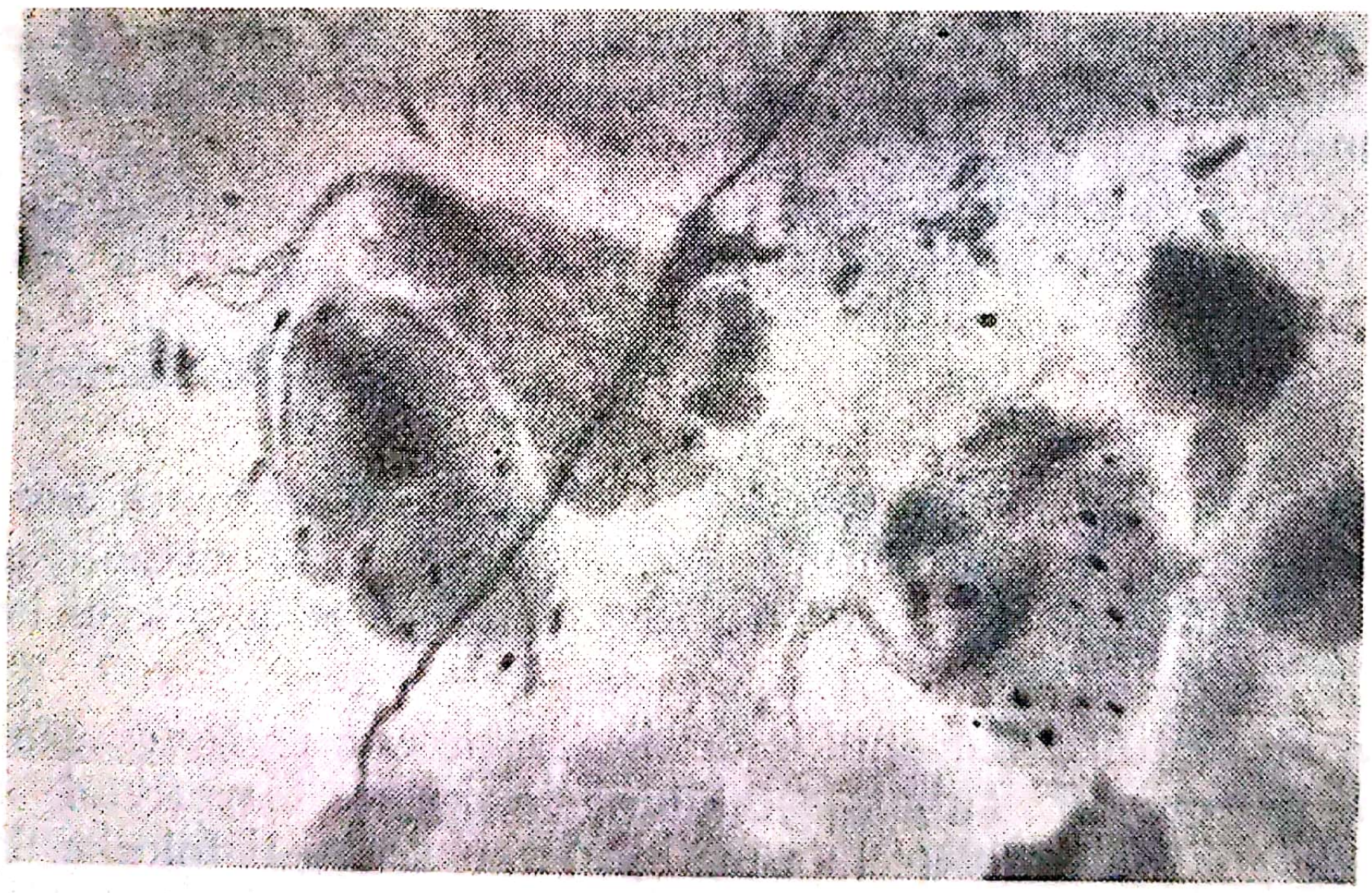

Fig. 2.3. — Trichomonas vaginalis.

Un aspect particular îl constituie formele rotunde de T. V. (fig. 2.4), care se constată la femei în tratament, în urină, pe culturi vechi. Studiind semnificaţia lor, Ciucă şi Mihalache (1972) ajung la concluzia că, în afară de perioade scurte, în care constituie o adaptare fiziologică, un fenomen util speciei, care permite depăşirea unor momente critice, formele rotunde de trichomonas sînt 45% paraziţi morţi şi 53% forme de suferinţă, forme degenerate.

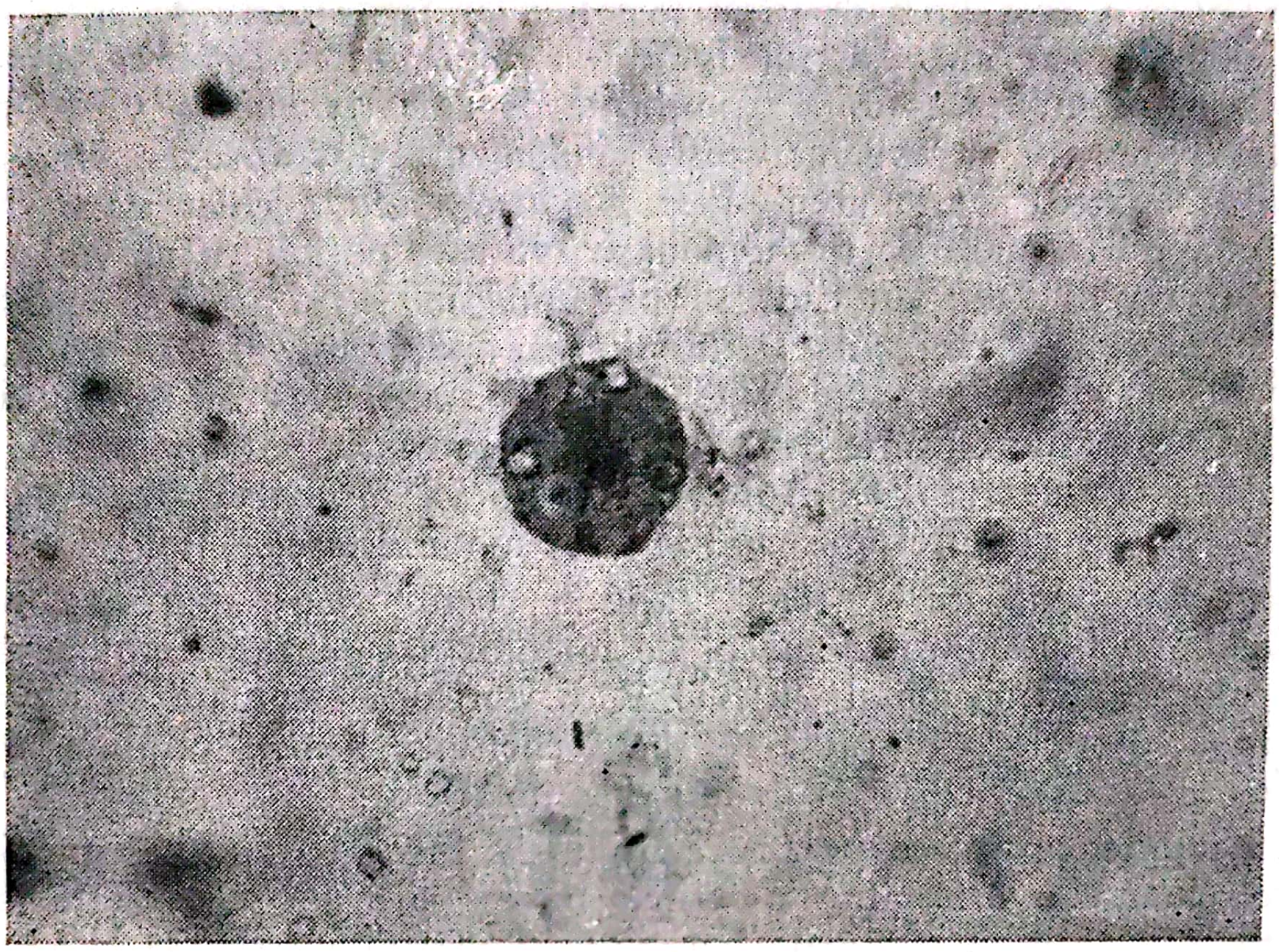

Fig. 2.4. — Formă rotundă de Trichomonas vaginalis.

Patogenie. Imediat după pătrunderea trichomonasului în vagin, există un moment critic pentru parazit, în care dacă există condiţii biocenotice şi ecologice nefavorabile, care îi fac dificilă adaptarea şi supravieţuirea, va fi eliminat din ecosistem; aşa se întîmplă la 40% din femeile care au contact cu un partener infestat, riscul de transmitere fiind de 60%. La 10% din femeile infestate condiţiile abiotice nu duc la eliminarea în masă a flagelaţilor, aceştia putînd să existe sporadic, fără să schimbe echilibrul în biocenoză. Se realizează o stare de parazitism latent, în care parazitul se găseşte într-un echilibru biologic cu gazda, traducînd noţiunea clinică de purtător sănătos; bacilul Döderlein rămîne specia dominantă, iar T. V. constituie o subasociaţie. Dacă parazitul găseşte în vagin condiţii ecologice favorabile sau dacă are capacitatea de a rezista la mecanismele de apărare ale gazdei, are loc o înmulţire logaritmică a lui şi determină vulvo-vaginita acută.

Paraziţii provoacă alterări profunde ale celulelor vaginale. Straturile superficiale sînt erodate, în masele fibrino-leucocitare survenind o aglomerare de paraziţi. În corion se observă vase de neoformaţie, cu zone hemoragice, infiltrate leucocitare şi limfocitare. În submucoasă se găsesc infiltrate celulare cu limfocite, granulocite neutrofile şi celule plasmatice; tulburările circulatorii locale duc la necroze. Aceste leziuni sînt produse prin acţiune mecanică (paraziţii se lipesc pe celulele gazdă; cercetări mai vechi susţin că axostilul este instrumentul specializat pentru distrugerea celulelor gazdă, iar alţi autori constată fagocitarea celulelor vaginale sau pătrunderea paraziţilor în citoplasma acestora) sau prin elaborarea de enzime (în culturi de țesuturi la care se adaugă paraziți se pun în evidență substanțe citotoxice). Aceste modificări depind însă și de reacția celulară a gazdei, constatîndu-se o mare mobilizare și distrugere a leucocitelor neutrofile, cu eliberarea de enzime lizozomale (Nielsen, 1978).

Epidemiologie. Boala nu figurează pe lista O.M.S. a bolilor veneriene, dar din 1975 a fost înscrisă printre bolile cu transmitere sexuală. Transmiterea nesexuală este aproape inexistentă, exceptînd transmiterea de la mamă la nou-născut. Sînt excepționale posibilitățile ca o femeie să vină în contact cu parazitul pe cale nesexuală; aceste coincidențe sînt aproape imposibile. La voluntarele sănătoase este greu să se producă infecția chiar dacă sînt infestate cu un număr mare de trichomonași. Nu este posibil ca un singur parazit dintr-un bazin de înot sau cadă să pătrundă în vagin și să determine o infecție. În plus, apa de robinet imobilizează parazitul în 25—30 de minute (Ciucă, 1974). De pe capacul W.C.-urilor contaminarea nu este posibilă. Cu ajutorul mediilor de cultură parazitul nu a fost găsit pe capacele W.C.-urilor din București (Ciucă, 1974). Admițînd totuși că în foarte rare cazuri acesta ar exista, este greu de presupus cum ar avea loc infestarea.

Frecvența. Una din 5 femei face în cursul vieții unul sau mai multe episoade de trichomonază, numărul de îmbolnăviri pe glob fiind de circa 180 de milioane de cazuri anual. În S.U.A., o statistică efectuată cu ajutorul farmaciilor și spitalelor, a arătat că suma cheltuită pentru produse antitrichomonazice se ridică anual la 24 de milioane dolari.

Trichomonaza uro-genitală se constată la 15% din nou-născute și la 55% din fetele mamelor infestate. La fetițele între 2 și 8 ani se constată la 0,08%; alți autori nu au găsit niciodată parazitul la această vîrstă. De la 11 ani, proporția începe să crească la 13 ani ajungînd la 2,1%, iar la 14 la 3%; la fetițele deflorate în timpul pubertății se pun în evidență la 8,8%. La femei în perioada activității sexuale frecvența este ridicată: Polonia 10,7%, Cehoslovacia 17,6%, Suedia 7,4%. Examinînd 120 000 de femei în Policlinica M.A.N. din București prezentate la consultații, trichomonasul a fost pus în evidență, pe preparatul proaspăt, la 10,76% din ele. În Africa frecvența este mai mare: Senegal 21%, Kenya 34%, Nigeria 22%. La fel în Asia: Tailanda 30%, India 14%, Coreea de Sud 19%. În Guineea Franceză, unde există o libertate sexuală particulară, 68% dintre femei sînt infestate, iar la eschimoși, cu o viață sexuală activă, dusă în promiscuitate, 49,4%. Reține atenția faptul că în țările slab dezvoltate infestarea se face în proporție de 20—35%, iar în țările dezvoltate între 5 și 10%. Frecvența diferă în funcție de starea socială: Nicoli (1979) constată parazitul la 27,9% din celibatare, la 14,7% din căsătorite, 33,3% din divorțate, 25% din văduve și 46% din prostituate; excepție fac muncitoarele din China la care frecvența a fost de 5 ori mai mică la necăsătorite decît la căsătorite.

Simptome. Simptomatologia vulvo-vaginitei trichomonazice este foarte variată, de la forme asimptomatice pînă la cele acute. Numai pe baza simptomelor nu este posibil să se bănuiască diagnosticul, ca în infecția cu Candida de exemplu, unde pruritul este caracteristic și în infecția cu Gardnerella vaginalis și anaerobi, la care mirosul sugerează diagnosticul.

Un studiu efectuat pe 19 011 cazuri de trichomonază (Siboulet, 1981) constată că 23% sînt asimptomatice. La jumătate din acestea parazitul dispare fără tratament, dacă contactul infectant nu se repetă, iar restul rămîn purtătoare de paraziți; la femeile în menopauză, care nu au avut contact de mulți ani, de regulă nu se constată parazitul. Parazitul poate supraviețui rar într-un vagin atrofic, sărac în glicogen, fără să dea simptome; dacă aceste femei sînt tratate cu estrogeni sau dacă are loc o intervenție chirurgicală pe vagin, simptomele apar.

În general trichomonasul provoacă apariția unei vulvo-vaginite subacute, dar se pot constata și forme acute, cu edem și usturimi, leucoree importantă, dispareunie, metroragie, colpită în „piele de leopard".

Leucoreea, necaracteristică, variază cantitativ cu răspunsul inflamator. Unele bolnave cu hiperemie vaginală și edem discret au o scurgere vaginală mică, iar la cele cu inflamație mare transsudatul vaginal se mărește. Leucoreea spumoasă aerată, constatată numai la 6—10% din bolnave nu este caracteristică parazitozei, aspectul fiind determinat de anaerobi, care constituie adesea flora de asociație. Peretele vaginal inflamat face să dispară suplețea vaginului și apare *dispareunia*. Pruritul de mică intensitate este localizat în vagin (în candidoză este intens, localizat la vulvă). La 28% din bolnave survin *tulburări de ritm și flux menstrual* (metroragii și hipermenoree). Sîngerarea vaginală, la contact sau în timpul examenului cu speculul se datorează fragilității mucoasei vaginale. Trichomonaza uro-genitală este cauza cea mai frecventă a *hematuriei microscopice* la femeie (Ciucă, 1980) și în prezența ei se impun ca prim gest examenul clinic genital și căutarea parazitului în vagin. Prezența hematiilor în urină am atribuit-o leziunilor necrotice și hemoragice din parazitoză prezente în vagin și uretră.

Cistita este rar întîlnită, urina neconstituind un mediu prielnic pentru parazit.

Durerea pelviană este rar întîlnită; nu se știe dacă acest simptom este dat de extensia procesului inflamator provocat de flagelat sau dacă aceste bolnave mai au și altă infecție, cu clamidii de exemplu. Inflamația vaginului determină un transsudat prin peretele vaginal (cu pH de 7,33), care scade aciditatea vaginală. În acest mediu apar numeroși microbi asociați trichomonazei, a căror înmulțire era oprită de aciditatea vaginală; dacă sînt în majoritate anaerobi, la simptome se adaugă *mirosul dezagreabil*.

Atipia inflamatorie din parazitoză constatată la testul Babeș-Papanicolau, poate fi confundată cu cea a neoplaziilor, datorită modificărilor citoplasmatice (discromatofilie oxifilă, halou perinuclear) și nucleare (hipercromatofilie, dispoziția cromatinei în grămezi, mega- și anizocitoză, nuclei nuzi, nuclei dubli) determinate de parazit. Recoltarea pentru examen citologic se face la peste 2 săptămîni după tratament, deoarece modificările celulare persistă după eradicarea parazitozei.

Diagnosticul. Medicul poate să suspecteze o infecție trichomonazică, dar diagnosticul poate fi pus numai prin metode de laborator.

Recoltarea conținutului vaginal se face din fundul vaginului (parazitul prezintă un metabolism anaerob, care-i permite o dezvoltare mai bună în fundurile de sac decît în porțiunea externă) la prezentarea bolnavei la consultații, momentul optim fiind la 3—5 zile după menstruație, iar din uretră, indiferent de perioada ciclului, la 10—12 ore după micțiune. La virgină conținutul vaginal se recoltează prin spălarea vaginului cu ser fiziologic (Ciucă, 1971) (cu un ac bont se pătrunde prin orificiul himenal pînă în fundul vaginului; cu o seringă se injectează în jet 5—10 ml ser fiziologic. Lichidul care se scurge din vagin pe lîngă seringă este recoltat într-o eprubetă ținută la comisura posterioară a vulvei. După 3—5 minute, pe fundul eprubetei în care s-a recoltat lichidul de spălare se formează un depozit, din care se pune o picătură între lamă și lamelă. Acest ser fiziologic poate să joace rol de *mediu de transport*, paraziții avînd o comportare puțin modificată după 24 de ore; la 60 de ore de la recoltare 1/4 din paraziți mai prezintă mișcări vii de deplasare).

Diagnosticul parazitozei se face prin examenul preparatului proaspăt, prin examenul preparatului fixat-colorat și prin culturi.

Examenul direct extemporaneu al preparatului proaspăt este metoda cea mai utilă de investigație pentru ginecolog. Imediat după recoltare se aplică pe lamă o picătură de exsudat patologic, care se omogenizează cu o picătură de ser fiziologic. Paraziții se observă ușor atît prin formă, cît și prin mobilitatea lor. Pentru un medic cu experiență rezultatele se apropie de cele obținute prin culturi.

Preparatul nativ colorat vital se obține prin omogenizare pe lamă a unei picături de exsudat patologic cu una sau două de colorant vital (roșu neutru 1%, albastru de cresil 1%, toate preparate cu ser fiziologic). Nucleii celulelor și leucocitelor se colorează, în timp ce trichomonele mobile, rămîn necolorate. Adăugarea pe lamă a unei picături de albastru de metilen 1% diferențiază paraziții morți de cei vii, și formele rotunde de trichomonas de leucocite (Ciucă, Mihalache, 1971). Celulele vaginale și leucocitele își colorează imediat nucleii în albastru intens, iar citoplasma în albastru pal. Paraziții morți iau culoarea albastru-violet. Paraziții vii se diferențiază net de leucocite prin mobilitate și mai ales prin culoarea lor albă, transparentă, luminoasă; formele rotunde vii rămîn albe-sidefii, în contrast cu leucocitele intens colorate.

Examenul preparatului fixat colorat se efectuează cu colorația Giemsa. Citoplasma flagelatului se colorează în albastru deschis, nucleul, blastoplastul, membrana ondulantă, fagelii în roșu violet. Cu această metodă se pune în evidență parazitul la 81% din femeile infestate. Diagnosticul pus pe un frotiu Babeș-Papanicolau trebuie confirmat printr-un alt examen.

Culturile cer experiență și laborator dotat. S-au propus multe medii (difazice, semisolide, lichide); în prezent cel mai folosit este mediul Roiron. Culturile sînt utile pentru diferite studii, în practica curentă nefiind necesare.

Bret și Coupez insistă asupra *aportului colposcopiei în diagnosticul trichomonazei.* Pentru acești autori colpita punctiformă și cea foliculară sînt aspecte specifice trichomonasului (colpite trichomonazice), chiar dacă parazitul nu este pus în evidență.

Complicații. În literatură sînt descrise numeroase complicații ale trichomonazei. Corelația dintre T.V. și *carcinomul de col* a fost mult discutată. Protozoarele pătrund prin mucoasa colului, mărind cantitatea de nucleoproteină din această regiune. Este teoretic posibil ca această acumulare de ADN în exces să aibă un efect citopatologic, să determine modificări mutagene. Unii autori consideră că agentul patogen cel mai frecvent al *cervicitelor* este T.V.

Avorturile spontane sînt mai frecvente la femeile infestate, fapt care determină pe unii autori să considere că există o relație între parazitoză și avortul spontan. Nu este clar încă, dacă trichomonaza predispune la o *ruptură prematură a membranelor.*

Infecția trichomonazică predispune la o incidență mai mare a *morbidității după operații ginecologice și postpartum.*

Tratament. Concepțiile despre tratamentul bolii au evoluat în strînsă legătură cu cunoștințele despre cauza bolii, simptomatologia, modul de transmitere, cu progresele farmacologiei etc. Un pas gigant în aplicarea unui tratament eficace a fost concepția că trichomonaza este o boală a tractului urogenital (Perju, 1957) și punerea la punct în 1959 de Cosar și Julou a metilnitroimidazolului.

Metronidazolul introdus în clinică de Durel și Roiron (1959) a dat rezultate bune, considerate de unii autori fantastice. Sub formă de Flagyl sau Metronidazol — comprimate a 250 mg — se administrează în următoarele modalități: 2 g în doză unică, 750 mg pe zi, timp de 3—4 zile, 500 mg pe zi 5 zile, 250 mg/zi, 7 zile. Datele de laborator arată că doze extrem de mici omoară parazitul, dacă sînt administrate mai multe zile. Cu toate aceste ritmuri de administrare s-au obținut vindecări în 93—95% din cazuri. Din pacientele care au făcut tratament cu o singură doză de metronidazol 6—10% prezintă candidoze posttratament, iar din cele care au administrat 7 zile 26,4%.

Grețurile sînt similare ca frecvență și intensitate, după tratamentul minut și cel de 7 zile.

Vărsături se constată la 2% din femeile care au luat o singură doză de 2 g și la 1,5% din cele care au primit medicația mai multe zile. Și pacientele care au vărsat imediat după administrarea medicamentului s-au vindecat, acesta fiind foarte repede absorbit.

Există o controversă în *problema oncogenicității* medicamentului. La animalele de laborator, dozele mari de metronidazol cresc incidența neoplasmelor; acest fapt se constată numai la animalele la care neoplasmele au o incidență naturală de 18—20%. La *Klebsiella pneumoniae* crescută într-un mediu la care s-a adăugat metronidazol, numărul de mutații a crescut de 3—7 ori, față de rata mutațiilor spontane. Transpunerea acestor date la om este discutabilă.

Teratogenicitatea medicamentului este ridicată teoretic, nerecomandîndu-se în primul trimestru de sarcină și numai local în al 2-lea și al 3-lea. Tratamentul trebuie amînat cu toate că în literatură nu s-au publicat malformații la om, după folosirea medicamentului de gravide.

Administrarea metronidazolului la femeile care *alăptează* este controversată, medicamentul fiind rapid eliminat prin lapte. Dacă simptomele sînt intense se va înceta temporar alăptatul, iar laptele va fi extras cu pompa; după tratament continuă alăptarea. De obicei însă, trichomonaza este asimptomatică la femeile care alăptează, datorită sărăciei în glicogen a vaginului atrofic din această perioadă, modificare ostilă trichomonasului.

Ca urmare a rezultatelor strălucite ale metronidazolului, au apărut medicamente cu formule vecine, cu activitate asemănătoare in vitro și in vivo; în S.U.A. metronidazolul este în prezent singura medicație trichomonacidă folosită (Fleury, 1981).

Derivații vecini care pot fi codificați „a doua generație“ constituie un progres terapeutic.

Cu *Tinidazol* (Fasigyn), folosit în doză unică de 2 g, administrat în timpul mesei de seară, Sîrbu, Feldstein, Ciucă (1980) vindecă 96,6% din femeile tratate. Toleranța clinică și biologică este bună. Deoarece trece bariera placentară și în lapte, este bine să nu fie folosit nici în trimestrul 2 sau 3 al sarcinei și nici în timpul alăptării. Este contraindicat la bolnavii care prezintă anomalii ale formulei sangvine.

Nimorozol (Naxogyn 1 000), 2 comprimate a 1 g într-o priză (cutia conține 4 comprimate, din care 2 pentru partener), vindecă 94% din bolnave. În caz de eșec, se repetă tratamentul.

Secnidazol 500, 4 comprimate într-o singură priză, vindecă 96,2% din bolnave (Catalan, 1978).

Ornidozol (Tiberalul), 8 drajeuri a 250 mg într-o singură priză, este eficace în aproape 100% din cazuri. Cu doza de 1 g/zi, 5 zile s-au vindecat 98%, iar cu 1,5 g/zi, 2 zile, 100%. Efectele secundare sînt minime.

Tratamentul minut este preferabil să se administreze la sfîrșitul mesei de seară. Unii autori recomandă repetarea tratamentului, la o lună interval, încă două luni consecutiv. Majoritatea autorilor nu consideră necesară adăugarea unui tratament local. Vindecarea clinică se obține după 15—30 de zile; cînd semnele clinice persistă după acest interval, cu toată dispariția parazitului, se consideră că vaginita posttrichomonazică este determinată de alt microorganism. Cînd după vindecare se constată din nou parazitul, se consideră că este vorba de reinfestare. Micozele vaginale consecutive tratamentului sînt constatate mai frecvent la bolnavele care au făcut o micoză vaginală relativ recentă (de cel mult 6 luni). Asocierea profilactică a unui tratament antifungic local, diminuă considerabil procentul micozelor vaginale observate după tratament.

Este obligatorie tratarea simultană a partenerului. Dacă tratamentul nu poate fi efectuat simultan și este succesiv, abstinența sexuală este indicată pînă la 24 de ore după terminarea tratamentului partenerului. La cuplu tratat simultan, pe cale orală, nu este necesară abstinența.

2.7. VAGINITE DETERMINATE DE CORPI STRĂINI ÎN VAGIN LA FETIȚE

Corpul străin ajuns în ecosistemul vaginal constituie un factor abiotic, care exercită o acțiune complexă asupra biocenozei vaginale, antrenînd schimbarea structurii ei. Sîngele constant constatat în vagin în prezența unui corp străin, favorizează înmulțirea unor microbi care produc vaginite. Chiar un corp străin foarte mic, o bucățică de vată sau hîrtie de exemplu, au consecințe importante asupra populațiilor microbiene, determinînd schimbarea relațiilor în biocenoză.

La 1,5% din fetițele prezentate în cabinetele de ginecologie infantilă se constată corpi străini în vagin. Obiectele extrase din vaginul lor constituie un veritabil muzeu de curiozități: pietre, nisip, nasturi, monede, inele, creioane, ace, plante, bucăți de stofă, vată . . . Corpii străini ajung în vaginul fetițelor de 2—9 ani incidental, cînd în timpul jocului pătrund prin orificiul himeneal, în timpul toaletei cînd pătrunde în vagin hîrtie și/sau materii fecale sau datorită tendinței pe care o au fetițele de a-și introduce corpi străini în orificiile naturale, în vagin la fel ca în gură, ureche, nas.

Simptomele sînt aproape tipice: o scurgere vaginală brună sau sangvinolentă, uneori urît mirositoare, cu o ușoară hiperemie vulvară. În aproape toate cazurile introducerea corpului străin s-a făcut fără lezarea himenului. Vaginul prezintă, de cele mai multe ori, în contrast cu vulva, o hiperemie marcată.

Diagnosticul se pune de multe ori după ce fetița face tratamente variate.

Anamneza aproape niciodată nu furnizează date utile care să ajute la punerea diagnosticului. Examinarea se face în prezența mamei.

Inspecția vaginului fără ajutorul vreunui instrument, pune uneori în evidență corpul străin. Prin *tactul rectal* se poate palpa deseori corpul străin

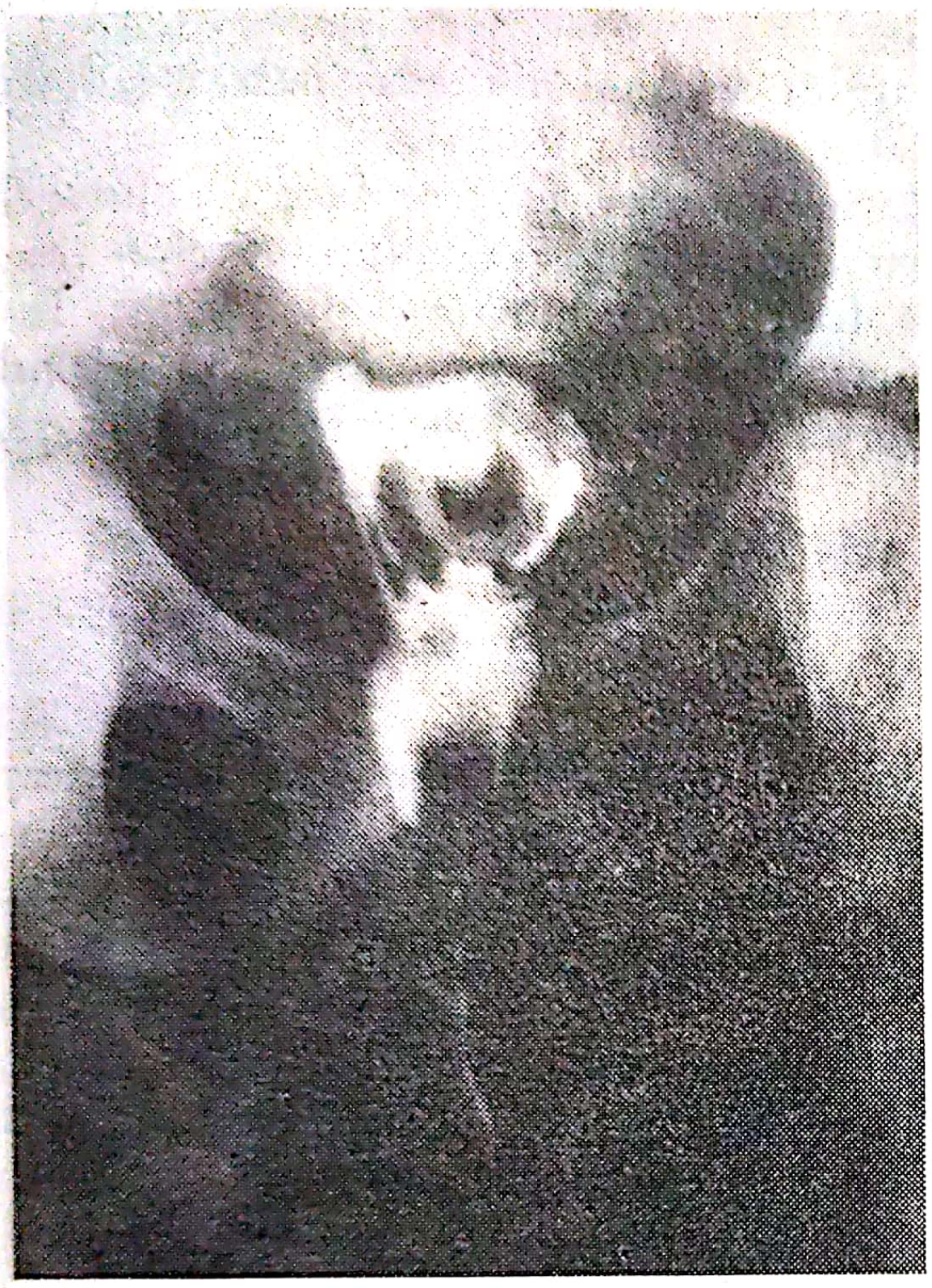

Fig. 2.5. — Corp străin (dop de flacon de streptomicină) în vaginul unei fetițe de 4 ani.

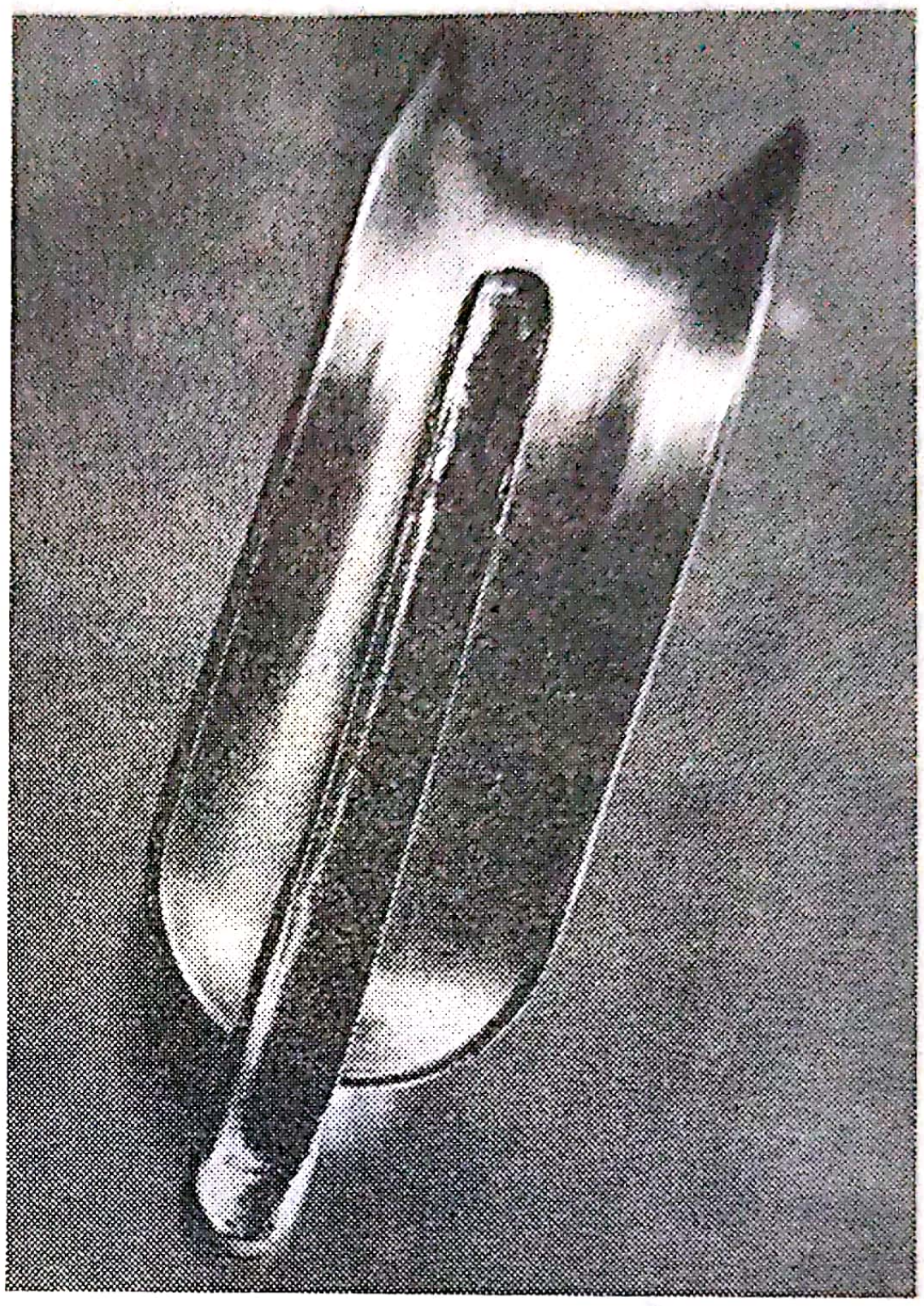

Fig. 2.6. și *2.7.* — Instrumente pentru explorarea vaginului fetițelor.

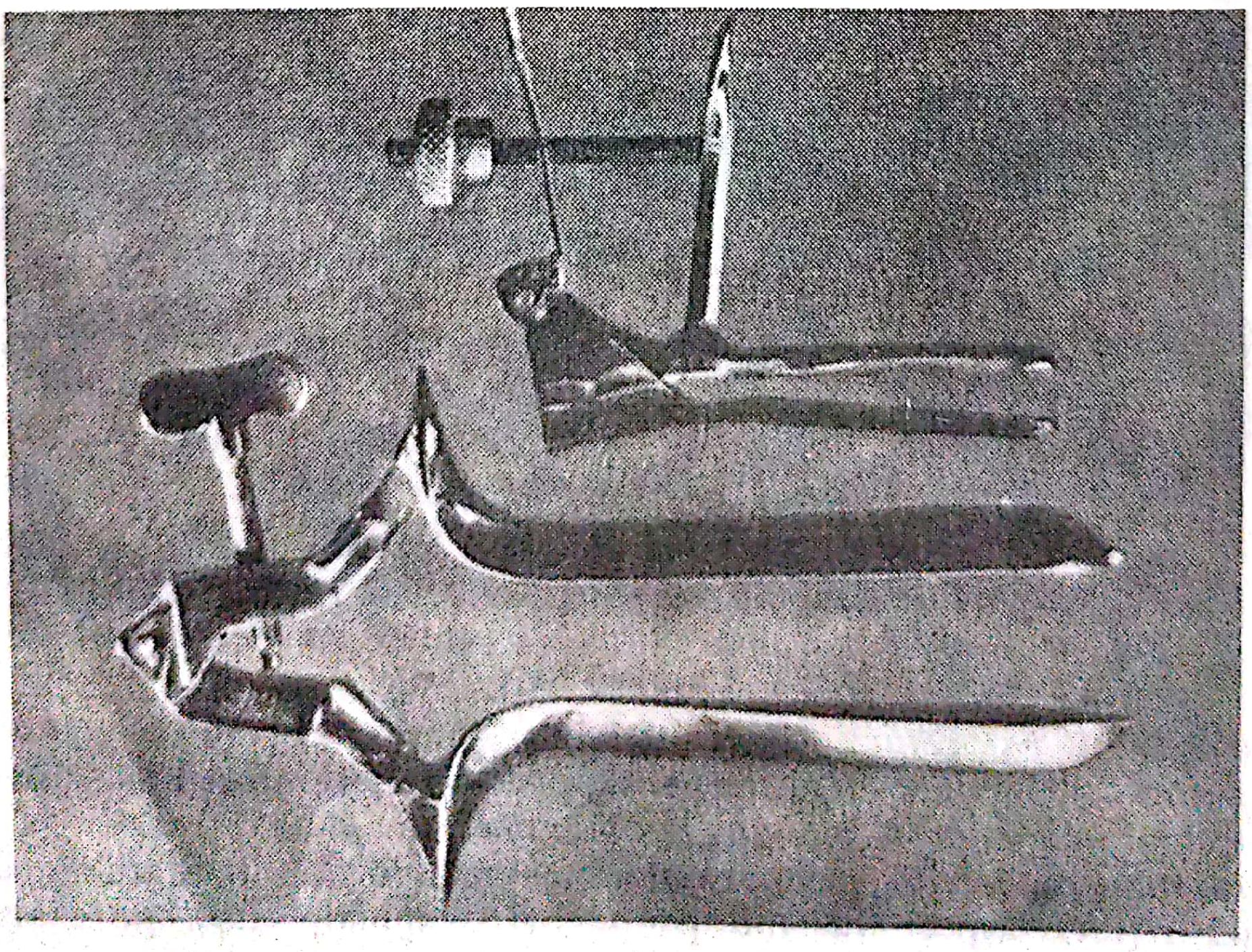

(monedă, creion, pietricele). Explorarea vaginului cu *stiletul butonat* este utilă: senzația de corp dur în vagin (pietre, nasturi etc.). *Inspecția vaginului cu valve sau specul* este indispensabilă.

Vaginografia cu substanță de contrast, preferabil liposolubilă, pune frecvent diagnosticul (exemplu: fig. 2.5., un dop de la o sticluță de streptomicină în vaginul unei fetițe de 4 ani).

Examenul cito-biocenotic al exsudatului vaginal nu este necesar; după extragerea corpului străin infecția vaginală dispare.

Tratamentul constă în extragerea corpului străin, care se face cu ajutorul instrumentelor mici, confecționate pentru explorarea vaginului fetițelor (fig. 2.6, și 2.7. . . .). Anestezia generală este folosită în jumătate din cazuri. Injectarea de hialuronidază (hyason) la baza himenului este utilă, permițînd dilatarea inelului himeneal. După extragerea corpilor străini vaginita dispare, nefiind necesar alt tratament.

2.8. VAGINITA EMFIZEMATOASĂ

Semnalată de Huguier în 1867, vaginita emfizematoasă este foarte rar întîlnită; în literatura românească a fost publicat un singur caz (Ciucă, Singer, 1974).

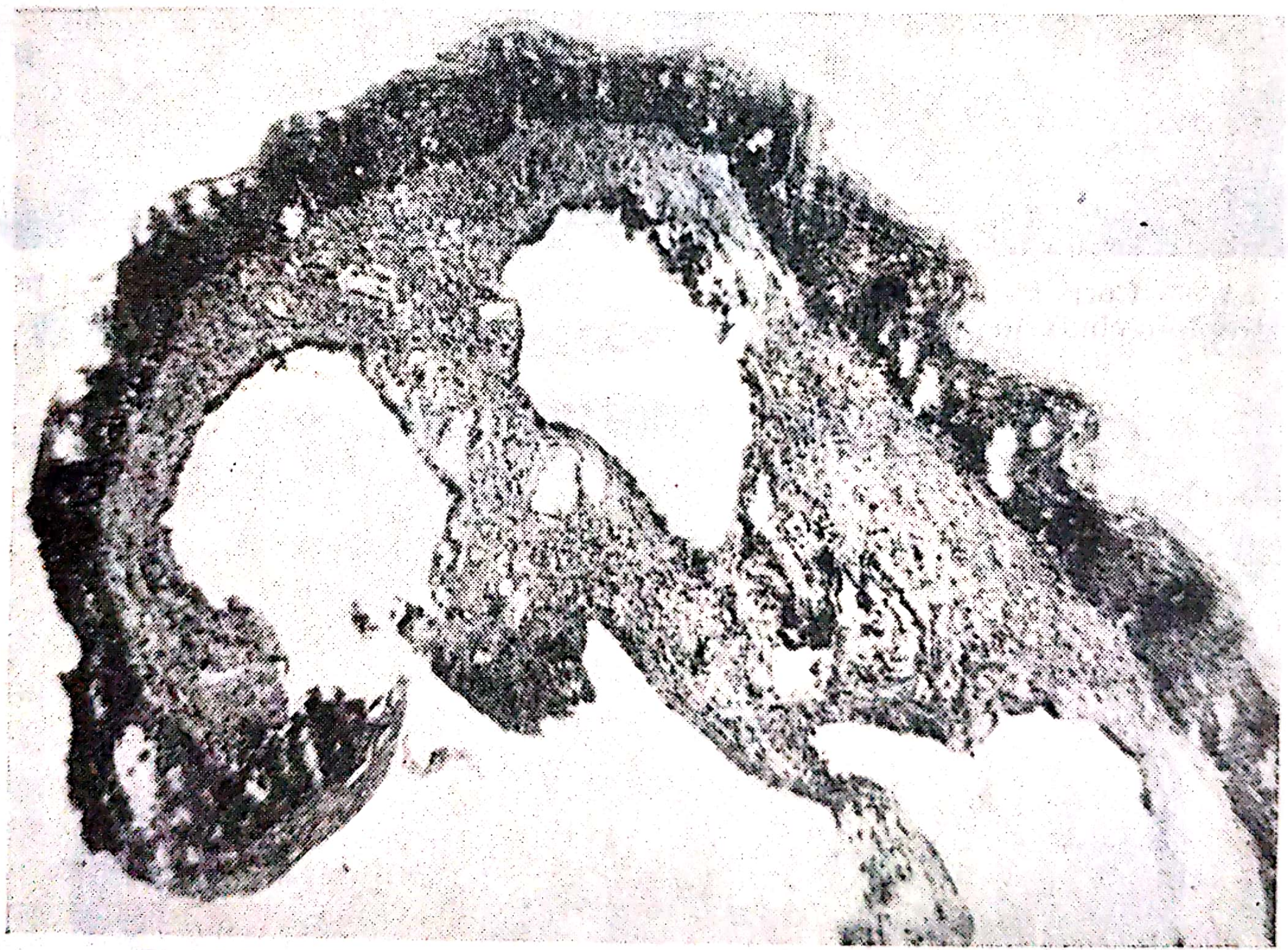

Fig. 2.8. — Aspect histopatologic de vaginită emfizematoasă.

Etiologia și patogenia acestei afecțiuni rămîn obscure și controversate, în ciuda multiplelor investigații. Se datorează unei infecții cu *Gardnerella vaginalis*, cu *Trichomonas vaginalis* sau cu anaerobi.

Simptome. Examenul cu speculul pune în evidență în afară de leucoree, în cantitate și de aspect variabil pe peretele vaginal, sau/și pe exocol, bule de volum variabil, de la un bob de mei pînă la unul de mazăre, cu conţinut gazos, cu suprafaţa albicioasă. Înţeparea bulelor se însoţeşte de un zgomot sec; asemănător cu cel produs de ruperea unei membrane întinse; după spargerea lor rămîne o cavitate neregulată. La tactul vaginal se constată neregularităţi depresibile ale mucoasei.

La *examenul histopatologic* se constată în corion cavităţi care nu conţin lichid sau elemente celulare (fig. 2.8) înconjurate de celule gigante sinciţiale, multinucleate. Infiltratele inflamatorii din jurul buzelor, sînt de tip cronic, alcătuite predominant din elemente limfopoliblastice şi histiocite.

După tratament, cel mai frecvent cu metronidazol, vaginita dispare.

2.9. BARTHOLINITELE

Bartholinitele, infecţii ale glandei descrisă în 1677 de Gaspar Bartholin, nu au constituit o preocupare primordială pentru cercetătorii specialităţii noastre. Patologia glandei Bartholin (G.B.) este aproape exclusiv de origine infecţioasă.

În *etiologia infecţioasă* au fost incriminaţi mulţi microbi. Kehrev (1929) şi Jaffcoate (1967) constată în majoritatea cazurilor gonococul. Adunînd din literatură 225 de cazuri publicate de Pearson (1970), Mayer (1977), Wren (1977) şi Blum (1980), la care puroiul a fost recoltat prin puncţie transcutanată, am constatat că la 6—8% conţinutul a fost steril. Cel mai frecvent au fost izolate tulpini de saprofiţi vaginali, deveniţi patogeni. Escherichia coli în aproximativ 40% din cazuri, stafilococul anaerob în 30%, Bacteroides fragilis în 20%, proteusul în 5—7%. Mai rar s-au pus în evidenţă stafilococul alb şi streptococul aureu; uneori 2—3 germeni erau asociaţi, Neisseria gonorrhoeae nu a fost constatat în nici un caz. Stokes (1974) consideră Mycoplasma, agentul patogen care dă cel mai frecvent abcesul glandei, iar Ansel (1981) în 34 din 45 de Bartholinite (69%) constată anaerobi. În ultimii ani s-au descris abcese ale G.B., produse de *Clostridium perfringens*.

Se poate conchide că infecţiile G.B. în perioada actuală prezintă un spectru bacteriologic variat. Culturile pot fi sterile (foarte probabil în infecţii determinate exclusiv de mycoplasme şi clamidii, care nu au fost determinate), sau prezintă tulpini de microbi diverşi în culturi pure sau mixte în majoritate aparţinînd florei vaginale potenţial patogenă, sau anaerobilor nesporulaţi. Gonococul nu joacă nici un rol în abcesele G.B. sau constituie o excepţie. Înainte de apariţia sulfamidelor şi penicilinei, cînd nu se identificau nici anaerobii şi nici micoplasmele, predomina etiologia neisseriană.

Infecţia are loc pe cale ascendentă, prin canalul excretor, interesînd mai mult canalul decît acinii glandulari; obstrucţia inflamatorie a canalului are drept consecinţă formarea unei retenţii mucoase, infectată sau nu.

Formele clinice sînt numeroase, abcesul glandei şi chistul fiind cel mai frecvent întîlnite.

Abcesul se constituie rapid. Ca semne funcţionale bolnava are o stare generală uşor alterată, durere intensă, febră, jenă la mers. Ca semne obiective, se constată o tumoare renitentă în grosimea labiei mari, dureroasă la palpare, cu edem şi roşeaţă locală. Adenopatia inghinală este rar prezentă. Orificiul glandei este vizibil datorită hiperemiei, iar la exprimarea lui, între index şi police apare o picătură de puroi. Crepitaţia constatată în acest loc este semn patognomonic pentru infecţia cu Cl. perfringens, dar acest semn poate să apară la diabetice şi în infecţia cu E. coli. Diabeticele pot să aibă numai simptome minime, dar procesul se poate întinde în straturile profunde, provocînd necroze; la acestea abcesul trebuie considerat o boală potenţial mortală. Patru bolnave din cele 6 descrise de Roberts şi Hester (1976), aveau crepitaţii şi la 3 intervenţia a fost fatală; numai excizia largă a ţesutului necrotic le salvează viaţa. Goodmin (1978) descrie un caz de bacteriemie fatală în cazul unei infecţii G. B. cu Bacteroides.

Chistul apare ca urmare a unui abces sau al unui proces inflamator lent, care se dezvoltă fără zgomot. Bolnava se prezintă la medic pentru creşterea volumului labiei; formaţiunea este mobilă, nedureroasă. Evoluţia este adesea complicată de suprainfecţie, de unde reiese necesitatea intervenţiei.

În *forma indurată*, glanda are volumul mărit, este palpabilă, fibroasă, foarte puţin dureroasă.

În *forma canaliculară* glanda nu se palpează.

Diagnosticul diferenţial. În forma acută, nefistulizată, afecţiunea se poate confunda cu limfangita acută, erizipelul vulvar, abcesul sau flegmonul labiei, edemul cronic labial, abcesul perianal cu edem vulvar, chistul canalului Nück situat în partea anterioară a labiei mari (aceste chisturi, fără comunicare cu tegumentul se infectează excepţional). În forma indurată trebuie eliminate afecţiunile tuberculoase, tumorile benigne (adenofibromul) şi adenocarcinomul, care este excepţional (în literatura românească au descris un singur caz Vasiliad şi Ciucă în 1978).

Tratament. Bartholinitele sînt afecţiuni chirurgicale. Tratamentul medical, cu antibiotice, are un loc limitat, neavînd nici o acţiune asupra leziunilor supurate sau scleroase.

Puncţia este paliativă, fiind indicată excepţional, pentru golirea temporară a unui abces dureros sau în tensiune. Recidiva este regula. Puncţia poate fi cauza suprainfectării chistului.

În faza supurată este indicată *incizia largă* pe partea mucoasă a labiei mici, urmată de drenaj, sau meşarea strînsă a cavităţii cu meşe îmbibate în apă oxigenată sau soluţie de rivanol, care se extrag după 48 de ore. În aproximativ jumătate din cazuri recidivează.

În chisturile glandei sau bartholinitele fistulizate *exereza glandei* este metoda de elecţie. Rămîne un spaţiu a cărui hemostază este uneori dificilă. Cicatrizarea are loc prin umplere progresivă cu ţesut conjunctiv. Drenajul este adesea util. Cînd ablaţia glandei s-a realizat în totalitate, sechelele sînt inexistente; cicatricele vicioase sau dureroase sînt excepţionale.

Marsupializarea este preferată de mulţi ginecologi. Se fixează la piele marginile unei deschideri largi făcută în glandă. Prin această „fereastră" se elimină ţesutul necrozat.

La femeile gravide tratamentul se aplică numai în caz de urgenţă, dat fiind riscul anesteziei generale şi mai ales riscul hemoragiei, datorat stazei venoase şi hipervascularizaţiei.

Complicaţiile postoperatorii sînt recidiva şi hemoragia. Cînd excizia glandei nu a fost făcută în totalitate, sau în cazurile în care abcesul a fost incizat, persistă un focar rezidual, punct de plecare pentru un abces sau pentru formarea unui chist, care necesită o nouă intervenţie. Hemoragia poate fi dată de un defect în hemostază sau de rănirea corpilor cavernoşi. Se formează un hematom al lojei, care poate difuza spre rădăcina coapsei; volumul lui necesită uneori transfuzie sau extragerea cheagului. Pentru prevenirea hemoragiei unii ginecologi efectuează exereza după infiltrare locală de adrenalină și tamponarea lojei cu un balonet (sondă Folley) lăsat pe loc 48 de ore.

2.10. SKENITELE

Inflamația glandelor Skene are etiologie asemănătoare cu a bartholinitei.

În forma acută se produce un abces periuretral, cu tumefiere întinsă periuretrală, cu congestia și edemul epiteliului canalicular. Aceste forme evoluează spre abcedare. În forma cronică singurul simptom este apariția de puroi din interiorul glandelor, la exprimarea digitală.

Abcesul periuretral se incizează, iar formele cronice se tratează cu antibiotice.

BIBLIOGRAFIE

1. ALESSANDRESCU D., DUMITRU I., BĂNCEANU G. — *Obstetrica ginecologia*, 1976, nr. 2, p. 193.
2. ANTONESCU ST., POPESCU A., OLARU V. — *Dermato-Venerologia*, 1972, nr. 4, p. 321.
3. ANTONOVA AL., BATURINA F. N. — *Akușerstvo i ginekologia*, 1981, nr. 12, p. 39.
4. BALDSON M., TAYLER G., PEAD L. — *Lancet*, 1980, nr. 6, 9501.
5. BITTNER I. — *Infection*, 1980, supl. 2, p. 117.
6. BLUM M., ELIAN I. — *Revue française de gynécologie et d'obstetrique*, 1980, nr. 7, p. 371.
7. BOHBOT M. J., SIBOULET A. — *La vie médicale*, 1981, nr. 11, p. 758.
8. CATALAN F., LEVENTIS S. — *La vie médicale*, 1981, nr. 11, p. 753.
9. CIUCĂ TR., MIHALACHE V. — *Revista sanitară militară*, 1971, nr. 6, p. 679.
10. CIUCĂ TR., MIHALACHE V. — *Parazitologia, Epidemiologia*, 1972, nr. 6, p. 541.
11. CIUCĂ TR. — *Obstetrica-ginecologia*, 1973, nr. 2, p. 147.
12. CIUCĂ TR., SINGER D. — *Obstetrica-ginecologia*, 1974, nr. 2, p. 215.
13. CIUCĂ TR. — Contribuții la studiul vulvo-vaginitelor — Teză de doctorat, București, 1974.
14. CIUCĂ TR. — *Obstetrica ginecologia*, 1975, nr. 3, p. 273.
15. MC CORMACK W., EVRARD J. — *American Journal of Obstetrics and Gynaecology*, 1981, vol. 139, nr. 2 p. 131.
16. CRĂCEA E., SÎRBU P., BOTEZ L., NICULESCU M. — *Obstetrica-ginecologia*, 1981, nr. 1, p. 59.
17. FELDSTEIN I., CIUCĂ TR. — *Obstetrica-ginecologia*, 1978, nr. 3, p. 283.
18. FELDSTEIN I., CIUCĂ TR. — *Obstetrica-ginecologia*, 1979, nr. 2, p. 183.
19. FINEGOLD S. — Anaerobic bacteria in human diseases Academic Press New York 1977.
20. FILEURY F. — Clinical Obstetrics gynecology, 1981, vol. 24 nr. 2, p. 407.
21. HIRSH AH., DECKER K. — *Infection*, 1980, supl. 2, p. 195.
22. HUGGINS G., PRETI G. — *Clinical Obstetrics Gynecology*, 1981, supl. 2, p. 355.
23. KATRANUSCHKOVA N. — *Infections*, 1980, supl. 2, p. 195.
24. LANG N., WERNER H. — *Infection*, 1980 supl. 8, p. 201.
25. LHUILLIER N. — *La vie médicale*, 1981, nr. 11, p. 753.
26. LUIS D., SMITH S. — *Review of infections diseases*, 1979, vol. 1, p. 253.
27. LUPAȘCU G., PANAITESCU D. — Trichomonaza urogenitală, Editura Academiei R.S.R., București, 1971.
28. PAAEMEN I. — *Journal Obstetrics Gynecology*, 1980, vol. 138, nr. 7, p. 957.
29. PANTEA O. — *Revista sanitară militară*, 1979, nr. 3, p. 303.

3. BOLI VULVARE CU ASPECTE DERMATOLOGICE

Prof. dr. AL. DUMITRESCU

3.1. BOLI INFECŢIOASE MICROBIENE ŞI PARAZITARE

3.1.1. ULCERAŢII DIFTERICE

Frecvenţa lor este rară, ca infecţie primară a vulvei la femeia adultă, întîlnindu-se mai ales la copil; infecţia survine obişnuit în condiţiile unor epidemii. Clinic, sînt prezente exulceraţii ale regiunii genito-crurale, acoperite de depozitul pseudomembranos galben sau brun-cenuşiu caracteristic, localizate pe labiile mici şi introitus. Manifestările sistemice sînt moderate sau chiar absente, ceea ce poate duce la confundarea leziunilor difterice cu afecţiuni banale.

3.1.2. ERITRASMA

Dată de *Corynebacterium minutissimum,* se întîlneşte mult mai rar decît la bărbaţi; debutînd în pliul genito-crural, se întinde spre faţa internă a coapsei şi spre regiunea vulvară. Coexistă frecvent cu localizări axilare şi interdigitale la picioare. Apare sub forma de placarde *eritemato-scuamoase,* mai frecvent cu nuanţa de brun deschis „cafea cu lapte", uneori abia perceptibile. Adesea sînt ignorate din cauza lipsei sau discreţiei pruritului. La femeile obeze şi diabetice, la care incidenţa este mai crescută decît la cele normale, pot favoriza un intertrigo. Diagnosticul clinic, uşor de făcut, este confirmat prin lampa Wood, care conferă microorganismelor o fluorescenţă „roş-coral". Tratamentul constă în badijonări zilnice cu o soluţie alcoolică de acid salicilic şi resorcină în părţi egale (4%), la care se adaugă şi 5—7 g glicerină sau soluţie de acid salicilic şi iod cîte 1%. Durata, 8—12 zile, după care, preventiv, se vor face badijonări săptămînale, luni şi ani la rînd.

3.1.3. VULVITE PRODUSE DE GERMENI BANALI

Pot fi primare, dar cel mai adesea infecţiile vulvei cu germeni banali survin ca urmare a unor afecţiuni preexistente, în special a celor pruriginoase, determinînd leziuni de grataj: scabie, pediculoză, dermatite de contact (chimice, medicamentoase), lichen sclero-atrofic, kraurosis, leucoplazie, boala Paget, dermatita atipică, vaginita candidozică ş.a. Clinic, se pot prezenta ca:

Foliculite profunde, mai rar *furuncule* date de stafilococi (de obicei stafilococ auriu coagulazo-pozitiv) şi *impetigo* dat de infecţii cel mai adesea mixte, strepto-stafilococice. Laxitatea ţesuturilor acestei regiuni face ca uneori piocociile banale să realizeze supuraţii mai profunde şi difuze pseudoflegmonoase.

Hidradenita supurativă apare la femei după pubertate; este mai rar întîlnită în regiunea genito-perineală ca la bărbat, coexistînd frecvent cu localizările obişnuite axilare. Se confundă adesea cu abcesele din *acneea conglobata* (acestea sînt de regulă reci, puţin inflamatorii şi dureroase; se însoţesc de fistule sinuoase multiple şi de cicatrice caracteristice pe locul de elecţie). Debutează prin leziuni nodular-inflamatorii foarte dureroase, profunde, fără precesiunea unei foliculite ca în furuncul. Evoluţia este relativ rapidă spre dezvoltare cu abcedare şi deschidere prin fistule. Sînt recidivante şi pot să constituie una din cauzele fistulelor cronice perianale. În formele prelungite, stafilococului i se asociază şi alţi germeni Gram-negativi (proteus şi piocianic).

Tratamentul infecţiilor vulvare cu germeni banali se face încercîndu-se, pe cît posibil, o individualizare: antibiotice pe cale generală, dacă este cazul; în formele recidivante extinse, se asociază imunoterapia cu vaccinuri (antistafilococic, polimicrobian, polidin); local: după eventuale băi cu antiseptice slabe, ştergere cu soluţii antiseptice (Fenosept diluat 1/3 cu apă sau alcool, alcool iodat 1% în foliculite) şi unguente cu antibiotice. Colecţiile purulente se deschid cu bisturiul alb, sau, în hidradenite, preferabil cu electrocauterul. În hidradenită, unii preferă excizia în întregime a ariilor efectate. Radioterapia antiinflamatoare trebuie făcută cu multă prudenţă, pe cît posibil evitată.

Trichomicoza, provocată de *Corynebacterium tennuis*, dar, posibil şi de alţi germeni comensali, este mai puţin frecventă decît la perii axilari; se întîlneşte la femeile cu igienă locală deficitară. Perii regiunii vulvare devin cenuşii şi rugoşi, iar la un examen cu lupa se observă că sînt înconjuraţi de un manşon constituit din concreţiuni granulare. *Tratament:* ştergerea regiunilor cu o soluţie apoasă de fenilborat de mercur (Fenosept) diluată 1/3 — iniţial zilnic (apoi preventiv la 2—3 zile), urmată de aplicarea unui unguent cu acid salicilic şi acid benzoic cîte 1 g la 30 g vaselină.

Vulvita candidozică. Candida albicans, mai rar alte specii, este o cauză frecventă a unei vulvite, intertriginoasă sau difuză, fie secundară unei vaginite candidozice (în aproximativ 1/3 din cazuri) complicînd adesea o terapie cu antibiotice sau metronidazol, fie în cadrul unui diabet, fiind adesea revelatorie pentru această boală, pînă atunci ignorată. În formele cronice, recidivante, în afara unei posibile hiperglicemii diabetice sau nediabetice (diabet cutanat), mai pot juca un rol favorizant: obezitatea, tulburări hormonale şi deficite imunitare (tratamente prelungite cu citotoxice, tranchilizante ş.a.).

Se localizează iniţial la mucoasa vulvară, care este roşie, inflamată, acoperită de depozite alb-cremoase caracteristice, uneori pseudoleucoplazice (diagnosticul de leucoplazie se poate exclude însă clinic prin îndepărtarea depozitului cu ajutorul unui tifon). Mai tîrziu, mai ales la diabetice şi în condiţiile unei secreţii vaginale concomitente, eritemul se extinde către pliurile genitocrurale şi perineu, conducînd la leziuni de intertrigo cu eczematizare. Pe tegumentul limitrof apar diseminate veziculo-pustule grupate sau izolate, mai rar foliculite. În cazurile cu debut vulvar, eritemul inflamator se întinde şi la canalul vaginal. Pruritul, constant şi intens, precede uneori manifestările clinice.

Tratamentul impune corectarea diabetului, cînd acesta este descoperit, reducerea hidrocarbonatelor din alimentație (independent de un diabet manifest). Antibioticele poliene (nistatină, respectiv stamicin) nu au efect prin administrare enterală din cauza slabei lor absorbții intestinale; amfotericina rămîne un antibiotic de rezervă, iar imidazolicele (miconazolul, econazolul și clotrimazolul) nu au intrat încă în uz curent în administrare pe cale generală. Tratamentul de elecție este cel local: irigații cu soluție slabă de K permanganic, acid boric și, mai ales, fenilboratul de mercur (Fenosept — 2 linguri la 1 litru infuzie de mușețel). Se fac apoi badijonări cu soluție de violet de gențiana 1% în apă sau clotrimazol 1%, o dată sau de două ori pe zi, urmate de paste cu apă, la care se incorporează antibiotice și corticoizi: Rp. Talc, Oxid Zn, Dermatol aa 10 g, Glicerină 15 g, Stamicin 5 mil. U.I. (X draj. fin pulv.), Cloramfenicol 1 g, Acid boric 0,50 g, Hidrocortizon 300 mg (sau 15 mg Dexametazon = XXX tabl. Superprednol fin pulverizate). Apă q.s., pentru o pastă moale. În final, se poate recurge la unguente ca Nidoflor. Preventiv se continuă irigațiile cu Fenosept diluat, 1—2 ori săptămînal și ștergerea regiunii vulvare cu aceeași medicație diluată 1/3. Va fi tratat totdeauna și partenerul.

Epidermofiția inghino-crurală („eczema marginatum"), este mai rar întîlnită la femei ca la bărbați, fiind provocată de *Epidermophyton floccosum, Trichophyton rubrum*, mai rar de alți dermatofiți; debutează în pliul genitocrural sub forma unui placard eritemato-veziculos pruriginos, extinzîndu-se lent spre regiunea superioară a coapsei. Rubrofiția se extinde însă adesea la distanță, spre regiunea pubiană, perineală, perianală și fesieră. *Tratamentul* constă în ștergeri cu o soluție de Clotrimazol 1%, soluție alcoolică, salicil-iodată 1%, sau de fenilborat de mercur (Fenosept diluat 1/3), urmate de un unguent: ex. Buclosamid (risc de fotosensibilizare, de unde evitarea în cursul verii la femeile care fac plajă). Noi administrăm sistematic și Griseofulvina (6 tabl. a 125 mg/24 de ore) 10 zile.

3.1.4. SIFILISUL

Sifilomul primar, produs de *Treponema pallidum*, apare la trei săptămîni de la contactul infectant (uneori cu 1—3 zile mai devreme sau mai tîrziu); se poate localiza în oricare parte a regiunii vulvare, unde însă, spre deosebire de localizările peniene, din cauza numeroaselor pliuri și din cauza indolenței sale, șancrul trece adesea neobservat. Există regiuni care trebuie sistematic cercetate ca suspecte: regiunea clitoridiană (sediu frecvent, unde este mascat de capușon, care apare infiltrat și congestiv), furculiță, buzele mici și mari (pe buza mare ia adesea forma de șancru hipertrofic sau ulceros). Șancrul vaginului este excepțional; mai puțin rar întîlnit însă este șancrul colului uterin. În forma-i tipică, se prezintă ca o eroziune sau o exulcerație bine conturată, cu marginile pierdute în pielea vecină indemnă, infiltrată. După aproximativ două săptămîni de la apariția sifilomului primar, se instalează adenopatia inghinală moderată, nedureroasă, neinflamatorie. Mai rar (suprainfecție) poate fi dureroasă, inflamatorie, foarte rar supurată. În șancrul vaginal și cervical, adenopatia este iliacă.

Complicații: pe buza mare poate produce o infiltrație dură și edem cvasielefantiazic, *„scleredemul buzei mari"*. O altă complicație, foarte rară, o constituie *fagedenismul* șancrului sifilitic sau *ulcerul fagedenic* luetic, datorat suprainfecției cu alți germeni aerobi și anaerobi.

Sifilis secundar. Sifilidele mucoase (plăci mucoase) au o importanţă deosebită prin sediul lor pe zonele mucoase ale vulvei. Unele au aspectul de eroziuni circumscrise, foarte bogate în treponeme, de unde extrema lor contagiozitate. În afară de aspectul eroziv (sifilide erozive roşii), pe mucoasa vaginală mai pot lua aspectul de sifilide papulo-erozive, uşor proeminente, cu suprafaţa roşietică, jambonată, sau cu epiteliul macerat albicios, porţelanoid, adesea confluente, extinderea celor iniţial izolate fiind favorizată de lipsa de igienă. Adesea apar în „vis-à-vis“ pe suprafeţele labiilor în contact reciproc, realizînd prin confluare placarde infiltrate, erozive, cu contururi policiclice. Tot la vulvă şi pliurile vulvo-inghinale, sifilidele papulo-erozive pot deveni datorită aceloraşi condiţii de igienă defectuoasă, exuberante, vegetante, secretînde şi urît mirositoare („sifilide papulo-hipertrofice“ sau „condilloma lata“). La furculiţă, sifilidele erozive sau papulo-erozive, datorită traumatismelor, iritaţiilor chimice şi infecţiilor supraadăugate, pot deveni *ulceroase*.

Sifilisul terţiar al vulvei. Azi foarte rar, se mai pot observa, după 20—30 de ani de la infecţie, leziuni gomoase, nodulare, de obicei multiple, realizînd infiltraţii difuze. Se ramolesc dînd naştere la ulceraţii cu mai multe cratere; labiile devin edematoase, elefantiazice. Alteori, prin necrozarea tuberculilor coalescenţi, realizează ulceraţii în semicerc, potcoavă, reniforme. Se pot adînci şi extinde (fagedenism), ca şi alte leziuni ulceroase ale vulvei, datorită lipsei de igienă şi infecţiei supraadăugate.

Tratamentul diferitelor stadii de sifilis se face conform schemelor în vigoare elaborate de Ministerul Sănătăţii.

3.1.5. ŞANCRUL MOALE

Este o boală cu transmitere sexuală, dată de *Haemophilus Ducrey*, bacil Gram-negativ „en navette“, dispus în scurte lanţuri. Altă dată, afecţiunea frecventă pe plan mondial, se manifestă în prezent în epidemii sporadice, devenind o afecţiune rară. Mai puţin frecvent la femei ca la bărbaţi, şancrul ducreian se localizează la vulvă pe labiile mari, comisura posterioară, sub forma de ulceraţii, de obicei multiple (prin autoinoculare), urmînd, după o incubaţie de 2—5 zile, unei papule-pustule inflamatorii. Este neinfiltrat la palpare, cu margini tăiate drept, uşor decolate şi este deosebit de dureros. Netratat, poate să dispară spontan după mai multe zile, dar adesea persistă săptămîni, putîndu-se complica prin suprainfecţie cu fuzospirili, care determină frecvent fagedenism necrozant („ulcer fagedenic“). În aproximativ o treime din cazuri (mai rar ca la bărbaţi), se instalează o adenopatie inghinală, după o latenţă de aproximativ 7—10 zile de la apariţia şancrului; adenopatia, inflamatoare şi dureroasă, se ramoleşte rapid, ulcerîndu-se şi permiţînd scurgerea unui puroi gros. Diagnosticul paraclinic se face prin decelarea bacilului sub marginile ulcerelor şi prin intradermoreacţia cu 0,1 ml din puroiul sterilizat sau vaccin Dmelcos (reacţia Ito-Reenstierna). Tratament: sulfamide 4 g/zi timp de 10 zile, penicilină, tetraciclină (2 g/zi timp de 2 săptămîni).

3.1.6. ULCERUL TUBERCULOS

Tuberculoza mucoasei vulvare este rară, îmbrăcînd de obicei forma de ulcer, şi se întîlneşte la femei cu tuberculoză renală sau genitală (utero-vaginală) activă (prin autosuperinfecţie). Este extrem de rară prin inoculare externă sau diseminare hematogenă.

Debutează printr-un mic nodul roşu inflamator, care începe să proemine şi să se ramolească, ulcerîndu-se în cele din urmă. Ulcerul, cu tendinţă la extensie, are o formă neregulată, cu margini uşor decolate şi cu fundul anfractuos, acoperit de material necrotic; este presărat adesea cu mici noduli galbeni şi zone insulare hemoragice. Leziunile pot fi unice sau multiple, de obicei foarte dureroase şi se asociază inconstant cu adenopatie regională. Mycobacterium tuberculosis este prezent sub marginile active şi extensive ale ulcerului. Tratamentul este mixt: a) sistemic, conform schemelor utilizate în formele viscerale de tuberculoză, şi b) local: cauterizări chimice, crioterapie, topice cu streptomicină şi rifampicină, sau, dacă este posibil, excizie chirurgicală.

3.1.7. ULCERUL SERPIGINOS MAC LEOD-DONOVAN (granulomul ulceros al organelor genitale)

Afecţiune foarte rară în afara continentului african, este transmisă prin contact venerian. Este produsă de „*Colymatobacterium granulomatis sau donovani*", înrudit cu bacilul Friedländer. După o incubaţie de 2—3 săptămîni apar noduli inflamatorii, care se ulcerează şi devin burjonaţi, vegetanţi, extinzîndu-se prin periferie şi menajînd central ulceraţia crateriformă. Se localizează exclusiv în regiunea inghino-genitală, prinzînd în cîteva luni, mucoasa vulvară prin extensia placardului ulcero-vegetant şi necrotic (labia mică şi comisura posterioară). Adenopatia lipseşte de obicei.

Tratament: streptomicină, cloramfenicol, eritromicină, ampicilină, gentamicină, tetraciclină.

3.1.8. GANGRENA VULVARĂ

Mai rară decît gangrena penisului, poate să apară ca rezultat al unei asocieri microbiene, cel mai frecvent incriminaţi fiind streptococul şi stafilococul auriu, mai rar piocianicul. Gangrena, mai rar cu caracter primar, urmează de obicei unei alte leziuni uneori minoră; este probabil că şi alţi factori locali de „teren" joacă un rol. Mecanismul intim, încă incert, ar consta, potrivit unor ipoteze, într-o tromboză vasculară de natură toxinică infecţioasă, urmată de ischemierea şi necrozarea teritoriului afectat.

Tratamentul constă în administrarea antibioticelor cu spectru larg; excizia chirurgicală, oxigenoterapie hiperbarică şi, dacă este cazul, corectarea diabetului.

3.1.9. PEDICULOZA (FTIRIAZA) PUBIANĂ

Determină totdeauna un prurit intens; este deseori ignorată, permiţînd infectarea altor regiuni păroase, extragenitale. *Tratament:* pudraj cu Hexaclorciclohexan sau DDT 5% în talc, sau un simplu unguent cu oxid galben de mercur 1—2% (unguent oftalmic); în cazurile în care nu se procedează la raderea perilor, se va şterge cu o soluţie de acid salicilic şi acid boric aa 3 g, acid acetic şi glicerină aa 5g, alcool 70°—90 g (pentru îndepărtarea „ouălor" fixate la cîţiva mm de la emergenţa perilor).

3.1.10. ULCERUL AMIBIAZIC

Agentul patogen este *Entamoeba histolytica*, protozoar care infestează omul prin intermediul alimentelor şi apei, conţinînd forme chistice ale parazitului, sau prin intermediul muştelor ca vectori. Este posibilă şi o autoinfestare cu parazitul mobil, care are ca habitat obişnuit peretele cecului şi este conţinut în fecale, rar cu material infestat de la alţi bolnavi. Mai întîi, este prinsă regiunea perianală, de unde leziunile se extind spre perineu, fese şi organele genitale. Excepţional, leziunile cutanate apar prin autoinoculare în urma unei intervenţii chirurgicale pe intestin sau ficat. Ulcerul amibian, mai frecvent la copii, este rar la adulţi şi se prezintă ca o ulceraţie evolutivă fagedenică, cu margini roşii îngroşate, active şi subminate; fundul neregulat, anfractuos, este acoperit de un exsudat purulent şi resturi sfacelate, necrotice. Leziunea poate deveni ulcero-vegetantă, burjonată. Este foarte dureroasă şi obişnuit se însoţeşte de limfadenopatie regională.

Tratamentul de elecţie îl constituie metronidazolul (750 ml de 3 ori pe zi, timp de 5—10 zile; mai sînt eficace: emetina clorhidrică, tetraciclina, vioformul şi antipaludicele de sinteză.

3.1.11. ULCERUL SCHISOSTOMIC

Ulcerul schisostomic vulvar, afecţiune rară, are ca agenţi etiologici diferitele varietăţi ale Schisostomei. Omul, infestat ocazional, contractează o schisostomiază (bilharzioză) sistemică; contaminarea vulvei se face cu parazitul eliminat prin fecale, dar mai ales prin urină (S. haematobium), de obicei concomitent cu o atingere a cervixului şi vaginului.

Debutul se face prin plăci infiltrate, care devin sediul unei necroze cu caracter fagedenic, rapid evolutivă. Ulceraţiei, cu fundul anfractuos şi marginile proliferative vegetante, i se asociază adesea traiecte fistuloase, care duc cu timpul la o infiltraţie elefantiazică cu mare tendinţă la extensie spre perineu şi regiunile fesiere. Ganglionii inghinali sînt prinşi constant. Tratamentul se confundă cu cel al schisostomiazei viscerale, constînd în administrarea de preparate cu săruri de antimoniu.

3.1.12. LIMFOGRANULOMATOZA INGHINALĂ (boala Nicolas-Favre)

Transmisă pe cale sexuală de un microorganism din grupul chlamydiaceelor, subgrupul *Chlamydia trachomatis*, este frecventă în regiunile tropicale, dar rar întîlnită astăzi în restul lumii, marcînd un continuu declin. Atinge în special subiecţi tineri (23—30 de ani). Microorganismul a fost izolat din cervixul femeilor contacte fără manifestări clinice, care pot să constituie astfel un rezervor ambulant al infecţiei. După o incubaţie de 3 pînă la 30 de zile cu aproximaţie, se dezvoltă pe mucoasa genitală o papulo-veziculă, urmată rapid de o mică ulceraţie (şancrul limfogranulomatos) efemeră, dispărînd adesea neobservată. După 1—3 săptămîni, se dezvoltă adenopatia inghinală caracteristică; de obicei unilaterală, poate fi şi bilaterală într-o treime din cazuri. Constituită prin prinderea mai multor ganglioni, devine repede o masă alungită inflamatorie, dureroasă, cu tegument violaceu. Urmează ramolirea cu fluctuenţă a ganglionilor şi fistulizarea caracteristică „în stropitoare". Netratată, supuraţia se rezolvă spontan în 2—3 luni. Manifestările generale şi viscerale (meningo-encefalite, hepatomegalii etc.), ca şi complicaţiile imediate (sindromul acut rectal şi elefantiazisul vulvar), ca şi cele tardive (sindromul Jersild, rectita stenozantă) sînt azi excepţionale.

Diagnosticul paraclinic constă în izolarea în culturi a microorganismului, intradermoreacţia Frei (cu puroi sterilizat) şi reacţia de fixare a complementului. Tratament. Sulfamide (4—5 g/zi, 2—3 săptămîni); tetracicline (2 g/zi, 10—14 zile). Adenopatia beneficiază şi de tratament chirurgical.

3.1.13. ULCERUL CRONIC SIMPLU AL VULVEI

Descris de Clement Simon, constă într-o ulceraţie rotund-ovalară sau alungită, situată la furculiţă, survenind de obicei la femei după menopauză, mai rar la cele castrate şi avînd o evoluţie cronică. Etio-patogenia este complexă. Natura limfogranulomatoasă, (N.F.) invocată de autor şi susţinută de unii nu a putut fi demonstrată decît rareori; mai intervin, foarte probabil, o sclero-atrofie postmenopauzică, traumatismele mecanice, iritaţii chimice şi infecţii secundare.

3.1.14. ESTIOMENUL VULVAR

Termen considerat azi de cei mai mulţi ca nepotrivit, a fost dat de Huguier unor leziuni complexe lent evolutive, cronice, vulvare şi perivulvare. Ele constau într-o infiltraţie difuză cu fibrozare, care realizează o „stare elefantiazică“, pe care se grefează ulceraţii variate ca dimensiuni şi profunzime. Debutul se face printr-un limfedem cronic, cu marginea probabil într-un obstacol pe limfaticele pelviene (cel mai adesea o limfogranulomatoză benignă N.F.).

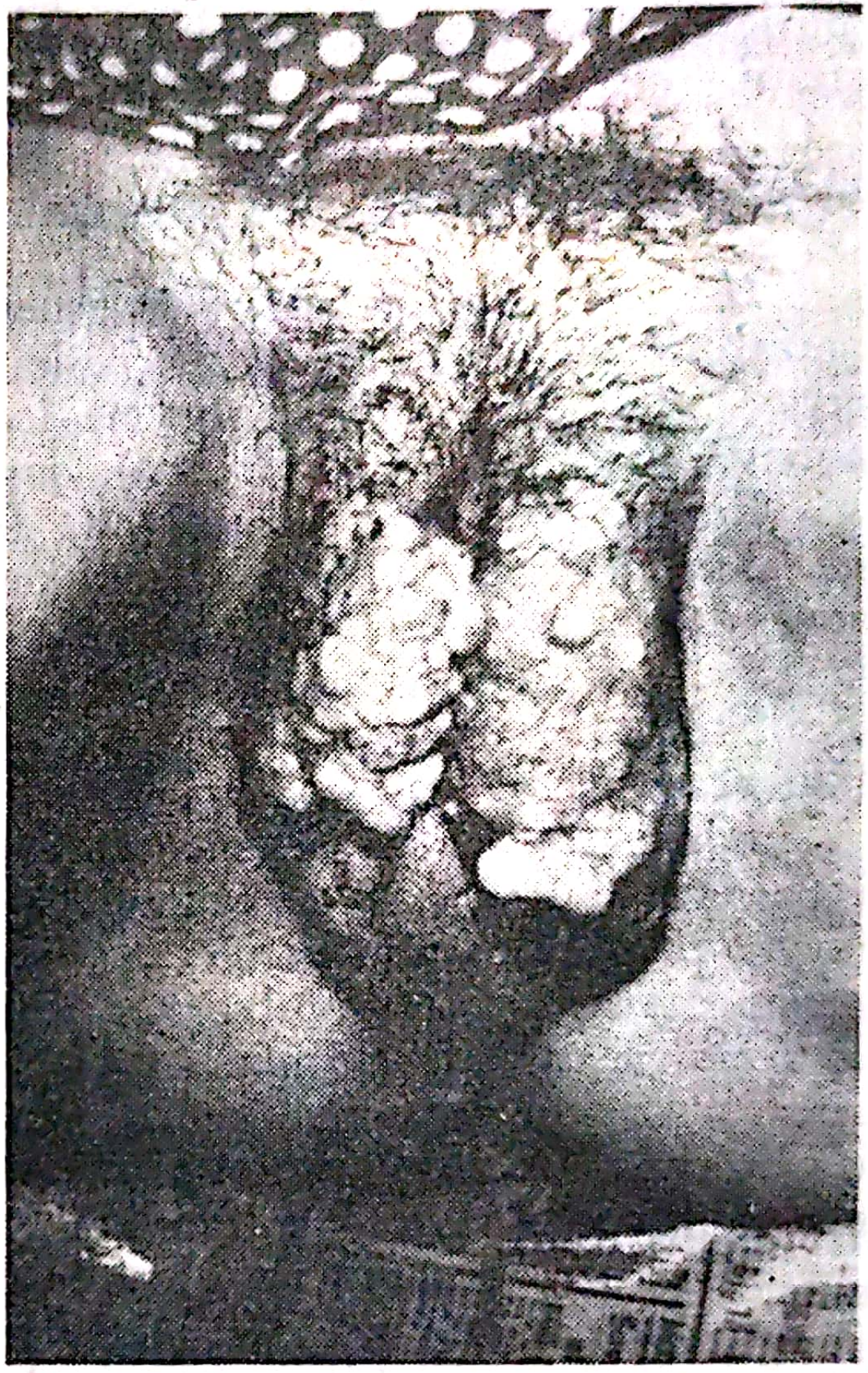

Fig. 3.1. — Estiomen vulvar.

Tardiv, ca urmare a stării elefantiazice instalate, apar fistule, iar pe suprafaţa cutanată o papilomatoză difuză (*fig. 3.1*).

Legat de estiomenul vulvar de origine limfogranulomatoasă, sînt descrise ca posibile asociaţii, astăzi aproape dispărute, stenoza rectală simplă, dar mai ales „sindromul genito-ano-rectal“ (estiomenul vulvar, anita condilomatoasă, elefantiazisul perineo-fesier polifistulos şi stenoza rectală).

Tratamentul este complex, în funcţie de aspectul clinic: medicaţie antilimfogranulomatoasă, corticoterapia sistemică, tratament chirurgical.

3.1.15. ULCERUL FAGEDENIC

Nu reprezintă o entitate autonomă, ci o formă clinică evolutivă a altor leziuni cu caracter ulceros preexistent, caracterizîndu-se printr-o tendinţă mare la extensie și distrucție, respectiv necroză importantă a țesuturilor, care se elimină în sfaceluri. Rar cu caracter primar, ulcerul fagedenic (grec. fagein = a mînca), survine secundar unei ulcerații de altă origine (șancru moale, sifilom primar, ulcerul serpiginos Mac Leod, ulcerul schisostomiazic, ulcerul amibian, piodermite cu floră mixtă: stafilococ, streptococ, la care se pot adăuga și alți germeni: corinebacteriacee, proteus, piocianic și, mai ales, flora fuzospirilară). Este probabil că mai joacă un rol și factori de teren: scăderea imunității, hiperglicemia, iritații chimice, traumatisme mecanice etc.).

3.1.16. INFECȚII VIRALE

Herpesul simplex. Apare în general după începerea vieții sexuale. Agentul cauzal este de obicei virusul herpetic Tip 2; infecția prealabilă cu virusul herpetic Tip 1, care obișnuit survine în copilărie, nu protejează organismul împotriva virusului Tip 2 (genital), dar se pare că-i atenuează virulența.

Erupția herpetică vulvară este fie sporadică, fie recidivantă la intervale variabile de timp, în general mai puțin apropiate ca în herpesul genital penian, uneori cu ritmicitate legată de ciclul menstrual (herpes catamenial). Alți factori care pot să reactiveze infecția herpetică latentă sînt: traumatismul local, febra, infecțiile locale, stresul. Se poate localiza în orice parte a vulvei, frecvent pe labii, dar se poate întîlni și pe mucoasa vaginală sau cervix. Erupția îmbracă fie forma de buchete veziculare izolate, care se transformă rapid în ulcerații cu contur neregulat, vindecîndu-se lent (în 1—3 săptămîni), fie forma profuză, cu vezicule sau buchete veziculare diseminate pe întreaga regiune vulvară și perivulvară, însoțindu-se de manifestări generale. Erupțiile de recidivă au o durată mai scurtă decît cea primară, apar de obicei în aceeași zonă și se însoțesc frecvent de o cervicită herpetică, al cărei potențial de transformare malignă este astăzi mult discutat. Unele erupții sînt însoțite de dureri (herpesul nevralgic Mauriac) și de adenopatii regionale.

Ulcerația herpetică, mai ales în cazul herpesului recidivant poate constitui o poartă de intrare propice pentru treponema palidum, fără să producă local modificări sesizabile (sifilis decapitat).

Tratament: în stadiul veziculos, incipient, aplicații bicotidiene de pulberi antiseptice și sicative după ștergerea prealabilă cu o soluție slabă de acid boric în infuzie de mușețel (exemplu: talc, zinc oxid, dermatol 5 g, sulfatiazol 2 g, acid boric 0,50) sau atingeri cu alcool 90°; mai tîrziu, atingeri cu Ag nitric 0,50% la 2 zile, urmate de aplicarea unei paste grase (Cutaden 1/2 tub (12 g), tetraciclină 0,50 g, hidrocortizon 50 mg). Azi se utilizează curent Idoxiuridina (IDU) 1% în unguente (Iduviran) preferabil în soluție, sau Tromantidina în unguent 1% (Virumerz). În herpesul recidivant, cu pusee frecvente se administrează imunostimulante nespecifice: Levamisol, vaccinuri cu BCG sau Corynebacterium parvum, Isoprinosina (are și o acțiune antivirală directă). Vaccinul specific antiherpetic (Lupidon G) dă rezultate inconstante.

Zona Zoster. Se întîlnește relativ rar în sfera organelor genitale o dată cu instalarea unei zone Zoster a peretelui abdominal (Z. lombo-abdominală), sau a părții superoexterne a coapsei (Z. lombo-femurală). De regulă unilaterală, se manifestă prin vezicule grupate, pe un fond ușor eritemato-edematos inflamator, atingînd mai ales porțiunea cutanată a vulvei. În formele ușoare, veziculele se usucă, transformîndu-se în cruste; în formele severe, veziculele devenind adesea hemoragice, confluează, ducînd la ulcerații necrotice mai mult sau mai puțin profunde și întinse (zona necrotică sau gangrenoasă). Erupția este însoţită de dureri, care precedă adesea apariţia veziculelor cu mai multe zile. O limfadenopatie regională sensibilă este frecvent prezentă.

Tratament. Local: pulberi antiseptice şi sicative (vezi herpes), atingeri cu alcool etilic, sau o pastă cu apă (după tunderea părului): Rp. talc, zinc oxid, dermatol, glicerină āā 7 g, acid boric 0,20, sulfatiazol 2 g, hidrocortizon 150 mg, acid salicilic 0,50 g, alcool rectificat şi apă āā 10 g; în primele zile sînt utile: spray-urile cu hidrocortizon şi antibiotice (Bioxiteracor, Oxicort), Idoxiuridina. General: Rifampicină (600 mg/zi) timp de 5—6 zile, antivirale (Virustat); mai recent s-au dovedit eficace chelatorii: Dimercaptopropanol şi EDTA. Se vor asocia neurotrope: Vit. B_1 şi B_6 în doze mari şi în cure de 15—30 de zile, sedative, antinevralgice.

Vegetaţiile veneriene (Condyloma acuminata) sînt produse de un virus din grupul papovavirus. Contagiunea se face obişnuit pe cale sexuală, dar posibil şi în afara contactului sexual (ex. apariţia frecventă cu caracter spontan la gravide). Se dezvoltă în orice parte a vulvei, debutul făcîndu-se mai frecvent la mucoasa acesteia, după care se extind şi spre regiunea cutanată vecină. Incubaţia variază în limite foarte largi, greu de stabilit (2—6 luni); primele leziuni sînt tumorete cu diametrul de cîţiva milimetri, roz sau roz-albicioase, care în condiţiile unei igiene defectuoase şi mai ales ale unei secreţii vaginale abundente (coexistă frecvent cu o tricomonază vaginală) se dezvoltă rapid, devenind proeminente şi ramificate, papilomatoase „în creastă de cocoş"; în final, realizează mase vegetante conopidiforme, erodate şi secretînde, urît mirositoare, acoperind în întregime vulva; uneori pătrund în canalul vaginal, chiar în fundurile de sac vaginale şi uretră.

Vegetaţiile veneriene pot constitui poartă de intrare pentru spirocheta pallida (fără modificări locale sesizabile). Transformarea malignă (carcinom spinocelular) este foarte rar întîlnită, în unele cazuri netratate sau maltratate evoluînd luni şi ani de-a rîndul.

Tratament: aplicaţii la 2—3 zile cu podofilină 20—25% în vaselină, sau alcool 90°, sau zilnice cu unguent cu 5-fluoruracil 5% (mai puţin eficace ca podofilina, dar bine tolerat); noi badijonăm vegetaţiile înaintea aplicaţiilor de citostatice cu o soluţie alcoolică 50% de fenol sau 33% de acid tricloracetic, pentru a potenţa efectul celor dintîi. În vegetaţiile exuberante, tumorale, este necesară secţionarea acestora cu bisturiul electric în apropierea bazei de implantare. Se va examina obligatoriu şi partenerul sexual.

Mollusca contagiosa sînt mici formaţiuni tumorale de origine virală, de 1—3 mm diametru, de cele mai multe ori multiple; au o culoare roz sau de culoarea pielii normale, uşor deprimate central, lucioase, translucide, de aspect perlat, avînd între sediile elective sfera genitală. Infestarea se face de obicei prin transmitere pe cale sexuală şi ulterior prin autoinoculare din aproape în aproape, avînd un mare potenţial de contagiozitate.

Tratament: chiuretajul tuturor elementelor, chiar şi al celor mici, născînde, urmat de atingerea cu tinctură de iod.

Aftele genitale, asemănătoare celor bucale, sînt ulceraţii mici de cîţiva mm diametru, adînc săpate în mucoasă, cu fondul gălbui şi cu un chenar roşu viu, carminat, dureroase spontan şi la atingere. Obişnuit, se vindecă spontan între 1 şi 3 săptămîni, dar frecvent sînt recidivante. Ca o formă particulară, mai rar întîlnită, este de menţionat „afta giganta" vulvară, a cărei ulcerare necrotică profundă duce, prin reptare, la importante mutilări ale labiilor şi la cicatrice atrofice. Aftele vulvare afectează mai ales femeile tinere, provocîndu-le complexe psiho-sexuale.

Sindromul Behcet. Rareori izolat vulvare, aftele apar de cele mai multe ori în contextul a) fie al unei aftoze bipolare cu leziuni similare în cavitatea bucală şi/sau mai rar cutanate (pe faţă sau în porţiunea cutanată a vulvei şi regiunea perivulvară); b) fie în contextul unui sindrom Behcet, alături de leziuni bucale concomitente sau alternante, tromboflebite uneori cu caracter migrator, eritem nodos, leziuni oculare (irido-ciclite cu hipopion, vasculite retiniene, papilită optică ş.a.), febră, dureri articulare etc.

Etiologia şi patogeneza aftelor şi sindromul Behcet nu sînt încă clarificate. Au fost emise diverse ipoteze: virală, parazitară, bacteriană, deficit al activităţii fibrinolitice şi chiar boală autoimună. S-a invocat şi o predispoziţie individuală sau familială legată de antigenul HLA (B_5). Cadrul nozologic acceptat de cei mai mulţi pentru sindromul Behcet rămîne vasculita alergică sistemică (multifocală).

Tratamentul aftelor izolate: local atingeri cu violet de genţiană sol. apoasă 1% sau Ag nitric sol. 0,50% la 2 zile; unii autori raportează rezultate bune după aplicaţii de aspirină, iar formele foarte dureroase xilină 2%. În sindromul Behcet: corticoterapie generală, imunosupresoare citotoxice, sau imunostimulante nespecifice (Levamisol, vaccin Corynebacterium parvum) şi medicaţii fibrinolitice (phenformin şi etilestrenol).

3.1.17. ULCERUL VULVAR ACUT LIPSCHÜTZ

Se caracterizează clinic printr-o ulceraţie de aspect polimorf al mucoasei vulvare, de obicei unic, rar mai multe, dureroase. Poate simula uneori un sifilom primar şi, mai ales, un şancru moale. Nu se însoţeşte de adenopatie satelită. Uneori, debutul este marcat de febră şi o stare rea. Are de obicei o evoluţie spontană spre vindecare, în una pînă la 2—3 săptămîni. Unii autori remarcă predilecţia afecţiunii pentru virgine. Altădată atribuit *„bacilului Crassus“*, ulcerul acut al vulvei este azi aproape unanim considerat ca o formă clinică de aftă.

3.2. PRURITUL VULVAR

Poate apărea în două condiţii distincte: a) ca simptom însoţind afecţiuni bine definite, care au ca sediu de elecţie sau întîmplător vulva: kraurosisul vulvar, boala Paget, boala Bowen (eritroplazia Queyrat), vulvo-vaginite de diferite cauze în particular cea diabetică, vulvita oxiurică (la fetiţe), ftiriaza pubiană, tricomonaza vaginală, lichenul plan, lichenul sclero-atrofic, leucoplazia, boala Fox-Fordyce, dermatita atopică, dermatita seboreică, dermatita de contact ş.a.; b) ca prurit „sine materia“, în absenţa oricăror leziuni clinice, în care caz majoritatea autorilor îl consideră fiind cu preponderenţă psihogen; unii invocă şi un probabil dezechilibru hormonal (gonadic, tiroidian). În pruritul simptomatic, leziunile specifice proprii afecţiunii primare se accentuează, se ulcerează prin scărpinat sau tratamente intempestive iritante, putîndu-se complica cu o leucoplazie, ulceraţii, fisuri sau lichenificare. Pruritul simptomatic teoretic trebuie să cedeze la tratamentul afecţiunii care îl generează. În unele cazuri însă persistă şi după vindecarea clinică a leziunilor în cauză. Terenul psiho-anxios sau psiho-depresiv obsesiv amplifică acuitatea pruritului, prelungindu-i durata. La unele paciente, pruritul creează o senzaţie de plăcere, o stare de autoerotism.

Mecanismul intim al pruritului vulvar nu este complet elucidat; ar interveni, în afară de mediatorii chimici clasici şi prostaglandina E, posibil şi alţi mediatori, avînd ca prim efect o vasodilataţie, care este mult accentuată, ca şi procesul inflamator secundar scărpinatului.

În legătură cu pruritul de origine psihică, amintim o „stare cenestopatică", natura psihogenă, pentru care este consultat şi ginecologul, şi dermatologul; este vorba de parestezii vulvare, din cele mai variate (dureri, arsuri, înţepături etc.), cu schimbarea sediului în diferitele zone ale vulvei, continue sau cu intermitenţă.

Tratament. În pruritul simptomatic, tratamentul general şi local se identifică cu cel al afecţiunii primare. În pruritul complicat cu lichenificare, se va putea utiliza, după îndepărtarea cauzei primare, badijonări cu o soluţie ca: Rp acid salicilic, acid boric āā 2 g, resorcină 4 g, ihtiol 1 g, fenol 0,30—0,50 g, glicerină 5 g, alcool 70°—100 g, urmată de o pastă ca Rp: Cutaden 1 tub, acid salicilic 0,30 g, ol. cadini şi sulf āā 0,80 g, superprednol f. fin pulverizat XX tablete (10 mg), hidrocortizon 200 mg şi ol. parafină 5 g. Unguentele tipizate cu corticoizi (Fluocinolon, Locacorten, Triamcinolon, Ultralan) nu sînt totdeauna eficace singure. Se va evita, pe cît posibil, roentgenterapia. Este contraindicat spălatul cu săpun. În cazurile rezistente, se va putea recurge la o corticoterapie sistemică, începîndu-se cu doza medie de 30 mg de Prednison pe zi. În pruritul vulvar pur se va încerca o terapie psihotropă, hipnoză, somnoterapie şi, eventual, una hormonală, tratamentul local fiind, în general, puţin eficace. Se pot încerca loţiuni apoase sau unguente cu xilină 0,5—1%, la care se adaugă şi antihistaminice 1—2% (Romergan).

3.3. BOLI DISTROFICE

3.3.1. LICHENUL SCLERO-ATROFIC (L.S.A.)

Reprezintă una din stările sclero-atrofice comune ale organelor genitale ale femeii. Afecţiunea a suscitat numeroase discuţii asupra nosologiei, încă de la izolarea ca entitate anatomo-clinică; discuţiile cele mai controversate cu privire la cadrul nosologic privesc în mod particular L.S.A. vulvar. O dată cu lucrările lui Montgomery şi Nill (1940, 1967), ulterior ale lui Oberfield (1966) şi ale altora, diferiţi autori, bazîndu-se pe criterii clinice şi histopatologice mai mult sau mai puţin fundamentate, s-au situat pe două poziţii distincte. Uniciştii, argumentînd prin identificarea histopatologică, confundă voit L.S.A. cu kraurosisul vulvar, optînd în general pentru denumirea de lichen sclero-atrofic. Dualiştii, care par să cîştige teren, separă cele două afecţiuni cu localizare vulvară. Unii autori, situîndu-se oarecum pe o poziţie intermediară, admit posibilitatea ca la aproximativ 50% din femeile în menopauză suferind de L.S.A. vulvar, acesta să ducă la krausosis vulvar. În aproximativ 1/4 din cazuri, L.S.A. survine la femei înainte de menopauză, iar într-un procent foarte redus, chiar la fetiţe înainte de pubertate, la acestea din urmă cu posibilitatea dispariţiei spontane. Se pare că tulburările hormonale, cauza principală a kraurosisului vulvar în L.S.A., nu joacă aici nici un rol.

Clinic este vorba de mici pete albe sidefii, mate, mai rar gălbui, uşor keratozice, confluînd în plăci sau placarde cu contururi rotunjite, policiclice (fig. 3.2). Sînt uşor infiltrate şi bine delimitate. Debutează de obicei pe faţa internă a labiilor mari, extinzîndu-se lent la restul mucoasei vulvare, dar mai ales spre tegumentul limitrof. Cele mai caracteristice şi evocatoare pentru diagnostic sînt tocmai leziunile din regiunea perivulvare, de obicei simetric dispuse şi prezentînd adesea pe suprafeţele lor mici dopuri cornoase cenuşii, semn patognomonic pentru L.S.A. al pielii, dar absent pe L.S.A. al mucoaselor. Placardele perivulvare, albe-vitiligoide sau roz-violacee, uşor scuamoase, se extind în 51% din cazuri spre pliurile genito-crurale şi mai ales spre perineu şi regiunea perianală (fig. 3.3.). În aproximativ 1/5 din cazuri, L.S.A. vulvar şi perianal se însoţesc de leziuni cutanate tipice, la distanţă, în special pe spate. În formele mixte, în care coexistă cu un kraurosis vulvar, L.S.A. participă la procesul sclero-atrofiant al labiilor mici şi regiunii clitordiene, favorizînd stenozarea orificiului vaginal, care devine rigid, inextensibil. Tardiv, după o perioadă variabilă de evoluţie, sînt posibile complicaţii, mult mai frecvent în forma mixtă, cu kraurosis: fisuri, lichenificare, eroziuni sau ulceraţii, plăci keratozice circumscrise gălbui sau albe leucoplazice (fig. 3.3), acestea cu risc crescut de transformare malignă. De subliniat însă că lichenul sclero-atrofic prin el însuşi, pur, nu este o afecţiune precanceroasă; malignizarea nu se observă, în general, decît în formele complicate cu o leucoplazie. În L.S.A. pur, pruritul este inconstant; bolnavele acuză de obicei o senzaţie de arsură, de „disconfort", variabil ca nuanţă şi intensitate, sau dispareunie. Apariţia sau intensificarea pruritului trebuie să atragă atenţia asupra unei posibile complicaţii leucoplazice.

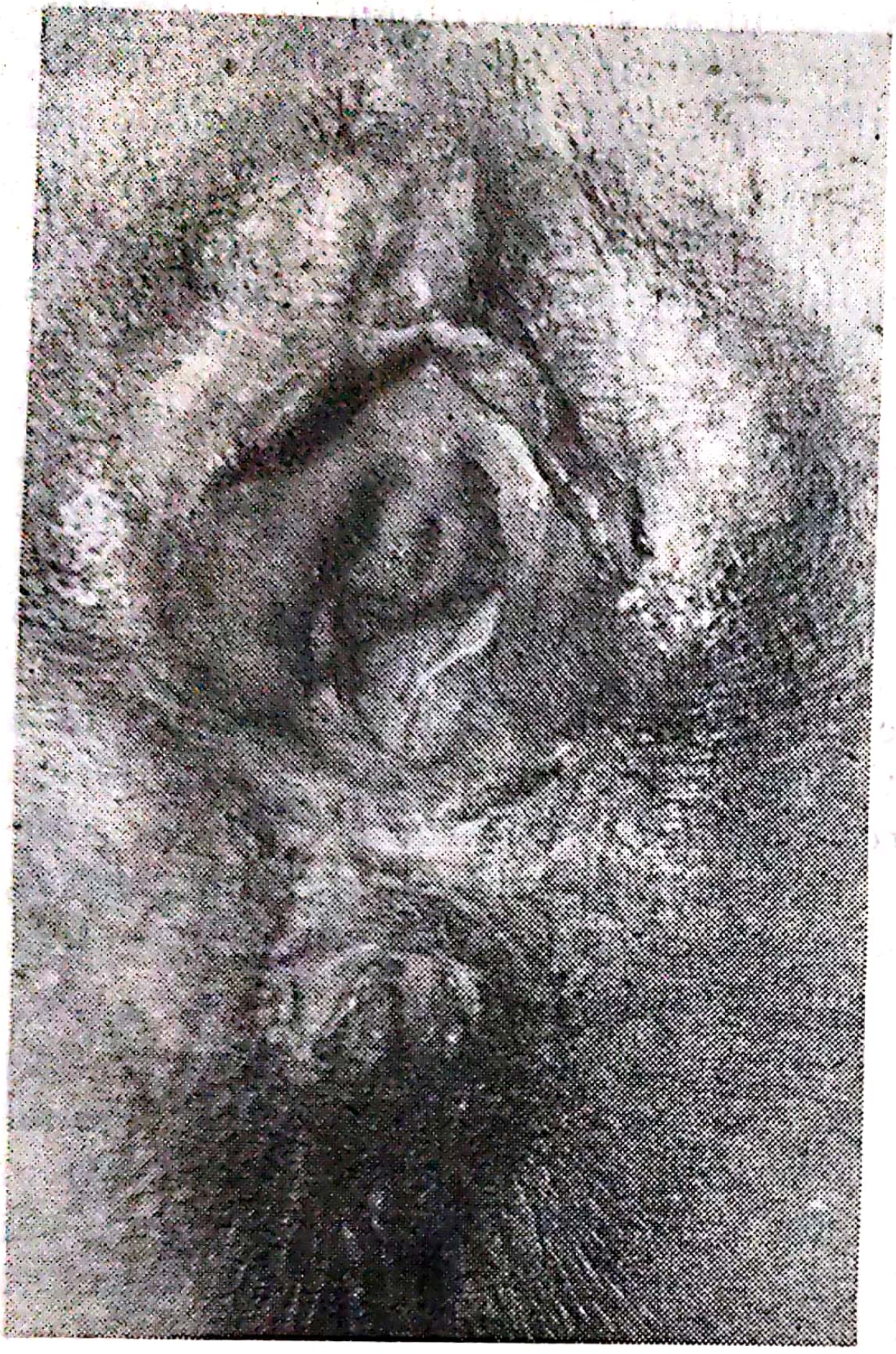

Fig. 3.2. — Lichen sclero-atrofic.

Histologic, sub epiderm atrofiat şi hiperkeratozic se observă un derm edemaţiat, conţinînd un infiltrat inflamator în bandă, cu limita superioară netă; caracteristică este banda fibroasă interpusă între infiltrat şi epiderm.

Tratament. În formele recente: corticoterapia locală cu dermatocorticoizi fluorinaţi, în aplicaţii prin masaj prelungit de 3 ori pe zi; formele întinse beneficiază, dar parţial, de corticoterapie generală. În formele mai vechi, hiperkeratozice, mai pot folosi atingerile cu soluţie alcoolică de fenol 40—50% (repetate la nevoie o dată la 8—10 zile), urmate de aplicaţii de dermatocorticoizi; în formele limitate, infiltraţiile cu hidrocortizon sau triamcinolon (Volon) diluat. În formele vechi şi keratozice, se mai pot face şi aplicaţii de azot lichid, iar în cele complicate cu leucoplazie întinsă şi stenoză pronunţată a orificiului vaginal, vulvectomie.

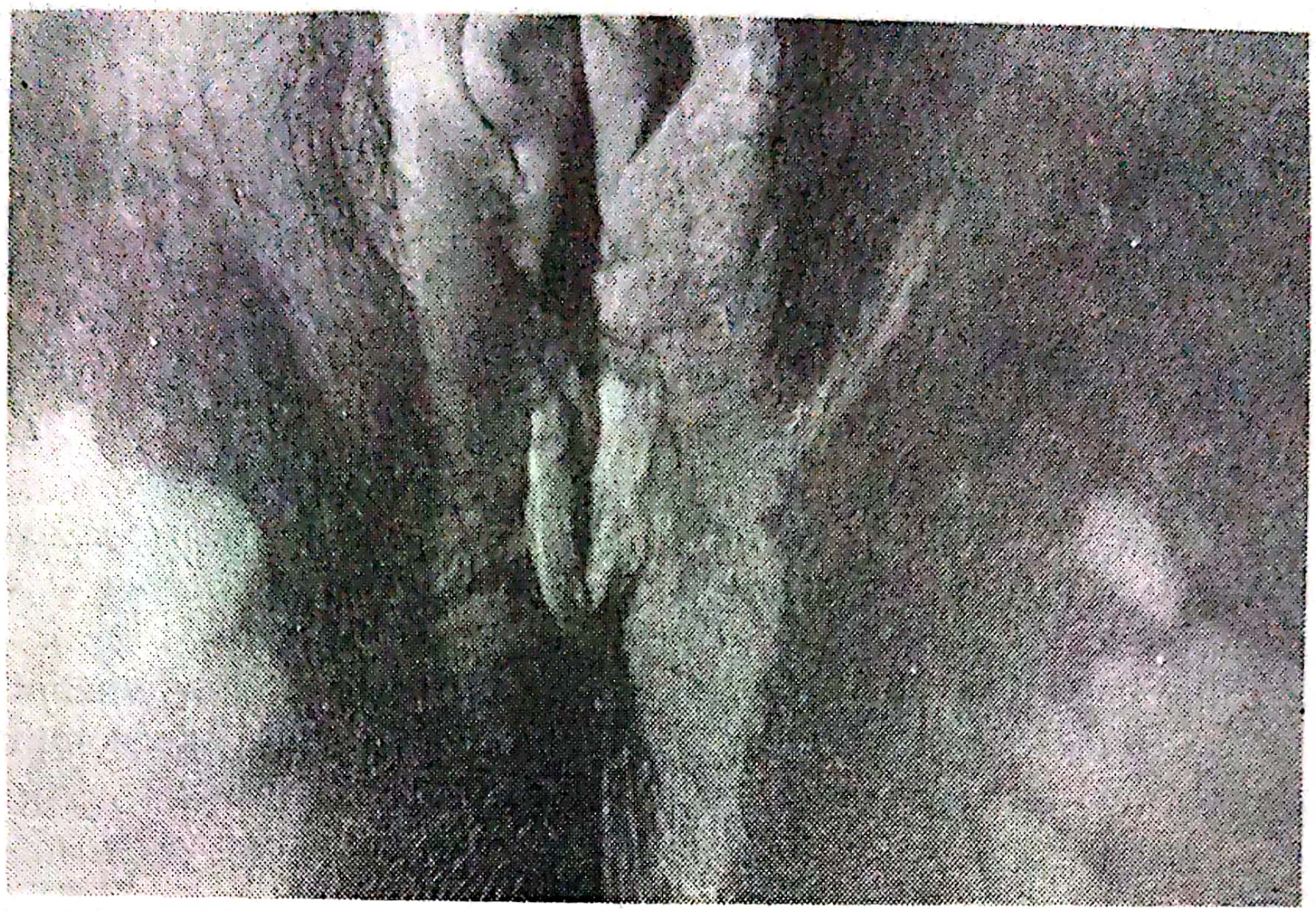

Fig. 3.3. — Lichen sclero-atrofic, kraurosis vulvar, leucoplazie şi vitiligo.

3.3.2. KRAUROSISUL VULVAR

Reprezintă, ca şi lichenul sclero-atrofic vulvar, o stare distrofică, cu care prezintă similitudine histopatologică, dar de care se deosebeşte clinic (vezi L.S.A.) prin: a) apariţia exclusiv la femei vîrstnice, mai rar la femeile în menopauză precoce sau la cele castrate, niciodată la copil; b) limitarea strictă la mucoasa vulvară, cu involuţia anatomică a labiilor şi clitorisului şi stenozarea constantă a orificiului vaginal; c) absenţa leziunilor perivulvare şi d) aspectul clinic: infiltrarea mucoasei, care apare albicioasă lucioasă, pierzîndu-şi supleţea

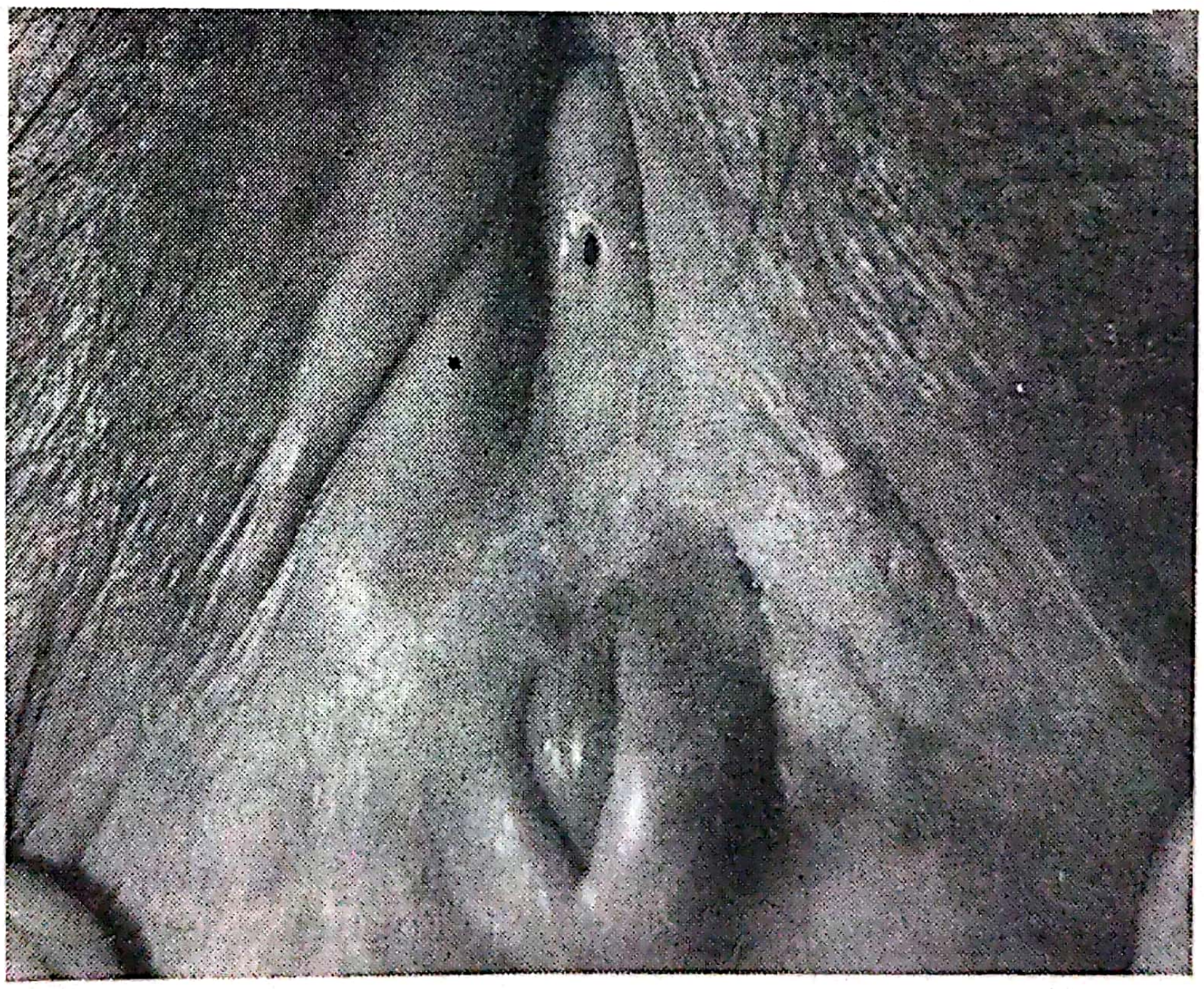

Fig. 3.4. — Kraurosis vulvar.

şi micile pliuri (fig. 3.4); zone depigmentate alături de zone hiperpigmentate. Pruritul este inconstant; cînd există, este variabil ca intensitate; uneori bolnavele acuză durere sau arsuri; intensificarea pruritului, ca şi în cazul L.S.A., trebuie să ducă la suspiciunea apariţiei unei leucoplazii. În forma mixtă de lichen sclero-atrofic complicat cu kraurosis, stenozarea se face mai repede.

Complicaţii posibile: sufuziuni sangvine, eroziuni, lichenificare, leucoplazia şi epiteliomul spinocelular.

Pruritul intens duce adesea la serioase tulburări psihice (insomnii, nevroze, idei de sinucidere).

Tratament. O hormonoterapie sistemică teoretic etiologică, cu estrogeni, progestative sau androgeni, nu oferă, în general, rezultate satisfăcătoare. Aceleaşi slabe rezultate se obţin prin corticoterapie sau antihistaminice şi vitamina E (100—200 mg/zi).

Aplicaţiile locale de dermatocorticoizi fluorinaţi produc ameliorare nesemnificativă. Formele mixte (cu L.S.A.) intens pruriginoase sau complicate cu leucoplazie şi lichenificare nu beneficiază decît de vulvectomie.

3.3.3. ATROFIA SENILĂ A VULVEI

Se obişnuieşte să se diferenţieze o a treia stare distrofică vulvară, legată de vîrsta înaintată, întîlnindu-se uneori şi la femei mai puţin vîrstnice, dar în menopauză. Unele particularităţi o diferenţiază de kraurosisul vulvar. Este vorba de o atrofie a mucoasei labiilor şi clitorisului, fără infiltraţie; mucoasa rămîne suplă, dar mult subţiată. Porţiunea internă a vestibulului vaginal este roşie şi lucioasă, părînd erodată (fig. 3.5); zona roşie este net delimitată de zona exterioară, unde mucoasa atrofică apare roz-albicioasă, în „foiţă de ţigară"; pruritul este absent, dar bolnavele acuză adesea arsuri şi dispareunie, uneori cu fenomene psihice. Se mai deosebeşte de K.V. prin absenţa complicaţiei cu leucoplazia. Nu există tratamente eficace; este de încercat aplicarea de topice cu steroizi anabolizanţi: Naposin (Dianabol) 0,5%.



Fig. 3.5. — Atrofie senilă a vulvei.

3.4. AFECŢIUNI DISPLAZICE

3.4.1. BOALA BOWEN VULVARA

Altădată considerată ca o afecţiune precanceroasă, azi este asimilată cu un cancer preinvaziv, intraepidermal, „in situ". Localizarea vulvară a bolii Bowen este mai puţin rară decît se crede, apărînd la femei între 30 şi 50 de ani, mai rar şi peste această vîrstă, dar este foarte probabil că de multe ori scapă observaţiei, fiind luată la începutul evoluţiei sale drept o leziune banală. Leziunile, de cele mai multe ori unice, mai rar multiple, pot îmbrăca două aspecte principale, unii considerîndu-le ca forme clinice relativ distincte: eritematoasă sau eritroplazică şi leucoplaziformă. Forma eritroplazică se manifestă, în perioada de stare, sub forma unei pete roşu-vie, uneori abia distingîndu-se de restul mucoasei; se localizează în special pe faţa internă a buzelor mici şi la comisura posterioară, mai rar în rest. Rău delimitată la început, capătă apoi contururi bine marcate şi regulate, progresînd foarte lent, pentru a atinge în luni sau chiar cîţiva ani 3—4 cm în diametru. Suprafaţa este plană şi netedă, parcă „lăcuită" sau „catifelată", neulcerată, nezemuindă (fig. 3.6). Leziunea este suplă, neindurată, indoloră. Aspectul leucoplaziform este mai frecvent decît cel eritematos şi se caracterizează printr-o placă bine delimitată, rotund-ovalară, uşor proeminentă, cu suprafaţa albicioasă omogenă sau presărată cu mici proeminenţe albe. Se localizează mai frecvent pe labiile mari depăşindu-le uneori spre pielea vecină, unde devine scuamoasă, keratozică; prin extensie periferia capătă contururi policiclice, (fig. 3.7) evocatoare pentru diagnostic. A mai fost izolată şi o a treia formă (Degos şi colab.) „difuză" („în suprafaţă"), adesea papilomatoasă (papilomatoză bowenoidă) (fig. 3.8). Este vorba fie de un placard unic depăşind mult mucoasa vulvară lateral sau spre partea posterioară, avînd suprafaţa neregulată, papilomatoasă, pigmentată, pe alocuri macerată, albicioasă, fie pe plăci multiple keratozice, pigmentate, sau de leziuni papilomatoase mici de 2—5 mm, răspîndite pe o suprafaţă mai întinsă a regiunii vulvare şi perivulvare. Pruritul este aproape constant, variabil în intensitate. Adenopatia este absentă.

Histopatologic: îngroşare a epidermului şi a crestelor interpapilare cu dispariţia stratului granulos şi hiperkeratoză. În stratul malpighian apare o importantă poikilocitoză, unele celule fiind diskeratozice. În derm: important infiltrat inflamator. În stadiul de invazie, modificările se fac totdeauna spre un epiteliom spinocelular.

În ceea ce priveşte „*Eritroplazia Queyrat*", este astăzi aproape unanim admis că nu reprezintă o entitate autonomă a mucoasei vulvare, fiind identificată cu forma eritroplazică a bolii Bowen cu localizare pe zona mucoasă a vulvei; autorii americani utilizează preferenţial denumirea de eritroplazie Queyrat pentru ambele localizări ale bolii Bowen: vulvară şi peniană.

În ambele forme evoluţia este de obicei lentă; după mai mulţi ani, mai rar sub un an, suprafaţa se ulcerează în unele zone, înmugureşte, se infiltrează sau devine vegetantă; sînt modificări care marchează de obicei procesul de invazie a cancerului pînă atunci „in situ", respectiv transformarea malignă către un epiteliom spinocelular.

Coexistenţa, în unele cazuri, a bolii Bowen vulvară cu neoplazia la distanţă (cutanată, mamară şi mai ales cervico-uterină), a făcut ca ea să fie acceptată ca o posibilă paraneoplazie.

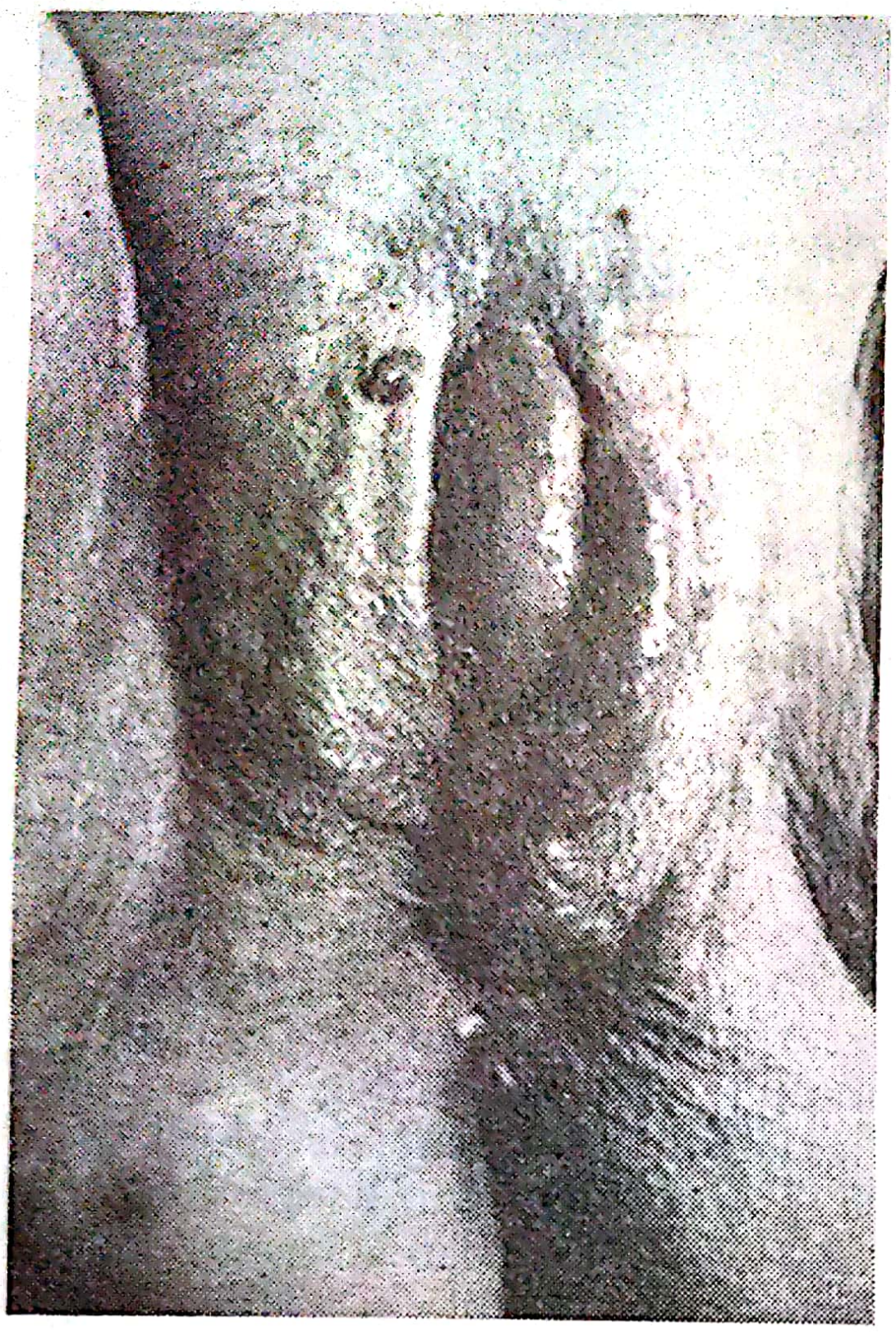

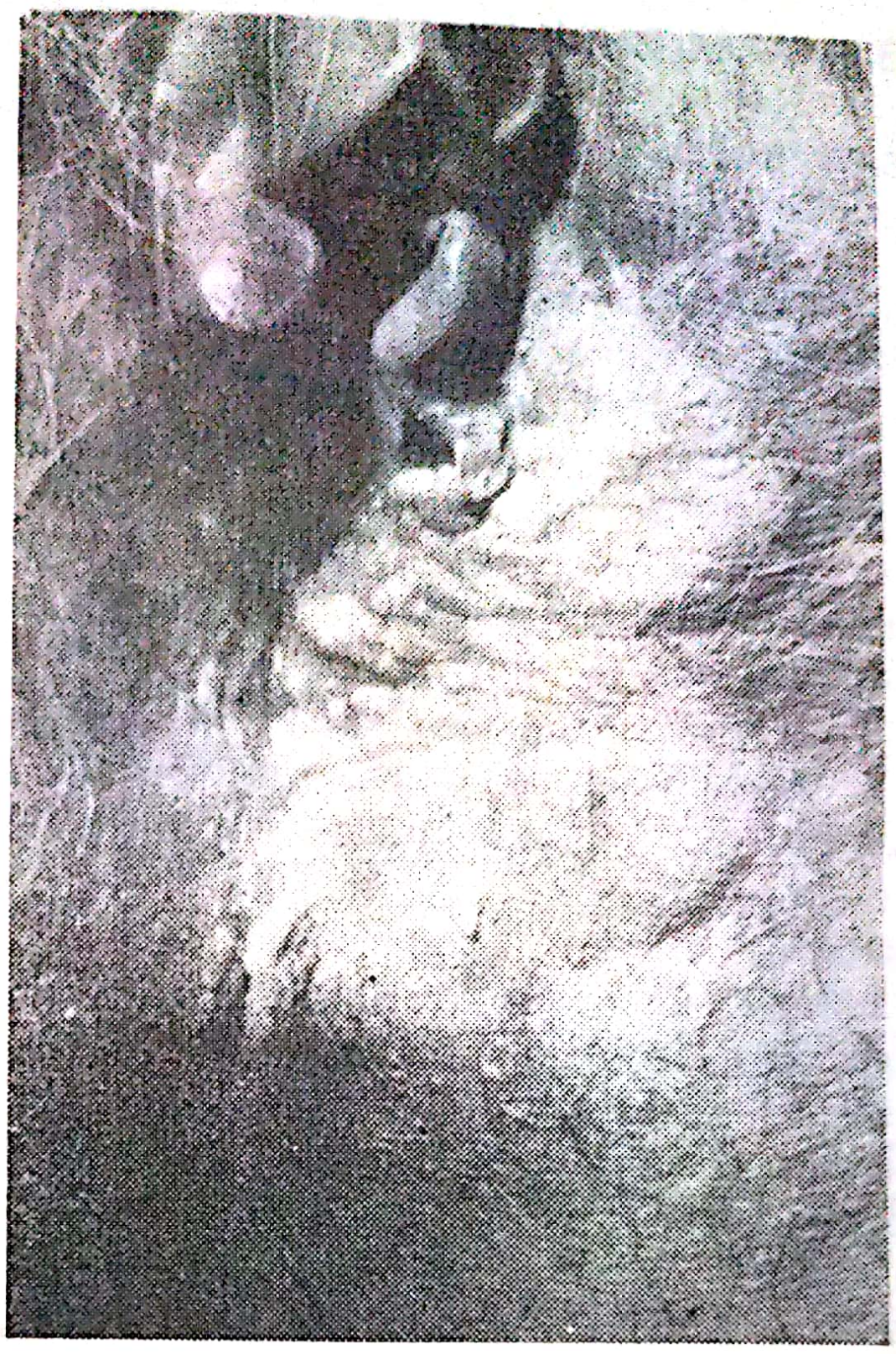

Fig. 3.6. — Boală Bowen vulvară eritroplazie Queyrat).



Fig. 3.7. — Boală Bowen vulvară (formă keratozică).

Fig. 3.8. — Boală Bowen vulvară (formă papilomatoasă).

Tratament. În leziunile de dimensiuni mici, se procedează la o exereză-biopsie; în formele mai întinse, se pot utiliza fie aplicaţiile zilnice de 5-fluoruracil 5% în unguente (Efudix), total 15—20 de aplicaţii (uneori dureroase, greu tolerabile), fie electrocoagularea în suprafaţă (electrod în bilă). Leziunile întinse, dar localizate la o singură labie mică, beneficiază de o vulvectomie parţială. Unii recomandă roentgenterapie de contact.

3.4.2. ERITROPLAZIA SAU VULVITA CU PLASMOCITE

Este o entitate individualizată de Zoon în 1952, iniţial la bărbat sub denumirea de balanită cu plasmocite, datorită frecvenţei acestora în infiltratul dermic subjacent. La femei este mult mai rar întîlnită şi se prezintă sub forma de plăci eritematoase asemănătoare celor boweniene, dar mai rău delimitate, cu contururi mai puţin regulate şi fără relief; ulterior survin eroziuni datorită epidermului subţiat. Eritroplazia cu plasmocite nu se malignizează.

Tratamentul constă în aplicaţii de creme cu corticoizi sau în electrocoagulare superficială.

3.4.3. BOALA PAGET

Considerată, ca şi boala Bowen, un cancer „in situ" preinvaziv, boala Paget vulvară reprezintă cea mai frecventă localizare extramamară, afectînd femei în vîrstă, între 50 şi 80 de ani.



Fig. 3.9. — Boală Paget.

Debutul este insidios, printr-o placă eritematoasă abia perceptibilă, cu sediul variabil, preferenţial pe versantul mucos al buzelor mari (*fig. 3.9*), pe buzele mici sau la introitusul vaginal. Discreţia semnelor obiective face ca leziunea iniţială să treacă multă vreme neobservată. Ulterior, placardul eritematos devine perceptibil prin intensitatea roşeţii, delimitarea sa netă, cu contur neregulat, pe alocuri cu zone albicioase leucoplaziforme. În zona cutanată a labiei mari, leziunea devine eritemato-scuamoasă sau crustoasă, după care se erodează. Periferia este uşor proeminentă, iar baza discret infiltrată. În zona mucoasă, placa de boală Paget este adesea greu de deosebit de una boweniană. Se descrie şi o formă cu leziuni întinse sau multiple vulvare şi perivulvare (perineale şi perianale), care uneori pot fi revelatorii ale unei neoplazii în sfera pelvi-rectală. Obişnuit nu există adenopatie regională.

Evoluţia este lentă, ca şi în boala Bowen, leziunea transformîndu-se după mai mulţi ani (în medie 5—7 ani) într-un carcinom sudoripar; malignizarea trebuie suspectată o dată cu modificări ca infiltrarea şi înmugurirea plăcii eritemato-erozive sau scuamoase şi, mai ales, după apariţia adenopatiei regionale.

Tratament: în leziunile mici, incipiente electrocoagularea, iar în cele mai întinse, vechi, ulcerate excizia chirurgicală, respectiv vulvectomia parţială sau, în formele întinse, totală.

3.4.4. LEUCOPLAZIA

Denumirea de leucoplazie pretează la unele confuzii cu leucokeratoza; aceasta din urmă are un conţinut mai larg, înglobînd afecţiuni care, pe mucoase, iau aspectul de plăci albicios-lăptoase sau sidefii, ca rezultat al unui proces comun de keratinizare, absent în mucoasa normală; lichenul plan vulvar, lichenul sclero-atrofic vulvar, unele vulvite inflamatorii vechi şi, se înţelege, leucoplazia.

Leucoplazia vulvară apare în două împrejurări: „de novo“, pe mucoasa indemnă, sau ca o complicaţie a unei alte afecţiuni preexistente (kraurosis vulvar şi lichenul sclero-atrofic). Este probabil că, în afara unei predispoziţii interne, intervin în inducerea leucoplaziei şi iritaţii cu substanţe chimice, într-o măsură mai mică, mecanice, infecţii microbiene sau candidozice şi, mai ales, smegma, care ar explica frecvenţa localizării leucoplaziei în regiunea clitoridiană.

Clinic, se prezintă sub forma unei plăci sau placarde alb-sidefii sau alb-cenuşii, uşor proeminente, de mărimi variabile, bine delimitate şi cu contururi regulate, mai adesea neregulate. Aspectul poate să varieze însă în raport cu vechimea leziunii sau independent de aceasta, de la un caz la altul, fie ca plăci alb-sidefii-albăstrui, netede şi mate, cu limite mai puţin clare (stadiul I pentru unii autori), fie ca plăci albe, bine delimitate, uşor proeminente, simulînd un depozit aderent cu suprafaţa aspră (stadiul II), fie plăci sau placarde mai întinse hiperkeratozice-verucoase proeminente, pe alocuri fisurate sau ulcerate (stadiul III) (fig. 3.10.). Acest din urmă aspect are un potenţial de malignizare mult mai crescut decît al celorlalte forme ale leucoplaziei, conducînd de obicei la un epiteliom spinocelular (fig. 3.11.). Dealtfel, la mai mult de 50% din bolnavele de obicei vîrstnice, care au o astfel de „leucoplazie verucoasă, fisurată şi ulcerată, examenul histologic evidenţiază deja un epiteliom spinocelular. Orice parte a mucoasei vulvare poate fi afectată, cu predilecţie însă regiunea clitoridiană, căreia îi urmează cea a labiilor mici şi comisura posterioară. Pruritul este constant şi variabil ca intensitate, foarte accentuat în formele întinse şi vechi, mai ales cînd este vorba de o leucoplazie care complică un lichen sclero-atrofic sau un kraurosis.

Histologic este vorba de un epiteliu îngroşat, cu un grad variat de keratinizare şi cu posibile anomalii celulare în straturile malpighiene inferioare, Dermul superficial și mijlociu este sediul unui important infiltrat inflamator.

Evoluția este imprevizibilă, variabilă de la un caz la altul, unele leziuni putînd stagna luni și ani fără modificări semnificative, în timp ce altele au o evoluție precipitată spre malignizare. Fisurările adînci cu ulcerații și înmugurirea într-o zonă a plăcii leocoplazice trebuie „a priori“ considerate ca semne de iminentă transformare.

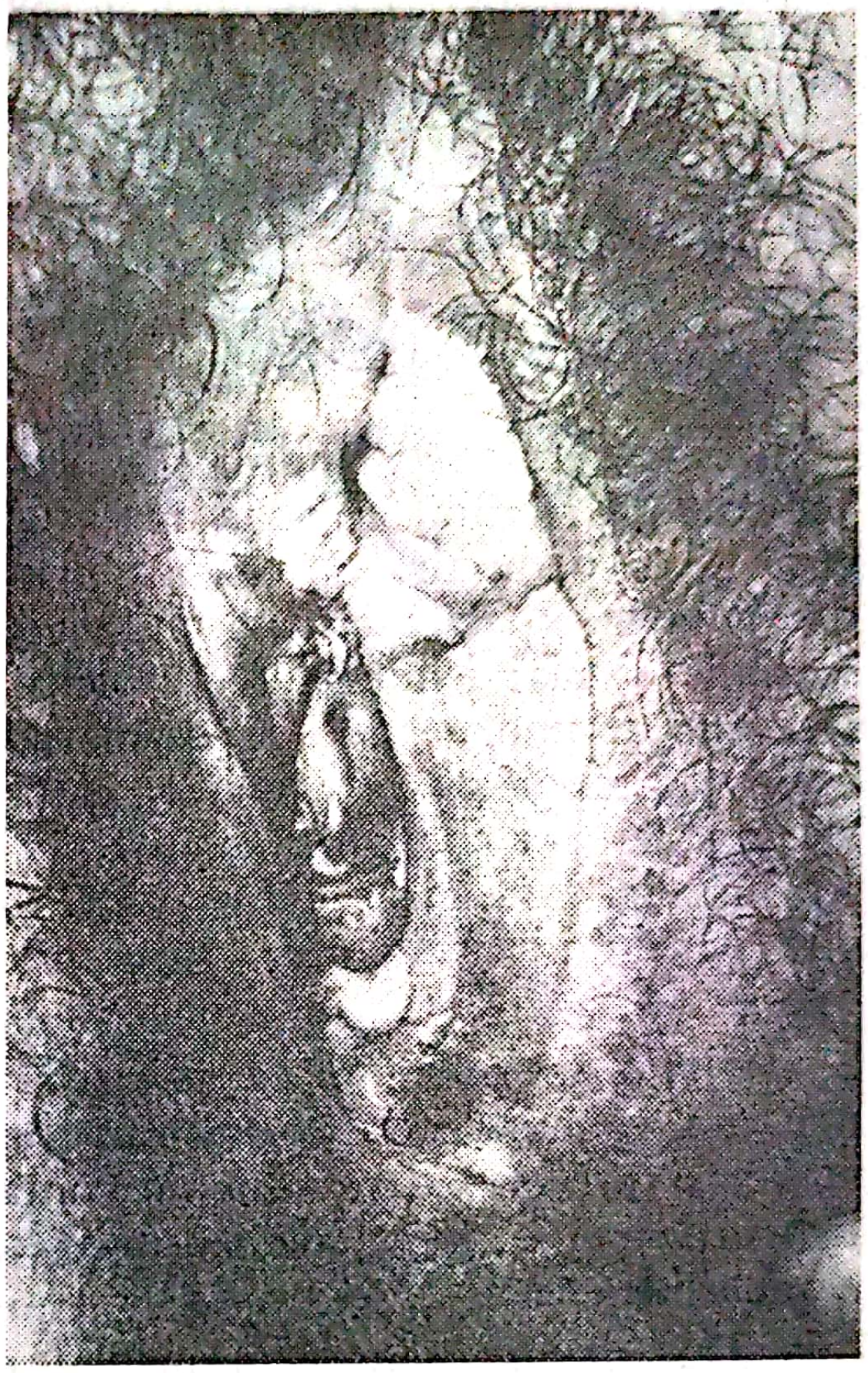

Fig. 3.10. — Leucoplazie verucoasă.

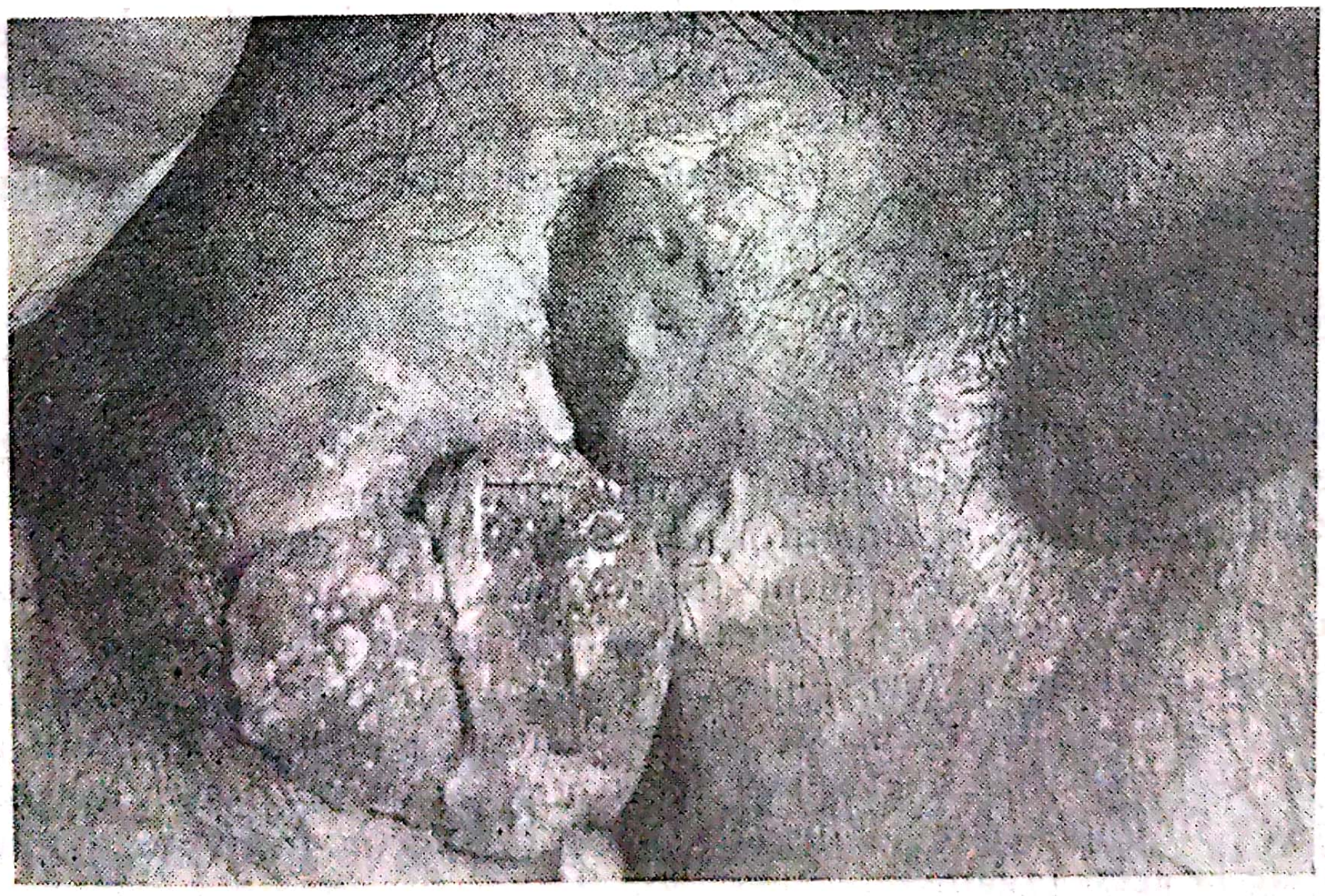

Fig. 3.11. — Leucoplazie și epiteliom spinocelular.

Tratament. În plăcile de dimensiuni reduse şi recente, se poate obţine uneori resorbţia prin îndepărtarea factorilor iritanţi şi aplicaţi bi- sau tricotidiene cu unguente sau creme cu dermatocorticoizi fluorinaţi. În plăcile mai groase, sînt necesare electrocoagularea, crioterapia sau exereza-biopsie a întregii leziuni. În cele întinse, infiltrate sau ulcerate, se va recurge la vulvectomie parţială sau totală.

3.5. DERMATOZE

3.5.1. DERMATITA DE CONTACT

Este o dermatoză indusă de factori externi chimici sau medicamentoşi; apărînd ca rezultat a două mecanisme: ca dermatită acută iritantă (ortoergică) şi ca dermatită de contact prin sensibilizarea (alergică), după un număr de contacte repetate cu substanţa alergizantă. Mucoasele fiind în general mai sensibile şi mai iritabile decît pielea, mucoasa vulvară poate fi astfel sediul frecvent al unor astfel de dermatite, iar substanţele iritante sau alergizante multiple: săpunurile (mai ales cele foarte alcaline) şi spray-urile, substanţele antiseptice, formolul hexaclorofenul ş.a., detergenţii (chiar urmele restante în lenjeria insuficient limpezită), coloranţii, topicele antiseptice şi antifungice conţinînd antibiotice, sulfamidele, sărurile de mercur ş.a., antiftiriazicele (D.D.T., H.C.H.), anticoncepţionale etc.

Clinic se prezintă ca placarde eritemato-edematoase, fie veziculo-eczematoase zemuinde, fie, mai rar, buloase; pruritul este constant. Netratată corect şi precoce, dermatita de contact se poate complica cu fisuri, ulceraţii, lichenificare şi erupţii de sensibilizare la distanţă (papuloase, veziculoase sau eczematide).

Tratamentul constă în primul rînd în suprimarea agentului chimic sau medicamentos bănuit, urmată de îndepătarea resturilor de substanţe uneori fixate în perii regiunii vulvare; se va evita spălatul cu săpun (săpunul alcalin poate favoriza eczematizarea). Local se vor aplica dermatocorticoizi (Locacorten V., Fluocinolon N, Ultralan, Triamcinolon S). În formele severe: corticoterapie sistemică.

3.5.2. ECZEME

De cele mai multe ori sînt de cauză externă, la care se adaugă şi un grad de predispoziţie individuală; agenţii cauzali pot fi: a) chimici: în acest caz eczema (dermatita eczematiformă) se identifică cu dermita de contact, varietatea alergică; b) microbieni (piococi banali) sau c) micotici (candida albicans) dermita eczematiformă candidozică instalîndu-se după o perioadă variabilă de evoluţie a unei vulvo-vaginite candidozice şi întîlnindu-se în special la diabetici. Eczemele de cauză internă (eczema constituţională sau dermatita atopică) sînt relativ rar localizate la vulvă şi obişnuit constituie o localizare întîmplătoare alături de altele de elecţie (membre, gît, trunchi), rar limitate la acest organ.

Tratamentul eczemelor *este complex*, în primul rînd etiologic, la care, la nevoie, se asociază unul sistemic cu corticosteroizi, antihistaminice (preferabil pe cale injectabilă); local, se vor aplica paste cu apă, conţinînd antibiotice (vezi vulvita candidozică), ulterior paste grase cu corticoizi și reductoare (ex. Rp. Cutaden 1 tub, acid salicilic 0,20 g, ol.cadini și sulf āā 0,80 g, superprednol XXX tabl., hidrocortizon 200 mg, ol. parafină 5 g), urmate de unguente cu dermatocorticoizi (Fluocinolon, Locacorten, Ultralan, Triamcinolon), aplicate prin masaj ușor de 2—3 ori pe zi.

3.5.3. ECZEMATIZAREA SECUNDARĂ

Survine ca urmare a scărpinatului și maltratării cu substanțe chimice și medicamentoase necorespunzătoare, iritante, ca și a infectării supraadăugate în afecțiuni bine definite, pruriginoase (lichen sclero-atrofic, kraurosis, psoriasis, boala Fox-Fordyce ș.a.). Tratamentul se identifică cu cel al afecțiunii primare și cu cel al eczemelor.

3.5.4. INTERTRIGO

Dermatoză a pliurilor interlabiale și vulvo-crurale, inițial eritemato-congestivă, ajunge aproape constant la eczematizare (eczeme ale pliurilor), avînd cauze multiple, adesea în asociere: a) infecții cu candida (vezi vulvita candidozică), sau stafilococi piogeni, rar streptococul hemolitic, colibacilul, proteusul și piocianicul (acesta mai frecvent la diabetice și obeze); b) iritații chimice, între care și spălatul excesiv cu săpun; c) factori favorizanți ca: transpirația, urina și secreția sebacee, care potențează instalarea unui intertrigo prin macerarea epiteliului.

Tratamentul este pe cît posibil etiologic; se ține seama de posibilele asocieri ale diferiților factori și se aplică topice conținînd antibiotice antimicrobiene (neomicină, tetraciclină, cloramfenicol), antifungice (stamicin, acid boric, saprosan) și corticoizi; este preferabil să se înceapă cu paste cu apă, urmate apoi de o pastă grasă (vezi vulvovaginita candidozică).

3.5.5. LICHENIFICAREA

Leziune de obicei secundară, complică o altă leziune pruriginoasă (eczeme, dermatita seboreică, intertrigo, lichen sclero-atrofic, kraurosis, boala Fox-Fordyce). La vulvă este mai rar primară și atunci este de obicei expresia unei dermatite atopice.

3.5.6. PSORIAZISUL

Localizarea genitală nu constituie o raritate. Localizare vulvară primară, sub forma de plăci eritemato-scuamoase în porțiunea cutanată a labiilor mari și cu epidermul albicios, macerat pe porțiunea mucoasei interlabiale, este rară și pune probleme de diagnostic diferențial cu intertrigo candidozic, dermatita de contact, eczema constituțională ș.a. Un semn de confuzie îl constituie pruritul prezent în această localizare a psoriazisului. De cele mai multe ori însă leziunile vulvare coexistă cu leziuni tipice în contextul clinic. Se complică frecvent cu un intertrigo microbian și (sau) candidozic.

3.5.7. LICHENUL PLAN VULVAR

Format din striuri sau papule albicioase leucoplazice, este foarte rar și în marea majoritate a cazurilor se însoțește de leziuni caracteristice bucale sau (și) cutanate.

3.6. AFECȚIUNI BULOASE

De obicei, elementele buloase de debut ale diferitelor afecțiuni caracterizate prin astfel de leziuni, se transformă rapid, în regiunea mucoasei vulvare, în eroziuni sau ulcerații, datorită epiteliului subțire, a secrețiilor macerante și adesea a infectării lor secundare. Astfel de afecțiuni, din care unele cu caracter recidivant, au localizări genitale fie elective, fie întîmplătoare, alături de cele extragenitale cutanate sau (și) mucoase.

3.6.1. ERITEMUL POLIMORF

Sindrom reactiv multicauzal, adesea fără o cauză decelabilă poate afecta uneori și mucoasa vulvară, mai ales în forma sa buloasă, cu atingerea severă și a mucoasei bucale. Ulcerațiile confluente acoperite de false membrane și secreții pot persista săptămîni. Recidivele survin la intervale variabile, uneori sezonier, concomitent cu leziunile bucale. Sindromul Stevens-Johnson sau ectodermoza pluriorificială este considerat ca formă majoră, gravă a eritemului polimorf, atingînd aproape constant și orificiul vulvar.

3.6.2. SINDROMUL LYELL

De natură alergică, plurietiologică (stafilococică, medicamentoasă sau de cauză nedeterminată), în care erupția este ubicuitară pe tegument și mucoase, respectiv pluriorificială, implicit și vulvo-vaginală, are un pronostic rezervat.

3.6.3. ERUPȚIILE MEDICAMENTOASE

Localizarea vulvară electivă îmbracă două aspecte: a) erupții buloase pemfigoide, devenind rapid ulceroase, asociate cu localizări cutanate, dar mai ales bucale (bipolară), îndeosebi după sulfamide și b) erupții fixe eritemato-pigmentare, cu aceleași localizări ca și precedentele, dar cu tendință slabă la ulcerare, limitîndu-se la o descuamare a elementelor rotunde eritemato-pigmentare. După resorbția inflamației rămîn pete pigmentare, erupția reactivîndu-se pe aceleași locuri odată cu reingerarea aceluiași medicament (barbiturice, fenolftaleină, piramidon, antinevralgice care conțin barbiturice sau piramidon și altele).

3.6.4. PEMFIGUSUL VULVAR

Afecțiune buloasă, nozologic aparținînd dermatozelor autoimune, are o evoluție cronică, gravă, cu erupții buloase cutaneo-mucoase, putînd în rare cazuri să debuteze vulvar (mult mai rar decît la mucoasa bucală). Uneori se constată concomitent şi ulceraţii vaginale şi chiar pe colul uterin, ceea ce face ca bolnava să se prezinte prima oară la consultaţiile ginecologice.

3.6.5. PEMFIGUSUL VEGETANT

Debutează adesea, ca şi pemfigusul vulvar, pe mucoase, leziunea primară putînd să aibă rareori sediu vulvar, sub forma de ulceraţie, urmînd unei bule tranzitorii.

3.6.6. PEMFIGOIDUL BENIGN AL MUCOASELOR (perufigoid cicatriceal, dermatita muco-sinechiantă)

Afecţiune buloasă cronică, dar benignă, sediul predilect la mucoase, în particular bucală, conjunctivală şi genitală (vulvo-vaginală), mai rar nazală. Evoluţia se face rapid către ulceraţii şi, obişnuit, după mai multe recidive, spre cicatrice sclero-atrofice, retractile, cu bride şi sinechii între labiile mici şi mari, cu stenozarea orificiului vaginal şi al uretrei, provocînd jenă funcţională şi disconfort. Leziunile erozive ale mucoaselor se însoţesc la parte din cazuri şi de leziuni cutanate (bule sau plăci eritematoase—pigmentare şi apoi cicatriceale).

3.6.7. DIABETUL (complicaţii ale mucoasei vulvare)

Regiunea vulvară nu este în general afectată de complicaţii specifice diabetului (necrobioza lipoidică, dermopatia diabetică ş.a.). Se întîlnesc însă aici complicaţii comune ca: prurit vulvar (orice prurit vulvar trebuie să orienteze investigaţiile în primul rînd în direcţia unei candidoze diabetice, chiar în absenţa unei secreţii vaginale), intertrigo (obişnuit cu Candida) eritrasma, foliculite şi furuncule, uneori furuncule antracoide, lichen plan, vitiligo. Intertrigo netratat se poate complica cu eroziuni, fisuri sau ulceraţii trenante (prin suprainfectare cu germeni banali prezenţi în secreţii vulvo-vaginale.)

3.6.8. BOALA CROHN

Poate să determine rareori, leziuni vulvare ulcero-vegetante.

3.7. DISCROMII

3.7.1. ACROMII

Nevii acromici se pot localiza în regiunea vulvară, apărînd încă de la naştere sub forma de pete albe vitiligoide de mărimi variabile. Sînt bine delimitate şi de obicei staţionare.

Vitiligo are pe tegumentul organelor genitale unul din sediile de elecţie (fig. 3.3) şi apare cu incidenţă uşor crescută la diabetice (aprox. 4—5%). Spre deosebire de nevii acromici, plăcile de vitiligo sînt mai puţin fixe, uneori în remaniere de la o perioadă de timp la alta, prezentînd adesea la periferie zone hiperpigmentate. Perii de obicei albiţi, pot să rămînă uneori pigmentaţi. *Tratament:* psoraleni (meladinină ş.a.) administraţi peroral sau în aplicații locale, în asociere cu raze ultraviolete, novocaină, săruri de cupru și acid paraaminobenzoic (Romavit).

Leucodermii difuze sau circumscrise, simptomatice sau secundare unor localizări ocazional vulvare (lichen sclero-atrofic, kraurosis, lepră, radiodermite, lichenificări vechi avansate); adesea zonele hipocromice sînt combinate cu zone hiperpigmentate sau de culoare normală, realizînd un aspect „pestriț".

3.7.2. HIPERCROMII

Se întîlnesc mai frecvent decît afecțiunile acromice.

Hipercromii difuze. În afara obișnuitei hiperpigmentații la anumite rase, se întîlnesc în boala Addison și la cei cărora li se administrează pe cale generală săruri de argint.

Hipercromii circumscrise. Unele sînt de cauză externă: a) atingeri terapeutice sau accidentale cu soluții concentrate de azotat de argint sau de kaliu permanganic; b) pete lenticulare sau mai mici albăstrui-cenușii în regiunile păroase ale vulvei și pube, provocate de phtirius pubis. Altele au o origine internă: a) *cloasma gravidelor* care se întinde spre linia albă; b) *acanthosis nigricans* cu cele 2 forme: juvenilă (congenitală) benignă și tardivă, malignă sau paraneoplazică. Se caracterizează prin hiperpigmentația și înăsprirea tegumentului, datorită unei papilomatoze difuze mai exuberantă și mai vizibilă în pliurile mari, inclusiv genito-crurale; c) *pete pigmentare rotunde* de dimensiuni variabile, reziduale, după resorbția plăcilor eritemato-edematoase, rar buloase, medicamentoase fixe; d) *leziuni pigmentare* cu caracter tumoral: nevi melanocitari plani sau proeminenți, frecvent joncționali, cu important potențial de malignizare, favorizate și prin sediul expus la iritații chimice și mecanice; e) *melanoame maligne* — localizarea vulvară fiind rară, dar nu excepțională. Pot să provină fie prin malignizarea melanoamelor congenitale preexistente, sau, eventualitate mai frecventă, pe mucoasa vulvară; pot să apară tardiv, după vîrsta de 35—40 de ani, de la început cu profil malign, debutînd prin pete pigmentare înșelătoare, ocazional descoperite, dar avînd o evoluție continuă de obicei lentă, pentru a deveni melanoame maligne tumorale în 1—10 ani sau mai mult.

3.8. BOALA FOX-FORDYCE

Avînd ca substrat anatomic o hiperplazie a glandelor sudoripare apocrine, afecțiunea se manifestă prin mici elemente papulo—nodulare hemisferice, omogen răspîndite pe proeminența pubiană și labiile mari. Sînt extrem de pruriginoase, determinînd leziuni de grataj și lichenificare. De obicei coexistă cu alte localizări elective: axila, regiunea perimamelonară, perineul. Tratamentul radical constă în distrugerea fiecărei papule prin electrocoagulare punctată. Se mai aplică topice cu corticoizi, antihistaminice și antipruriginoase.

3.9. ANGIOKERATOAME

Mai rar întîlnite la vulvă decît la scrot, se localizează pe labiile mari sub forma de mici proeminenţe cu diametrul de 1—3 mm, roş-închis-violacee, cu suprafaţa aspră, cornoasă. De obicei sînt multiple, cu caracter eruptiv, simetric dispuse, rar solitare.

BIBLIOGRAFIE

1. BARKER L. P., GROSS P. *Arch Derm.*, 1962, 85, p. 362.
2. BERGGREN O. G., BOGG A. — *Acta Dermo-Veuereol.* (Stoock), 1967, 42, p. 71.
3. CIVATTE J. şi colab. — Pathologie de la vulve, Ed. Masson, 1970, p. 25.
4. DIMITRESCU A. — Cancerul pielii, 1975, Ed. Medicală, Bucureşti, p. 66.
5. FITZPATRICK TH. D. şi colab. — Dermatology in general Medicine, Ed. II, 1979, Mc. Grow-Hill Book Company N. Y. London, Madrid, Montreal, Sydney, Tokio, Toronto, p. 909, 919, 1262, 1593, 1639, 1742, 1835.
6. GRIMMER H. — Gut-und bösartige Geschwülste Klinik und Histologie Band 1 Berlin Grosse Verlag, 1974, p. 52, 109.
7. HELWIG E. B., GRAHAM, J. H. — *Cancer*, 1963, 16, p. 387.
8. HEWIT J. — *Rev. Prat.*, 1967 XVII, p. 4563.
9. JEFFCOATE F.N.A., WOODCOCK A. J. — *Brit. Med. J.*, 1961, 2, p. 127.
10. MONTGOMERY N. — Dermatopatology. Edit. Harper and Row Publish., New-York, 1967, p. 753, p. 989, p. 996.
11. NICOLAU S. F., BALUS L. — Dermatologica (Basel), 1966, 132, p. 27.
12. OBERFIELD R. A. — *Arch. Derm.*, 1961, 83, p. 806.
13. REVOL L. şi colab. — *Bull soc. fr. Derm. et Syph*, 1964, 71, p. 614.
14. ROOK A. şi colab. — Text book of Dermatology, Tom. II, Ed. III, 1979, Blackwel Scientific Publication Oxford, London-Edimburgh Melbourne, p. 888, 1233, 1965.

4. TUMORILE VULVARE

4.1. TUMORI VULVARE BENIGNE

Prof. dr. P. SÎRBU

4.1.1. TUMORI CHISTICE

Tumorile benigne, chistice, ale vulvei sînt numeroase şi beneficiază de un tratament chirurgical radical (extirparea); în cazul chisturilor mici sebacee, putem recurge la electrocoagulare. Aceste tumori sînt:

— *chistul glandei Bartholin*, situat superficial sau profund, poate să atingă dimensiunea unui ou de găină. Este nedureros la explorarea bidigitală şi nu provoacă tulburări funcţionale. Se poate infecta şi, exepţional maligniza. Origine: chist de retenţie (după infecţii sau traumatisme locale) sau adenochist. Tratament: extirpare chirurgicală;

— *chistul canalului Nück* sau chistul seros, situat în partea superioară a labiei mari, se poate confunda cu hernia inghinală. La origine găsim un defect de obliterare a diverticulului peritoneal, care însoţeşte ligamentul rotund pînă la inserţia lui. Tratamentul este numai chirurgical;

— *chistul sebaceu* are diferite mărimi; se întîlneşte fie pe labiile mici, fie pe labiile mari. De culoare gălbuie, centrat de un orificiu prin care, la exprimare, iese o substanţă brînzoasă, se datoreşte obstruării conductului pilo-sebaceu (chist de retenţie) şi se poate uşor infecta. Tratament: electrocoagulare pentru chisturile mici; extirparea chirurgicală pentru cele mari;

— *chistul wolffian* sau mucos, situat în partea de mijloc a labiei mari, himen sau clitoris, se datoreşte resturilor wolffiene antrenate de ligamentul rotund. Histologic: sînt căptuşite cu epiteliu cubic ciliat. Conţinutul este mucos. Tratament: extirpare chirurgicală;

— *chistul dermoid* se întîlneşte foarte rar; există de la naştere şi are origine disembrioplazică (conţine fire de păr, oase). Tratamentul este chirurgical;

— *chistul hematic* este consecutiv unui hematom vechi sau unei endometrioze.

4.1.2. TUMORI SOLIDE

— *Fibromul* se formează din țesuturile fibroase ale vulvei (structură fibroasă sau mixomatoasă) sau din ligamentul rotund (structură fibroleiomiomatoasă). Situat de obicei în partea superioară a labiei, atinge dimensiuni variabile: de la o nucă, pînă la un cap de făt. Poate să sufere transformări calcare, chistice, edematoase; transformarea sarcomatoasă este excepțională. Fibromul dezvoltat din țesutul conjunctiv al dermului este pediculat și se aseamănă cu *Molluscum pendulum.* Tratament: extirpare chirurgicală.

— *lipomul* se întîlnește foarte rar și se confundă cu hernia sau cu chistul canalului Nück. Fiind o tumoare încapsulată, se extirpă ușor chirurgical;

— *hemangiomul* se întîlnește sub două forme: pată superficială de culoarea drojdiei de vin (hemangiom superficial) sau tumoare subcutanată (hemangiom profund), cu margini greu delimitabile;

— *papilomul* este o tumoare mică, cu aspect verucos, alcătuită dintr-o stromă conjunctivă, acoperită de epiteliu malpighian. Faptul că poate degenera, impune extirparea lui chirurgicală;

— *condiloamele acuminate* sînt cunoscute și sub numele de „vegetații veneriene“. Apar diseminate pe regiunea vulvo-perineală, sub formă de „creastă de cocoș“, la femeile cu scurgeri vaginale. Se datoresc unui virus biotrop, a cărui acțiune este favorizată de alți agenți microbieni existenți în scurgerile amintite, ca și de iritațiile date de acestea. Apar frecvent în cursul sarcinii și dispar după naștere. Asocierea cu bolile venerice nu este exclusă, dar nu este obligatorie, așa cum se credea. Diagnosticul diferențial se face cu condiloamele plate, care sînt totdeauna de origine luetică. În literatură sînt citate cazuri de degenerare malignă a condiloamelor acuminate. Se asociază cu negi și în alte regiuni: degete, palme;

— *veruca seboreică*, de culoare brună, se poate confunda cu nevul melanic. Sînt tumorete mici, al căror conținut seboreic se poate exprima. Pot fi distruse cu un punct de electrocoagulare;

— *hidradenomul* se manifestă ca tumori mici, rotunde, dure, dezvoltate din glandele sudoripare, de obicei sînt complet mobile, fiind dezvoltate în hipoderm, cînd pornesc din glanda însăși. Alteori, aderă la derm, avînd și un traiect fistulos, cînd pornesc din conductul glandei sudoripare. Extirparea lor chirurgicală este simplă;

— *nevromul* se întîlnește frecvent sub forma de Molluscum pendulum, ceea ce face ca secționarea lui să fie extrem de simplă. Nevromul poate să aibă și o localizare vulvară, în cadrul bolii Recklinghausen. În acest caz, structura este neuro-fibromatoasă și este posibilă degenerarea malignă;

— *tumorile granulo-celulare* (descrise de Abrikosov) se întîlnesc numai între 40 și 50 de ani, sub forma unor tumori mici, mobile, superficiale, uneori ulcerate. Histologic, prezintă celule mari, clare, cu nucleu mic și protoplasma granulară. Sînt considerate de origine musculară; pentru Fust și Culer sînt neurofibroame;

— se mai citează unele tumori rare: osteom, condrom, endometriom, glandă mamară aberantă.

4.2. CANCERUL VULVEI ŞI VAGINULUI

4.2.1. CANCERUL VULVEI

Dr. V. MUDRIC

Epidemiologie. Situaţia mortalităţii prin tumorile maligne ale vulvei şi vaginului, la noi în ţară, în cursul anului 1980, este dată de Institutul Oncologic Bucureşti în tabelurile I, II şi figura 4.1.

Tabelul I

Situaţia pe ţară şi judeţe în 1980

Judeţ	Cifre absolute	Mortalitatea °/0000 locuitori femei	Judeţ	Cifre absolute	Mortalitatea °/0000 locuitori femei
Alba	6	2,9	Hunedoara	7	2,6
Arad	6	2,3	Ialomiţa	3	1,9
Argeş	8	2,4	Iaşi	5	1,3
Bacău	6	1,7	Maramureş	4	1,5
Bistriţa	5	3,3	Mehedinţi	4	2,4
Botoşani	4	1,7	Mureş	7	2,3
Braşov	5	1,6	Neamţ	8	2,8
Brăila	1	0,5	Olt	3	1,1
Caraş-Severin	5	2,6	Prahova	11	2,6
Călăraşi	2	1,2	Satu Mare	5	2,5
Cluj	3	0,8	Sibiu	2	0,8
Constanţa	6	1,9	Suceava	9	2,7
Dîmboviţa	6	2,2	Teleorman	4	1,5
Dolj	6	1,5	Timiş	3	0,8
Galaţi	6	2,0	Tulcea	1	0,8
Gorj	6	3,3	Vaslui	1	0,4
Harghita	4	2,3	Vîlcea	2	0,9
			Vrancea	3	1,5
			Municipiu Bucureşti	40	3,7
			Total R.S.R.	210	1,9

N.B. Lipsesc datele din judeţele Bihor, Buzău, Covasna şi Sălaj.

Tabelul II

Situaţia în mediul urban şi rural în 1980

Total R.S.R.			Mediul urban			Mediul rural		
Cifre absolute	% din total decese cancer femei	°/0000 locuitori femei	Cifre absolute	% din total decese cancer femei	°/0000 locuitori femei	Cifre absolute	% din total decese cancer femei	°/0000 din locuitori femei
210	1,6	1,9	96	1,5	1,7	114	1,8	2,0

Cancerul vulvei deține un loc modest în cadrul tumorilor maligne primare ale sexului feminin. La noi în țară, datele statistice arată o frecvență de 0,38% din totalul localizărilor maligne la sexul feminin și 1,3% din localizările sferei genitale feminine. Autorii americani prezintă o frecvență de 3,5% în cadrul cancerului sferei genitale feminine.

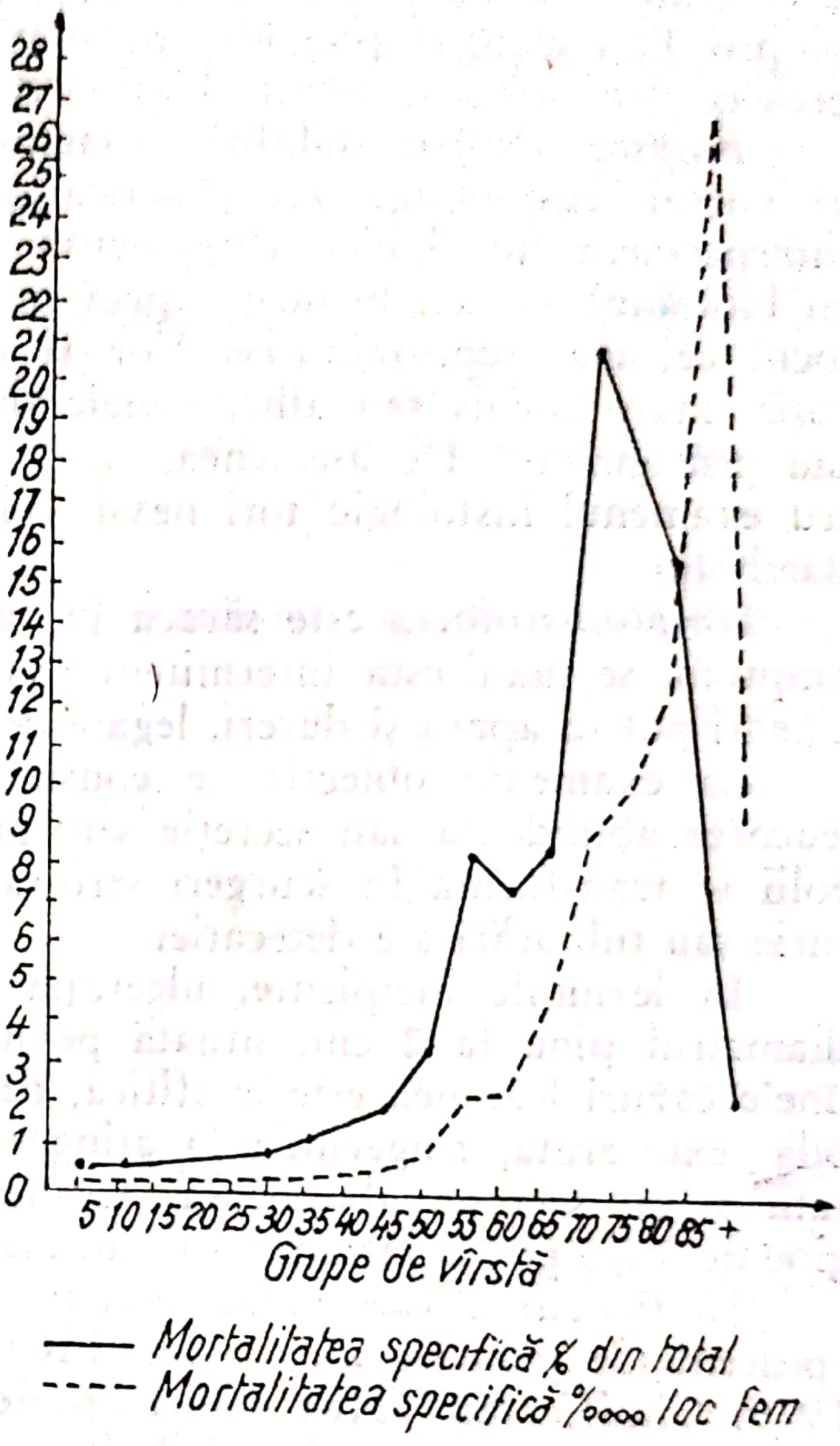

Fig. 4. 1. — Cancerul vulvar și vaginal. Situație pe grupe de vîrstă în R.S.R. în 1980.

Incidența maximă a cancerului vulvar se situează între 50—75 de ani la noi în țară.

Anatomia și fiziologia oncologică. Vulva este organul genital feminin extern dezvoltat din ectoderm, acoperit cu un epiteliu pavimentos stratificat de tip epidermic, din care iau naștere epitelioamele spinocelulare și bazocelulare.

În constituția vulvei intră și epiteliile glandulare care căptușesc glandele vulvo-vaginale (Bartholin) și uretrale (Skene), precum și glandele sebacee, sudoripare și ordonate. Din acest epiteliu iau naștere adenocarcinoamele.

Corionul subepitelial este format din țesutul conjunctiv, bogat vascularizat și inervat, cu fascicule musculare netede, din care se dezvoltă sarcoamele (fibrosarcomul, limfosarcomul, reticulosarcomul, leio-miosarcomul, neuro-fibrosarcomul, angiosarcomul).

Vulva suferă modificări ciclice morfo-funcționale în timpul ciclului menstrual, al sarcinii și al nașterii, sub influența ovarului și a acțiunii neuro-hormonale a hipofizei.

Etio-patogenie. Frecvența maximă a cancerului vulvar se situează între 55—64 de ani, în general, perioadă în care mucoasa vulvară suferă modificări accentuate, mai ales în funcție de carențe hormonale, care pot genera distrofii epiteliale (leucoplazia și kraurozisul), sau leziuni maligne (boala Paget sau boala Bowen). Caracterul deosebit al acestor leziuni constă în faptul că evoluția lor este îndelungată, recidivează după tratamentul conservator și prezintă un potențial de transformare în epitelioame invazive într-o proporție de 5—50% pentru distrofii epiteliale și 100% pentru Paget și Bowen.

Depistare și diagnostic precoce. Depistarea cancerului incipient vulvar în faza de epiteliom invaziv în stadiile I și II și tratamentul corespunzător al acestuia, poate să ducă la vindecări clinice durabile în proporție mare.

Examenul clinic cel mai nimerit constă în inspecția combinată cu palparea, după o toaletă prealabilă vulvo-vaginală. Tactul vaginal și rectal dau informații asupra posibilei extinderi maligne la organele și ganglionii limfatici din sfera pelviană. Se examinează cu precădere regiunile inghino-crurale, fosele iliace, zonele paravertebrale și cavo-aortice, ficatul și întregul abdomen.

Examene complementare. Testul Lahm-Schiller, colposcopia și citodiagnosticul, au o valoare diagnostică limitată, datorită keratinizării pielii normale, ca și a multor leziuni preneoplazice (1). Aceste examene sînt însă de mare preț cînd se pune problema stabilirii zonelor suspecte pentru efectuarea unei biopsii. Examenul colposcopic, precum și colorațiile vitale pot realiza împreună ceea ce este curent denumit „biopsia dirijată".

Biopsia. Pentru stabilirea diagnosticului cert de epiteliom intraepitelial al vulvei, este obligatorie practicarea unei biopsii largi a zonei suspecte și interpretarea histologică competentă a materialului bioptic. Biopsia se face cu biotomul sau cu bisturiul, prin prelevarea unui fragment din leziune, din locul cel mai reprezentativ. Vor fi supuse biopsiei largi, zonele de culoare roșie, maro închis sau albe, zonele dure la palpare, sau care sînt sîngerînde sau pruriginoase. De asemenea, *cu excepția melanomului*, vor fi excizați pentru examenul histologic toți nevii vulvari și orice indurație în zona glandei Bartholin.

Simptomatologia este săracă în stadiile incipiente. Pruritul, citat ca prim simptom, se manifestă intermitent sau în crize și se remarcă prin persistență. Uneori pot să apară și dureri, legate de inflamația supraadăugată.

La examenul obiectiv se constată de obicei prezența unei ulcerații cu leucoree abundentă sau secreție sero-purulentă, care în stadiul mai evoluat al bolii se transformă în scurgeri sero-sangvinolente. Bolnavele acuză uneori disurie sau tulburări ale detecației.

În leziunile incipiente, ulcerația este ușor indurată, bine delimitată, cu diametrul pînă la 2 cm, situată pe mucoasă, mobilă pe planul subiacent. În unele cazuri leziunea este exofitică, de aspect polipoid sau conopidiform, friabilă, exulcerată, sîngerîndă la atingere și, de cele mai multe ori, suprainfectată și cu secreție abundentă. Examenul clinic poate decela adenopatii regionale, care pot fi inflamatorii sau maligne.

Stadializarea cancerului vulvar. Pentru stadializarea tumorilor maligne epidermoide primare ale vulvei, FIGO a adoptat clasificarea TNM, Geneva 1979. Clasificarea TNM clinică, preterapeutică, a tumorilor maligne primare ale vulvei (9) nu este valabilă decît pentru epitelioame.

Pentru stabilirea categoriilor de T, N și M sînt necesare următoarele investigații minime:

Categoriile T: examenul clinic, endoscopia și radiografia.
Categoriile N: examenul clinic și radiografia.
Categoriile M: examenul clinic și radiografia.

În lipsa acestor examene, se va folosi simbolul Tx, Nx, sau Mx.

Ganglionii limfatici regionali: femurali, inghinali, iliaci externi și hipogastrici.

T — Tumoarea primară

Categorii UICC	Stadii FIGO	
Tis	O	Carcinomul preinvaziv (carcinomul in situ).
TO	—	Nici un semn de tumoare primară.
TI	I	Tumoarea limitată la vulvă, nedepășind 2 cm în diametrul cel mai mare.

T 2	II	Tumoarea limitată la vulvă, depășind 2 cm în diametrul cel mai mare.
T 3	III	Tumoare de orice mărime, invadînd uretra inferioară și / sau vaginul și / sau orificiul anal.
T 4	IV (parte)	Tumoare de orice mărime, cu invazia uretrei superioare și / sau a mucoasei vezicii urinare și / sau a rectului și / sau fixată la peretele pelvian.
M 1	IV (parte)	Diseminare la organele îndepărtate.
TX	—	Investigațiile minime pentru evaluarea tumorii primare nu au putut fi efectuate

……

N — Ganglionii limfatici regionali

N0	Fără semne de invadare a ganglionilor limfatici regionali.
N1	Semne de invadare unilaterală a ganglionilor limfatici regionali mobili.
N2	Semne de invadare bilaterală a ganglionilor limfatici regionali mobili.
N3	Semne de invadare a ganglionilor limfatici regionali fixați.
NX	Lipsesc condițiile minime pentru evaluarea ganglionilor limfatici regionali.

Metastaze la distanță

M0	Fără semne de metastaze la distanță.
M1	Metastaze la distanță.
MX	Lipsesc condițiile minime pentru aprecierea prezenței metastazelor la distanță.

Gruparea pe stadii

Stadiul I	T 1	N0	M0
Stadiul II	T 2	N0	M0
Stadiul III	T 3	N0	M0
	T 1, T 2, T 3	N 1, N 2	M0
Stadiul IV a	T 4	N0, N 1, N 2	M0
	Orice T	N 3	M0
Stadiul IV b	Orice T	Orice N	M 1

Formele histologice ale cancerului vulvei. Cea mai frecventă formă histologică este reprezentată de *epiteliomul spinocelular* (85%), urmează *melanomul malign* (10%) și restul îl completează *epiteliomul bazocelular*, *adenocarcinomul* și *sarcomul*.

— *Epiteliomul spinocelular* este mai frecvent la femeile peste 50 de ani. Posibilitatea unei etiologii virale este susținută de asocierea frecventă a leziunilor precanceroase cu prezența unor leziuni cronice de origine virală (nevii, condiloamele acuminate), precum și marea frecvență a anticorpilor virali de tip II al herpesului simplex la femei (11).

Spre deosebire de localizarea cervicală, stadiul preinvaziv al epiteliomului spinocelular la vulvă este asociat cu o leziune displazică vizibilă.

Leziunea inițială este în general exofitică sau ulcerată și, prin evoluție în timp, se asociază cu infecții secundare, dureri și sîngerări. În ordinea frecvenței descrescînde, tumoarea apare inițial pe labia mare, labia mică, clitoris și perineu. În stadiile avansate originea tumorii nu poate fi precizată.

Din toate tipurile de cancer epitelial al vulvei, epiteliomul spinocelular se pretează cel mai bine la clasificarea clinică TNM, deoarece în evoluția sa se extinde treptat, la structurile vecine, urmînd succesiv căile limfatice de la suprafață spre profunzime și invadînd mai întîi ganglionii limfatici inghinali și apoi pe cei pelvieni. Metastazele ganglionare pelviene sau paraaortice, în absența adenopatiei inghinale sînt excepționale. Ele pot să survină totuși în invazia clitorisului, uretrei sau a anusului.

Tratamentul — *În stadiul de carcinom intraepitelial*, tratamentul indicat este cel *chirurgical*, preconizîndu-se ablaţia chirurgicală completă a tegumentului vulvar. Raţiunea acestui tratament se bazează pe dovada că aceste leziuni preinvazive sînt de obicei multifocale şi că recidivează frecvent după o excizie limitată necorespunzătoare. Orice limitare a intervenţiei se va face numai după o prealabilă punere la curent a bolnavei cu posibilitatea recidivelor multiple, necesitînd intervenţii repetate şi obligativitatea unui control medical periodic îndelungat. O vulvectomie subtotală cu păstrarea clitorisului este posibilă numai la cazurile cu localizări în zona comisurii posterioare.

În carcinomul spinocelular invaziv al vulvei (St. I şi II), proporţia vindecării — de 5 ani — este de 63—86% după *vulvectomia radicală cu limfadenectomia profilactică* şi scade la 22—52,6% dacă adenopatia extirpată a fost pozitivă. *Vulvectomia simplă* dă o proporţie de numai 24% vindecări de 5 ani (16), ceea ce demonstrează că ameliorarea supravieţuirii este direct legată de lărgimea intervenţiei chirurgicale, care trebuie să fie în mod obligator o *vulvectomie totală largă şi profundă cu limfadenectomie regională, de asemenea largă* (17). În concordanţă cu acest principiu, ablaţia vulvei se face pînă la fascia pelviană externă şi este urmată în aceeaşi şedinţă de limfadenectomie inghino-femurală bilaterală. Limfadenectomia pelviană sau iradierea ganglionilor limfatici pelvieni se efectuează numai dacă este pozitivă şi se face obligatoriu cînd tumoarea invadează clitorisul, uretra, sau anusul.

Complicaţiile acestei intervenţii au o incidenţă foarte ridicată: dehiscenţa plăgii, infecţia locală cu sfaceluri, trombo-embolii, edem al membrelor inferioare. Pentru diminuarea morbidităţii postoperatorii imediate şi tardive s-au preconizat incizii separate pentru limfadenectomia efectuată în aceeaşi şedinţă, fapt care nu a determinat o creştere a recidivelor locale (1). Pentru evitarea dehiscenţelor plăgii se folosesc curent plastii imediate cu lambouri mio-cutanate de pe coapsă. Unii autori preconizează separarea vulvectomiei de limfadenectomie printr-o durată de timp variabilă în funcţie de vîrsta şi starea generală a bolnavelor, fără a diminua rezultatele şi supravieţuirea.

Asocierea radio-chirurgicală. În carcinomul avansat al vulvei se asociază tratamentul chirurgical cu radioterapia *postoperatorie pe cîmp extins*, pentru a creşte potenţialul terapeutic. În cazurile cînd adenopatia pelviană extirpată a fost pozitivă se recomandă telecobaltterapia postoperatorie a întregului pelvis, constînd în administrarea de 4 500—5 000 rad în decurs de 4—6 săptămîni. Iradierea trebuie începută imediat ce plaga chirurgicală este complet cicatrizată, adică în medie 3 săptămîni de la operaţie. Asocierea radioterapiei după intervenţia chirurgicală ameliorează supravieţuirea şi capătă o importanţă crescîndă pe plan mondial prin folosirea radioterapiei cu energii înalte.

În ceea ce priveşte iradierea preoperatorie, U.C.L.A. Medical Center, în urma studiilor făcute pe bolnave, prezintă rezultate preliminare, care arată un risc crescut pentru metastaze la distanţă la aceste bolnave (10).

În cazurile de carcinom în stadii avansate, cu invazia rectului, uretrei sau a vezicei, *exenteraţia pelviană, împreună cu vulvectomia radicală şi limfadenectomia inghinală*, efectuate într-un singur timp, nu au eliminat problema recidivei, realizînd supravieţuirea de 5 ani într-o proporţie de numai 15—20% (15).

Chimioterapia. Posibilitatea evitării operaţiilor mutilante în carcinomul in situ al vulvei prin chimioterapie este în prezent încă în stadiul de cercetare. În acest sens au fost folosite injecţii intradermice cu Bleomicină şi

DNCB (dinitroclorbenzen) și tratamente topice cu pomezi hidrofile conținînd 5-Fluorouracil, DNCB și Bleomicină, care au determinat regresiuni ale leziunii.

În ceea ce privește carcinomul spinocelular al vulvei diseminat, tratamentul cu citostaticele disponibile în prezent nu au putut determina remisiuni complete și de durată. Un răspuns obiectiv cu o ameliorare pînă la 4 luni a fost obținut prin administrare de Bleomicină asociată cu un citostatic alchilant sau Cisplatin.

Epiteliomul bazocelular al vulvei survine mai frecvent pe labiile mari, la bolnave în vîrstă. Aspectul clinic și evoluția sînt similare localizărilor extragenitale. Tumoarea prezintă un caracter invaziv local, fără tendințe de a da metastaze la distanță. Spre deosebire de epiteliomul spinocelular, această tumoare fiind unifocală, se pretează la o excizie locală cu zonă largă de securitate, nefiind necesară vulvectomia (2).

Adenocarcinomul vulvar provine mai des din epiteliul glandei Bartholin și este extrem de rar. Survine de obicei la bolnavele în vîrstă, dar poate să afecteze și femeile tinere. Diagnosticul este pus adesea tîrziu în această boală, care prezintă un caracter deosebit de metastazant. Întîrzierea diagnosticului este deseori legată de confundarea bolii cu inflamația glandei Bartholin. Tumoarea se extinde precoce la ganglionii limfatici inghinali și pelvieni.

Tratamentul adenocarcinomului vulvar nu diferă de cel al epiteliomului spinocelular.

Boala Paget a vulvei este mult mai frecventă decît se relatează în literatura medicală. Considerată ca o formă distinctă a carcinomului intraepitelial, apare clinic sub forma unor zone cu prurit, de culoare roșie, cu margini ridicate, cu excoriații și sîngerare consecutivă (7). Histologic, epiteliul îngroșat prin infiltrare cu mucină, conține celule Paget, considerate ca fiind de proveninență glandulară.

Din punctul de vedere al tratamentului chirurgical al acestei boli se descriu două entități: prima, în care boala este limitată exclusiv la epiderm (75%) și a doua, cu prezența unui adenocarcinom invaziv subiacent (25%), (5). Deoarece distincția clinică de multe ori nu se poate face, iar locul biopsiei este imposibil de stabilit datorită frecvenței localizării multifocale, se recomandă o vulvectomie radicală cu zonă de securitate foarte largă pentru toate bolnavele cu Paget vulvar. În cazul unui adenocarcinom subiacent, se recomandă vulvectomia radicală largă cu limfadenectomia inghino-femurală bilaterală de principiu. În cazul diseminărilor la distanță, se poate indica o intervenție mai limitată pentru obținerea controlului local.

Melanomul malign al vulvei reprezintă 5—10% din totalitatea tumorilor maligne ale vulvei și poate proveni din nevii joncționali. Tumoarea poate fi intradermică, sub formă de pată, cu sau fără margini ridicate, cu sau fără excrescențe polipoide. Poate să ulcereze și/sau să aibă în jur o dispersare melanică tatuagenă difuză, sau sub formă de metastaze satelite.

În afară de extensia frecventă spre uretră și vagin, melanomul metastazează în ganglionii limfatici regionali și extraregionali și determină metastaze „in tranzit“ în limfaticele țesuturilor care acoperă zona inghinală.

Tendința la diseminare hematogenă determină metastazele la distanță și frecvența recidivelor mult timp după tratamentul leziunii primare. Prognosticul este mai nefavorabil la vîrste înaintate și se înrăutățește cu extensia bolii și invazia ganglionilor limfatici (30% din cazuri), invazia uretrei sau a vaginului (10%), prezența metastazelor „in tranzit“ (5%) și cu metastazări la distanță (sub 5%).

Deși clasificarea TNM pentru carcinomul epidermoid al vulvei reflectă în mod satisfăcător prognosticul melanomului malign vulvar (13), se utilizează totuși clasificarea lui Clark, adoptată pentru melanomul ubicuitar, în care prognosticul este corelat cu profunzimea invaziei leziunii primare (4). S-a adoptat și clasificarea MSKCC (Memorial Sloan-Kattering Cancer Center), care utilizează de asemenea criteriul profunzimii, dar legat de specificul structural al vulvei (3).

Clasificarea melanomului malign bazată pe nivelul invaziei

Nivelul	Clark	MSKCC
I	Orice tumoare nedepășind membrana bazală (melanom in situ).	Orice tumoare nedepășind membrana bazală (melanom in situ).
II	Tumoare invadînd dermul papilar fără a-l depăși.	Tumoare invadînd țesuturile subepiteliale pînă la o adîncime de 1 mm.
III	Tumoare invadînd stratul dintre dermul papilar și cel reticular, fără a-l depăși.	Tumoare invadînd țesuturile subepiteliale între 1—2 mm adîncime.
IV	Tumoare invadînd dermul reticular fără a-l depăși.	Tumoare depășind 2 mm adîncime, fără a interesa stratul subcutanat.
V	Invazia stratului subcutanat	Invazia stratului subcutanat.

Clasificarea TNM publicată de UICC în 1966 a fost abandonată în 1974, cînd a fost recunoscută importanța „nivelelor“ descrise de Clark. Deoarece biopsia melanomului malign reprezintă o contraindicație absolută, clasificarea preterapeutică TNM nu este posibilă, fiind recomandată clasificarea postoperatorie și histopatologică post TNM, (p. TNM), care are la bază clasificarea pe „nivele“ a lui Clark și măsurarea „grosimii tumorale“ preconizată de Breslow (9). În aceste condiții categoriile de T se stabilesc obligator postoperator după examenul histopatologic (p. T).

pT — Tumoare primitivă (extirpată și examinată histologic)

pTis	Hiperplazie melanocitară atipică (nu este de natură malignă).	Nivel I
pTO	Fără semne de tumoare.	
pT 1	Tumoare invadînd dermul papilar și / sau nedepășind o grosime de 0,75 mm.	Nivel II
pT 2	Tumoare depășind dermul papilar fără a invada dermul reticular și / sau avînd o grosime între 0,75 și 1,50 mm.	Nivel III
pT 3	Tumoare invadînd dermul reticular și / sau avînd o grosime între 1,50 și 3,00 mm.	Nivel IV
pT 4	Tumoare invadînd țesutul subcutanat și / sau depășind 3,00 mm grosime.	Nivel V

Notă: În prezența nodulilor sateliți sau a metastazelor „in tranzit“ orice categorie poate fi subdivizată în a) și b) astfel:
a) nodul satelit (unul sau mai mulți) juxtatumoral;
b) metastaze „in tranzit“ în teritoriul drenat de ganglionii limfatici regionali.

pN — Adenopatii regionale

pNO	Fără semne de invadare a ganglionilor limfatici regionali.
pN 1	Semne de invadare a ganglionilor limfatici regionali.

pN 4 Semne de invadare a ganglionilor limfatici juxtaregionali.
Notă: Categoriile N 2 şi N 3 nu se aplică. Invadarea adenopatiei controlaterale se clasează M 1.

pM — Metastaze la distanţă

pMO Fără semne de metastaze la distanţă.
pM 1 Prezenţă de metastaze la distanţă.

Gruparea pe stadii

Stadiul I a	pT 1, pT 2	pNO	pMO
Stadiul I b	pT 3, pT 4	pNO	pMO
Stadiul II	Orice pTa, pTb	pNO	pMO
	Orice pT	pN 1	pMO
	Orice pTa, pTb	pN 1	pMO
Stadiul III	Orice pT	pN 4	pMO
	Orice pTa, pTb	pN 4	pMO
Stadiul IV	Orice pT	Orice pN	pM 1
	Orice pTa, pTb	Orice pN	pM 1

Tratamentul melanomului malign fără invazia ganglionilor limfatici inghinali dă o supravieţuire de 5 ani în proporţie de 50%, în timp ce invazia ganglionilor limfatici inghinali scade supravieţuirea sub 15%, iar cea a ganglionilor limfatici pelvieni nu dă nici o supravieţuire de 5 ani.

În general, supravieţuirea de 5 ani în melanomul malign vulvar este de 40% şi cea de 10 ani este aproape de 30%.

Melanomul nodular prezintă un prognostic nefavorabil, similar leziunilor maligne provenite din epitelii.

Apariţia adenopatiilor inghinale pozitive în urma tratamentului exclusiv al tumorii primare, denotă o incidenţă crescută a metastazelor oculte în momentul diagnosticului.

Tratamentul profilactic al melanomului malign vulvar constă în ablaţia profilactică a nevilor vulvari prin excizie chirurgicală totală, împreună cu o margine largă de siguranţă de piele normală din jur.

Cînd examenul histologic preoperator arată un melanom malign, tratamentul minim acceptabil este o vulvectomie radicală cu limfadenectomie inghino-femurală bilaterală de principiu, într-un singur timp operator. Această atitudine este dictată de prezenţa frecventă a metastazelor „în tranzit" şi tendinţa de invazie bilaterală a ganglionilor limfatici inghinali. Dacă examenul histologic preoperator decelează ganglioni limfatici inghinali pozitivi, limfadenectomia pelviană este obligatorie, ca şi în cazul invaziei clitorisului (10).

Radioterapia melanomului malign în localizări extragenitale determină o supravieţuire de 5 ani într-o proporţie de 70%, dacă localizarea primară nu este însoţită de metastaze decelabile clinic, şi scade la 30% în prezenţa metastazelor.

Radioterapia în localizările vulvare dă rezultate mai slabe, deoarece ţesuturile vulvare suportă greu iradierea şi nu tolerează mai mult de 2 000—3 000 rad.

Chimioterapia. Un răspuns trecător a fost obţinut cu agenţi alchilanţi (15—20%), alcaloizi de vinca (20%), procarbazin (25%) şi DTIC (25—35). Polichimioterapia include obişnuit un alcaloid de vinca şi DTIC.

Imunoterapia. Datorită faptului cunoscut al regresiunii spontane în melanomul malign, metodele imunoterapice au folosit injectarea reciprocă de celule tumorale între doi bolnavi cu melanom malign şi apoi transfuzia reciprocă cu limfocite activate. Această metodă a determinat un răspuns pozitiv într-o proporţie de 20% (12).

Imunoterapia cu BCG (bacilul Calmette-Guérin) şi MER (reziduu de extracţie cu metanol din BCG) practicată în injecţii direct în leziunea cutanată, a determinat regresia leziunilor injectate într-o proporţie de peste 90%, dacă bolnava prezintă un răspuns de hipersensibilitate întîrziată la DNCB şi dacă reacţionează la tuberculină după tratament cu BCG (14).

Asocierea imunoterapiei cu polichimioterapia este astăzi în curs de cercetare.

— *Sarcomul* vulvei este foarte rar întîlnit, de obicei la femei tinere, în proporţie de 1% din tumorile maligne ale vulvei. Mai frecvent este leio-miosarcomul, urmat de rabdo-miosarcom, neuro-fibrosarcom, fibrosarcom, mixosarcom şi sarcomul epitelioid (8). Aceste tumori metastazează atît pe cale hematogenă, cît şi pe cea limfatică şi prezintă o tendinţă accentuată pentru recidiva locală.

Tratamentul sarcoamelor vulvare operabile este vulvectomia radicală cu margine de securitate foarte largă şi limfadenectomie inghino-femurală bilaterală. Supravieţuirea este uneori îndelungată, chiar dacă adenopatia regională extirpată a fost pozitivă.

Polichimioterapia a fost uneori eficace, diminuînd recidivele locale.

BIBLIOGRAFIE

1. BALLON SC. and LAMBEJ. — Surg. Gynecol. Obstet., 140, 81, 1975.
2. BREEN JL. et al. — *Obstet. Gynecol.*, 46, 122, 1975.
3. CHUNG AF. et al. — *Obstet. Gynecol.*, 45, 638, 1975.
4. CLARK WH Jr., et al. — *Cancer Res.*, 29, 705, 1969.
5. CREASMAN WT. et al — *Gynecol. Oncol.*, 3, 133, 1975.
6. DI SAIA PJ. et al. — *Obstet. Gynecol.*, 38, 180, 1971.
7. FETHERSTON WC and FRIEDRICH EG. Jr. — *Obstet. Gynecol.*, 39, 735, 1972.
8. GALLUP DG. et al. — *Obstet. Gynecol.*, 48, 14 S, 1976.
9. HARMER MH. et col. — Classification TNM des tumeurs malignes, vol. Genève, 1979.
10. HASKELL CM. et al. — Cancer Treatment, vol. Philadelphia, WB Saunders Co., p. 457, 1980.
11. GREEN TH. Jr. et al. — *Am. J. Obstet. Gynecol.*, 75, 834, 1958.
12. LUCE JK. — *Cancer*, 30, 1604, 1972.
13. MORROW CP. and RUTLEDGE FN. — *Obstet. Gynecol.*, 39, 745, 1972.
14. MORTON DL. — *Cancer*, 30, 1647, 1972.
15. THORNTON WN. Jr. and FLANGAN WC. Jr. — *Am. J. Obstet Gynecol.*, 117, 774, 1973.
16. SÎRBU P. şi col. — Patologie Chirurgicală, Vol. VII, Bucureşti, Editura Medicală, p. 47, 1976.
17. WAY S. — Carcinoma of the vulva, *Am. J. Obstet. Gynecol.*, 79, 692, 1960.
18. WEINTRAUB I. and LAGASSE LD. — *Obstet. Gynecol.*, 41, 195, 1973.

4.2.2. CANCERUL VAGINULUI

Epidemiologie — Cancerul primitiv al vaginului reprezintă doar 1—2% din localizările în sfera genitală feminină şi numai 0,2—0,4% din totalitatea tumorilor maligne.

La noi în ţară, cancerul vaginului reprezintă 0,47% din totalitatea cancerului la femei şi 1,6% din localizările în sfera genitală feminină.

În ciuda faptului că tumorile maligne ale vaginului pot fi depistate precoce şi tratate cu eficienţă maximă datorită accesibilităţii examenului direct și a precocității simptomelor, prognosticul bolii rămîne totuși nefavorabil, datorită extensiei precoce la ganglionii limfatici regionali și organele vecine.

Anatomia și fiziologia oncologică. Vaginul provine embriologic din mezoderm, ca și restul aparatului genital feminin. Extensia rapidă a bolii este atribuită structurii pereților vaginului, care sînt subțiri, cu o rețea de vase limfatice extrem de bogată și cu țesutul areolar submucos lipsit de o barieră eficientă în calea extensiei spre vezică și rect.

Limfaticele vaginului postero-superior trec prin septul recto-vaginal și ligamentele utero-sacrate la ganglionii limfatici pararectali și presacrați; cele din vaginul antero-superior traversează ligamentele cardinale, ajungînd la ganglionii limfatici iliaci interni și externi; cele din treimea inferioară drenează în ganglionii fesieri inferiori de-a lungul vaselor vaginale, iar limfaticele din porțiunea juxtavestibulară drenează în ganglionii inghino-crurali. În plus, toate segmentele vaginului au trunchiuri limfatice laterale, care drenează spre planșeul pelvian, regiunea fesieră superioară și ganglionii iliaci comuni (9).

În timpul fazei estrogenice a ciclului, epiteliul vaginului devine cornificat, predominînd celulele acidofile în frotiul vaginal, iar faza progesteronică este însoțită de creșterea celulelor bazofile.

Etiopatogenie. Incidența maximă a bolii este cuprinsă după instalarea menopauzei, între 45 și 60 de ani, cînd mucoasa vaginului suferă modificări trofice prin lipsa hormonului folicular, apărînd leziuni leucoplazice sau eritroplazice, frecvent concomitente cu leziunile maligne ale vaginului. Nu se cunosc factorii care influențează trecerea displaziei la carcinomul intraepitelial și invaziv, precum și durata evoluției de la cancer intraepitelial la cel invaziv. Faptul că leziunea malignă este localizată de obicei în porțiunea superioară a vaginului și în special peretele posterior în contact cu orificiul colului, precum și faptul că este frecvent asociată cu un cancer in situ sau invaziv al colului, prealabil cunoscut, presupune expunerea la un carcinogen comun (11). Caracterul clinic important al carcinomului in situ este posibilitatea evoluției sale multifocale.

Peste 90% din leziunile maligne ale vaginului sînt de origine epidermoidă, restul fiind aproape în totalitate adenocarcinoame.

Deocamdată nu s-a putut stabili vreo legătură între incidența adenocarcinomului și expunerea „in utero“ la estrogenii sintetici nesteroizi, deoarece incidența globală nu a crescut în ultimul timp. În decurs de 8 ani au fost comunicate totuși 200 de cazuri cu adenocarcinom avînd un istoric cu astfel de antecedente. Există lucrări care arată o relație între terapeutica cu DES (dietilstilbestrol) în cursul gravidității și apariția adenocarcinomului vaginului cu celule clare la descendenții de sex feminin care au fost expuși acestui drog în viața intrauterină. Administrarea drogului într-o doză zilnică de minimum 1,5 mg DES în tot cursul sarcinii a fost urmată de cancer al vaginului la descendente. Cu toate acestea, probabil alți factori joacă un rol în etiologia acestor tumori, deoarece din 2 000 000 de gravide tratate cu DES, numai 200 de cazuri de adenocarcinom al vaginului au fost descoperite la descendentele acestor femei (6).

Aspectele clinice. Simptome. În ordinea frecvenței, sediul epiteliomului spinocelular și al adenocarcinomului vaginal este peretele posterior și apoi cel anterior al vaginului. Deoarece în timpul examenului pot fi acoperite cu valvele şi trec neobservate, este obligator un examen atent atît cu valve, cît şi palpatoriu la orice femeie cu sîngerare anormală, sau cu un frotiu vaginal cu citologie atipică.

Simptomatologia cancerului vaginal se confundă cu cea a colului uterin: sîngerare şi/sau leucoree. Localizarea vaginală poate prezenta în plus tulburări de micţiune şi jenă vezicală chiar în stadii precoce.

Majoritatea adenocarcinoamelor la femeile expuse la DES au o asociere cu adenoza vaginală. Adenoza vaginală survine la peste 30% din femeile expuse la DES în cursul primelor 4 luni de viaţă intrauterină. Deşi asimptomatice, în cazul metaplaziei celulelor pavimentoase şi a prezenţei celulelor columnare, se produce o leucoree apoasă (13).

Diagnostic. În toate cazurile cu citologie vaginală anormală se suspectează în mod obligator o displazie sau un cancer intraepitelial al vaginului, dar diagnosticul de certitudine se pune numai prin biopsie dirijată, ca şi în cazul vulvei, prin coloranţi vitali şi colposcopie. Datorită simptomelor minime, depistarea acestor leziuni se face mai mult prin screening în masă.

La examenul clinic, cancerul vaginului în stadiul incipient apare sub forma unei ulceraţii bine delimitată, uşor indurată, care sîngerează la atingere. Se poate prezenta şi sub o formă exofitică, de aspect polipoid sau conopidiform, cu ulceraţii de multe ori suprainfectate şi asociate cu secreţie locală abundentă, uneori fetidă. Tactul vaginal şi cel rectal, precum şi inspecţia şi palparea regiunilor inghinale pot să releve adenopatii regionale maligne sau inflamatorii.

Stadializarea clinică TNM (4) — este aplicabilă numai cancerului primitiv de origine epitelială. Orice tumoare malignă interesînd colul şi care atinge zona orificiului extern este clasificată ca leziune a colului. Tumorile vaginale cu invazia vulvei vor fi clasificate ca aparţinînd vulvei, iar leziunile interesînd uretra vor fi clasificate în funcţie de caracterele histologice.

Pentru stadializare, confirmarea histologică a diagnosticului este obligatorie.

Ganglionii limfatici regionali:

— ganglionii limfatici pelvieni situaţi distal faţă de bifurcaţia aortei, pentru cele două treimi proximale ale vaginului;

— ganglionii limfatici inghinali, pentru treimea distală a vaginului.

Clasificarea preterapeutică TNM

T — Tumoare primară

Categorii UICC	Stadii FIGO	
Tis	O	Epiteliom preinvaziv (epiteliom in situ)
TO	—	Fără semn de tumoare primitivă
T 1	I	Tumoare limitată la peretele vaginului
T 2	II	Tumoare depăşind peretele vaginului, dar fără să intereseze peretele pelvian
T 3	III	Tumoare interesînd peretele pelvian
T 4	IV a	Tumoare interesînd mucoasa vezicii şi / sau a rectului şi / sau depăşind micul bazin
		Notă: prezenţa edemului bulos nu justifică clasarea tumorii în categoria T 4

T+M 1	IV b	Diseminare la distanță
TX	—	Lipsesc condițiile minime pentru determinarea categoriei T
N		Ganglionii limfatici regionali
NO		Fără semne de invazie a ganglionilor limfatici regionali
		Pentru cele două treimi proximale ale vaginului
N 1		Semne de invazie a ganglionilor limfatici regionali
N 1		Semne de invazie unilaterală a ganglionilor limfatici regionali mobili
N 2		Semne de invazie bilaterală a ganglionilor limfatici regionali mobili
N 3		Semne de invazie a ganglionilor limfatici regionali fixați
NX		Lipsesc condițiile minime pentru determinarea categoriei N
M		Metastaze la distanță
MO		Fără semne de metastaze la distanță
M 1		Prezența de metastaze la distanță
MX		Lipsesc condițiile minime pentru aprecierea metastazelor la distanță

Gruparea pe stadii

Stadiul I	T 1	NO	MO
Stadiul II	T 2	NO	MO
Stadiul III	T 3	NO	MO
	T 1, T 2, T 3	N 1	MO
Stadiul IV a	T 4	Orice N	MO
Stadiul IV b	Orice N	Orice N	M 1

Deoarece stadializarea clinică a cancerului vaginal este mai puțin sigură decit a altor localizări pelviene, Courtial (2) a preconizat trei stadii în cancerul vaginal:

Stadiul I: Tumori limitate la peretele vaginului;
Stadiul II: Tumori mai extinse ale peretelui vaginal cu invazia structurilor paravaginale;
Stadiul III: Invazia vezicii, a uretrei, a rectului, sau a ganglionilor pelvieni palpabili

Folosind clasificarea Courtial, au fost obținute supraviețuiri de 5 ani după tratament într-o proporție de 69% pentru stadiul I, 45% pentru stadiul II și 8% pentru stadiul III, în timp ce Frick și colab., utilizînd clasificarea FIGO, comunică o supraviețuire de 5 ani în proporție de 55% în stadiul I, 33% în stadiul II și 0% în stadiul III și IV (3).

Indicația terapeutică — În cazul prezenței celulelor displazice relevate de un frotiu citologic al vaginului, se va localiza și defini leziunea prin colposcopie, asociată la nevoie cu colorații vitale pentru dirijarea unei biopsii, care este *obligatorie*. Este total contraindicat un tratament al unui cancer intraepitelial suspectat doar pe baza unui examen citologic al secreției, pînă ce nu a fost exclusă o leziune invazivă prin biopsie directă.

Ținînd seama de caracterul multifocal al evoluției carcinomului in situ al vaginului, tratamentul se poate face *radiologic* prin iradiere cu radiu sau cesiu intravaginal, *chirurgical* prin colpectomie totală și cutanoplastie imediată, cu grefe dermo-epidermice prelevate de pe coapsa bolnavei, sau cu *citostatice* prin pomezi topice.

Aplicațiile topice de pomezi cu 5-Fluorouracil în displazii sau carcinom in situ, timp de 10—14 zile, de 2 ori pe zi, au reconvertit spre normal frotiurile citologice în decurs de 3 luni. Toate bolnavele au prezentat iritație intensă a vaginului, ceea ce impune o grijă deosebită în protejarea pielii vulvare normale printr-un unguent de barieră. În caz de recidivă și în absența cancerului invaziv, repetarea tratamentului cu pomadă topică de 5-Fluorouracil a fost urmată de vindecare completă.

În cazul displaziei epiteliului pavimentos al vaginului și al adenozei vaginale la femeile care au fost expuse la DES „in utero", atitudinea terapeutică va fi conservatoare, dacă s-a dovedit absența carcinomului invaziv prin biopsii directe dirijate. Criochirurgia sau electrocoagularea zonelor displazice se va face numai după o prealabilă biopsie. În cazul adenozei vaginale extinse asociată cu secreție apoasă supărătoare, pomada topică este de mare folos.

Cancerul invaziv. Indicația terapeutică în stadiile curabile ale epiteliomului spinocelular și ale adenocarcinomului vaginal are loc numai după terminarea bilanțului preterapeutic și stabilirea stadiului evolutiv al bolii. În unele centre oncologice s-a preconizat o explorare chirurgicală preterapeutică, ca în cancerul colului uterin, cu scopul de a preciza extensia tumorii primare și starea ganglionilor limfatici paraaortici (pe calea extraperitoneală pentru a cruța cîmpul de iradiere postoperatorie, în cazul asocierii metodelor terapeutice).

Indicația terapeutică optimă trebuie să țină seama de stadiul bolii, vîrsta bolnavei, numărul sarcinilor și atitudinea bolnavei față de păstrarea funcției vaginale. Atît radioterapia, cît și tratamentul chirurgical radical (histerocolpectomia subtotală sau totală cu limfadenectomia de principiu a ganglionilor limfatici regionali) determină în aceeași măsură vindecări în stadiile precoce.

Explorarea chirurgicală preterapeutică (I) în adenocarcinomul cu celule clare, sau în carcinoamele epidermoide în stadiul I de dimensiuni reduse, bine delimitate, la bolnavele tinere ce nu vor să renunțe la vagin și la funcția ovariană, a permis modificarea tratamentului în sensul transpoziției ovarelor din cîmpul de iradiere și a asocierii radiochirurgicale cu sacrificiul minim al organelor (8). Unele tumori în stadiul I, bine diferențiate, de volum redus, la bolnavele din categoria amintită, pot fi supuse unei intervenții chirurgicale primare, constînd dintr-o exereză radicală a vaginului, cu grefă imediată de piele despicată. Păstrarea spațiului vaginal astfel epitelizat favorizează controlul oncologic ulterior și restabilește într-un timp scurt starea fizică și psihică a bolnavelor (10).

În cazurile cu tumori mari, slab diferențiate, la care există adenopatii regionale pozitive, se indică radioterapia externă, combinată cu iradierea intravaginală, în funcție de extensia tumorii. Administrarea de 5 000 rad în decurs de 5 săptămîni pe cîmpuri paralele opuse, cuprinzînd întregul pelvis și o supraimpresie de 1 000 rad pe o adenopatie pelviană dovedită ca fiind malignă, este bine tolerată în general. Tumoarea primară poate fi iradiată adițional prin aplicații de mulaje sau perle radioactive iodate.

În unele cazuri avansate selecționate, iradierea poate fi uneori asociată cu o colpectomie radicală sau o exenterație pelviană parțială sau totală.

Majoritatea recidivelor epiteliomului spinocelular apar pînă la 3 ani, în timp ce recidivele adenocarcinomului cu celule clare apar mult mai tardiv.

Ca și în alte localizări, asocierea dintre tratamentul chirurgical și radioterapia cu energii înalte ameliorează rezultatele și tinde să ocupe un loc preponderent în tratamentul tumorilor maligne primare ale vaginului.

Indicația tratamentului în stadiile cu evoluție avansată (stadiul IV a), cu invazia parțială a vezicii sau a rectului, tratamentul chirurgical radical trebuie completat cu o cistectomie parțială, sau o rezecție de rect și o radioterapie profilactică, dacă bolnava nu a fost iradiată preoperator.

Mai multe centre oncologice semnalează o ameliorare a supraviețuirii prin tratamentul asociat radio-chirurgical, datorită unei competente utilizări a iradierii cu energii înalte și a unei intervenții chirurgicale bine codificată, în funcție de stadiul bolii.

Chimioterapia. În cazurile cu diseminări la distanță (stadiul IV b) este indicată chimioterapia și la necesitate radioterapia paliativă locală antalgică sau antiinflamatorie.

Bleomicina, drog eficient în cancerul spinocelular al capului și gîtului, a dat uneori rezultate și în epiteliomul spinocelular al vaginului. Celelalte citostatice disponibile au dat puține rezultate obiective. Adenocarcinomul vaginal recidivat a fost temporar influențat prin tratament cu progestative și polichimioterapie (11).

Metastazele pulmonare au putut fi controlate uneori prin asociere între radioterapie și chimioterapie cu Dactinomicină, iar în unele cazuri, asocierea dintre Prednison, 5-Fluorouracil, Methotrexat, Ciclofosfamidă și Vincristină a dus la regăsirea tumorii.

Sarcomul primitiv al vaginului se întîlnește sub formă de leio-miosarcom sau fibrosarcom. Un sarcom particular, de aspectul unui ciorchine de strugure, denumit sarcom botrioid, apare de obicei la fetițe și este deosebit de malign. Evoluția sarcomului vaginal este rapidă și puțin influențată de tratamentul radio-chimio-chirurgical.

BIBLIOGRAFIE

1. BERMAN ML. et al. — The operative evolution of patients, with cervical carcinoma by an extraperitoneal aproach. *Obstet Gynecol.*, 50, 658, 1977.
2. COURTIAL J. — *Paris Méd.* 1, 247, 1939.
3. FRICK HC. et al. — *Am. J. Obstet. Gynecol*, 101, 695, 1968.
4. HARMER MH. etc col. — Classification TNM des tumeurs malignes, vol. Genève, 1979.
5. HASKELL CM. et al. — Cancer Treatment, vol. Philadelphia, WB Saunders Co, p. 468, 1980.
6. HERBST AL., et al. — Clear-cell adenocarcinoma of the genital tract in young females. N. Engl. J. Med. 287: 1259, 1972.
7. LAGASSE LD. et al. — In Gynecologic Oncology. Mc. Gowan L (ed), New York, Appleton-Century-Crofts, 1978.
8. NAHHAS WA. et al. — *Obstet. Gynecol.*, 38, 785, 1971.
9. PLENTL AA. and FRIEDMAN EA. — Lymphatic System of the Female Genitalia, vol. II. Philadelphia, WB Saunders Co, 1971.
10. ROBBOY SJ. et al. — *Cancer*, 34, 606, 1974.
11. RUTLEDGE F. — Cancer of the Vagina. *Am J. Obstet Gynecol.*, 97, 635, 1967.
12. SÎRBU P. și col. — Patologia Chirurgicală, vol. VII. București, Editura Medicală, p. 70, 1976.

5. TRAUMATISME VULVO-VAGINALE

Prof. dr. doc. GH. TELEMAN

În patologia sistemului genital feminin traumatismele dețin o proporție redusă față de restul ginecopatiilor. Toate segmentele sistemului genital pot fi interesate în stresul traumatic, fie cel accidental (spontan), fie cel provocat. Segmentele extrapelvine sînt mai frecvent interesate decît cele intrapelvine, prin însăși situația lor topografică și expunerea acestora la agenții traumatici.

Traumatismele vulvo-vaginale se pot întîlni în două grupe de circumstanțe: *ginecologice; obstetricale.*

Traumatismele vulvo-vaginale însumînd diferite soluții de continuitate ale învelișului cutaneo-mucos al planșeului pelvi-perineal, interesează implicit și straturile morfologice subjacente (musculo-aponevrotico-vasculo-nervoase); de aceea nu putem vorbi de traumatisme vulvo-vaginale exclusiv, ci de traumatisme vulvo-vagino-perineale.

5.1. TRAUMATISME VULVO-VAGINO-PERINEALE APĂRUTE ÎN CIRCUMSTANȚE GINECOLOGICE

Traumatismele vulvo-vagino-perineale ginecologice se întîlnesc fie ca accidente necorelate cu sexualitatea, fie corelate cu aceasta. Traumatismele vulvo-vaginale nesexuale aparțin de predilecție ginecologiei infantile, cele sexuale perioadei adolescenței și adulte.

5.1.1. TRAUMATISME VULVO–VAGINALE NESEXUALE

Sînt cel mai adesea consecința accidentelor foarte variate, în legătură cu multiple ipostaze de producere a acestora, fiind inerente contextului vieții sociale și familiale a femeii.

Imediata vecinătate a regiunii perineo-vulvare cu planurile osoase ale pelvisului (simfiza pubiană, ramurile ischio-pubiene, ischioanele) fovorizează producerea acestor traumatisme, constituind al doilea din planurile dure între care este strivită regiunea expusă traumei. Unele traumatisme accidentale, soldate cu simple soluții de continuitate (plăgi lineare ori zdrobite), ori contuzii de întinderi variabile în suprafață ori profunzime, sînt consecința fie a căderii cu regiunea vulvo-perineală pe un plan dur, eventual ascuțit, fie a lovirii regiunii cu un corp dur; în ambele eventualități vor fi interesate diferitele structuri ale planșeului pelvi-perineal, interpuse violent între două planuri dure (cel al agentului traumatic și cel al scheletului pelvisului).

Încercînd enunțarea doar a mozaicului etiologic al acestor traumatisme, considerăm că diversitatea împrejurărilor de producere este inepuizabilă și că nu este posibilă o sistematizare nici măcar didactică a acestora.

Contextul vieții socio-familiale a femeii îi oferă, în orice moment, posibilitatea traumatizării regiunii vulvo-perineale. Sporturile practicate, chiar ca amatoare, skiul nautic, poate determina rupturi ale comisurii vulvare posterioare, la fel un demaraj brutal la alergări de viteză. În viața de familie semnalăm căderile cu regiunea vulvo-perineală pe marginea căzii de baie, pe treptele scării, traumatisme minore rezultate din neatenția utilizării ustensilelor sanitare pentru igiena intimă (canule, bideuri etc.), căderea pe planuri dure, ascuțite, escaladarea unui gard, unui zid cu asperități, căderea în ustensile agricole, lovituri cu corn de rumegătoare, lovituri conjugale cu piciorul între coapse etc.

În ginecologia infantilă plăgile peretelui vaginal pot fi consecințele retenționării intravaginale îndelungate de corpi străini (fragmente de ustensile, sîmburi de fructe, resturi vegetale). Traumatismele vulvo-vaginale infantile pot fi și consecința intervențiilor rituale (circumcizie feminină, excizia rituală a labiilor mici). În ginecologia perioadei adulte se enumeră plăgile voluntare ale vaginului prin armă albă ori plăgi de inspirație sadică, plăgi explozive după introducerea în vagin a unui conduct cu aer comprimat, plăgi vagino-perineale accidentale prin arme de foc, cu orificiul de intrare perineal interesînd și vaginul, dar fără orificiu de ieșire, plăgi consecutive introducerii de tije, rigle, în scop de masturbație sau de practică anticoncepțională sau presupusă abortivă. În contextul traumatismelor vulvo-vagino-perineale survin leziuni prin diferiți agenți fizici (corpi străini), ori chimici (tablete de hipermanganat de potasiu în scop abortiv), ori corpi străini introduși voluntar în scop medical (tampoane, comprese, drenuri metalice, pesare etc.).

Anatomoclinic, traumatismele vulvo-vagino-perineale nesexuale pot fi superficiale ori profunde.

Cele superficiale interesează de obicei planul mucos, respectiv tegumentar al regiunii și sînt eroziuni mucoase ori tegumentare consecutive microtraumatismelor provocate de o lenjerie intimă prea congestivă ori impregnată cu detergenți neîndepărtați prin spălare, utilizarea neatentă a ustensilelor de igienă locală. Deseori, nesesizate la timp, se pot complica cu infecția locală, începînd cu limfangită, terminînd cu veritabile plăgi infectate.

Traumatismele profunde pot determina *plăgi, contuzii, hematoame.*

Plăgile vulvo-vagino-perineale pot fi consecința prelungirii în profunzime a unor soluții de continuitate superficiale, plăgi lineare cînd agentul vulnerant a acționat dinspre exterior, sau plăgi zdrobite, cu contur neregulat, cînd regiunea perineo-vulvară a fost strivită între planul dur osos al pelvisului și duritatea unui corp contondent cu care a fost lovită, sau pe care a căzut.

Contuziile vulvo-vagino-perineale sînt consecutive strivirii musculo-aponevrotico-vasculare a perineului supus aceleiași compresiuni puternice între două planuri dure.

Atît plăgile, cît și contuziile sînt frecvent hemoragice, datorită interesării vascularizației destul de dezvoltată în această regiune, ceea ce explică și formarea hematoamelor.

Hematoamele vulvo-vaginale ginecologice par mai puțin frecvente ca cele obstetricale. Ele pot fi consecința unui traumatism accidental intens (căderea cu regiunea perineală pe planuri dure de la înălțimi mari, cu sau fără fracturi pelviene (fig. 5.1.) loviri puternice cu corpuri contondente. Hermatoamele ginecologice pot fi și iatrogene, după sutura unei plăgi accidentale ori operatorii în care s-a neglijat o hemostază minuțioasă. Sediul hematomului poate fi perivulvar ori perivaginal inferior, întinderea acestuia fiind condiționată de tipul vasului efracționat (arterial ori venos), de calibrul acestuia, de gradul laxității formațiilor perivasculare.

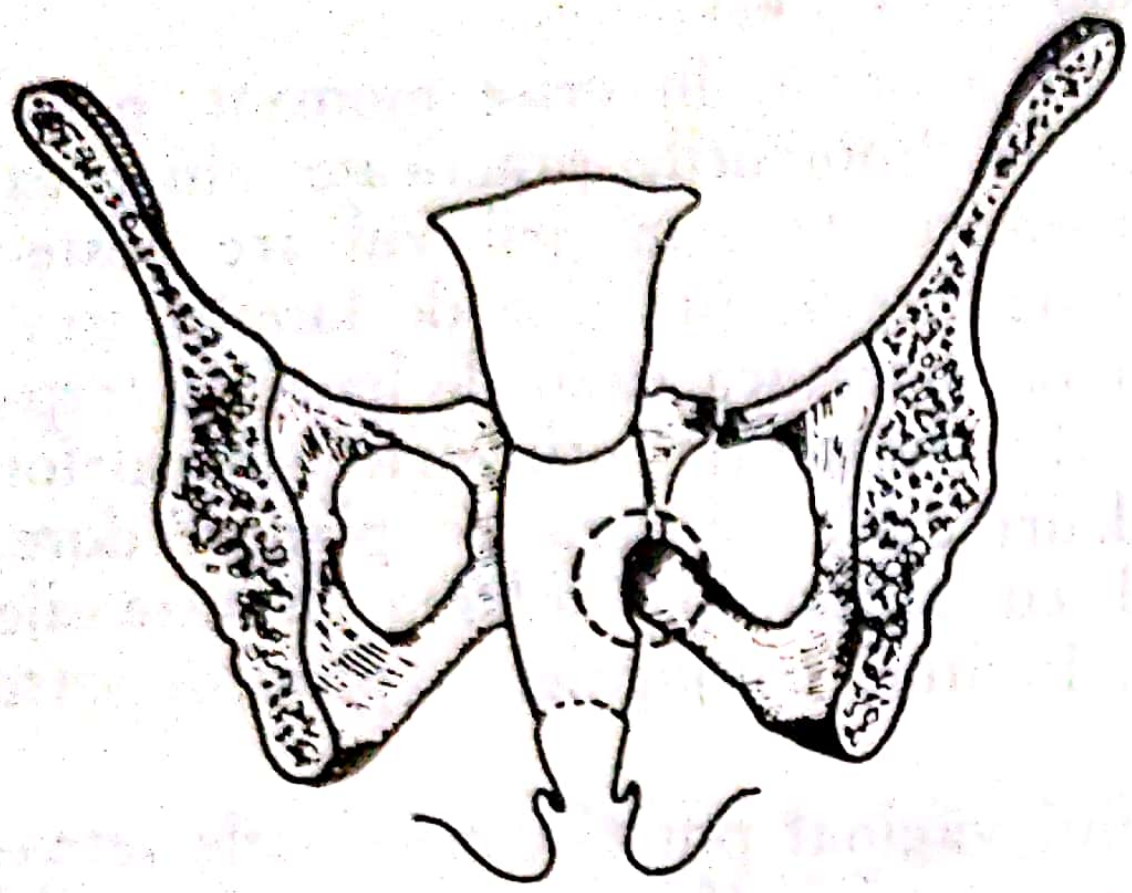

Fig. 5.1. — Plagă vaginală prin fractura oaselor bazinului.

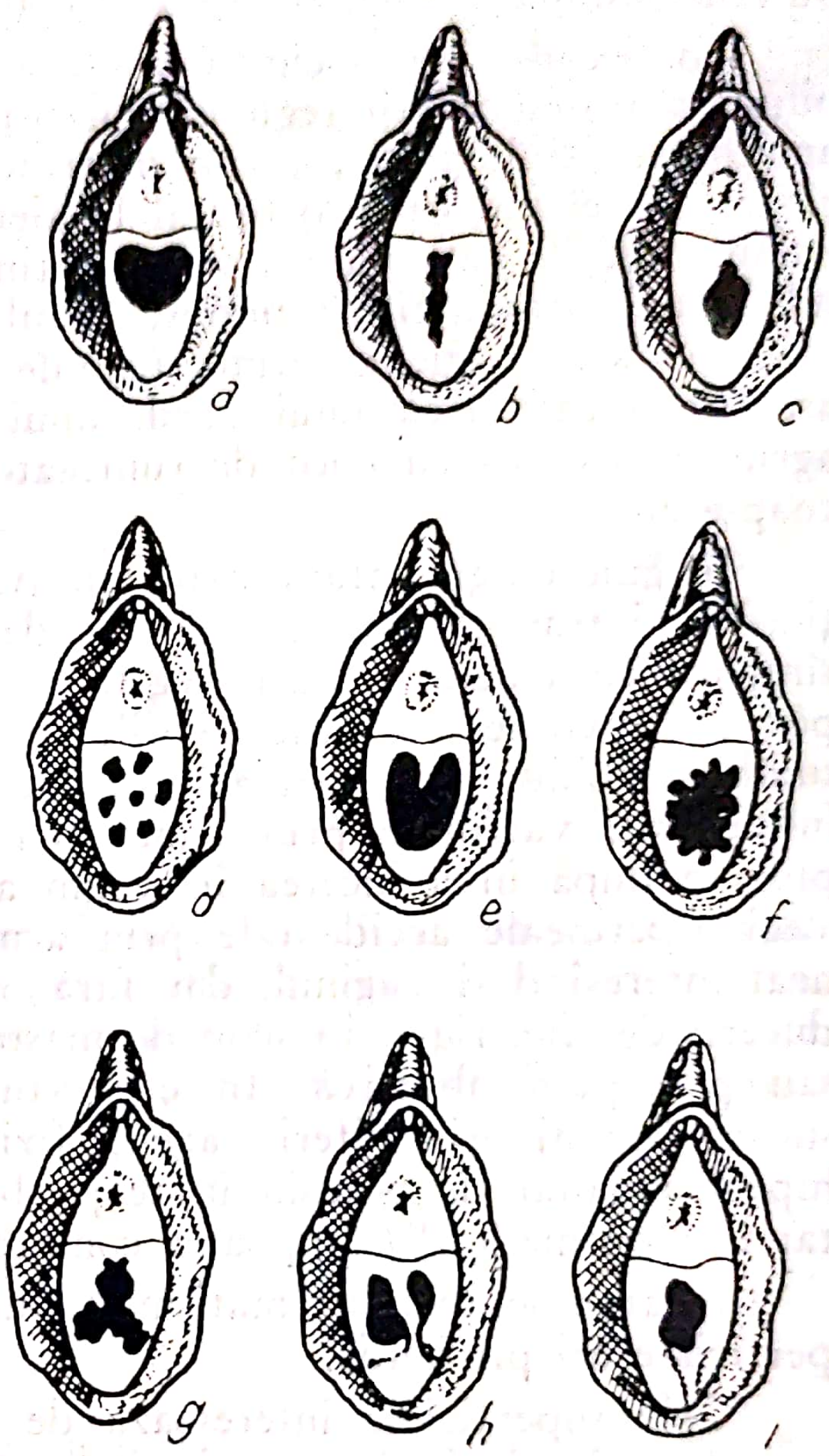

Fig. 5.2. — Morfologia himenului nedeflorat (Simonin):

a) semilunar, falciform; b) labiat; c) cu margini neregulate; d) cribriform; e) cu langhetă; f) cribriform; g) lobat; h) în puncte; i) carenat.

5.1.2. TRAUMATISME VULVO-VAGINALE SEXUALE

Aceste traumatisme sînt oarecum similare morfo-clinic cu cele nesexuale, care sînt considerate predominant accidentale, dar și cele sexuale pot fi accidentale.

Traumatismele vulvo-vagino-perineale corelate cu sexualitatea femeii apar în circumstanțe etio-patogenice bine conturate: *deflorare, coit, viol.*

Deflorarea, definită medico-judiciar, înseamnă pierderea virginităţii prin ruperea membranei himeneale. Există însă himene tolerante, care nu se rup cu ocazia primului raport sexual, după cum ruperea himenului poate fi şi un accident inevitabil în unele explorări ginecologice privind patologia colului uterin sau rezolvării unor urgenţe hemoragice acute (metroragii disfuncţionale cu anemie acută, cu iminenţă de colaps ori şoc hemoragic).



Fig. 5.4. Leziuni himeneale postdeflorare.

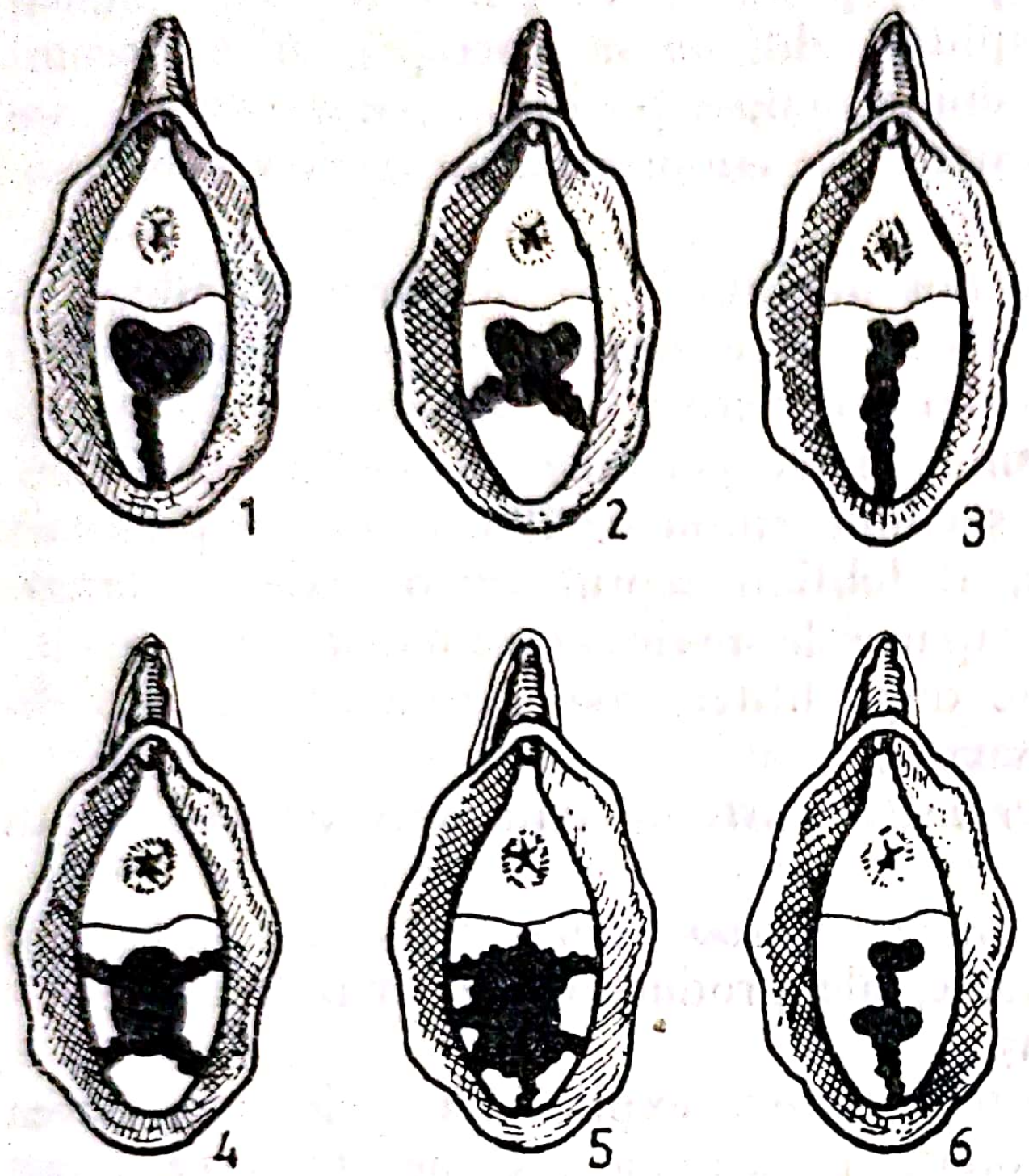

Fig. 5.3. — Configuraţia himenului deflorat:
1. semilunar; 2. semilunar; 3. labiat; 4. inelar; 5. inelar; 6. biperforat

Membrana himeneală are o morfologie variabilă (fig. 5.2); se pot schematiza 3 varietăţi anatomo-clinice:

— himenul semilunar sau falciform, în care marginea liberă este concavă anterior, iar coarnele se pierd pe nesimţite în mucoasa vestibulară;

— himenul inelar sau circular, care de fapt este un diafragm perforat central ori excentric;

— himenul labiat, alcătuit din două falduri anteroposterioare, separate de o fantă mediană; marginea liberă a celor 2 falduri are franjuri, suple şi mobile, uşor deplasabile înăuntru şi înafară, caracteristice himenului tolerant (fig. 5.2).

Leziunile postdeflorare sînt variabile, întinderea acestora depinzînd nu atît de violenţa primului raport sexual ori de calibrul organului viril, cît de textura conjunctiv-elastică a himenului. Există un polimorfism lezional postdeflorare: soluţii de continuitate unice ori multiple, lineare, ori anfractuoase, toate mergînd de la marginea liberă a himenului spre baza de inserţie a acestuia, fără a o interesa în rupturile incomplete, interesînd-o în cele complete (fig. 5.3. şi fig. 5.4).

În rupturile himeneale complete, traiectul plăgii se poate prelungi în structurile vulvare vecine determinînd: desinserţia coarnelor în himenul semilunar, ruptura comisurilor în cel labiat, echimoze superficiale în teritoriul labiilor mici ori a comisurii vulvare posterioare. Se pot întîlni extinderi ale plăgii himeneale spre vestibul ori vagin, după cum în eventualitatea unor himene fibroase, neelastice, plaga himeneală postruptură nu va interesa marginea liberă, ci baza lor de implantare, rupturi semicirculare pe circumferinţa zonei de inserţie.

Traumatismele vulvo-vagino-perineale postcoitale apar de obicei la femei deja deflorate ori la cele după o perioadă lungă de repaus sexual. Sînt favorizate de existenţa unei hipotrofii locale sau altor modificări morfologice locale (cicatrice, retracţii postoperatorii locale, plicatura prea strînsă a ligamentelor utero-sacrate, retracţia postruptură a fundului de sac vaginal posterior în naşteri laborioase ori aplicări dificile de forceps). Alte circumstanţe favorizante ar fi violenţa actului sexual; o poziţie a partenerei în care se reduce amplificaţia treimii superioare a vaginului; disproporţia dimensională conţinut-conţinător.

Morfologic, leziunile postcoitale pot interesa toate nivelurile conductului vaginal, iar la cele 2 extremităţi (vulvară şi cervicală) se pot asocia rupturi perineale de toate gradele. Desinserţia cervicală a vaginului interesează uneori şi versantul anterior al fundului de sac peritoneal Douglas, cu hernierea anselor subţiri ori a marginii şorţului epiploic. Plaga vagino-perineală postcoitală poate crea şi căi false, dedublînd septul recto-vaginal, destrămînd şi fascia perirectală. Un loc aparte le revine traumatismelor vagino-perineale postcoitale înalte, survenite după histerectomia totală în eventualitatea reluării precoce a programului sexual.

Traumatismele vulvo-vagino-perineale postviol dau aceleaşi leziuni ca cele postdeflorare.

Manifestări clinice ale traumatismelor vulvo-vagino-perineale. Indiferent de circumstanţele, nesexuale ori sexuale, ale producerii lor, manifestările clinice subiective şi obiective sînt aceleaşi.

Subiectiv, simptomul major este *durerea*, explicabilă prin interesarea filetelor sensitive deosebit de dezvoltate în această regiune. Durerea poate fi discretă, suportabilă în unele traumatisme minime, sau poate fi violentă, chiar sincopală în cele puternice, pentru ca, ulterior formării hematomului să se atenueze, fiind înlocuită cu o senzaţie de tensiune locală.

Localizată iniţial în regiunea traumatizată, durerea poate iradia ulterior spre etajul hipogastric al abdomenului, manifestîndu-se prin disurie ori tenesme rectale.

Hemoragia, întîlnită constant în aceste traumatisme, este explicabilă prin efracţionarea, fie a vaselor bine dezvoltate, fie a formaţiilor erectile din regiune. Hemoragia consecutivă rupturii unui vas arterial poate fi externă şi atunci alarmează imediat femeia, dar poate fi internă şi atunci predomină semnele unui colaps, eventual şoc hemoragic.

Examenul clinic obiectiv. Simpla inspecţie a regiunii poate constata unele eventualităţi anatomo-clinice:

— o zonă echimotică a tegumentului perineal şi a mucoasei vulvare, cu deformarea simetriei formaţiilor vulvare, cu punerea în tensiune a planurilor superficiale, care devin violacei şi lucioase;

— o plagă superficială ori profundă, lineară ori zdrobită, cu sau fără infiltrare hemoragică a ţesuturilor din jur, cu hemoragie moderată sau abundentă.

Palparea regiunii traumatizate, efectuată cu blîndeţe, răbdare şi meticulozitate, pornind dinspre zonele sănătoase, va urmări următoarele obiective:

— identificarea sursei hemoragiei, a intensităţii acesteia, cu aplicarea unor metode de hemostază imediată, chiar provizorie;

— evaluarea întinderii leziunilor atît în suprafață, cît și în profunzime;

— stabilirea caracterelor leziunilor în raport cu circumstanțele etiologice, nesexuale ori sexuale, cu consemnarea în documentele medicale a detaliilor lezionale: postdeflorare, postcoitale, postviol.

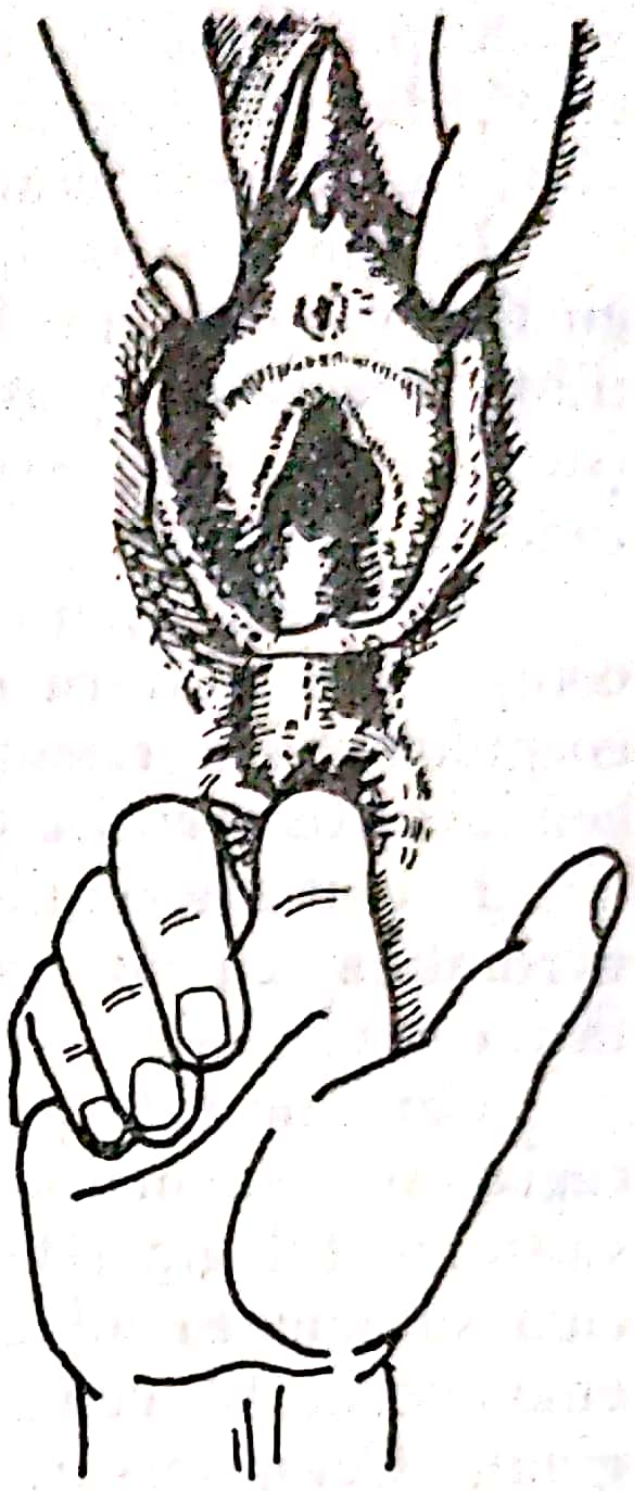

Fig. 5.5. — Examenul himenului.

Pentru evaluarea leziunilor postdeflorare în care există și implicații medico-judiciare, se va proceda la un examen în etape. În primul rînd, bilanțul leziunilor himeneale impune evidențierea membranei himeneale pentru examenul integrității acesteia. Femeia așezată în poziție ginecologică, o luminozitate bună a regiunii perineo-vulvare, se face inspecția regiunii himeneale, prin două metode: tracționarea blîndă în jos și în afară a labiilor mici, cu extremitatea lor posterioară prinsă între index și police; punerea în tensiune a regiunii himeneale prin intermediul peretelui vaginal posterior care este deplasat spre orificiul vulvar prin intermediul indexului introdus în rect (fig. 5.5). În ambele eventualități pot fi lesne apreciate: integritatea marginii libere a himenului, indiferent de configurația acesteia; integritatea bazei de implantare a himenului. În eventualitatea unor leziuni postdeflorare cu implicații medico-judiciare, alături de descrierea amănunțită a traiectului rupturii, a sediului acesteia (după cadranul ceasornicului), a interesării sau nu a bazei de implantare, se va mai menționa în documentele medicale:

— intervalul dintre producerea deflorării (ziua, ora) și prezentarea la examenul ginecologic;

— prospețimea ori vechimea leziunilor constatate, dacă marginile traiectului de ruptură sîngerează ori nu, dacă sînt acoperite cu cheaguri recente ori sînt pe cale de cicatrizare, dacă eventualele echimoze vestibulare, labiale, tegumentare, sînt recente ori nu. Să nu se confunde o ruptură himeneală veche cu margini libere, cu un himen intact bilobat.

În practică pot fi întîlnite diferite eventualități:

— în prezența unui himen intact, exceptînd cel tolerant, este posibilă introducerea prin orificiul himeneal a vîrfului degetului mic, dar numai porțiunea corespunzătoare primei falange sau și cea corespunzătoare falangei a 2-a, dar aceasta este strînsă de marginile himenului; în ambele eventualități femeia se consideră virgină;

— în eventualitatea introducerii cu ușurință și tolerabilitate a două degete ori a unui speculum vaginal mijlociu, se consideră că femeia a avut relații sexuale multiple și complete;

— în eventualitatea posibilității introducerii unui deget, dar la al doilea există dubiu, se consideră că femeia s-ar putea să fi avut un raport sexual unic, complet, dar nu repetat.

Subliniem necesitatea ca acest examen să fie efectuat totdeauna în prezența altui confrate (chiar de altă specialitate), consemnîndu-se în documente și data și ora pe lîngă cele constatate.

Examenul clinic obiectiv al leziunilor traumatice postviol ori postcoitale va avea în vedere eventualitatea depăşirii regiunii perineo-vulvare, interesînd planşeul pelvin. De aceea, alături de constatarea eventualelor contuzii ori rupturi superficiale, se va explora integritatea peretelui vaginal la toate nivelurile, de la vulvă la cervix, prin manevrarea progresivă a valvelor vaginale pentru a nu neglija eventuale plăgi aparent minime ale peretelui vaginal, dar anfractuoase în profunzime, surse de hemoragie ori hematoame pelvine, care impun terapia de urgenţă, dată fiind perspectiva unui şoc.

În ginecologia infantilă, diagnosticul clinic al traumatismelor vulvo-vaginale este mai dificil, leziunile evidenţiindu-se clinic în perioada complicaţiilor infecţioase (vaginite prin corp străin) sau a complicaţiilor mai tardive (stenoze vaginale, eventual fistule recto-vaginale consecutive ulceraţiilor profunde).

Examenele paraclinice: cistoscopia, vaginografia, irigoscopia radiologică completează informaţiile necesare precizării diagnosticului (identificarea corpului străin retenţionat intravaginal, a unui traiect fistulos), precum şi a conduitei terapeutice (în plăgi penetrante spre vezică ori rect).

Evoluţia leziunilor posttraumatice vulvo-vagino-perineale este cu atît mai favorabilă, cu cît acestea sînt mai superficiale şi s-au cicatrizat per primam fără complicaţii.

Complicaţiile pot fi precoce şi tardive. Din complicaţiile precoce, hemoragia este cea mai importantă. Hemoragia moderată, distilantă, al cărei substrat morfologic este greu de precizat, atrage ulterior alte complicaţii, precum sufuziunea adventicelor vezicale sau perirectale cu disfuncţia celor două emonctorii. O complicaţie precoce a hemoragiei este hematomul vulvo-vaginal. Complicaţiile ulterioare ale leziunilor vulvo-vagino-perineale posttraumatice sînt dominate de infecţia plăgii traumatice nesuturată per primam sau suturată. În cazul plăgilor anfractuoase necicatrizate per primam procesul retractil poate determina stenoze vaginale, apariţia de noduli cicatriceali în grosimea planşeului pelvi-perineal care îi deteriorează elasticitatea şi tonicitatea. Există şi posibilitatea complicării cu traiecte fistuloase genito-urinare ori genito-digestive, care influenţează şi sexualitatea femeii (dispareunie, frigiditate secundară).

Tratament. Indiferent de sediul superficial ori profund al leziunilor, tratamentul are două etape: *tratament de urgenţă, tratament de întreţinere*.

Tratamentul de urgenţă are obiective locale şi generale, cele locale privind în primul rînd rezolvarea hemoragiei apoi a complicaţiilor precoce.

Identificarea sursei hemoragiei: vasele izolate care sîngerează trebuie ligaturate; în hemoragia provenind de la mai multe vase de calibru mic, care nu se pretează la aplicarea de pense hemostatice, se încearcă fie un simplu tamponaj cu meşe după o prealabilă antiseptizare, fie o sutură a buzelor plăgii care asigură şi hemostaza.

Suturarea plăgilor vaginale rezolvă două obiective: hemostaza şi refacerea continuităţii peretelui vaginal. Suturarea este recomandabilă cînd intervalul de la producerea accidentului nu este prea lung, cînd desunirea buzelor plăgii, chiar mai întinsă, se sprijină pe planuri subjacente suficient de elastice. Suturarea trebuie efectuată cu o vizibilitate bună a regiunii, cu evidenţierea traiectelor eventuale în profunzime, deseori nesesizabile şi mascate prin sutura breşei perietale vaginale. Ulterior, după redresarea tensiunii sangvine, în aceste zone se poate constitui un hematom, care în raport cu vasul care îl alimentează, poate să evolueze endopelvian, determinînd un colaps ori şoc hemoragic.

Suturarea pereţilor vaginali se face după o prealabilă cercetare a participării ţesuturilor subiacente, a evaluării întinderii sufuziunilor sangvine. Se face cu fire total resorbabile, de preferat izolate, nici prea distanţate (nu asigură avivarea pereţilor), dar nici prea apropiate (riscul ischemiei peretelui vaginal cu sfacelarea ulterioară). Plăgile contuze, însoţite şi de echimoze profunde perivaginale, se pot complica cu apariţia hematoamelor.

În aceste eventualităţi se impune: debridarea buzelor plăgii, evacuarea hematomului, identificarea sursei hemoragiei cu hemostaza prin ligaturare, în caz că nu este posibilă cu pensa „à demeure“, capitonajul lojei sau meşarea acesteia, columnizarea vaginului cu meşe nu prea strînse.

În plăgile însoţite de hematom perivaginal constituit de cîteva zile, situaţia locală nu permite o sutură per primam, deoarece marginile plăgii sînt retractate, fundul plăgii este infiltrat inflamator, hematomul este organizat într-o lojă tisulară, sursa hemoragei s-a oprit prin obliterarea vasului efectuată iniţial de însuşi hematomul organizat ulterior de trombozarea la locul rupturii. În asemenea împrejurări se adoptă două atitudini: aşteptarea rezorbţiei hematomului, evacuarea hematomului. Aşteptarea rezorbţiei hematomului implică o supraveghere, eventual cu spitalizare, cel puţin 3 săptămîni (perioadă necesară producerii biligenezei locale), cu supravegherea antisepsiei locale (perspectiva infecţiei hematomului). Evacuarea hematomului, urmată de capitonajul lojei cu o meşă necompresivă, dar nici laxă, ca în vederea drenajului, pare conduita preferabilă, deoarece timpul de vindecare este incomparabil mai scurt. Riscul infecţiei este de asemenea mai redus, se evită eventuala macerare a peretelui vaginal datorită necrozei prin compresiunea provocată de hematom. Riscul hemoragiei după evacuarea hematomului este minim (vasul care îl alimenta este trombozat), eventuala hemoragie prin capilaritate se rezolvă prin umplerea lojei cu meşă (nu prea strînsă), care se retrage progresiv.

Obiectivele generale ale tratamentului leziunilor posttraumatice vulvo-vagino-perineale au în vedere redresarea parametrilor biologici prin eventuale reechilibrări volemice, hidro-electrolitice, antiinflamatorii, metabolice.

5.2. TRAUMATISME VULVO-VAGINO-PERINEALE APĂRUTE ÎN CIRCUMSTANŢE OBSTETRICALE

Traumatismele vulvo-vagino-perineale apărute în circumstanţe obstetricale sînt uneori inerente desfăşurării naşterii.

Traumatismele survin fie în naşterile spontane, fie sînt consecinţa unor intervenţii obstetricale (forceps dificil, versiune internă cu marea extragere). Ele sînt precoce sau tardive. Cele precoce sînt cel mai frecvent rupturi vulvo-vagino-perineale, cele tardive sînt hematoamele, fistulele vagino-perineale ori vagino-rectale.

Rupturile intrapartum pot fi superficiale şi profunde. Cele superficiale constau frecvent din plăgi lineare sau sinuoase (inserţia labiilor mici), ori rectilinii, interesînd versantul mucos al comisurii vulvare posterioare, sau oblice, interesînd şi inserţia himenului. Rupturile interesînd aceste formaţiuni sînt deosebit de hemoragice, mai ales dacă afectează bulbii vaginului ori rădăcinile clitorisului. Necesită o hemostază imediată (sutură cu catgut subţire şi ac atraumatic).

Cele profunde sînt rupturile perineale de gr. I, II, III sau IV, interesînd cele de gr. I pragul vulvei, cele de gr. II perineul în întregime, cele de gr. III

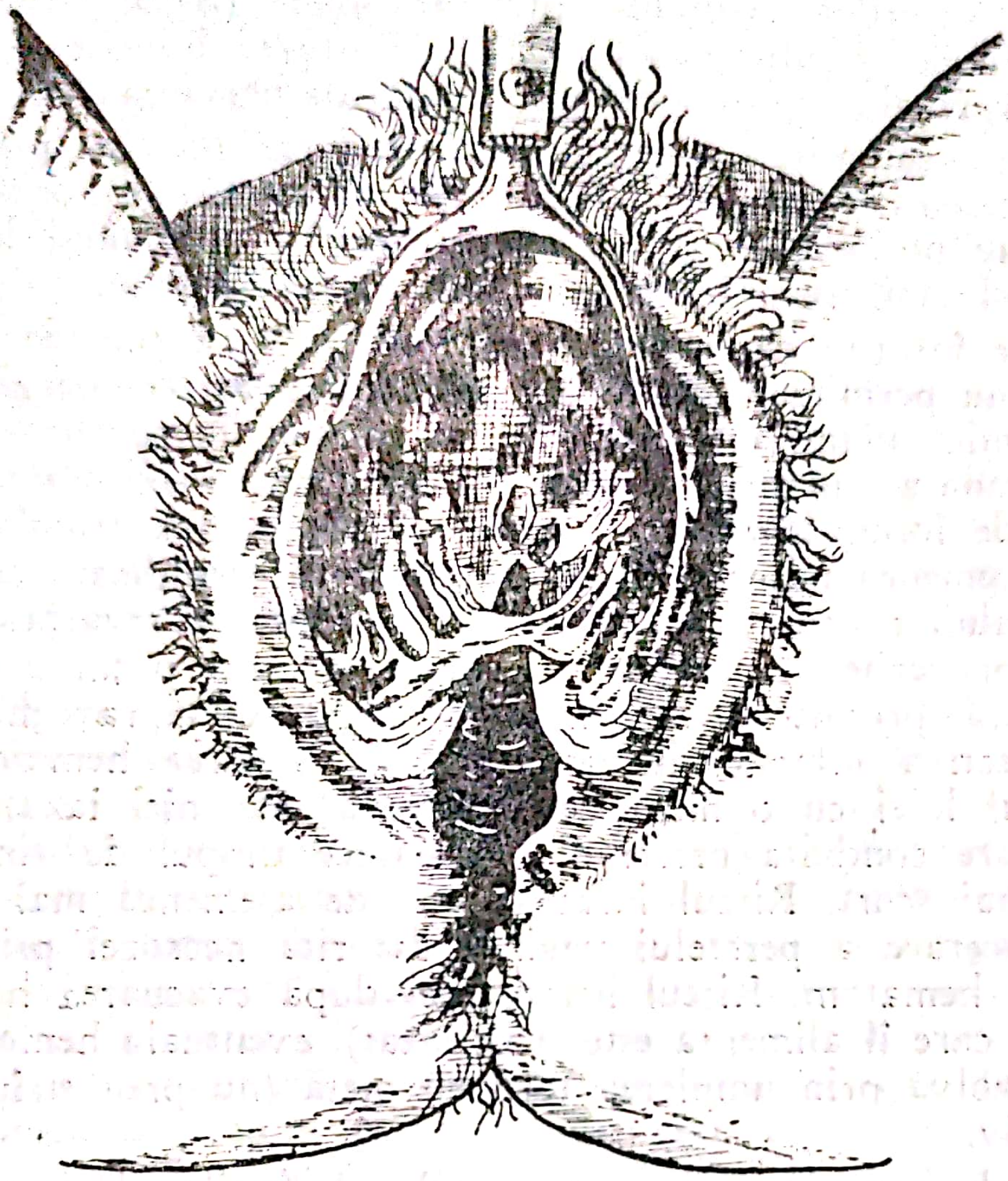

Fig. 5.6. — Ruptură de perineu gr. IV.

semicircumferinţa anterioară a sfincterului anal, cele de gr. IV şi peretele rectal anterior, realizînd o comunicare recto-vaginală inferioară (fig. 5.6).

Rupturile vulvo-vagino-perineale intrapartum sînt uşor de diagnosticat prin:

— durerea acuzată de parturientă în momentul trecerii circumferinţei maxime a polului cefalic ori pelvin prin orificiul vulvar;

— constatarea hemoragiei genitale inferioare imediat după expulzia fătului;

— examinarea regiunii vulvo-perineo-anale.

Cum traiectul acestor rupturi nu este constant rectiliniu, ci poate fi în linie frîntă, este preferabil să se facă perineotomia profilactică oblicizată spre dreapta ori spre stînga, cu dublu avantaj: se poate sutura ulterior o plagă lineară; în caz de prelungire a perineotomiei oblice, aceasta va ocoli sfincterul anal.

Tratamentul acestor rupturi constă în sutura imediată cu fire resorbabile începînd cu versantul mucos al plăgii, apoi se suturează formaţiile musculo-aponevrotice conjunctive ale perineului superficial, terminînd cu planul cutanat. Planul cutanat se suturează obișnuit cu fire neresorbabile. Personal am renunțat la sutura cu fire neresorbabile, deoarece acestea favorizează infiltrarea plăgii cu secrețiile lochiale ce pătrund pe lîngă firele de ață. De aceea suturăm cu fire resorbabile subțiri numai formațiile subtegumentare, trecînd cu acul la limita epiderm-derm. Cicatrizarea nu necesită zile mai multe decît cele necesare spitalizării lehuzei.

Hematoamele vulvo-vagino-perineale obstetricale. Hematoamele vulvo-perineale denumite și perivulvare precum și cele perivaginale inferioare constituie localizări joase ale hematoamelor pelvigenitale.

Hematoamele perivulvare și perivaginale constituie de fapt o complicație precoce a traumatismelor obstetricale intrapartum sau postpartum. Cele intrapartum apar aproape concomitent cu rupturile de perineu și presupun interesarea unui vas mai important. Cele postpartum se constituie fie la cîteva ore, fie la cîteva zile și sînt datorate rupturii unui vas de calibru mai mic, obișnuit de tip venos, sau apar ca o complicație postoperatorie (sutura plăgilor perineale).

În localizările joase diagnosticul pozitiv se stabilește ușor datorită evidenței semnelor locale, pe cînd în cele înalte diagnosticul este mai dificil. Simptomatologia traduce răsunetul asupra organismului provocat de distensia peritoneului ligamentului larg și lombo-ovarian, eventual de decolarea peritoneului parietal posterior, în hematoamele ileo-pelviene. În aceste eventualități predomină anemia acută și starea de șoc.

Diagnosticul clinic pozitiv al hematoamelor perivulvare și perivaginale se conturează prin asocierea următoarelor semne subiective și obiective. Subiectiv, în raport cu dimensiunile hematomului, lăuza acuză fie o tensiune dureroasă în regiunea vulvo-perineală, fie o durere vie, continuă, colapsogenă ori chiar șocogenă; obiectiv, inspecția evidențiază asimetria fantei vulvare, tumefierea hemivulvei de partea hematomului, fanta vulvară devenind curbilinie, concavă spre hematom. Planurile superficiale ale regiunii (tegument, mucoasă) sînt congestionate, de culoare roșie ori violacee, pot fi pe alocuri subțiate, cu microexcoriații cu zone de prenecroză din cauza ischemiei locale, consecutivă compresiunii exercitată de hematom. Palparea regiunii trebuie efectuată cu multă blîndețe din cauza durerii pe care o provoacă. Se evidențiază o friabilitate caracteristică colecțiilor sangvine coagulate, o creștere moderată a temperaturii locale. Examenul vaginal digital este dificil din cauza obstacolului creat de proeminența paravulvară ori paravaginală, este însă indispensabil, pentru precizarea întinderii colecției sangvine în profunzimea planșeului pelvi-perineal. Pentru practicarea acestei explorări se recomandă infiltrația anestezică a periferiei hematomului, care va anihila și excitațiile dolorigene plecate din regiune.

În hematoamele perivulvare, conductul vaginal își păstrează suplețea, forma, tonicitatea.

În hematoamele perivaginale, inspecția regiunii remarcă o ușoară asimetrie a formațiilor labiale, examenul vaginal digital evidențiază însă devierea conductului, care din rectiliniu devine curbiliniu, concav spre hematom. Examenul vaginal digital trebuie obligator completat cu tactul rectal pentru aprecierea extinderii hematomului spre endopelvis sau spre rect.

Hematoamele perivulvare și perivaginale apar și în circumstanțe ginecologice (traumatisme nesexuale ori sexuale, postoperatorii) și se manifestă similar celor postobstetricale.

Tratamentul hematoamelor perivulvare și perivaginale inferioare este local și general. Local, sub anestezie locală potențată, se evacuează hematomul, se cercetează sursa hemoragiei, se ligaturează vasul care sîngerează dacă se poate identifica; dacă nu, se aplică o meșare hemostatică a lojei. În hematoamele vechi, se recomandă incizia peretelui lojei hematomului în zona în care proemină cel mai mult, se evacuează cheagurile. Sîngerarea care apare este minimă, vasele care l-au alimentat s-au trombozat. Dacă țesuturile perihematom sînt elastice, se încearcă un capitonaj al lojei cu fire resorbabile; dacă sînt infiltrate, se umple loja hematomului cu o meșă moderat comprimată care se retrage zilnic, porțiune cu porțiune, pe măsura progresiunii țesutului de granulație.

Tratamentul general constă în redresarea stării generale, la nevoie combaterea anemiei, a colapsului hemoragic, precum și supravegherea perspectivei infecției secundare.

Fistulele vagino-perineale și vagino-rectale posttraumatice. Varietate joasă a fistulelor stercorale, fistulele vagino-rectale par mai puțin frecvente decît fistulele stercorale înalte (ileo-vaginale, colo-vaginale). Fistulele vagino-perineale pot fi consecutive incompletei vindecări a unei rupturi perineale banale din timpul nașterii sau după o ruptură centrală a corpului perineal, nesesizabilă clinic în timpul nașterii. Ambele varietăți ale acestor fistule sînt posttraumatice, fie că sînt postpartum spontan (nașteri însoțite de delabrarea anatomică a planșeului pelvi-perineal), fie nașteri necesitînd intervenții pe căi naturale (forceps dificil cu aplicări multiple, rotații, baziotripsie), sutura unor rupturi de perineu de gr. IV prelungite în sus pe peretele rectului și spre septul recto-vaginal. Fistulele pot fi consecutive unor intervenții ginecologice perineale (colpo-perineorafii posterioare pe țesuturi modificate de un proces supurativ ori fibroscleros; colpo-perineorafii iterative, intervenții pe peretele vaginal posterior) sau fistule după obiceiuri rituale (inserția în vaginul lăuzelor a unui bulgăre de sare, la arabi); după rupturi vaginale postcoitum ori postviol.

Anatomic, Verneuil clasifică fistulele recto-vaginale în raport cu poziția lor față de lungimea vaginului în: *fistule recto-vulvare*, situate aproape de comisura vulvară posterioară, deseori cu traiect punctiform, cu cele două epitelii (vaginal și rectal) tivite; *fistule recto-vaginale inferioare*, situate în 1/3 mijlocie a vaginului și *fistule recto-vaginale superioare*, situate în 1/3 superioară a vaginului ori chiar lîngă colul uterin.

În fistulele recto-vulvare și recto-perineale sfincterul anal este compromis, iar semicircumferința anterioară a canalului anal, eventual rectal, este ectropionată. La examinarea perineului se constată două orificii, unul inferior, cel anal, care este delimitat doar de hemisfincterul posterior și altul superior, orificiul superior al fistulei. Traiectul celor vagino-perineale este întortocheat, inegal ca diametru.

Diagnosticul clinic este ușor în fistulele de calibru mare; în cele mici, punctiforme, precizarea se face cu concursul metodelor paraclinice. Diagnosticul clinic este sugerat de însăși femeia care constată trecerea de gaze ori fecale în vagin sau numai de lichide. Dispareunia poate însoți uneori aceste fistule.

Obiectiv, la coborîrea progresivă a ciocului valvei vaginale posterioare se identifică versantul vaginal, uneori punctiform, al fistulei. Examenul digital vaginal, completat obligator și cu tactul rectal, va aprecia supleţea sau infiltrarea țesuturilor din jurul fistulei. Examenul rectal va aprecia tonicitatea sfincterului. Apoi, pătrunzînd în rect cu indexul concav spre simfiza pubiană, se va tatona nivelul fistulei pe peretele vaginal pus în tensiune. Explorarea traiectului fistulei se face fie cu un stilet butonat, fie prin instilarea rectală a unui colorant vital.

Precizarea sediului, precum și a traiectului fistulei se face cu concursul radiologiei: clisma baritată, pasajul digestiv baritat, fistulografia radiologică. Rectoscopia ne informează suplimentar asupra stării mucoasei rectale.

Prolapsul vaginului. Traumatismele planșeului pelvi-perineal, fie obstetricale intrapartum, fie ginecologice intraoperatorii (histerectomii totale abdominale ori vaginale) prejudiciază statica pelvină a femeii, determinînd constituirea prolapsului pelvi-perineal.

Prolapsul vaginului, etapă evolutivă a prolapsului genital, manifestată, potrivit datelor clasice, în colpocelul anterior și colpocelul posterior, nu mai corespunde substratului anatomo-clinic, deoarece vaginul, ca și colul uterin, ca și uterul în întregime, antrenate în coborîrea lor extrapelviană, nu sînt singure, ci implicit însoțite de restul organelor din pelvis (căi urinare și digestive terminale). De aceea nu există un prolaps genital, ci un prolaps pelvi-perineal. Colpocelul anterior este în realitate un uretro-colpocel sau uretro-cisto-colpocel, iar colpocelul posterior, un recto-colpocel.

Colpo-uretro-cistocelul este manifestarea clinică a derulării versantului anterior (urinar) al căilor genitale, etapă evolutivă a prolapsului pelvi-perineal „de slăbire“ sau prin derulare.

Substratul morfo-clinic al acestui prolaps, aparent vaginal anterior, este destrămarea, hipotonia și dezintegrarea fasciculelor ridicătoare ale mușchiului ridicător anal precum și ale fasciculelor anterioare (pubo-cervicale) ale ligamentului triiradiat din planșeul pelvin. În astfel de condiții, statica pelviană se deteriorează: butoniera uro-genitală, obișnuit verticală, devine aproape orizontală (femeia în ortostatism); nodul perineal nu mai ocupă centrul planșeului pelvi-perineal fiind deplasat spre îndărăt și în jos, de porțiunea sfincteriană a ridicătorului anal; peretele vaginal posterior, solidar cu fața anterioară a nodului perineal, va fi de asemenea deplasat postero-inferior și astfel, cavitatea vaginală, din virtuală devine reală; peretele vaginal anterior nemaifiind susținut de cel posterior și de rezistența nodului perineal, ce se opunea presiunii abdominale dispersînd-o centrifug, se găsește în fața presiunii abdominale însoțit doar de peretele posterior al uretrii, trigonul vezical, cu care are rapoarte de vecinătate intimă. La solicitările repetate ale presiunii abdominale, rezistența acestor structuri este precară, și cedează prin desfășurarea peretelui vaginal anterior împreună cu cel urinar posterior, derulîndu-le înspre extremitatea vulvară. Prin fanta vulvară dilatată vor hernia progresiv: treimea inferioară a peretelui vaginal anterior dublat de uretră (colpo-uretrocelul), apoi cele 2/3 superioare ale vaginului, dublate de planșeul vezical și baza fundului vezicii urinare (colpo-uretro-cistocelul).

Diagnosticul clinic subiectiv este orientat de simptomatologia dominantă, urinară: polakiurie, disurie discretă, uneori incontinență urinară de efort.

Diagnosticul clinic obiectiv este stabilit de dilatarea orificiului vulvar în aria căruia apare peretele vaginal anterior ca o simplă cută transversală în colpo-uretrocel, ori ca o formațiune ovoidală cu axul mare antero-posterior, depresibilă și dilatabilă la efortul de creștere a presiunii abdominale. Tactul vagino-rectal, în ortostatism, va evidenția deplasarea corpului perineal spre concavitatea sacrată. Diagnosticul clinic diferențial se discută mai ales cu chistul vaginal, chistul uretral, diverticulul uretral.

Rectocelul denumit odinioară colpocel posterior şi considerat ca o etapă de început (gradul I) a prolapsului genital, rectocelul sau colpo-rectocelul, este consecinţa destrămării planşeului pelvi-perineal în jumătatea posterioară.

Fiziopatologic rectocelul presupune două mecanisme, două contexte anatomo-clinice: rectocelul, manifestare a prolapsului pelvi-perineal; rectocelul izolat, manifestare anatomo-clinică a herniilor perineale mediane.

Rectocelul, manifestare a prolapsului pelvi-perineal se constituie în urma traumatismului planşeului pelvi-perineal în jumătatea sa posterioară. Dilacerarea şi laminarea fasciculelor ano-sfincteriene ale ridicătorului anal, ale transversului profund al perineului, distensia exagerată a ligamentelor utero-sacrate, nu mai pot menţine nodul perineal ca un pivot în centrul pelvisului, pentru a înfrunta presiunea abdominală. Nodul perineal se va deplasa înainte, ca urmare a tracţiunii efectuată de formaţiile pelviene anterioare istmului uterin. Presiunea abdominală maximă din centrul pelvisului nu va mai întîlni rezistenţa opusă de nodul perineal, ci peretele vaginal posterior, cel rectal anterior, pe care le va propulsa înspre fanta vulvară. Este tipul prolapsului prin pulsiune, rectocelul sau colpo-rectocelul.

Diagnosticul clinic se pune pe simptomele subiective (constipaţie cronică) şi obiective: în fanta vulvară dilatată apare iniţial o plicatură transversală a peretelui vaginal posterior; ulterior, la efort apare o formaţie ovoidală cu axul mare paralel cu fanta vulvară, elastică, depresibilă, reductibilă, dilatabilă la efortul expulsiv.

Rectocelul „izolat" este o manifestare anatomo-clinică a herniilor perineale mediane.

Contextul anatomo-clinic în care apare este asocierea unui megarect, cu destrămarea fasciei perirectale, cu hiperlaxitatea spaţiului recto-vaginal. Presiunea abdominală transmisă intrarectal, va extinde peretele anterior al rectului antrenîndu-l în textura laxă a spaţiului recto-vaginal, deasupra nodului perineal, luînd în cap peretele vaginal posterior, care devine un veritabil sac herniar.

Diagnosticul clinic al rectocelului izolat necesită atenţie, deoarece la un examen superficial se poate confunda cu colpo-rectocelul din prolaps, fiind adesea considerat ca o recidivă precoce a tratamentului acestuia.

Inspecţia remarcă o dilatare a fantei vulvare, care este ocupată de o formaţiune ovoidală, elastică, reductibilă, dilatabilă la efortul de creştere a presiunii abdominale în rectocelul din prolaps, ca şi cel din hernia perineală mediană. Dar examenul vaginal digital le diferenţiază: formaţiunea aparţine 1/3 inferioare a vaginului în colpo-rectocel şi aparţine peretelui vaginal posterior de deasupra corpului perineal, în rectocelul izolat, situaţie constatabilă şi prin tactul rectal.

Elytrocelul, denumit şi hernie a fundului de sac Douglas, enterocel vaginal, hernie vaginală posterioară, hernie perineală vaginală, este prototipul herniei perineale mediane. Elytrocelul evoluează în atmosfera conjunctivă dintre peretele vaginal posterior şi cel rectal anterior, cu un sac alcătuit din seroasa Douglasului şi un conţinut alcătuit cel mai adesea din anse digestive subţiri.

La un examen superficial elytrocelul poate fi confundat cu un prolaps pelvi-perineal prin pulsiune (colpo-rectocel) ori cu o recidivă precoce a unui prolaps operat, ori cu o recidivă tardivă a unui prolaps prin pulsiune, tratat pe cale abdominală prin histeropexie la peretele abdominal anterior.

Contextul anatomo-clinic de producere a elytrocelului este reprezentat de:

— un fund de sac Douglas anormal de profund ori lărgit (megadouglas) congenital (lipsa coalescenţii în luna a V-a a sarcinii, a celor 2/3 inferioare ale Douglasului primitiv) sau dobîndit (formaţiuni abdomino-pelviene ce au determinat ectazia Douglasului; histeropexii anterioare ce l-au expus în faţa presiunii abdominale);

— existenţa unui diverticul peritoneal pe versantul anterior al Douglasului, situat în dreptul inserţiei pe col a vaginului şi pe istm a ligamentelor utero-sacrate, diverticul ce va evolua spre versantul anterior al corpului perineal, denivelînd peretele vaginal posterior, care constituie al doilea sac herniar, al elytrocelului.

Ca orice hernie, elytrocelul are un sac şi un conţinut.

Sacul herniar al elytrocelului este dublu: interior este versantul anterior al Douglasului sau un diverticul al acestuia, exterior este peretele vaginal posterior. Gîtul sacului herniar este delimitat de marginea internă a ligamentelor utero-sacrate, de inserţia pe col a vaginului la acest nivel. Gîtul sacului este îngust în elytrocelul pediculat şi mai larg în cel sesil, în care sacul a decolat peretele vaginal posterior pe o întindere mai mare (fig. 5.7 şi 5.8). Gîtul sacului se află totdeauna deasupra corpului perineal.

Conţinutul herniei este cel mai adesea intestinul subţire, dar se poate antrena colonul sigmoidian ori cel transvers, şorţul epiploic şi, extrem de rar, anexele uterine.

Evoluţia spre complicaţii este similară herniilor: ireductibilitatea, strangularea, ruptura ansei reductibile.

Diagnosticul clinic pozitiv impune examenul detaliat al planşeului pelviperineal în repaus, în efort expulsiv, în clino- şi ortostatism, examen vaginal digital combinat cu tact rectal.

Inspecţia remarcă apariţia unei formaţiuni în fanta vulvară, ovoidală, acoperită pe peretele vaginal posterior, cu mucoasa uneori congestivă ori cu eroziuni, neînsoţită de peretele vaginal anterior.

Palparea prin examen vaginal, completat cu tact rectal, remarcă reductibilitatea şi impulsia la tuse a formaţiunii, însoţită de zgomot aeric intestinal. Formaţiunea are punctul de plecare deasupra corpului perineal, degetul pătrunde uneori în circumferinţa gîtului herniei.

Diagnosticul clinic diferenţial se discută cu: colpo-rectocelul, cu care se confundă deseori şi care explică de ce elytrocelul este considerat uneori o recidivă precoce a prolapsului; rectocelul izolat se diferenţiază de elytrocel prin constatarea megarectului, a integrităţii fundului de sac vaginal posterior; chistoamele, fibroamele peretelui vaginal se impun prin fixitate, ireductibilitate şi consistenţa lor; colecţii purulente în Douglas.

Conduita terapeutică va fi principal profilactică: majoritatea elytrocelelor apar fie pe un megadouglas dobîndit în urma distensiei determinată de o formaţiune intrapelvină, fie prin expunerea Douglasului în faţa presiunii abdominale, după o histeropexie anterioară prea strînsă.

Prolapsul pelvi-perineal posthisterectomie, încadrabil în capitolul traumatismelor vagino-perineale, este consecinţa nu a traumei operatorii, ci a contextului fiziopatologic în care se află planşeul pelvi-perineal prin ridicarea uterului, element important în menţinerea staticii pelviene. În condiţiile unui sistem genital cu orientarea normală — antecurbura conductului utero-cervico-vaginal (anteversia şi anteflexia) —, presiunea abdominală maximă ce se exercită asupra pelvisului în centrul acestuia va întîlni rezistența a patru planuri paralele: fața posterioară a uterului, fața anterioară a uterului, peretele vaginal anterior, peretele vaginal posterior, susținute de pivotul realizat de nodul

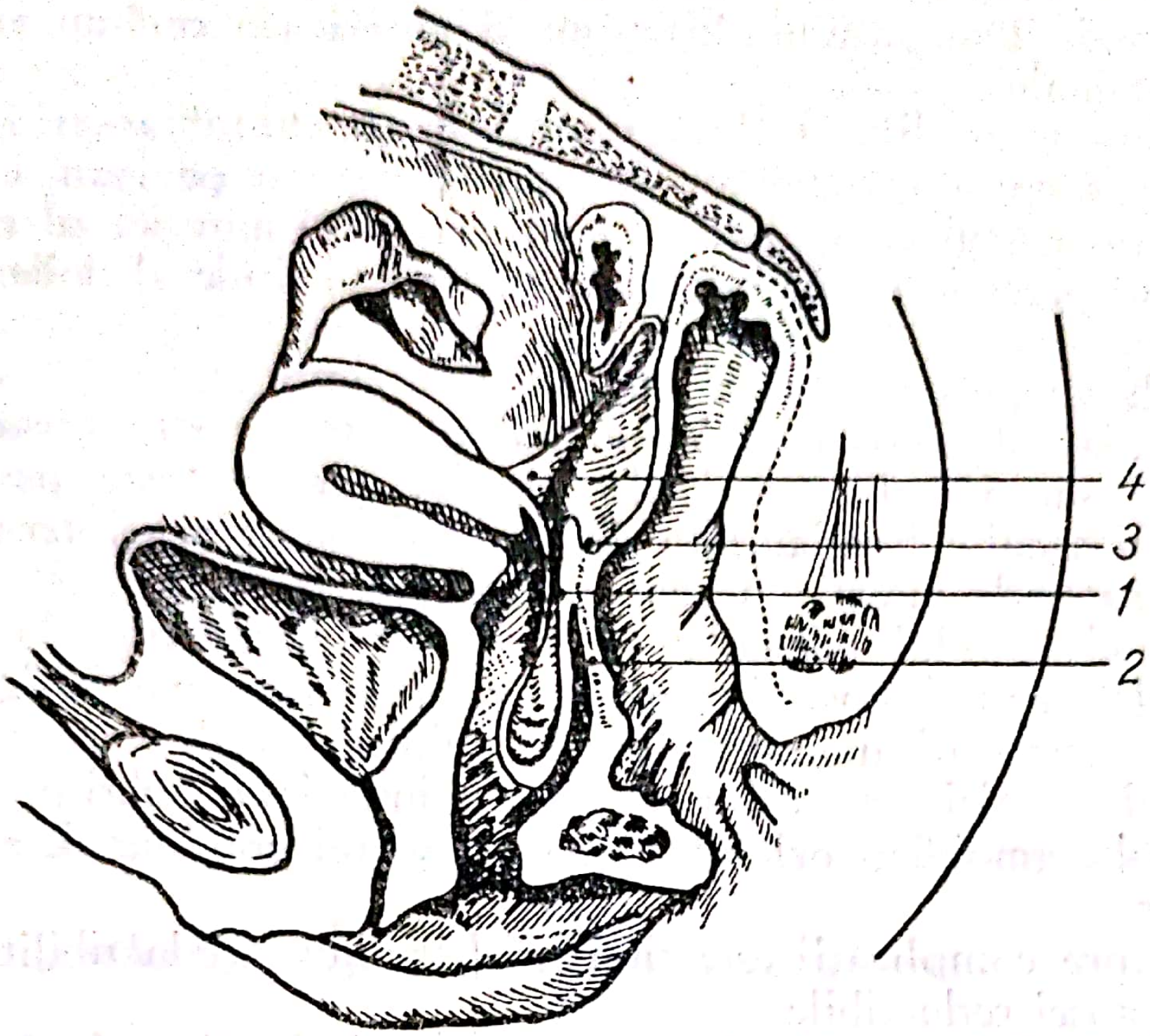

Fig. 5.7. — Elytrocel pediculat.

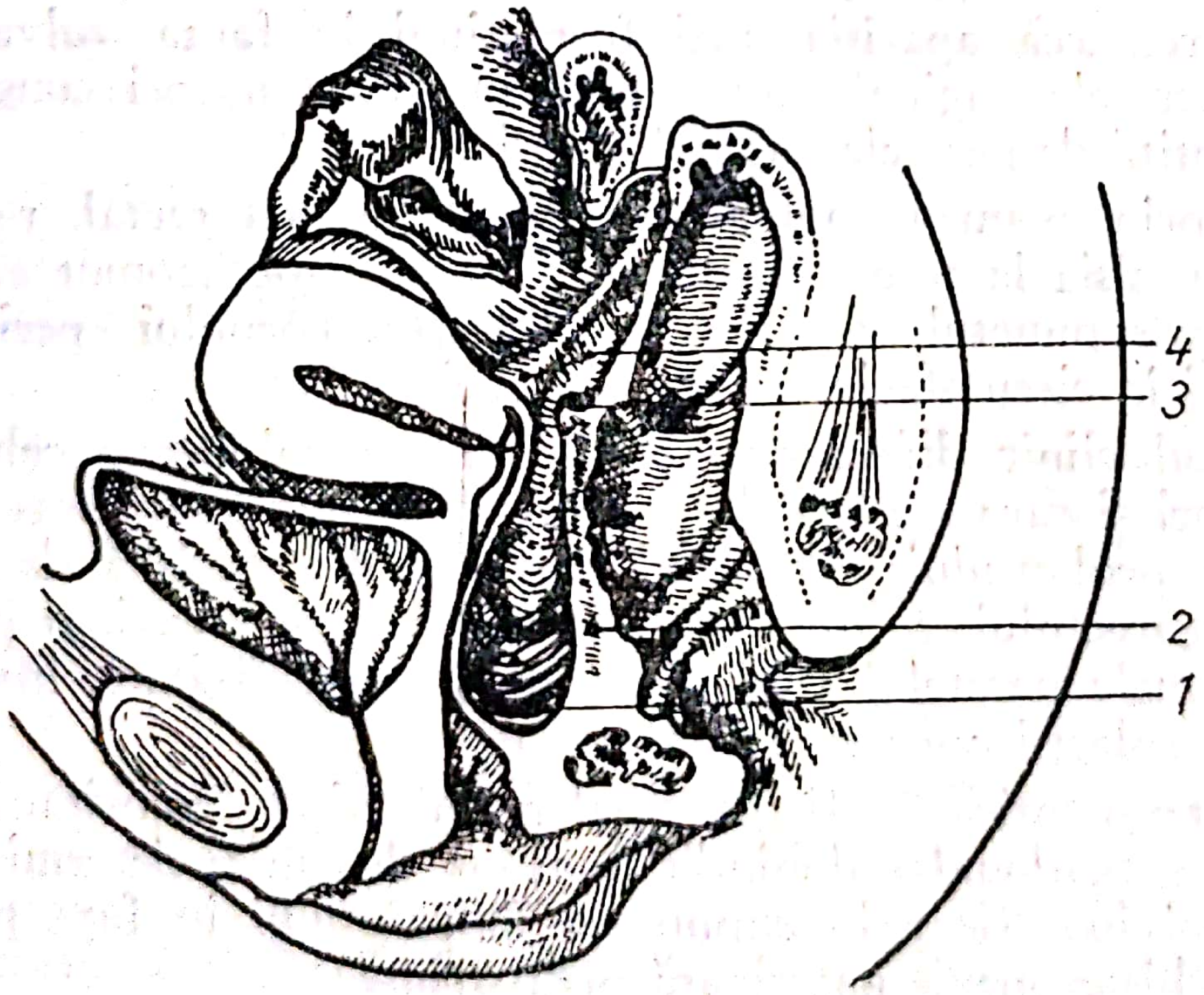

Fig. 5.8. — Elytrocel sesil.

perineal. Această rezistență va dispersa forța presiunii abdominale centrifug spre pereții laterali ai pelvisului și astfel este asigurată statica pelviană.

În condițiile unui pelvis lipsit de uter, bontul cervical, respectiv bontul vaginal se confruntă cu presiunea abdominală maximă, lipsește clapeta uterină, presa abdominală învinge rezistenţa planşeului (precară de astă dată) şi vaginul este expus prolabării.

S-a observat că frecvenţa prolapsului posthisterectomie este mai mare la operaţiile subtotale.

Conduita în aceste situaţii trebuie să fie de asemenea profilactică: resuspendarea bontului cervical, respectiv a celui vaginal, la ligamentele uterului (cele rotunde).

BIBLIOGRAFIE SELECTIVĂ

1. COHEN I. — Enciclop. Méd. Chir. Paris 1970, Gynécologie 200 A 10. p. 1.
2. JEFFCOATE N. — Principles Of Gynecology, Fourth Ed. Bu Heworts 1975.
3. MUSSET R. ED. — Enciclop. Méd. Chir. 1970, Gynécologie 5078 C 10 p. 1.
4. NOVAK — Gynecology, Williams 1975.
5. POULHES L. — Encicl. Méd. Chir. 1973, Gynécologie 190 A. p. I.
6. SÎRBU P. — Patologie chir. vol. VII, Ed. Med. Buc. 1976
7. TELEMAN GH. — *Obst. şi Gin.* Buc. 1965 N. 2. p. 97.
8. TELEMAN GH. şi colab. — *Obst. şi Gin.*, Buc. 1966 N I. p. 51.

6. DISFUNCŢII GENITALE DUREROASE

Dr. ECATERINA RĂDULESCU

Tulburările tratate în acest capitol sînt direct legate de viaţa sexuală a femeii. Instinctul sexual face parte şi la om din instinctele fundamentale, comportamentul sexual însă este complicat prin cerebralizare şi viaţa sexuală îmbracă un aspect psiho-afectiv puternic. De aceea, definirea sexualităţii la femeie presupune un cîmp de investigaţii care depăşeşte sfera genitală: explorări endocrinologice, psiho-somatice, neuro-psihiatrice şi psihologice. În consecinţă, ginecologul trebuie să fie bine informat, pentru a contura cît mai exact diagnosticul, a folosi colaborarea cu celelalte specialităţi sau a îndruma pacienta pentru un tratament complex.

Interogatoriul trebuie efectuat în concepţia psiho-somatică. La *antecedentele eredo-colaterale* se va interesa de comportamentul sexual-afectiv din familie, eventuale boli psihiatrice ale genitorilor sau parentalilor. Stabilirea modului de instalare a pubertăţii de la debut pînă la sexualizarea „terţiară", afectivă, are o importanţă mai mare decît se acordă în general. Pubertatea precoce, explozivă, este însoţită de o sexualizare precoce evidentă, de cele mai multe ori echilibrată (în funcţie de intelect, educaţie, mediu); cea conturată în timp îndelungat sau tardivă este asociată cu temperamente mai placide, interiorizate, predispuse la nevroze, melancolie, tendinţe negativiste. Debutul vieţii sexuale are o foarte mare importanţă: vîrstă, legitimitate, condiţii sociale şi de confort, intimitate, legat sau nu de afectivitate, corelat cu insuccese afective sau sexuale. Metoda biografiei expusă de pacientă, stimulată de interogatoriul medicului este uneori revelatoare. Se va putea stabili existenţa unor tulburări psihice şi, dacă acestea sînt secundare celor somatice sau dacă ele constituie somatizarea unor tulburări psihice, ipostază mai frecventă cînd pacienta se adresează cu întîrziere medicului.

Factorii psiho-afectivi pot acţiona *patogenic*, determinînd afecţiunea psihogenă sau *patoplastic*, determinînd simptomatologia, deci tabloul clinic. Evident, manifestarea patoplastică este foarte individuală şi aceeaşi traumă afectivă va da modificări diferite în funcţie de personalitatea pacientei, de gradul de cultură, starea somatică şi mai ales de unele tare psihice preexistente. Intelectualizarea femeii, dacă nu are un fond puternic de informare, este mai degrabă un factor care complică simptomatologia.

Examenul clinic trebuie să fie general şi ginecologic. Cu această ocazie se va stabili „morfograma" pacientei, încadrînd-o în linii mari într-un tip constituţional: *robust*, *fragil longilin* (pubertăţi tardive), *brevilin* (pubertăţi precoce), *normo-*, *hiper-* sau *hipoponderal*.

Examenul ginecologic va cuprinde:

— *sînii:* mărimea, aspectul mamelonului, pigmentarea. Se va putea folosi această ocazie pentru a interoga pacienta şi asupra integrării sînilor ca zonă erotogenă, ştiut fiind că aceasta are loc, mai ales la nuligeste sau multipare după 2—4 ani de la debutul vieţii sexuale. După vîrsta de 30 de ani sînii trebuie examinaţi şi din punct de vedere oncologic pentru a elimina de exemplu, în cadrul nevralgiilor pelviene, durerea provocată de metastaze osoase ale unui cancer de sîn (se citează astfel de metastaze chiar la tumori foarte mici);

— *abdomenul:* panicul adipos redus sau bogat, calitatea tegumentului: neted, catifelat sau din contră, rugos; dispoziţia pilozităţii pubiene de tip feminin sau de tip masculin, schiţat sau evident. În cadrul afecţiunilor dureroase trebuie eliminate afecţiunile apendiculare (apendiculo-ovariene) la persoanele tinere (palparea fosei iliace drepte, semnul Rowsing) şi afecţiunile colonului după o anumită vîrstă. Se poate efectua semnul lui Aburel pentru plexalgia lombo-aortică (apariţia unei dureri la apăsarea transabdominală pe promontoriu şi coloana lombară); deşi nu este revelator şi posibil de efectuat decît la persoane slabe.

Examenul sferei genitale cuprinde:

— *vulva:* lipsa de orizontalizare (caracter infantil) sau oblicitate exagerată (caracter morfologic ereditar), labii mari şi mici normale, hipoplazice sau hipertrofice;

— *clitorisul:* normal sau la distanţă de introitusul vaginal, sugerînd o anomalie sexuală (intersexualitate); clitoris perineal, pseudofimozis, fimozis adevărat; consistenţă şi grad de dezvoltare: normal, hipotrofic sau hipertrofic;

— *himenul*, încă prezent, cu unele anomalii: fibros, rigid, fenestrat, cribriform, deflorare incompletă asociată sau nu cu inflamaţie, tumori chistice himeneale (vestigii ale canalelor Wolff);

— *glandele Skene şi Bartholin*, căutînd aspectele inflamatorii;

— examenul cu valve al vaginului va defini: supleţea, forma şi dezvoltarea, prezenţa unor septuri (mai ales transversale) cicatrice vicioase, rigide după naşteri sau operaţii plastice, leziuni inflamatorii. Examenul permite şi aprecierea aspectului colului: mic, cilindric, conic, hipoplazic, normal sau cu leziuni de exo- şi endocervicită;

— *tactul vaginal, combinat cu palparea abdominală*, stabileşte morfologia colului, uterului şi anexelor şi permite cercetarea durerii spontane sau/şi provocate. De asemenea, cu multă uşurinţă se va putea examina centura pelviană, faţa anterioară a sacrului, articulaţiile sacro-iliace, coccisul, urmărind morfologia, ca şi localizarea sediului unor dureri spontane sau provocate. Constatările pot fi revelatoare pentru originea negenitală a unor nevralgii pelvine: traumatisme minore dar repetate la sportive, ortostatism prelungit sau eforturi, trepidaţii la unele profesiuni, modificări degenerative de vîrstă, afecţiuni reumatologice sau ortopedice;

— *tactul rectal* completează constatările tactului vaginal şi elimină etiologia dureroasă datorită hemoroizilor externi, interni, complicaţi sau nu cu flebita plexului venos hemoroidal, sau pune în evidenţă tumori presacrate dureroase (neurinoame, osteoame, metastaze osoase).

Investigaţiile paraclinice sînt necesare pentru a stabili diagnosticul pozitiv, etiologic şi diagnosticul diferenţial; ele permit stabilirea componentei somatice a afecţiunii şi evită tratamentele paregorice.

Leucograma şi VSH pot indica prezenţa unei inflamaţii cronice genitale, extragenitale, reumatologice sau de orice altă etiologie; importante în nevralgiile pelviene, dar şi în dispareunie.

Colposcopia permite examenul atent al colului, fixîndu-i morfologic şi aspectele inflamatorii, al căror corolar frecvent este perimetrita, factor de dispareunie. Cu atît mai importantă după 30 de ani şi mai ales la menopauză, cînd poate depista cu această ocazie leziuni maligne. Completarea cu examenul cito-bacteriologic Babeş-Papanicolau trebuie să devină rutină.

Celioscopia vizualizează organele genitale interne permiţînd diagnosticul etiologic. Explorare obligatorie în malformaţiile vulvo-vaginale pentru stabilirea diagnosticului exact al malformaţiilor tractului genital intern, este o investigaţie lipsită de pericol dacă este efectuată de un cadru specializat; permite la femeile tinere diagnosticarea endometriozei ca factor de dismenoree, constatarea ovarelor microchistice sau scleroase (sindrom Stein-Leventhal) în cazul dispareuniei, mici fibroame de istm, factor de nevralgie pelviană. Mai puţin folosită în nevralgiile pelviene la vîrste mai înaintate (climax) poate să descopere cancerul ovarian sau tubar în forme incipiente, permite eliminarea factorului genital al nevralgiei pelviene. *Biopsia intracelioscopică* poate fixa mai precis diagnosticul.

Radiografia coloanei lombare şi a bazinului evidenţiază sechelele unor traumatisme mai vechi, osteoporoza de climacteriu, spondilolistezis sau localizări metastatice ale unui cancer de sîn, tiroidă sau de orice altă origine.

Radiografia tubului digestiv, irigoscopia, irigografia permit depistarea bolilor intestinului subţire sau ale colonului, legate de vîrsta mai înaintată, boala Crohn, sindromul Gardner, polipoze, diverticuloze sau chiar cancer de colon. Aceste afecţiuni sînt statistic mult mai frecvente decît în trecut, iar simptomatologia digestivă este fie nesemnificativă, fie trecută cu vederea ca o simptomatologie cronică cu care bolnava s-a obişnuit. Poate fi completată cu *rectoscopia* sau sigmoidoscopia; colaborarea cu gastro-enterologul este utilă în cazurile în care constatările clinice ale ginecologului sînt nesemnificative.

Radiografia aparatului renal poate arăta hidronefroze, cuduri ale ureterului sau litiaze ca factor de nevralgie pelviană. Utilă cînd anamneza şi examenul clinic indică suferinţa lor şi atunci cînd iradierea lombară este o componentă constantă a nevralgiei pelviene.

Cistoscopia şi urocultura.

Dozările hormonale de estrogeni, progesteron, androgeni, steroizi sexuali de origină suprarenală pot completa investigaţiile fiind utile în dismenoreea primară, mai rar în cazul frigidităţii, cu excepţia cazurilor care arată un deficit marcat hormonal.

Ecoscopia şi *ecografia* sînt indicate în procesele tumorale pelviene.

61. **VAGINISMUL**

Vaginismul este o contractură violentă şi prelungită de natură reflexă a muşchilor ridicători anali şi a constrictorilor vaginului, care împiedică intromisiunea penisului sau chiar efectuarea tactului digital.

Clasificare: se descrie un *vaginism primar* care însoţeşte sau succede deflorarea şi un *vaginism secundar,* care apare mai tîrziu în viaţa sexuală.

Etiologie. De obicei o consecinţă a leziunilor orificiului vulvo-vaginal preexistente sau apărute cu ocazia deflorării (fisuri, eroziuni, vulvo-vaginite), apariţia vaginismului cere o predispoziţie specială corelată cu o excitabilitate crescută a sistemului nervos.

Se semnalează totuşi:

— *factori organici:* himen scleros, rezistent, dureros, stenoză vaginală congenitală, oblicitate exagerată a vulvei (caracter infantil sau morfologic specific), care poate determina traumatizarea vestibulului, ruptura incompletă a himenului, urmată de apariţia vulvo-vaginitei acute consecutivă deflorării; disproporţia excesivă a organelor genitale ale partenerilor;

— *factori psihici,* în care elementul principal este frica de agresiune provocată cu ocazia dezvirginării, povestiri ale anturajului legate de durerea deflorării, tentative de viol, literatură inferioară, personalitate infantilă. Există şi un factor masculin, legat de impotenţa bărbatului, în care tentativele infructuoase exagerează iritarea locală şi determină aversiunea psihică;

— *factori educativi:* ignoranţa asupra anatomiei şi funcţiei organelor sexuale, lipsa educaţiei sexuale a ambilor parteneri.

Mecanism de producere. Spasmul muscular care caracterizează vaginismul se datoreşte contracturii treimii inferioare a vaginului prin contracţia muşchilor ridicători anali şi a constrictorilor vaginului. La aceasta se poate adăuga reflexul de apărare, caracterizat prin contracţia aductorilor coapsei.

Vaginismul primar însoţeşte frecvent o deflorare penibilă în care intromisiunea penisului este incompletă, coitul este dureros, deflorarea insuficientă, ceea ce provoacă hiperestezie asociată sau nu cu iritaţie inflamatorie. Frica de durere faţă de partener constituie factorul psihic.

Vaginismul secundar poate să apară la femei cu viaţă normală anterior, provocat de vulvo-vaginite sau chiar de leziuni de vecinătate: fisuri, polipi uretrali, excepţional leziuni anale ca hemoroizi, fisuri foarte dureroase. Deşi cu apariţie tardivă, nu trebuie neglijat factorul psihic: frica de maternitate, aversiuni faţă de actul sexual (la invertitele sexuale active).

Diagnosticul se bazează pe interogatoriu (date comemorative), prezenţa hiperesteziei şi a contracturii, însoţită sau nu de reflexul de apărare, care se constată la efectuarea examenului clinic. Uneori examenul ginecologic nu este posibil decît sub anestezie generală şi este preferabil această variantă, care urmăreşte stabilirea diagnosticului morfologic (anomalii), anatomic şi eliminarea factorilor psiho-somatici.

Tratamentul a. profilactic: orice fetiţă este bine să fie consultată la cabinetul de ginecologie infantilă cel puţin la vîrsta pubertăţii. Cu această ocazie se vor putea depista eventualele anomalii şi se va începe educaţia sexuală. Tinerii căsătoriţi trebuie să beneficieze de sfatul premarital în cadrul unor cabinete specializate.

Curativ urmăreşte suprimarea iritaţiei locale sau a inflamaţiei vulvo-vaginale prin badijonare locală cu soluţii calmante, tratamente antiinflamatorii, cu suprimarea temporară a iritaţiei sexuale. Dilatarea extemporanee a orificiului vulvo-vaginal (cu speculum anal Trélat) sub anestezie generală, urmăreşte completarea deflorării, rezolvarea fisurilor printr-o vindecare fără sechele dureroase.

Sexoterapia urmărește două aspecte: 1. cunoașterea vaginului de către femeie; învățarea noțiunilor elementare de anatomie (scheme, imagini), autoexplorarea vaginului; 2. se explică femeii cum să-și relaxeze singură musculatura perineală. Se poate asocia cu dilatarea progresivă a vaginului cu bujii Hégar, eventual cu lăsarea temporară a bujiilor pe loc sau completată cu masaj ginecologic. În caz de eșec a fost preconizată folosirea vibratoarelor.

Psihoterapia începe cu cîștigarea încrederii față de medic pentru a putea discuta factorii traumatici sau manifestările de agresivitate; colaborarea soțului este de maximă importanță.

Abordarea psiho-somatică cu analiza factorilor declanșatori, asocierea metodelor menționate și tratamentul cuplului dau vindecări de 100% consemnate în majoritatea statisticilor (Cottraux).

6.2. DISPAREUNIA

Dispareunia este fenomenul dureros care însoțește actul sexual, putînd să ducă la imposibilitatea unei vieți sexuale normale, datorită intromisiunii incomplete a penisului sau/și a fenomenelor psiho-somatice pe care le poate determina.

Etiologie. I. *Cauze feminine*

a) *anatomice* = vulvo-vaginale: himen fibros, atrezia sau absența vaginului, malformații vulvo-vaginale (orificiu vulvar hipotrofic, vagin scurt prin infantilism genital sau secundar unor operații ca histerectomii totale) stenoze vulvare după perineorafii strînse, sept vaginal transversal, tumori vulvo-vaginale;

— col: cicatrice cervico-vaginale, după arsuri (cu cristale de hipermanganat K), după operații cervico-vaginale (amputații col, operația de la Manchester);

— uter: retroversie sau retroversoflexie fixată, fibroame ale peretelui posterior uterin, sindrom Masters-Allen, endometrioză pelviană (a ligamentelor utero-sacrate sau septului recto-vaginal);

— ovar: ovarită sclero-chistică, prolabarea ovarului;

— alte cauze anatomice: infirmități osteoarticulare ale membrelor inferioare cu poziții vicioase fixe, obezitate, care duc la inaccesibilitatea vulvei.

b) *funcționale* — factori inflamatorii: uretrite, skenite, bartholinite, vulvo-vaginite (tricomonazice, candidozice, herpetice), perimetrite, celulite pelviene cronice, leziuni de vecinătate ca: fisuri, polipi uretrali, excepțional leziuni anale (hemoroizi, fisuri anale complicate cu flebite ale plexului venos hemoroidal);

— factori carențiali: carența de estrogeni, vitamina A și E în: distrofiile cronice vulvare, vaginite stenozante, colpite distrofice cu involuția tractului genital. Se pot întîlni la orice vîrstă, dar sînt frecvente în preclimax, menopauză, după castrare sau după radioterapie. Se întîlnesc mai rar la femeile cu viață sexuală permanentă chiar la vîrste mai înaintate. Factorul teren sau boli predispozante (hipohipofizie, sindrom Sheehan, infecții repetate, krauroza roșie) joacă un rol important.

c) *Factori psiho-somatici* = vaginism (nejustificat de condiții organice), răspuns psiho-somatic față de prezența unui corp străin (sterilet), față de intervenții pe tractul genital, fenomene de „frustrare sexuală" (infidelitatea partenerului), inexperiență sexuală, teama de maternitate.

II. *Cauze masculine.*

a) *organice* — disproporţia organelor sexuale (penis anormal de mare, obezitate). b) funcţionale — lipsa de erecţie. c) *psiho-somatice* — inexperienţa sexuală, psihologie negativă faţă de prezenţa unui corp străin (sterilet, fire de setolină), sau de absenţa menstruaţiei sau a uterului.

Fiziopatologie-clasificare. Condiţiile efectuării normale a actului sexual sînt: anatomice, fiziologice şi psihologice. Factorii care determină dispareunia sînt diferiţi în funcţie de aspectul clinic.

Dispareunia primară — orificială = himen cărnos, fibros, inextensibil, hipotrofia vulvei (infantilism), atrezia vaginului, oblicitate exagerată a vulvei (caracter infantil sau structural morfologic), vaginism, penis prea mare, vulvită, violenţa introducerii penisului.

— *profundă* — vagin scurt, inextensibil (hipotrofie, septuri vaginale), disproporţie între vagin şi penis, sindrom Masters-Allen, retroversie uterină fixată, parametrită cronică posterioară.

Dispareunia secundară — orificială = rupturi himeneale incomplete, ulceraţii sau nevrite ale carunculilor himeneali, persistenţa inelului himeneal, inflamaţii vulvo-vaginale, tumori vaginale, cicatrice dureroase sau stenoze vulvare după operaţii plastice, tulburări trofice vulvare şi vaginale prin involuţie de vîrstă. Vaginismul de origine psihică.

— *profundă* — cicatrice cervico-vaginale, celulite şi nevrite pelviene cronice, sindrom Masters-Allen, sechele fibroase după iradiere, anumite poziţii în practicarea actului sexual care favorizează pătrunderea adîncă a penisului şi nu rareori durerea psiho-somatică, prin faptul că dispareunia recentă — nemărturisită iniţial — constituie punctul de plecare al unei frustrări, cu atît mai mult cu cît actul sexual este în acelaşi timp şi dorit şi respins. Acelaşi aspect îl putem întîlni şi la frica de maternitate sau de o sarcină nedorită.

Uneori pot să existe *cauze masculine* care provoacă durerea la bărbat în timpul actului sexual: fimoza sau fibroza frenului prepuţial, corpi străini în vagin (capete de setolină, fire de sterilet) sau suferinţa ulterioară (balanite eritematoase, pruriginoase, leziuni micotice).

Diagnosticul se bazează pe un examen ginecologic indispensabil, blînd şi minuţios, completat şi de examenul prin tact rectal.

Interogatoriul este de mare importanţă şi trebuie făcut la început cu bolnava şi apoi cu ambii parteneri. Abordarea, ca tehnică de interogatoriu, trebuie să cuprindă şi aspectul psiho-somatic, mai ales cînd examenul obiectiv nu justifică dispareunia. El va stabili forma clinică (primară sau secundară), sediul durerii şi apariţia în timp: la debutul actului sexual (durere superficială), în timpul actului sexual (durere profundă) sau consecinţa acestuia (congestie balistică, durere psiho-somatică).

Cu toată abordarea psiho-somatică, în absenţa cauzelor obiective este greu de separat predispoziţia femeii (ereditate nervoasă, educaţie insuficientă), originea depresiunii morale (deflorare dureroasă, impresie penibilă despre viaţa sexuală, frecventă la căsătorii fără acceptare afectivă), pudoare excesivă, teama de părăsire sau infidelitate, uneori exigenţe exagerate ale soţului, asociate sau nu cu toxicomanii (alcoolism).

În cazurile în care dispareunia marchează somatizarea unei insatisfacţii sau frustrări sexuale, examenul clinic efectuat de ginecolog este posibil fără nici o opunere şi chiar extragerea unui specul vaginal deschis poate fi tolerată fără senzaţie dezagreabilă.

Diagnosticul diferențial trebuie făcut cu vaginismul propriu-zis, care se poate asocia cu frigiditatea și cu durerea psiho-somatică. Deseori asocierea cu frigiditatea sau trecerea de la una la alta nu are granițe precise. Din cauza componentei afective, a cerebralizării sexualității la om este greu de stabilit etiologia în lipsa unor constatări obiective la femeie sau partener. Fie că boala ține de terenul psihopatic al femeii, fie că ține de incompetența bărbatului, investigația și tratamentul se adresează cuplului.

Tratamentul este profilactic și curativ. a) *profilactic:* educația sexuală a tineretului, cu referire la cunoașterea anatomiei aparatului genital, la fiziologia actului sexual. La fete are mare importanță, evitînd unele probleme psihologice negative generate de ignoranță sau de o concepție greșită asupra sexualității; la băieți este importantă atît pentru o viitoare viață sexuală normală a individului, cît și pentru un comportament sexual menit să consolideze familia și să evite inadaptarea sexuală a cuplului, factor de dezmembrare familiară;

— consultația prenupțială care să cuprindă: examenul clinic al partenerilor, examene de laborator și sfaturi pentru începerea vieții sexuale, ca și noțiuni de planificare familială;

— efectuarea intervențiilor pe col, vagin, perineu de o manieră care să permită viața sexuală normală ulterior (rezecții limitate ale excesului de mucoasă vaginală, evitarea perineorafiilor înalte la naștere sau secundare), evitarea cicatricelor retractile pe col și fundurile de sac vaginale (amputații supravaginale de col, operația de la Manchester).

Curativ, de fapt etiologic:

— *antiinflamator:* tratamentul difterizațiilor, infecțiilor vulvo-vaginale, tratamentul inflamațiilor pelviene cu antibiotice, vaccinare, butazolidinice, corticoterapie;

— *fizioterapic:* unde scurte, diatermie, eventual cu pol vaginal;

— *balneoterapie:* hidroterapie, fangoterapie (tampoane vaginale, chiloți cu nămol) în hipoplaziile vaginale, sechele postinflamatorii sau tulburări distrofice de climax. Se indică în aceste cazuri cercetarea hemogramei și VSH, care trebuie să fie normale și tratamente blînde „de cruțare“ (număr de proceduri, temperatura băilor sau aplicațiilor de nămol);

— *hormonal:* urmărește corectarea carenței de estrogeni. Indicat în infantilismul genital și mai ales în dispareunia de menopauză datorată colpitei distrofice. Poate fi general și local cu estradiol sau, cu rezultate mai bune, cu estriol (preparate Ovestin, Synapause). Ameliorarea este mai evidentă dacă se asociază cu vitamina A în tratament local și general și vitamina E cu rol asupra troficității țesuturilor;

— chirurgical: incizarea himenului fibros, excizia himenului incomplet rupt, urmată de dilatare cu speculum Trélat, pentru a favoriza vindecarea uniformă și nedureroasă; anestezia generală este obligatorie. În sindromul Masters-Allen se recomandă reconstituirea bazei ligamentelor cardinale. Histeropexiile nu mai sînt cotate la ora actuală, dar pot fi o soluție în retroversiile fixate, persistent dureroase după tratamente antiinflamatorii, fizioterapice și balneoterapice. Ca operații plastice în atrezia sau absența vaginului, se preferă tehnicile care folosesc sigmoidul (Ruge și Hejduk, Alexandrov). Neocolpopeza cu ansă sigmoidiană inferioară, cu pedicul vascular arterial, orientată anizoperistaltic (Șîrbu-Mudric) dă rezultate excelente și permite efectuarea operației prin incizie Pfannenstiel;

— *sexoterapie și psihoterapie:* tehnică asemănătoare cu cele indicate în vaginism. Indicația majoră este dată de cazurile de dispareunie primară nejustificată organic și cazurile în care coexistă sau a apărut frigiditatea.

6.3. NEVRALGIILE PELVIENE

Definiția de „tulburări de sensibilitate" ale aparatului genital s-a referit cu predominanță la durerea pelviană, ale cărei etiologie sau/și substrat morfologic sînt needificatoare, asociate cu leziuni de nevrită care pot fi eventual obiectivizate histopatologic (Aburel). Este mai util să încadrăm nevralgiile pelviene în marele capitol al durerii în ginecologie și să o studiem în funcție de teren, vîrstă, etiologie și diagnostic diferențial cu alte boli, care nu aparțin sferei genitale.

Simptomatologie. Bolnava se prezintă de obicei pentru o durere pelviană, surdă, difuză în micul bazin, cu iradieri spre vezică sau rect, mai rar pe traiectul nervului sciatic, obturator, rușinos sau chiar la distanță, cefalee, mastodinii, nevralgii scapulo-humerale. Ca intensitate se încadrează între gradul I de durere: ușoară, conștientă, fără suferință și gradul II: moderată, cu suficientă suferință pentru a distrage atenția de la conversație, citit sau treburi casnice. Durerea poate fi considerată ca psihogenă cînd nu există o bază organică și cînd distribuția ei nu este în concordanță cu aspectele anatomice cunoscute; ea este de obicei continuă și cu toate acestea nu are tendința de a tulbura somnul.

Fiziopatologie. Clasificare. Simptomatologia este generată de controlul dublu nervos și hormonal al viscerelor pelviene. Controlul nervos este derivat primar din hipotalamus, ai cărui centri integrează funcțiile automate și sînt influențați de funcțiile corticale. Stația imediat următoare este formația reticulară (centru multisinaptic), unde căile descendente se întîlnesc cu formațiile ascendente din pelvis.

Inervația senzitivă este constituită din receptori uterini, care formează un plex submucos bogat în terminații libere mai abundente la orificiul uterin, un plex juxtamural strîns intricat cu un plex extramural bogat în microganglioni și unit cu plexul hipogastric inferior. Miometrul conține numeroase filete nervoase, dar zona reflexogenă importantă se găsește la col.

Căile senzitive sînt: 1. *calea principală superioară:* plexul hipogastric inferior, plexul hipogastric superior (n. presacrat) și apoi plexul intermezenteric, preaortic și celiac. Racordul cel mai constant este T.11 — 1, traversînd ganglionii spinali corespunzători; 2. *calea accesorie inferioară* folosește nervii erigenți care se racordează la măduva sacrată, mai frecvent la S. 2. Ea asigură sensibilitatea colului și a orificiului uterin. Sensibilitatea ovariană și tubară (parțial) se transmite prin plexul utero-ovarian la *plexul lombo-aortic* unde confluează cu calea principală superioară. Sensibilitatea zonei inferioare a canalului pelvi-genital este transmisă de filete nervoase somatice pe calea nervilor rușinoși.

Centrii superiori, indiferent de teoriile asupra durerii, controlează efectele a două diviziuni autonome: sistemul simpatic și parasimpatic, care, în cadrul normalului, lucrează armonios și nu antagonic.

Modalitatea de inervație a generat împărțirea în forme clinice (Aburel). 1. *Nevralgia plexului hipogastric superior și lombo-aortic.* 2. *Nevralgia plexu-*

lui lombo-ovarian. 3. *Nevralgia plexului sacrat* (n. ruşinos intern). 4. *Nevralgia plexului coccigian.*

Diagnosticul se bazează pe: a) *Interogatoriu.* Abordarea psiho-somatică este necesară, datorită dualităţii psiho-nervoase a senzaţiei de durere, a cărei componentă esenţială este conştienţa. În consecinţă trebuie să se stabilească: modul de apariţie a durerii, intensitatea (gradul de apreciere subiectivă), localizarea şi alte manifestări care o pot însoţi (leucoree, metroragii), ca şi eventuale traume psihice sau fizice care au precedat-o. La femeile vîrstnice durerea poate fi simptomul cardinal al suferinţei aparatului genital, totuşi caracterele ei semiologice sînt mai greu de precizat. Durerea poate preceda celelalte simptome ginecologice, poate fi confundată cu durerea reumatismală, după cum poate fi simptomul premergător al unor afecţiuni digestive grave. Localizarea obiectivă a durerii este de multe ori dificilă, ceea ce face ca nu sediul şi caracterul durerii să orienteze spre diagnostic, ci examenul clinic şi investigaţiile paraclinice.

b) *Examenul clinic* cuprinde examenul general, ginecologic (sîn, abdomen, tract genital) şi tactul rectal. La examenul *sînilor* se vor putea găsi afecţiuni tumorale ignorate de bolnavă, care să pună problema unor metastaze pelviene. Examenul *genital* pune în evidenţă afecţiunea care a generat sau însoţeşte durerea. 1. Tulburarea de statică pelviană (retroversia fixă, retroversoflexia inclavată în Douglas), uter balant (sindrom Masters-Allen). 2. Leziuni inflamatorii (metro-anexite, perimetrite, celulite) subacute sau cronice, la femeia tînără cu viaţă sexuală activă. 3. Afecţiuni tumorale, prolaps uterin la femeia mai vîrstnică, multipară. Cu această ocazie se va examina şi centura osoasă: sacrul, articulaţiile sacro-iliace, sacro-coccigiană şi coccisul; durerea în acest loc poate fi expresia unei leziuni traumatice la femeia tînără (naştere, traumatism profesional, efort, trepidaţii), sau a unor boli reumatismale ori degenerative la femeia vîrstnică. *Tactul rectal* va depista hemoroizi externi, interni, polipoză rectală, a căror expresie clinică majoră poate fi durerea, sau tumori retrorectale. Localizarea sediului durerii în cursul examenului clinic este folositoare pentru precizarea tipului de nevralgie pelviană. 1. Localizarea lombară şi în fosele iliace cu iradiere spre nervul obturator este expresia clinică a nevralgiei plexului lombo-ovarian. Durerea maximă poate coincide cu ponta ovulară şi etiologia ei poate fi: leziuni ale parenchimului ovarian, tracţiuni pe pediculul lombo-ovarian prin tumori sau prolaps uterin, varicocel al pediculului lombo-ovarian. 2. Localizarea durerii în hipogastru, la vulvă şi perineu este dată de nevralgii ale plexului sacrat (n. ruşinos intern). 3. Durerea la coccis sau articulaţiile sacro-iliace este expresia unei leziuni osoase.

c) *Investigaţiile paraclinice.* — Leucograma şi VSH sînt orientative pentru factorul inflamator.

— Colposcopia poate evidenţia leziuni ale colului. Importantă în cancerul endocervical, frecvent asociat cu perimetrită şi fără altă expresie clinică iniţială afară de durere. Examenul citologic Babeş-Papanicolau din endo- şi exocol poate clarifica diagnosticul.

— Celioscopia pune în evidenţă afecţiuni ginecologice care nu se revelează examenului clinic: ovare microchistice, salpingo-ovarite cronice (tuberculoză), varicocel pelvian, endometrioză pelvi-genitală. Utilă, deşi puţin utilizată la femeia mai vîrstnică, pentru a elimina posibilitatea unui cancer ovarian sau tubar al cărui debut este marcat numai de durere şi de prezenţa unor anexe palpabile.

— Radiografia coloanei lombare și a bazinului evidențiază leziuni osteo-articulare traumatice, inflamatorii, degenerative sau metastatice.

— Urografia elimină ptozele renale, cudurile ureterale, hidronefroza, litiaza.

— Radiografiile tubului digestiv, mai ales irigografia se folosesc pentru depistarea afecțiunilor digestive ale colonului, frecvente în patologia actuală.

— Ecografia poate revela o întreagă patologie tumorală a organelor din micul bazin (în sfera genitală și în afara ei). O cantitate foarte redusă de lichid ascitic, neevidentă clinic, îndreaptă diagnosticul către o altă patologie (hepatică, neoplazică).

Este bine ca examenele complementare să fie efectuate de la început, ca bolnava să poată fi îndrumată spre specialitatea căreia îi aparține afecțiunea.

Diagnosticul diferențial se face în cadrul afecțiunilor ginecologice între nevralgia pelviană propriu-zisă și asocierea ei cu afecțiunile ginecologice care o pot genera. În cadrul patologiei generale se face cu: 1. afecțiunile reumatologice și/sau degenerative, osteocondroze, sacralizare, hernii de disc, spondilolistezis. 2. afecțiunile digestive: polipoza, diverticuloza colonului, boala Crohn, sindromul Gardner și cancerul de colon (în special sigmoidian). 3. afecțiunile urologice: hidronefroză, ptoze renale, cuduri uretrale, litiază.

Excluderea durerii psiho-somatice este importantă pentru evitarea „somatizării", cu tot cortegiul de tulburări generale și pentru tratament, complet diferit. Diagnosticul pozitiv al durerii psiho-somatice se face pe baza interogatoriului: traume psihice (brutalitatea soțului, nereușită maritală, frustrare sexuală), solicitări sau agresiuni asupra aparatului genital (nașteri dureroase, operații în sfera genitală), femeia tînără; teama de pierdere a atributelor feminine, de părăsire (la menopauză) sau exteriorizarea unei obsesii fobice, de cancer sau a unei boli neuro-psihice, la femeia bătrînă.

Aceste paciente sînt înclinate spre autocompătimire și au resentimente mai ales față de experiențe sau tratamente anterioare; altele au o reacție particulară față de durere, dar este cunoscut că nici testele cele mai precise aplicate la grupuri de normali și psiho-nevrotici nu au putut să stabilească gradul de subiectivitate al aprecierii durerii.

Tratamentul este preferabil să fie etiologic. 1. *Inlăturarea focarului etiologic*

— Tratamentul inflamațiilor genitale sau a sechelelor: antibiotice, vaccinare, corticoterapie, medicamente din grupul butazonelor (fehinizon, fenilbutazonă), aspirină, fizioterapie (diatermie cu pol vaginal, ultrasunete), cură balneară (hidroterapie, fangoterapie) cu condiția leucogramei și VSH normal.

— Tratamentul chirurgical în sindromul aderențial (viscerolizǎ), ablația focarelor endometriozice, excizia mioamelor, chirurgia (conservatoare) a sechelelor inflamatorii, refacerea ligamentelor cardinale (în sindromul Masters-Allen), cura prolapsului uterin.

2. *Interceptarea transmisiei nervoase a durerii* urmărește bararea drumului durerii către centrii superiori. Se poate face *tranzitoriu* prin infiltrații anestezice (ale simpaticului lombar, nervilor presacrați, infiltrații epidurale sau la emergența nervilor rușinoși interni) sau *definitiv* prin rezecția nervului presacrat, a ramurilor simpaticului sacrat, radicotomie posterioară. Rezultate interesante pot fi obținute prin acupunctură.

3. *Diminuarea percepției centrale* se obține cu antalgice (algocalmin, paracetamol, baralgin), aspirină, anxiolitice (atarax, hidroxizin) și mai recent cu

agenţi anxiolitici şi psiho-somatici (Trisium=clobazam) cu precauţiune în tratamentele ambulatorii şi la anumite profesiuni care cer atenţie.

4. *Psihoterapia* efectuată de un terapeut specializat: psiho-somatician, psihiatru sau psiholog, mergînd de la metode mai simple pînă la hipnotism. Indicată în durerea psihogenă.

6.4. DISMENOREEA

Etichetată şi ca algomenoree, este sindromul dureros care precede sau însoţeşte menstruaţia şi în care algia abdomino-genitală este simptomul dominant.

Se descrie o formă primitivă, de obicei funcţională şi una secundară, care însoţeşte o leziune organică genitală sau extragenitală.

Etiologie. Clasificare. *Dismenoreea primară.* 1. cauze organice: malformaţii sau hipoplazie uterină, col atrezic, ovare micropolichistice. 2. cauze funcţionale: dezechilibru estro-progesteronic, modificări histochimice legate de acţiunea prostaglandinelor. În general dismenoreea funcţională se ameliorează după vîrsta de 25 de ani, dar se poate instala cea secundară, cu etiologie diferită.

Dismenoreea secundară: 1. cauze organice: tulburări de statică uterină, sindrom Taylor (congestie-fibroză), procese inflamatorii cronice, sechele ale unor inflamaţii pelviene, nevrite ale plexului hipogastric inferior şi superior, endometrioză. 2. cauze funcţionale: diskinezie uterină.

Ca manifestare clinică se descriu trei forme: a) *dismenoreea spastică*, colici care însoţesc fluxul menstrual; b. *dismenoreea congestivă* (ovariană) cu apariţie premenstruală şi c) *dismenoreea membranoasă*, în care durerea este însoţită de descuamări brutale ale endometrului.

Fiziopatologia. Se admit cîteva ipoteze: 1. Dezechilibru *estro-progesteronic.* Unii autori au incriminat progesteronul (Youssef), dar cercetările apar mai mult speculative în prezent. Verificînd această ipoteză în dismenoreea primară Bîrloiu găseşte: a) cicluri anovulatorii (88%), b) inexistenţa unui teren somatic constituţional caracteristic, c) predominanţa netă a reacţiilor de tip hiperton şi a unui dezechilibru al excitabilităţii neuro-musculare, d) agresiune psihologică (stres familiar, intelectual). Corelarea cu producţia de prostaglandine de către endometru şi miometru sub dependenţa hormonilor ovarieni a sugerat participarea lor în dismenoree; determinările concomitente de prostaglandine în plasma sangvină, lichid menstrual şi endometru nu au arătat însă diferenţe semnificative pe loturi de femei cu flux menstrual normal şi femei cu dismenoree (Döwnie, Shangold); alţi autori au găsit însă la dismenoreice valori crescute în lichidul de spălare endometrial şi în sîngele menstrual. 2) *Tulburări de contractilitate uterină:* contracţii uterine asincrone asociate sau nu cu spasmul colului. Hipertonia şi hipercontractilitatea se pot asocia cu vasospasm (Woodbury) şi tulburări de întoarcere venoasă care dau hipoxie miometrială. 3) *Factori psiho-somatici:* coborîrea pragului percepţiei dureroase, corelaţia emoţională care amplifică integrarea corticală a durerii.

Dismenoreea se poate asocia cu sindromul premenstrual sau cu molimenul catamenial cu o stare de uşoară confuzie mentală, cu scăderea atenţiei, a puterii de concentrare şi reducerea capacităţii de efort fizic. Frecvenţa statistică variază între 8% şi 26%.

Simptomatologia este caracterizată prin durerea vie, continuă sau sub formă de colici, localizată în hipogastru și eventual în fosele iliace, cu iradiere difuză sau strict lombară. Simptomele secundare sînt caracteristice molimenului catamenial (cefalee, tulburări digestive).

Tratament. Profilactic: sport, mișcări în aer liber, înot. Unele mișcări de gimnastică incluse în exercițiile din școală la tinerele fete au ca urmare ameliorarea circulației pelviene și reducerea congestiei locale.

Curativ: în funcție de simptomatologie. 1. *Antalgice, spasmolitice* (scobutil, papaverin, bergonal, clordelazin), *antiprostaglandinice* (aspirină, indometacin) în formele ușoare. 2. *Hormonal:* progesteronul singur dă rezultate inconstante și niciodată de durată. Progestativele de sinteză dau rezultate mai bune ca efect și durată mai ales tratamentul nonstop; uneori, dispariția definitivă a dismenoreii după întreruperea tratamentului. Danazol (steroid nehormonal). 3. *Fizioterapic:* cîmpuri electromagnetice de joasă frecvență, hidroterapie. 4. *Cură balneară* cu helioterapie. 5. *Tehnici de mică chirurgie:* dilatații cervicale extemporanee sau asociate cu laminarii (dacă examenul clinic este sugestiv), infiltrații anestezice: plex hipogastric inferior, simpatic lombar. 6. *Chirurgical:* ablația focarelor de endometrioză, miomectomia (mici mioame interstițiale) și rezecția de nerv presacrat (Cotte), asociată eventual cu rezecția ramurilor subvasculare de la al 4-lea ganglion lombar (Aburel).

6.5. FRIGIDITATEA

Este tulburarea comportamentului sexual caracterizată prin absența libidoului (a dorinței sexuale) și de absența orgasmului (a plăcerii care decurge din actul sexual).

Clasificare. Distingem o frigiditate completă cu lipsa ambelor componente: libido și orgasm și o frigiditate incompletă (disociată) în care lipsește orgasmul. Frigiditatea mai poate fi primară sau secundară și uneori paradoxală (în funcție de partener).

Etiologie. 1. *Absența libidoului* poate fi determinată de: a) *Cauze psihologice:* educație sexuală absentă sau greșit înțeleasă, neîncredere sau/și lipsă de afecțiune din partea soțului, repulsie față de infidelitatea soțului, complexe de inferioritate sau sentimentul de culpabilitate față de propria infidelitate, inhibiție inconștientă dată de complexul edipian (persistența dragostei infantile pentru propriul tată), repulsie inconștientă față de bărbat, în care vede pe propriul tată care i-a provocat suferințe morale, fizice și chiar sexuale în copilărie și mai ales în adolescență, sentiment de autopedepsire prin călcarea regulilor sexuale înainte de căsătorie, influențe religioase, teama de graviditate, folosirea îndelungată a metodelor contraceptive nefiziologice (coitus interruptus), sentimentul de frustare sexuală (mai ales cînd este asociată sterilitatea), inhibiție prin spirit de contradicție sau prin tendință la homosexualitate, imposibilitatea consumării propice a actului sexual (lucru în ture, navetism), absența îndelungată a soțului (serviciu în alt oraș, plecare în străinătate). b) *Cauze fiziologice:* erotizare insuficientă, grefată pe o structură infantilă a corpului, corelată cu o psiho-sexualitate redusă; hipogonadismul primar, în care structurile anatomice sînt hipoplazice (clitoris, labii mici și mari); scăderea libidoului în cursul sarcinii (instinctul matern devenind mai puternic sau/și constelația hormonală fiind mai puțin favorabilă). Scăderea progresivă a libidoului paralel cu vîrsta la 20% din femei, cu observația că libidoul se accentuează temporar în preclimax. c) *Cauze de mediu:* condiţii de convieţuire ca locuinţă, igienă corporală, grijile de problemele casnice şi de îngrijirea copiilor care pot crea o stare de apatie sexuală (totuşi, la un interogatoriu mai atent, aceste femei au o viaţă sexuală conjugală permanentă şi uneori lipsa dorinţei este consecinţa unei „saturări“ a dorinţei sexuale sau a unei monotonii, a stereotipiei desfăşurării actului sexual); bolile intercurente, afară de tuberculoză, care creşte libidoul.

2. *Absenţa orgasmului. Cauze feminine:* toate cauzele dispareuniei, de situare anatomică anormală a clitorisului (la distanţă faţă de orificiul vaginal = teleclitoridie); hipoestezia clitoridiană şi vaginală constituţională sau ca efect al naşterilor repetate, prin hipotonia pereţilor vaginali, lipsa secreţiilor lubrifiante produse de glandele Skene şi Bartholin sau a transsudatului vaginal în timpul actului sexual la hipohormonale, castrate, menopauză, dar chiar şi la lipsa dorinţei sexuale faţă de partener. *Cauze masculine:* absenţa preludiului în îndeplinirea actului sexual, durata scurtă a actului sexual, ejacularea precoce (definită ca lipsa de satisfacere a partenerei în 50% din acuplări), dotarea morfologică insuficientă (penis în „buton“, sindrom Klinefelter, Fröhlich-Babinsky), tulburări de comportament sexual (anxietate faţă de actul sexual sau de parteneră), nevroza soţului.

Fiziopatologie. Desfăşurarea actului sexual presupune 3 condiţii normale: 1) *Condiţiile anatomo-funcţionale:* vaginul ca organ de copulaţie; clitorisul ca organ erectil; glandele Skene şi Bartholin secretoare pentru lubrefiere şi nervii senzitivi periferici. Prezenţa uterului nu este indispensabilă. Anexele nu joacă rol în actul sexual. 2) *Condiţiile neurologice* care stau la baza plăcerii sexuale prin transmiterea senzaţiei plăcute pornită de la clitoris şi vagin la centrii superiori. În faza de *preludiu*, sub influenţa excitaţiei sexuale clitorisul şi bulbii cavernoşi intră în erecţie, glandele vulvare secretă, pereţii vaginali devin turgescenţi, muşchii vaginali şi aductori ai coapsei se relaxează. În timpul intromisiunii sacadate a penisului, muşchii pot fi sediul unor contracţii clonice reflexe care se intensifică, ajungînd la un spasm tonic care imobilizează bazinul. Această perioadă este caracterizată de o sumare a senzaţiilor plăcute care cresc progresiv, alcătuind o curbă ascendentă pînă ajung la o acmee care precede orgasmul. Durata acestei perioade este mai lungă la femeie, mai ales dacă nu au existat preliminarii erotice cu menţiunea că în cadrul unui cuplu stabil această perioadă tinde să aibă o durată aproape identică la ambii parteneri. Orgasmul denumit de Hélène Michel Wolfram ca orgasm clitoridian şi vaginal este în fond o reacţie mult mai generală, a cărei manifestare clinică la femeie este mult mai puţin tipică, mergînd de la un orgasm abia resimţit, dar însoţit de reacţii asociate cu accelerarea bătăilor inimii, respiraţie scadată, pupilele care se dilată, pînă la reacţii generalizate în care corpul întreg este interesat putînd ajunge pînă la pierderea cunoştinţei. Este cunoscut faptul că în timpul actului sexual la femeie se produce o secreţie reflexă de ocitocină, care creşte mobilitatea uterului şi care a fost considerată ca fiind necesară progresiunii spermei în tractul genital femel. Este cunoscută de asemenea eliberarea reflexă de ocitocină în urma solicitărilor asupra colului (Ferguson), dar nu s-a făcut nici o corelare între secreţia reflexă de ocitocină şi orgasm. Se cunoaşte foarte bine că secreţia de prostaglandină (PGE. 2 şi PGF.2) este corelată cu secreţia de hormoni ovarieni, variabilă în funcţie de ciclu şi că la unele specii eliminarea gameţilor la ambele sexe (care poate fi asemuită orgasmului) este condiţionată de prezenţa prostaglandinelor, dar nu s-au stabilit relaţii de condiționare la specia umană. Masters și Johnson au constatat la femei 3 tipuri majore de răspuns sexual și de producere a orgasmului: o curbă abruptă „în vîrf", asemănătoare orgasmului masculin și alte două tipuri mai lente, una „în dom" și alta „în platou". *Detenta* sau întoarcerea la calm este mai lungă, putînd urma mai multor orgasme succesive, de mai mică intensitate, pînă la destinderea totală, care precede revenirea la normal.

3. *Condițiile psihologice* sînt importante pentru ca o femeie să fie satisfăcută sau nesatisfăcută de actul sexual, deoarece centrii medulari care comandă reflex erecția clitorisului, secreția glandelor vulvare și contracția mușchilor vaginali sînt dirijați și controlați de centrii encefalici (corticali, hipotalamus, sistem limbic), care sînt influențați de factorii psihici. Excitațiile cortico-subcorticale pot stimula sau inhiba centrii medulari care controlează desfășurarea reflexă a actului sexual.

Comportamentul sexual la femeie ține de numeroși factori. 1) *Somatici:* sănătatea organismului, echilibrul hormonal gonadal, care în ultimă instanță depinde de hipofiză, ca releu central de comandă și feedback, cu conexiuni neuronale, vasculare și secretorii cu hipotalamusul, controlat la rîndul lui de formația reticulată și de sistemul limbic (cu rol de „centru" al proceselor afective). 2) *Psihici:* pubertatea și situarea ei conjuncturală (în familie, colectivitate, școală, cămin), cultura și nivelul intelectual, concepția despre feminitate, experiențe sexuale anterioare, îmbrăcarea instinctului sexual cu sentimente afective, apariția imaginației, a sentimentului moral, influențele educației și ale vieții sexuale pe care se grefează reacțiile individuale. Apariția impulsului sexual este dată de „erotizarea" centrilor superiori de către hormonii sexuali estrogeni și androgeni, dar numai castrarea precoce și izolarea individului pot duce la absența impulsului sexual. Castrarea după vîrsta pubertății nu împiedică apariția comportamentului sexual, iar castrarea după o perioadă de viață sexuală nu provoacă pierderea libidoului, cel mult scade performanțele și aceasta în funcție de concepția despre feminitate, de vîrstă sau / și de concepția soțului.

Tratamentul. Profilactic: educația sexuală la ambele sexe: examenul prenupțial, care trebuie să cuprindă examenul clinic, microancheta socială, ancheta psiho-sexuală pentru a verifica cunoștințele asupra anatomiei și fiziologiei genitale, ca și noțiuni de comportament sexual: noțiuni de planificare familială, de contracepție medicală, pentru a se evita inhibiția determinată de teama de a rămîne gravidă sau practicarea metodelor contraceptive empirice (coit întrerupt) care denaturează raporturile sexuale și duc la frigiditate și impotență. În ceea ce privește frigiditatea secundară, profilaxia se adresează asistenței corecte la naștere (înlăturarea tulburărilor de statică), tehnicilor conservatoare în chirurgia ginecologică (mențin intactă funcția sexuală și nu provoacă noxe psihice).

Curativ: se adresează creșterii libidoului și combaterii anorgasmiei 1) *Creșterea libidoului:* este fapt bine stabilit experimental și clinic că erotizarea sexuală este dependentă de acțiunea hormonilor sexuali asupra centrilor de integrare și comandă (hipotalamus, sistemul limbic) unde acțiunea este de tip „trigger".

Hormonii sexuali care patronează erotizarea sînt estrogenii și testosteronul și există dovezi despre acțiunea lor „tonică" asupra cortexului (Mayer și Faure). Alte lucrări arată receptivitatea mare a clitorisului și labiilor mari față de androgeni (androstendiol, care are și avantajul de a fi cel mai puţin virilizant), cu acţiune dublă locală de creştere a troficităţii (în asociere cu estradiolul) şi de creştere a libidoului (Netter).

În consecinţă, se pot folosi cu succes tratamentul general cu estrogeni şi local cu estrogeni şi androgeni (estradiol + androstendiol) în cazurile de hipoplazie genitală; aceeaşi acţiune o are şi la menopauză, pentru refacerea troficităţii mucoasei vulvo-vaginale, cu menţiunea că pericolul virilizării este mai mare la această vîrstă şi dacă se foloseşte testosteronul ca androgen. În orice caz testosteronul este singurul hormon care stimulează libidoul; dozele care se administrează variază în funcţie de autori şi unii admit doze mari (250—300 mg/lună), dar folosirea mai îndelungată determină fenomene de masculinizare. Diatermia şi cura helio-marină (cu prudenţă la preclimax şi climax) pot fi adjuvante folositoare. Tratamentul chirurgical este coborîrea clitorisului (clitorichatezie) în cazul unei morfologii anormale şi mai ales reconstituirea chirurgicală a staticii pelviene şi a tonicităţii vaginului (colpo-perineorafie). 2) Combaterea anorgasmiei este mai dificilă din trei motive: a) nu sînt încă bine precizate fiziologia şi fiziopatologia orgasmului la femeie; b) insatisfacţia femeii este declarată totdeauna tardiv din numeroase motive: lipsă de informare, complex de inferioritate, prejudecăţi morale, sociale; c) anorgasmia (mai ales la femeile cu frigiditate disociată) este drumul cel mai sigur către „frustrarea sexuală", deci către nevroză. Tratamentul care poate să dea rezultate este *sexoterapia*. În linii generale sexoterapia trebuie făcută cu ambii parteneri, dar cu terapeuţi diferiţi, de preferinţă o femeie pentru pacientă. Ea cuprinde: şedinţe de informare a terapeuţilor asupra cuplului, de informare a cuplului despre problemele sexuale şi tehnici care urmăresc deşteptarea senzorială şi a sentimentelor pozitive ale cuplului, ca şi indicaţii de tehnică sexuală. Se pot folosi mijloace de informare: lectură, diapozitive, chiar filme educative. Rezultatele pozitive converg către 90% (Heinrich citat de Cottraux). Terapia în grup a femeilor anorgasmice este o posibilitate şi se citează rezultate pozitive. Psihoterapia este o soluţie posibilă pentru frigiditatea adevărată, „boală a inconştientului", ca şi pentru cazurile cu nevroză sexuală. De remarcat că medicamentele (tranchilizante, anxiolitice) sînt fără rezultat; terapia este de resortul psihiatriei, psihanalizei narcoanalizei.

Sfaturile medicale sînt utile la începutul vieţii sexuale şi bine venite în momente de „criză conjugală", cînd pot readuce armonia cuplului şi consolidarea familiei.

BIBLIOGRAFIE

1. ABUREL E. — Obstetrică şi Ginecologie. Ed. Didactică şi pedagogică, Bucureşti, 1971, pag. 400—405.
2. BERTRAND P., DUBREUIL J., FILLMAN — C.R. Soc. franç. Gynéc., 1966: 8—623.
3. BOJINOVA D. — Archives de l'Union Médicale Balkanique, 1975, Tome XII, nr. 5—6, pag. 684—686.
4. CAILLE E. J., BASSANO J. L. — J. Pharmacol. Clin., 1974, 1, 241—255.
5. COTTRAUX J. — Les thérapies comportamentales, Masson, 1979, p. 140—150.
6. DOWNIE J., POYSER N. L., WUNDERLICH M. — *J. Phisiol. London*, 1974, 236: 465.
7. ELMALEH H. — Glandes endocrines et régulation hormonale. Dunod, Paris, 1969, pag. 183—188.
8. FILIPESCU I., BIRLOIU R., ORADEAN L. şi colab. — Ginecologie infantilă. Editura Medicală, Bucureşti, 1969, pag. 231—241, 300—303.

7. PATOLOGIA COLULUI UTERIN

Dr. M. CRINGU

Colul uterin este un element primordial în fiziopatologia genitală, dacă n-ar fi decît să se menţioneze rolul covîrşitor al lui în două situaţii extrem de diferite: desfăşurarea travaliului şi localizarea canceroasă. Huguier arată că bolile uterului constituie aproape 70% din cazurile ginecologice observate în practica chirurgicală curentă. Aproape 75% din localizările canceroase genitale le femeie se dezvoltă pe colul uterin.

Unele aspecte ale patologiei sînt prea importante şi greu de expus: citodiagnosticul cancerului, colposcopia, diferite tehnici chirurgicale; ele pot fi găsite magistral dezvoltate în monografiile şi tratatele menţionate în bibliografie. Altfel, ar trebui să abuzăm prea mult de ospitalitatea de spaţiu acordată de acest tratat.

Date de fiziologie. Datorită formei anatomice şi a structurii sale, ca şi raporturile pe care le are cu formaţiunile din jur, colul uterin îndeplineşte mai multe funcţii:

— *funcţia menstruală:* colul fiind un canal musculo-membranos permite scurgerea sîngelui menstrual. Obstrucţia traumatică (sinechii) sau absenţa congenitală (atrezii) determină stagnarea sîngelui menstrual în uter (hematometrie) şi uneori, mai rar, refluxul lui în trompe şi cavitatea peritoneală;

— *funcţie sexuală:* colul prezintă o bogată inervaţie terminală. Excitarea lui determină atît secreţia crescută a glandelor cervicale, cît şi un reflux de aspiraţie apărut în urma eliberării reflexe de ocitocină retrohipofizară;

— *funcţie de fecundaţie:* colul intervine în fecundaţie prin produsul de secreţie al glandelor endocervicale (glera cervicală); această secreţie, datorită compoziţiei sale, favorizează ascensiunea spermatozoizilor şi „capacitarea“ lor. Glera cervicală variază cantitativ şi calitativ, în raport cu secreţia de estrogeni şi progesteron a ovarelor;

— *funcţie în statica pelviană (fig. 7.1.):* colul uterin intervine în statica viscerelor pelviene, prin raporturile sale cu uterul şi vaginul, cu care formează un unghi de 110° şi respectiv 90° (*fig. 7.2.*). Aceste unghiuri împiedică alunecarea colului şi uterului în vagin în timpul creşterii presiunilor intraabdominale şi favorizează ocluzionarea vaginului. De asemenea, colul are rol în statica pelviană datorită formaţiunilor care se inseră pe el: ligamentele

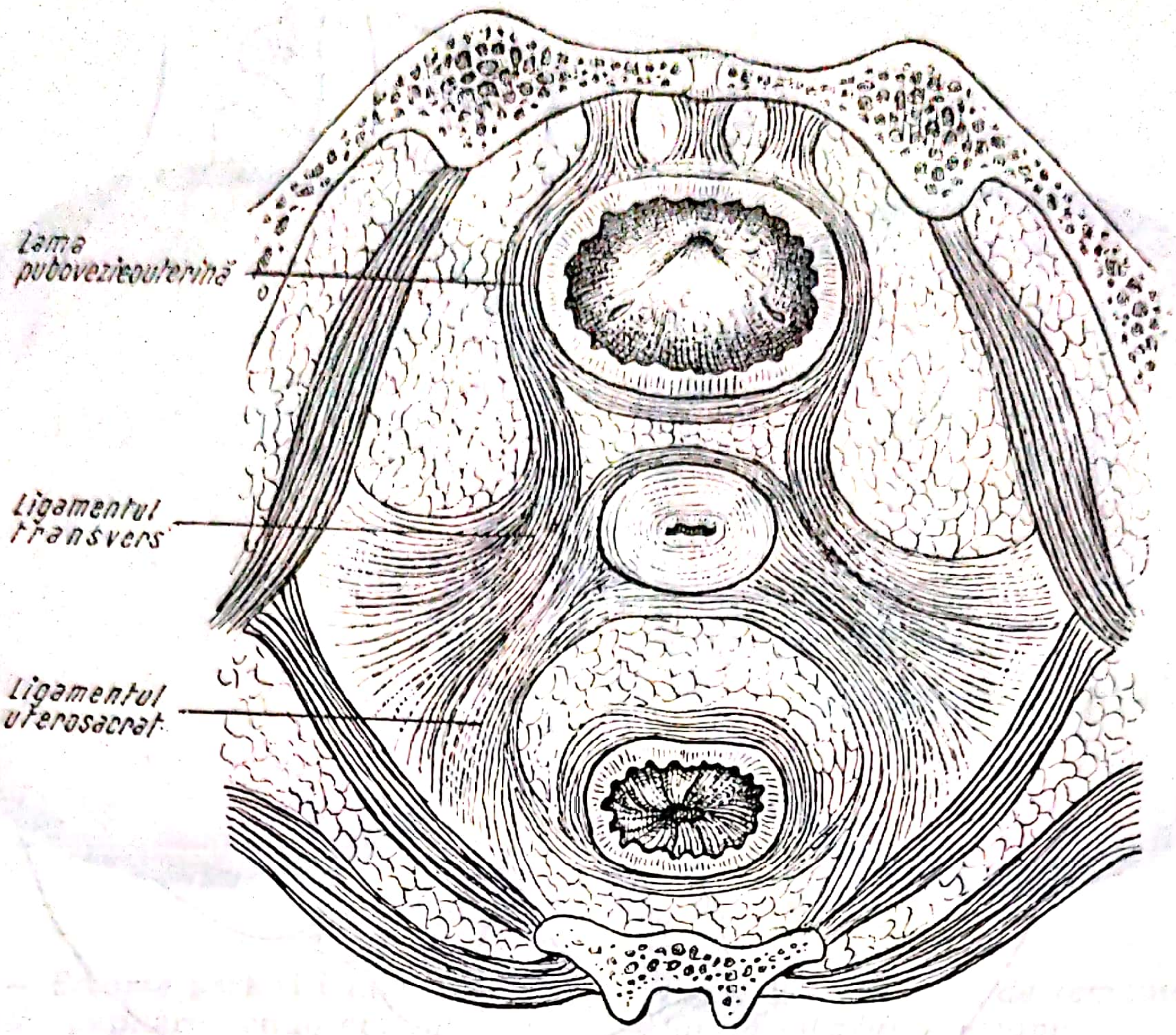

Fig. 7.1. — Țesuturile cu rol de ligamente care fixează colul și susțin uterul: parametrele — ligamentele Mackenroth — și lama pubo-vezico-utero-sacrată.

cardinale, și lamele sacro-recto-genito-pubiene, care îl transformă într-un organ fix sau oricum, cu o mobilitate fiziologică limitată (Sîrbu).

Funcția în gestație este extrem de importantă. Colul uterin nu se modifică atît de mult în timpul sarcinii, în comparație, de pildă, cu uterul, care își schimbă profund atît anatomia, cît și proprietățile. Se realizează o barieră extrem de eficace, între vagin și uterul cu cavitatea sa amniotică, un aparat de ocluzionare. Față de uterul negravid, cu capacitate de 3 ml, se ajunge la sarcina la termen la o capacitate de 6 l. În incompetența cervicală acest aparat ocluziv este insuficient, producîndu-se avortul. În travaliu, colul suferă modificări importante: scurtare, ștergere și dilatare (de la cîțiva mm diametru, orificiul intern ajunge să permită trecerea mobilului fetal cu diametrul biparietal de 9—10 cm și chiar mai mult). Un număr de operații cezariene au ca indicație obstacolul reprezentat de o comportare patologică a colului uterin în travaliu.

Metodele de investigație a colului bolnav sînt reprezentate în ordine și în funcție de necesitate, de examenul cu valvele, recoltări pentru examenul cito-bacteriologic și frotiu Babeș-Papanicolau, examen colposcopic, examen anatomo-patologic, conizație și chiuretaj endocervical. „În anumite situații sînt necesare un examen radiologic (cervicografia în cadrul histero-salpingografiei), sau studiul fizic, biochimic și biologic al glerelor cervicale (filanța, cristalizarea pe lamă, dozarea concentrației de clorură de sodiu, testul postcoital)“ (Sîrbu). Tactul digital ne informează asupra stării uterului, anexelor și parametrelor.

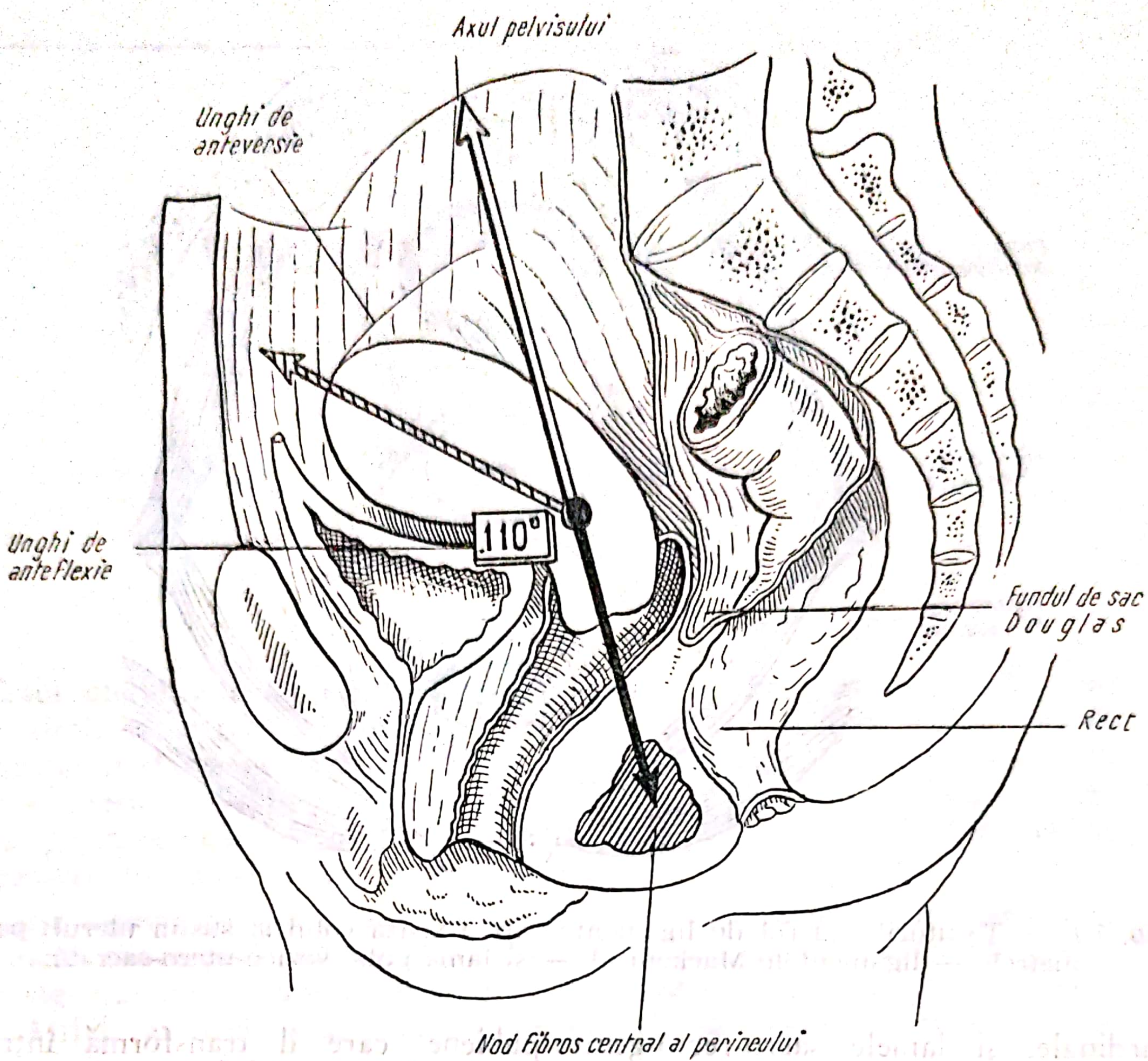

Fig. 7.2. — Orientarea colului față de corpul uterului și față de vagin: poziția fixă a colului în axul pelvisului și unghiurile de anteflexie și de anteversie ale corpului uterin față de acest ax. Colul este menținut fix de țesutul parametral (ligamentele cardinale sau ligamentele Mackenroth).

7.1. CERVICITA CRONICĂ

Sub acest nume sînt înglobate nu numai toate inflamațiile cronice, dar și aproape toate aspectele patologice ale colului uterin, întîlnite în mod curent la toate vîrstele în cadrul consultațiilor ginecologice. Apariția lor este favorizată de traumatismele obstetricale (rupturi, ectropion), ectopiile congenitale și infecțiile postmaritale, postpartum și mai ales postabortum.

Simptomatologia clinică constă în leucoree abundentă, constantă, filantă, care scrobește lenjeria, fără să fie iritantă; suprainfecția cu trichomonas sau candida dau leucoreii aspect purulent, galben-verzui, și o fac iritantă, dînd mîncărimi (Sîrbu).

Formele clinice ale cervicitei cronice sînt:

— *exocervicita* marcată prin eroziuni, ulcerații, ectopie sau ectropion. Aci trebuie făcută o precizare între aceste două forme clinice.

Astfel, *ectopie* (gr: ek = în afară și topos = loc) — vezi Dicționarul Medical 1970 — înseamnă alunecarea epiteliului glandular endocervical în afara orificiului extern al colului.

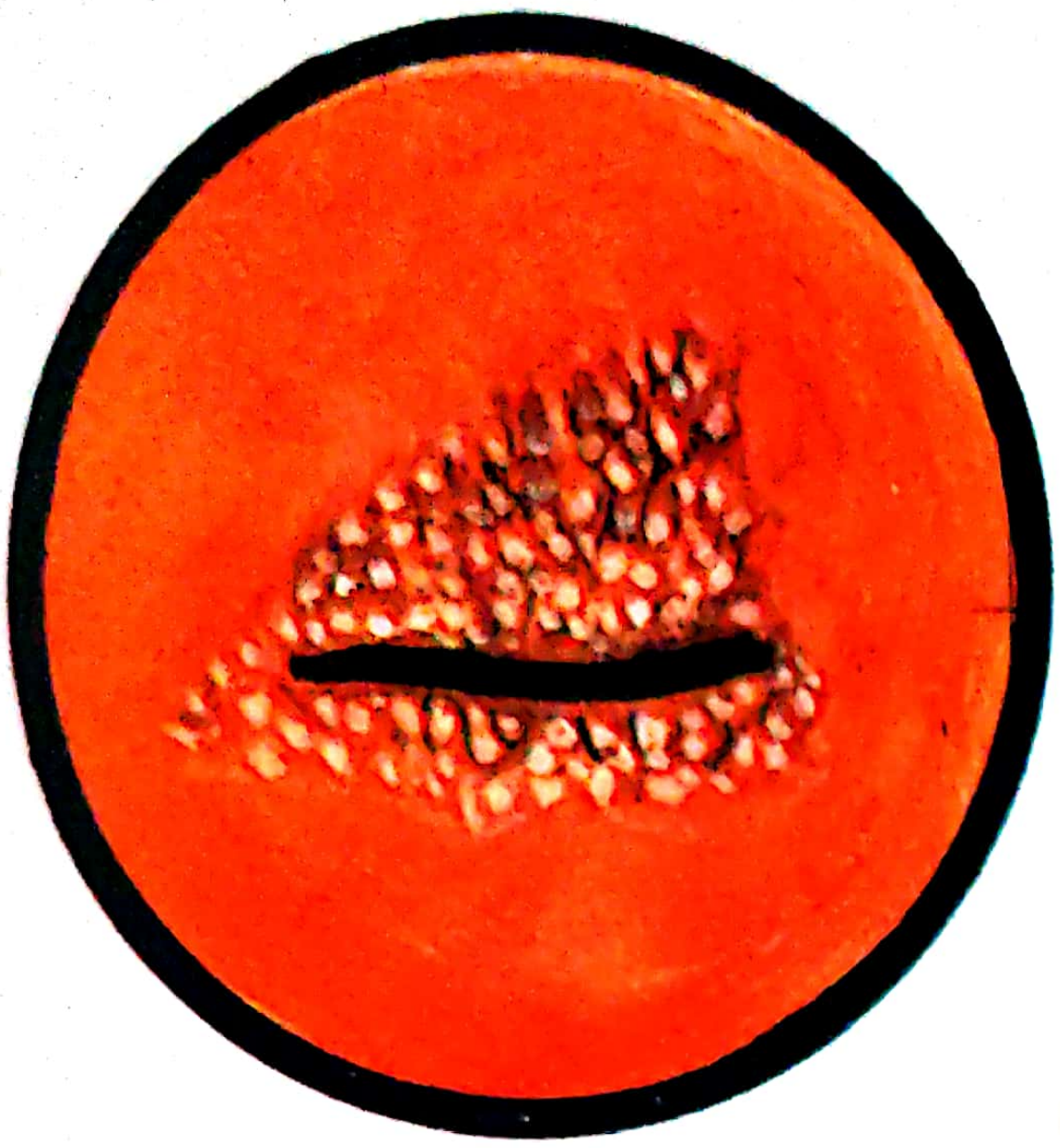

Fig. 7.3. — Ectopie periorificială. Se văd elementele papilare endocervicale ce s-au întins pe suprafața colului, avînd aspectul caracteristic de ciorchine de strugure.



Fig. 7.4. — Început de remaniere (transformare) a unei ectopii. Pe buza anterioară a colului se văd benzi de epiteliu pavimentos ce tind să acopere regiunile cu ectopie.

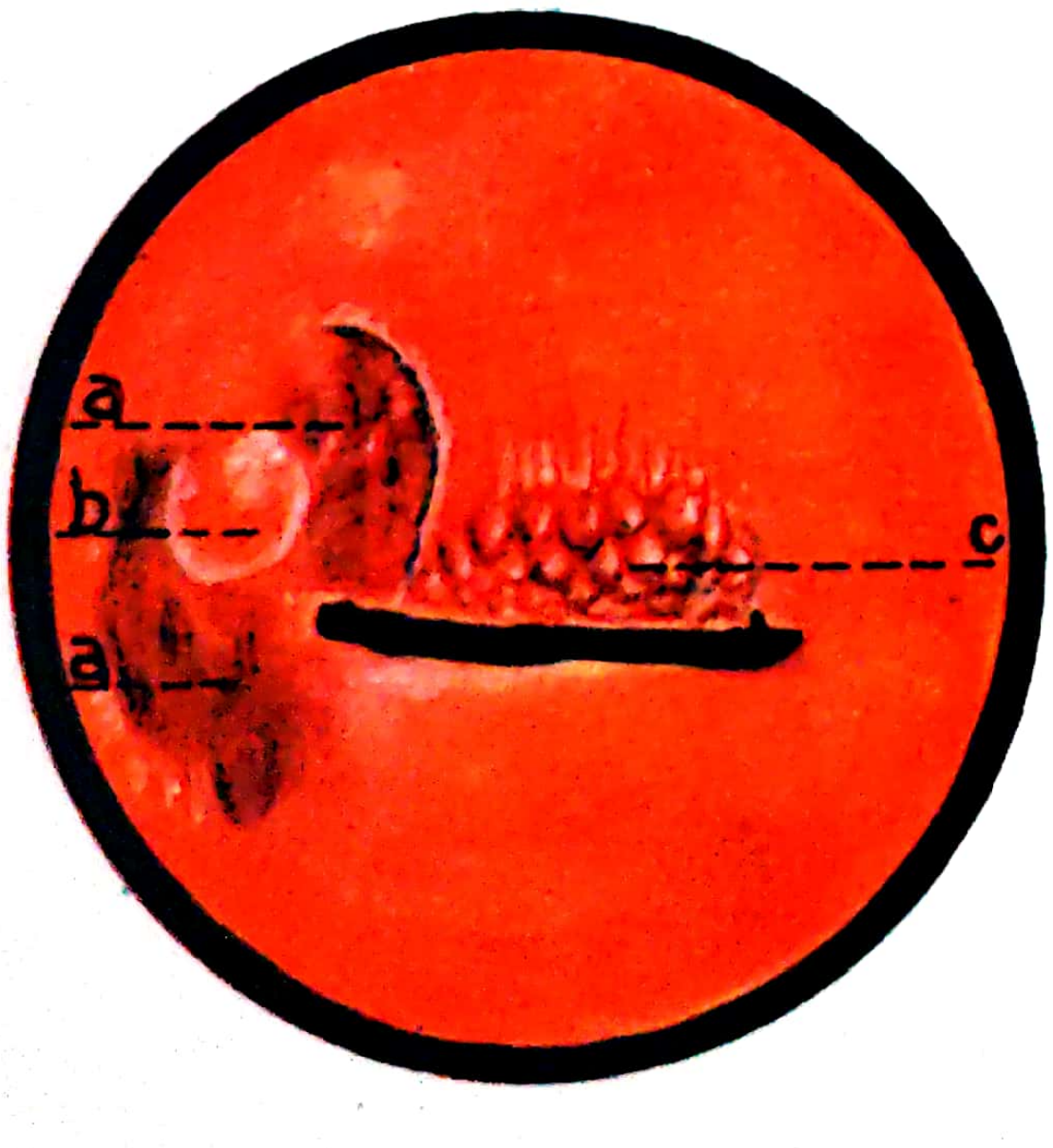

Fig. 7.5. — Aspect colposcopic de eroziune.

a) eroziunea, care pe buza anterioară este proaspătă, traumatică, cu margini ce se exfoliază la atingerea cu un tampon; b) mică porțiune de epiteliu normal rămasă în interiorul zonelor erodate; c) ectopie.



Fig. 7.6. — Ulcerație veche în jurul comisurii drepte. Marginea este îngroșată, albicioasă, cu vase fine dispuse radiar. Fundul ulcerației are o culoare roșu-viu, sîngerează ușor și este acoperit cu depozite mucopurulente.

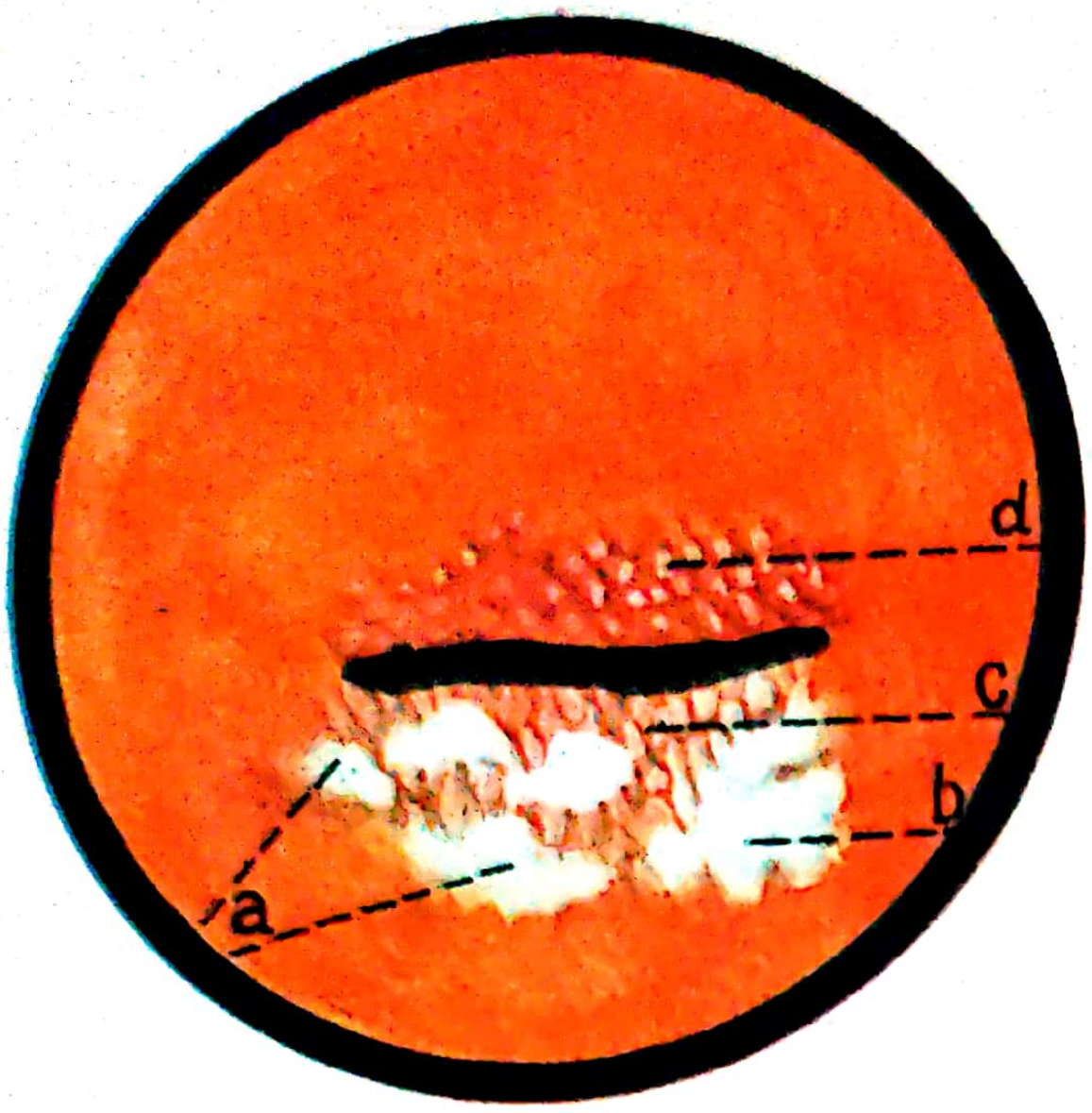

Fig. 7.7. — Aspect colposcopic de leucoplazie și mozaic.

a) leucoplazie; b) leucoplazie mai mare, proeminentă, cu aspect de zăpadă răvășită; c) mozaic; d) ectopie.

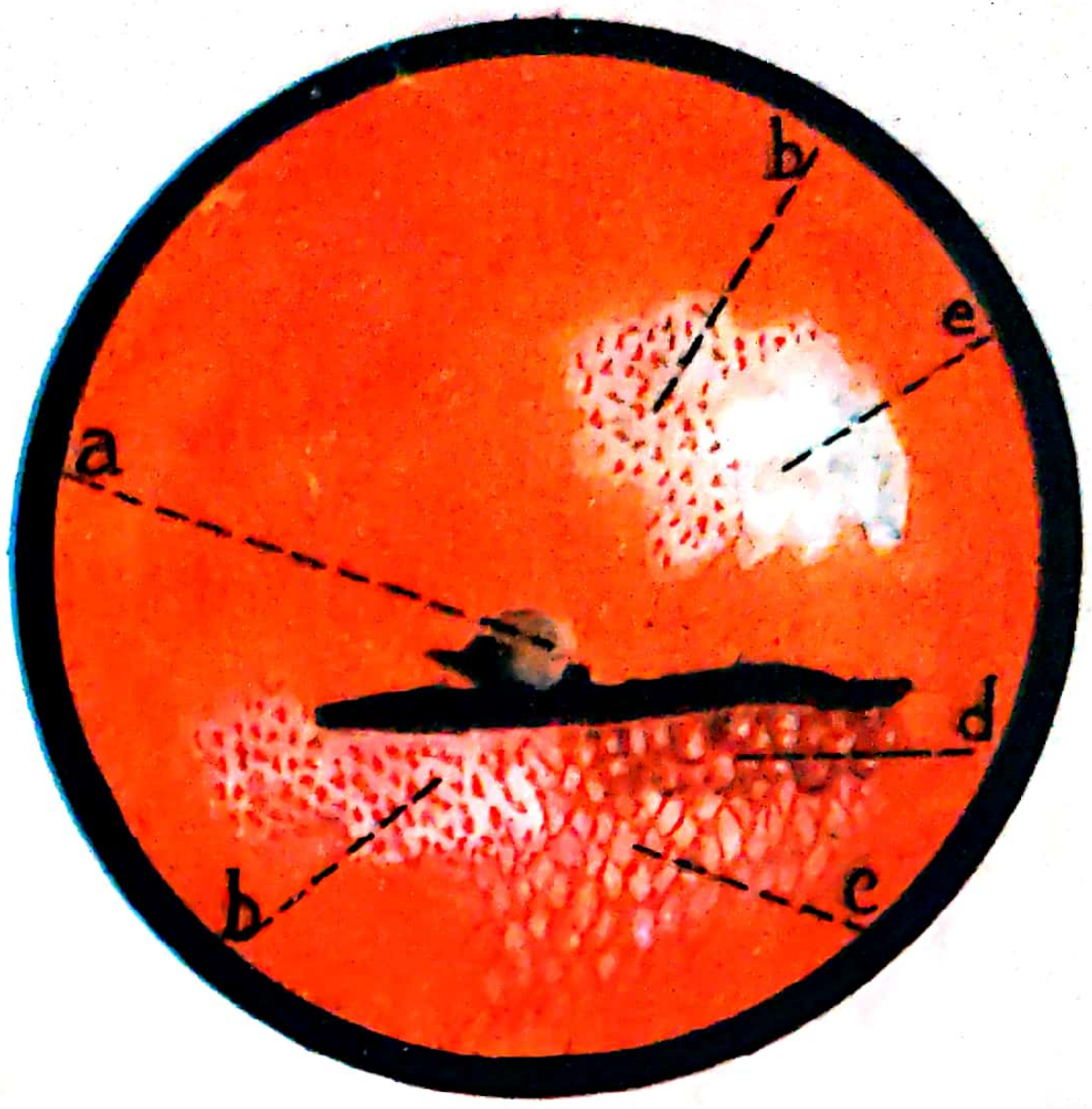

Fig. 7.8. — Bază de leucoplazie.

a) mic polip; b) bază de leucoplazie; c) mozaic; d) ectopie; e) leucoplazie proeminentă.



Fig. 7.8. bis — Aspect colposcopic după badijonarea cu lugol (aceeași suprafață a colului ca în fig. 8). Rămîn iod-negative atît zonele atipice (leucoplazia, mozaic și bază de leucoplazie), cît și ectopia.

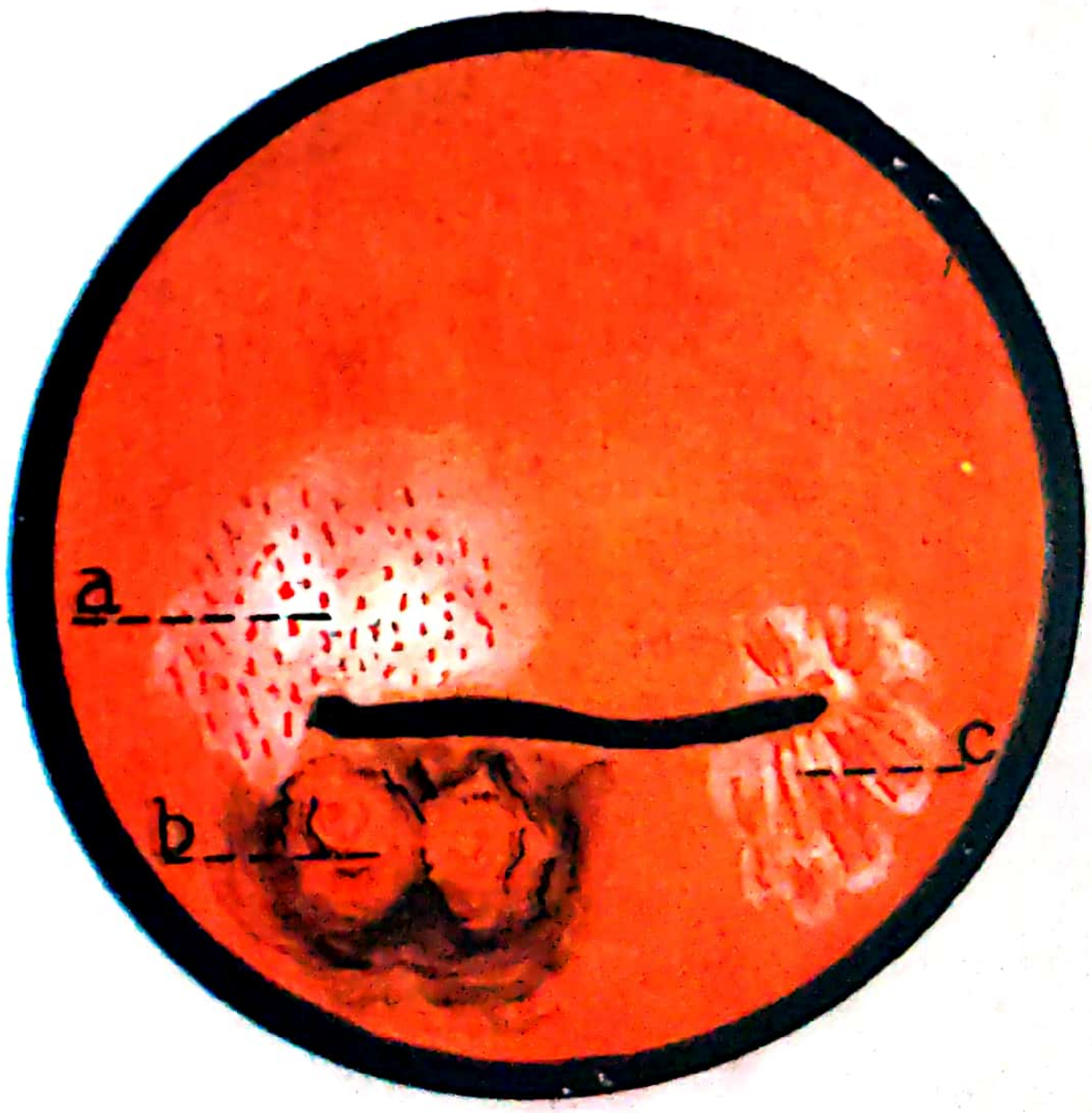

Fig. 7.9. — Aspect de microcarcinom

a) bază de leucoplazie; b) zonă boselată și hipervascularizată în care se remarcă în special hipervascularizația adaptativă, cu vase spiralate în tirbușon; c) porțiune papilomatoasă, sticloasă.

Ectropionul (gr: ek. = în afară și tropein = a întoarce) înseamnă eversiunea mucoasei epiteliului endocervical din cauza unei cicatrice (de obicei postpartum, postabortum).

Diferențierea trebuie făcută, deoarece ectopia se vindecă — după cum se va vedea — prin diatermocoagulare, dar ectropionul nu, acesta necesitînd de cele mai multe ori o operație plastică pe col.

— *Endocervicita*, asociată sau nu cu exocervicita, se manifestă prin glere abundente (tulburi sau purulente), care se scurg din col sau care apar la exprimarea acestuia cu valvele.

În descrierea clinică — în publicații chiar destul de recente — apar definite *o multitudine de cervicite*, se creează o prolixitate în descrieri și multe confuzii. Astfel, se intrică polimorfisme: col metritic, hiperemic sau edematos, catar, depozite muco-purulente, col pseudomembranos, ulcero-necroză, gangrenă, hiperplazie limfoidă, scleroze, eroziuni, granulomatoză etc.

Această totală lipsă de obiectivism a fost înlăturată de apariția unui nou capitol în patologia cervicală: descrierea colposcopică. Pînă atunci, singura leziune a colului care era clinic corect diagnosticată, era leucoplazia.

Diagnosticul unei cervicite înseamnă numai diagnostic colposcopic. Așa cum am mai arătat, examenul cito-bacteriologic prealabil este obligatoriu. Însămînțările pe medii și antibiograma sînt foarte rar necesare, de cele mai multe ori inutile (din același vagin, în același moment, diverse recoltări pot da de asemenea, diverse rezultate). Unii ginecologi au învățat — și fac foarte bine — să utilizeze microscopul pentru preparate proaspete sau frotiuri simple.

Examenul colposcopic devine indispensabil atunci cînd se urmărește depistarea cancerului de col în stadii cît mai precoce.

Acest examen trebuie să răspundă la două întrebări foarte simple: este necesară biopsia și dacă este, unde trebuie făcută?

Privit prin colposcop, un col poate fi etichetat „curat“ sau poate prezenta un aspect inflamat, o lipsă a epiteliului pavimentos, *ectropion, ectopie, boseluri, remanieri*, eroziuni. Pe lîngă aceste aspecte legate de inflamații considerate benigne, se pot afla și epitelii zise atipice, din care unele ca *leucoplazia*, sînt însoțite de o îngroșare a straturilor superficiale, iar altele, ca *baza de leucoplazie* și *mozaicul*, sînt atipii fără proliferare. În afară de acestea, se mai descriu și *zone iod-negative cu contur net* sau șters, cu fond alb sau roșu, ale căror origine și semnificație sînt încă discutate.

Colul „curat“ propriu-zis se întîlnește doar în 10—15% din cazuri. Acesta este colorat omogen, de o tonalitate uniformă și apare roz după menstruație și roz-liliachiu în perioada premenstruală, cu gleră clară și bine reprezentată către mijlocul ciclului. Un col poate fi totuși etichetat „curat“, atunci cînd la colposcop nu se constată decît o hipervascularizație fără nimic anormal, ouă Naboth, pete și aspecte ce ar putea neliniști la examenul cu ochiul liber.

Colpita prezintă aspecte diferite, după cum apare ca o colpită foliculară (lenticule gălbui, înconjurate de o coroană de vascularizație), difuză (provocată mai ales de tricomonas), senilă (roz-pal, cu foliculi discreți și vascularizație în pînză de păianjen).

Ectropionul este mai cu seamă vizibil la multipare, atunci cînd cu speculul sau cu valva se răzbuzează colul (col bivalv). *Ectopia* înseamnă apariţia pe suprafaţa colului a unor zone de epiteliu cilindric, provenit din canalul cervical şi care înlocuieşte epiteliul pavimentos pluristratificat. Uneori se remarcă ectopii întinse ce acoperă aproape toată suprafaţa colului. Caracteristică la colposcop — şi după badijonarea cu acid acetic 3%, — este aglomerarea de elemente glandulare, sub formă de bobiţe de strugure străvezii, uneori conţinînd fiecare cîte un mic vas spiralat (fig. 7.3.). Ectopiile vechi, fără tendinţă la vindecare, se tranformă cu timpul în zone boselate, de aspect neregulat, lucios, cu şanţuri şi ridicături ce sîngerează uşor, formînd ceea ce s-a numit cervicita ulcero-burjonată pseudoneoplazică.

Zonele de remaniere (fig. 7.4.) (tranformare) sînt zone în care epiteliul cilindric ectopic tinde să fie înlocuit cu epiteliul pavimentos. Competiţia dintre cele două epitelii nu poate fi observată decît cu colposcopul. Din insulele de epitelii cilindrice rămase se vor produce chisturile de retenţie. Aspectul general macroscopic este al unei eroziuni. Remanierea pavimentoasă se face şi prin metaplazia epiteliului cilindric, de exemplu epidermizarea polului liber în polipii mucoşi endocervicali.

Eroziunile (fig. 7.5.) sînt lipsite de epiteliu pavimentos. Cînd marginile procesului sînt abrupte, îngroşate şi cînd fondul este murdar sau acoperit cu secreţii purulente, atunci este vorba de *ulceraţie* (fig. 7.5. şi 7.6.). Colposcopic se pot aprecia diferenţele de grosime ale stratului epitelial, precum şi tendinţele proliferative. Badijonarea cu nitrat de argint 1% dă fondului eroziunii un aspect cenuşiu. La femei bătrîne, eroziunile şi decolările de epiteliu pot apărea cu uşurinţă în timpul examinărilor. Aceste eroziuni se infectează din pricina terenului distrofic şi pot deruta ulterior.

Amintim că ectropionul şi ectopia alcătuiesc aşa-zisele pseudoeroziuni. Amestecul de ectopie, remaniere, uneori eroziuni, ouă Naboth şi hipervascularizaţie, dau forma cunoscută pînă acum sub numele de cervicită eritematoasă cronică.

Atipii epiteliale. Sub acest nume se cuprind *baza de leucoplazie*, *mozaicul*, *leucoplazia*. Este de reţinut că aceste aspecte pot arăta uneori prezenţa unui cancer intraepitelial, cancer invaziv.

Baza de leucoplazie (fig. 7.7) este o regiune albicioasă cu puncte mici de un roşu viu. Precedă sau urmează uneori în mod vizibil unei leucoplazii. Inflamaţiile pot arăta alteori imagini de falsă bază şi care dispar după tratamentul local antiinflamator.

Mozaicul apare ca o reţea formată din linii fin punctate, ce se întretaie în romburi sau pătrate, dînd aspectul de mozaic (harta de cadastru) şi care corespund în general la o înmugurire a epiteliului în direcţia corionului. După un timp poate dispărea şi rămîne o zonă iod-negativă cu contur şters (fig. 7.8 şi 7.8 bis).

Leucoplazia se prezintă ca o zonă alb-sidefie, strălucitoare, iod-negativă, cu contur net, ridicată faţă de epiteliul înconjurător, uneori neregulat proeminentă, de aspectul unor porţiuni de zăpadă răvăşită. Histologic, este o keratoză, sau parakeratoză, o proliferare în suprafaţă. Vasele lipsesc. Cînd îngroşarea dispare spontan sau după un traumatism, rămîne un aspect de bază sau mozaic. Este de notat că leucoplazia histologică este mult mai puţin frecventă decît pare să indice examenul colposcopic (îngroşarea albicioasă, punctată).

Leucoplazia, baza şi mozaicul corespund totdeauna unor atipii epiteliale, fie de tip simplu H, I şi H, II, fie de tip agravat H, III şi H, IV. Nu se colorează cu lugol. Imaginea colposcopică este cu atît mai precisă, cu cît atipia epitelială este mai pronunțată.

Se mai descriu la examenul colposcopic, pete *iod-negative cu contur net sau șters*, care nu corespund niciunei atipii și care trebuie controlate la 4—6 luni. Unele din aceste pete sînt foarte persistente, se întîlnesc și la femei tinere cu funcție ovariană normală și nu se corectează prin tratament hormonal.

Într-un număr de 5% din cazuri se întîlnesc *pete roșii iod-negative*, care constituie imagini greu de definit și nu au vreo semnificație precisă.

Microcarcinomul are un aspect boselat, cu diferențe de nivel, sticlos sau galben-roșiatic, sîngerează ușor, are o hipervascularizație cu neregularitate în dispoziția și calibrul vaselor (vase ca un tirbușon). Se remarcă uneori o hipervascularizație adaptativă în preajma procesului neoplazic (fig. 7.9).

În polipoza cervicală se remarcă elementele glandulare, endocervicale. Unii polipi pot apărea rapid după o electrocoagulare, ca o reacție a endocervixului, dînd o cervicită polipoasă.

În *menopauză* epiteliul colului este palid, fără suculență, are peteșii. Se produc ușor eroziuni traumatice prin manevra cu speculul într-un vagin cu lumenul stenozat.

În *graviditate*, numărul cazurilor în care colul apare macroscopic, cu aspect normal este foarte mare. La infiltrația edematoasă obișnuită în graviditate se adaugă infecția microbiană, sau prezența tricomonasului. Toate acestea fac ca aspectul unui col gravid să prezinte tablouri îngrijorătoare pentru un ochi neavizat. În special ectopiile iau un aspect exuberant, iar biopsia practicată dă deseori imagini histologice foarte greu de interpretat, chiar de un morfolog experimentat, mai ales în cazurile de deciduoză superficială.

Este de remarcat și faptul că în sarcină există o tendință netă a mucoasei endocervicale de a se eversa și a favoriza apariția ectopiilor. Remanierea care apare după naștere evoluează destul de lent; uneori această evoluție se oprește și ectopia se stabilizează pentru mulți ani.

Considerații generale. Colposcopia permite depistarea cancerului de col înaintea apariției ulcerației cervicale și chiar dacă nu arată un aspect unic al epiteliului in situ, permite un diagnostic diferențial mai corect al leziunilor și recunoașterea naturii lor benigne (ectopii, atrofii, inflamații). Colposcopia permite nu numai localizarea biopsiilor, dar este indispensabilă și pentru supravegherea anumitor atipii epiteliale.

Pentru aceste motive, chiar dacă reclamă o perioadă de ucenicie îndelungată, colposcopul trebuie considerat ca de neînlocuit pentru un centru modern de depistare a cancerului.

Colposcopia nu poate fi „simplă“ sau „lărgită“, această ultimă noțiune vrînd să însemne badijonarea cu acid acetic, lugol, nitrat de argint etc. Examinarea colului nu poate fi înțeleasă decît în această ultimă manieră, zisă „lărgită“.

Însușirea practicii de colposcopie se face după un timp relativ îndelungat (6 luni — 1 an), în care vreme trebuie făcute examinări zilnice și urmărirea schimbării aspectelor. Este obligatorie consultarea permanentă a unui bun atlas de colposcopie (Mestwerdt, Ganse, Dan Alessandrescu) și este extrem de folositoare posibilitatea de a avea sfatul unui specialist cu experiență cîștigată.

Odată ochiul format, examenul se efectuează rapid și rareori durează mai mult de 8—10 minute.

Metoda nu trebuie considerată infailibilă. Asociată cu frotiul și cu biopsia, devine un mijloc complementar prețios pentru depistarea cancerului de col în stadiu cît mai precoce, cu excepția endocolului. Se impun examene repetate pentru a urmări exactitatea rezultatelor.

Pentru motivele arătate, va trebui să pretindem stabilirea diagnosticului colposcopic înaintea oricărui diagnostic ginecologic.

În ceea ce privește studiul frotiurilor vaginale, este de subliniat că nu trebuie să existe nici o concurență între colposcopie și colpocitologie. Navratil (Graz, 1954) — citat de Funk-Brentano, studiind 143 de cancere preinvazive, arată că dacă în stabilirea diagnosticului s-ar fi utilizat numai colposcopia, ar fi existat 25% erori. Procentul coboară însă la 4,2%, prin asocierea ambelor metode.

Perspectivele colposcopiei. În afara rolului extrem de important în depistarea formelor incipiente de cancer cu ajutorul colposcopiei, se vor putea face în viitor cercetări științifice de cea mai mare importanță.

Examenul colposcopic, așa cum se practică în prezent, se deosebește mult de cel realizat de Hinselmann în 1924, atît ca mijloace (aparatură), cît și ca scop. Prof. Antoine (Viena, 1951), utilizează *colpomicroscopul*, care permite o mărire de 220 de ori a suprafețelor suspectate de pe col. Utilizînd o colorație in situ cu hematoxilină se poate studia corect cu colpomicroscopul nucleii din primele 2—3 straturi mai superficiale.

În 1954 Hinselmann a pus la punct folosirea colposcopului cu televiziune, care deși nu oferă posibilități speciale de diagnostic, este de o remarcabilă importanță didactică.

Astăzi se folosește colposcopul cu lumină monocromatică, fluorescentă. În acest scop se întrebuințează pentru iluminarea cîmpului razele ultraviolete — lampa cu cuarț sau de mercur — precum și lampa de sodiu pentru studii deosebite asupra capilarelor, sîngele din aceste capilare apărînd colorat în negru.

Cu ajutorul acestei aparaturi se poate studia fluorescența spontană, precum și cea provocată prin diverse substanțe, asupra suprafeței colului. Sînt descrise numeroase aspecte fluorescente distincte, pentru fiecare tip de atipie colposcopică. Există modificări de fluorescență care pot arăta tendința la malignizare a unei distrofii. Tot prin această metodă se poate studia acțiunea unor *substanțe medicamentoase* utilizate pe cale vaginală.

Un alt lucru demn de luat în considerare îl constituie faptul că există în momentul de față foarte numeroase afecțiuni neclarificate ale mucoasei (nodul tuberculos, alterări varicoidale, foliculi inflamați, modificări ale epiteliului, ulcerații, necroze, granuloame). Este vorba deci de un capitol nou în patologia cervicală, capitol care urmează să fie completat în viitor. Pe lîngă aceasta, cu ajutorul colposcopiei se poate efectua și o muncă științifică sistematică, în studiul cancerului, muncă în care concursul biochimistului și anatomo-patologului este indispensabil.

Tratament. Cervicita cronică are un singur tratament: *diatermocoagularea.* Terapiile locale antiinflamatorii sau hormonale se folosesc numai ca să pregătească colul pentru diatermocoagulare. Adiministrarea de antibiotice este justificată numai cînd sînt asociate procese inflamatorii parametrale sau anexiale.

Pentru diatermocoagulări (D.C.) se utilizează un pantostat generator de curenți alternativi de înaltă frecvență, al căror efect caloric duce la o coagulare a țesuturilor. Curenții utilizați provin dintr-un aparat cu eclatori sau cu lămpi. Cele mai bune efecte în tratamentul cervicitelor, se obțin cu D.C. bipolară monoactivă, care de altfel este și cea mai răspîndită.

Intensitatea curentului nu trebuie să depășească 500—700 miliamperi și ajunge pînă la cel mult 800 miliamperi în coagulărie endocervicale.

În privința tehnicii D.C. trebuie insistat asupra următoarelor elemente:

— vaginul și colul să fie cît se poate de bine uscate cu un tampon;

— D.C. nu trebuie să fie dureroasă, suprafața coagulantă va fi cenușiu-deschisă, va depăși cu cîțiva milimetri regiunea bolnavă; să nu producă scîntei (intensitatea curentului este prea mare!) și nici miros de carne arsă. Curentul nu se stabilește decît după ce electrodul este în atingere cu colul și nu se îndepărtează electrodul, decît după întreruperea circuitului. Anestezia nu este necesară. Nu trebuie omis controlul permeabilității colului în primele zile după coagulare.

Modul de acțiune. D.C. colului judicios condusă s-a dovedit cel mai bun tratament al diferitelor forme de cervicită cronică și permite obținerea celor mai multe și mai durabile forme de vindecare.

Hipertermizarea locală distruge elementele tisulare atone, sau cu slabă tendință la vindecarea spontană, *reușind să rupă un echilibru biologic viciat.*

D.C. suprimă un focar patologic permanent, care se comportă la fel ca un focar dentar, amigdalian, colecistic sau apendicular. S-au descris leziuni de irită sau irido-coroidită care au dispărut după eliminarea focarului cervical. Vindecînd leziunea de pe col, dispare un focar morbid, și o dată cu el, tulburările foarte diverse: algii vertebrale, artroze, cefalalgii, astenii, stări depresive.

Traumatismele pe col pot declanșa reflexe capabile să modifice ciclul utero-ovarian. Coagularea efectuată înaintea ovulației tinde să scurteze ciclul; după ovulație și pînă în a 5-a zi premenstrual, pare să-l lungească; începînd din a 4-a zi, efectele sînt puțin marcate și aduc o ușoară întîrziere. În prima parte a ciclului, D.C. stimulează foliculul ovarian, grăbind maturația și dehiscența. Există uneori impresia unor menstruații suplimentare, spune Premond, coagularea ar fi deci capabilă nu numai să activeze foliculul sau corpul galben în evoluție, dar chiar să provoace apariția unui al doilea folicul.

Indicațiile și tehnica diatermocoagulării diferitelor grupe de boli ale colului (din punct de vedere colposcopic).

Ectopiile, remanierile, ca și *eroziunile simple* se coagulează relativ superficial, cu o intensitate ce nu depășește 300—400 mA. Ectopiile congenitale ale tinerelor femei trebuie de asemenea tratate, căci altfel asistăm la infectarea lor și apariția marginilor ulcerate.

Ulcerațiile și *boselurile* trebuie coagulate mai profund și limita coagulării extinsă cu cîțiva milimetri, în țesut sănătos. Atipiile colposcopice (*mozaicul, baza de leucoplazie și leucoplazia*) după controlul biopsic se raclează mai întîi cu o ansă la 300—400 mA, pînă apare o ușoară sîngerare și apoi, cu electrodul în formă de bulă se electrocoagulează profund la 600—700 mA, depășind limita țesutului bolnav.

Polipii cervicali recidivează de multe ori. După coagularea ectopiilor, asistăm uneori la apariția rapidă a unui buchet de polipi. Formațiunile polipoase ureterale se diferenţiază de ectropionul de mucoasă uretrală (se întîlneşte destul de des), acesta din urmă nebeneficiind de pe urma coagulării.

Contraindicaţii. În primul rînd nu trebuie să existe nici cea mai mică bănuială de cancer. Indicaţiile D.C. trebuie puse numai după o colposcopie, care să ne asigure — dacă poate — despre benignitatea aspectului. Dacă nu, se impune biopsia. Altfel, prin complicaţiile inflamatorii, se riscă un diagnostic tardiv şi uneori o temporizare deplorabilă.

D.C. este contraindicată în cursul sarcinii.

Altă contraindicaţie este şi starea inflamatorie acută sau subacută a parametrelor sau anexelor, ca şi stările febrile în general. În aceste cazuri se vor face investigaţiile necesare. (V.S.H., leucograma).

De altfel, în condiţiile de policlinică şi de examen în masă a ginecopatelor, cel mai bun semn este durerea, oricît de neînsemnată, la mişcările cu speculul şi la apăsările în fundurile de sac. O manevrare de acest fel complet nedureroasă, ne asigură că D.C. se poate efectua fără teama unei reacţii importante din partea parametrelor sau a anexelor.

Diatermocoagularea în atipiile incomplet explorate histopatologic constituie o contraindicaţie „intangibilă" (Dargent).

Diatermocoagularea este acuzată, pe bună dreptate, că provoacă interiorizarea joncţiunii scuamo-cilindrice. Asta înseamnă că practicînd diatermocoagularea endocervicală, nu se mai poate urmări „lupta de frontieră" (Stoeckel).

Aseptizarea vaginului cu ovule cu antibiotice, la femeile purtătoare de colpite sau cervicite infectate, este în măsură să preîntîmpine multe din complicaţiile inflamatorii.

Sînt supărătoare uneori hemoragiile, care apar o dată cu căderea escarei (la 10—12 zile) şi care necesită tamponări sau tratament general.

D.C. corect efectuată nu duce la stenoze de col, ci dimpotrivă, dată fiind supleţea cicatricei, se recomandă uneori D.C. tocmai în secţionarea anumitor cicatrice. Sarcinile şi naşterile evoluează normal. Riscurile „anticoncepţionale" ale diatermocoagulării bine aplicată, sînt o noţiune inexactă şi periculoasă. „Nu sînt sigur — spune J. E. Marcel — că diatermocoagularea ar fi responsabilă de anumite sterilităţi, pot afirma însă, că i se datorează nenumărate sarcini".

Trebuie subliniat că în caz de stenoză de col, de vină este operatorul şi nu metoda.

Criocoagularea cu protoxid de azot lichid, deşi foarte modernă, nu şi-a dovedit superioritatea.

Tratamentul chirurgical constă din amputaţia intravaginală a colului cînd acesta este hipertrofic sau din conizaţie, cînd există un interes deosebit din punct de vedere terapeutic (ectropionul ce acompaniază rupturile vechi de col) sau diagnostic, atunci cînd atipiile colposcopice sînt întinse, diverse şi ar necesita recoltarea de mai mult de 2—3 fragmente bioptice. Este vorba deci de a executa o conizaţie bioptică, de vreme ce s-a acceptat exprimarea lui Huguier „histerectomia bioptică".

7.2. DISPLAZIILE COLULUI UTERIN

Se poate face fără greşeală o strînsă legătură între prezenţa displaziilor şi potenţialul lor cancerigen.

Importanța depistării precoce a cancerului de col și gravitatea cazurilor tardiv depistate sînt aspecte pe care ginecologul le întîlnește fie în practica zilnică, fie consultînd cifrele statistice publicate în țară sau în lumea întreagă.

Din 1 000 de femei care se plimbă pe stradă una are un cancer debutant de col. Din 1 000 de femei care au venit la consultație pentru o afecțiune ginecologică oarecare, 10 au un cancer debutant de col (Magendie).

Simptomele clinice zise și clasice (tumoare, ulcerație, sîngerare) pe care le-am denumi mai curînd *clasate* și nu *clasice*, aparțin medicinii secolului trecut și dovedesc de cele mai multe ori, prezența unui cancer cu invazie accentuată. Aspectul clinic al unui col este cîteodată foarte departe de realitatea sa diagnostică.

Există actualmente posibilitatea depistării în stadii mult mai precoce, și pentru aceasta folosim *colpocitologia și colposcopia.* Bănuiala existenței unui cancer de col trebuie să pună în mișcare întregul arsenal, fiind necesar un diagnostic precis înainte de toate. R. Bourg arată că nimic nu este prea urgent în diagnosticul unui cancer. Metodele de investigație utilizate nu trebuie opuse una alteia și nu trebuie să concureze, ci să conlucreze. Ordinea investigațiilor va fi foarte precisă, altfel rezultatele pot fi eronate sau se pierde timp.

Histogeneza displaziilor. Modificările patologice benigne de arhitectură și de formă a celulelor epiteliului cervical poartă numele de displazie (modelare greșită).

Reconstituirea epiteliului malpighian se face prin înmulțirea celulelor de rezervă, care alcătuiesc stratul cilindric bazal sau germinativ. Aceste celule sînt nediferențiate. Edificarea epiteliului malpighian în cele 5 straturi reprezintă un proces succesiv de diferențiere, creștere, stratificare și maturizare a acestor celule. Modificarea ordinei precise în care evoluează acest proces natural duce la apariția unor imagini histologice anormale, fie în organizarea straturilor epiteliului, fie în morfologia celulelor, numite displazii. De felul și de mamentul în care apare această dezorganizare în dinamica normală a celulelor, sînt legate aspectele histologice și importanța clinică a displaziilor.

Din punct de vedere histologic, displaziile colului uterin se clasifică în: *displazii regulate sau simple și displazii neregulate sau agravate.*

Displaziile regulate se caracterizează prin anomalii în procesul de maturizare a celulelor, diferențierea și stratificarea fiind normale. Imaginile histologice întîlnite sînt:

— hiperplazia celulelor bazale (maturizare întîrziată);
— hiper- sau hipoacantoza (maturizarea distrofică);
— leucoplazia (maturizare excesivă), fie parakeratozică, fie keratozică;
— diskarioza (disarmonie în maturizarea nucleilor).

Displaziile neregulate se caracterizează prin multiplicarea celulelor nediferențiate, de rezervă, din stratul germinativ. Epiteliul este alcătuit dintr-un strat gros de celule tinere, cu nuclei hipertrofiați și hipercromatici. În imaginile histologice predomină densitatea celulară fără diferențiere, fără stratificare și fără maturizare. Activitatea mitotică este regulată și, în general și în timp, acest epiteliu imatur tinde spre epidermizare. Între activitatea intensă a stratului germinativ și tendința la epidermizare se interpun imagini histologice polimorfe, care pot imita cancerul in situ și crea confuzii de interpretare (Sîrbu).

La nivelul acestor leziuni există o tendință de reparare a epiteliului distrus printr-un proces de epitelizare metaplazică, fie epidermoidă, fie cilindrică, pornit din celulele de rezervă ale stratului germinativ. Acest proces de cicatrizare poate să ducă la reconstituirea unui epiteliu anormal, displazic. Procesele de remaniere epitelială pot fi asociate cu leziunile de cervicită sau apar ca sechele ale acestora. Astfel, o eroziune poate fi acoperită cu celule cilindrice dînd naștere unei ectopii, sau epiteliul cilindric al unei ectopii sau unui ectropion să se ulcereze și să fie înlocuit cu epiteliu, malpighian într-un proces de epidermizare metaplazică secundară (Sîrbu).

Diagnostic. „*Frotiul citologic vaginal* (Babeș-Papanicolau) este indispensabil în investigația colului. În displaziile regulate, frotiul este încărcat cu celule cilindrice de tip endocervical (în ectopii) cu celule pe cale de metaplazie epidermoidă (în „remaniere"), cu elemente keratozice sau parakeratozice (în leucoplazii) și discariozice (de tip parabazal sau intermediar)".

În displaziile neregulate, celulele exfoliate sînt ori nediferențiate (tinere), ori cu felurite forme de discarioză (Sîrbu).

Biopsia de col este un act medical de mare răspundere. Cercetînd îndeaproape cazurile depistate tardiv se constată că în examinările anterioare, de cele mai multe ori a fost vorba de o examinare incompetentă sau de o examinare superficială, ceea ce în fond înseamnă cam același lucru.

De multe ori însă, buna intenție a clinicianului devine inoperantă în fața uneia din situațiile:

1. S-a practicat o biopsie pe care am denumit-o *biopsie rătăcită.* Secționarea fragmentului extirpat a fost făcută alături de porțiunea neoplazică. Evident, medicul și bolnava se plasează într-o stare de „falsă securitate", după cum spune Muylder, ceea ce este foarte păgubitor.

2. Fragmentul de biopsie, deși extirpat din zona interesată, nu este epuizat la secțiunile făcute în blocul de parafină. Examinînd un număr insuficient de preparate microscopice (uneori doar cîteva), există de multe ori „neșansa" să nu găsim decît aspecte banale.

3. Competența anatomo-patologilor care fac examenul microscopic atîrnă foarte greu. Ea hotărăște în ultimă instanță sancțiunea terapeutică. Această ultimă instanță trebuie considerată în adevăratul înțeles al cuvîntului și o singură lamă cu aspect neoplazic *caracteristic* trebuie luată integral în considerare. Este foarte mare greșeala de a repeta biopsia, un rezultat negativ ulterior neînsemnînd, bineînțeles, infirmarea primului diagnostic.

Pe de altă parte, terapeutul nu trebuie să aibă în minte ideea liniștitoare — uneori comodă — că anatomo-patologul poate totdeauna să-i ofere un diagnostic de o indubitabilă certitudine (Funck-Brentano). Foarte adesea, diagnosticul este ezitant chiar pe platina microscopului celor mai competenți morfologi. Din acest punct de vedere trebuie citate oscilările care mai există încă în fața unui cancer intraepitelial sau a unui cancer în timpul gravidității.

Există oarecare confuzie și în ceea ce privește interpretarea epiteliomului intraepitelial, pe care autorii francezi îl arată ca fiind de o frecvență de 1/13 în raport cu cancerul în stadiul I, pe cînd autorii anglo-saxoni dau o frecvență de 1/4, pentru că includ în categoria epiteliomului intraepitelial și displaziile, cel puțin pe cele agravate.

Descrierile histologice și citologice sînt de cele mai multe ori vagi, nuanțate, ca și marele număr de termeni utilizați (atipia epitelială agravată, displazie neregulată, displazia atipică, displazie cu nuclei neregulați, displazie severă, displazie marcată) ceea ce arată și încurcătura anatomo-patologului în fața acestor leziuni.

Eritroplazia (boala Bowen) este de asemenea o afecțiune descrisă în capul oricărui capitol de patologie a colului, despre care vorbește toată lumea, dar pe care n-a văzut-o nimeni.

Orice leziune care nu se vindecă în urma tratamentelor bine conduse, trebuie considerată ca un precancer, cu atît mai mult în cazul colului uterin, a cărui reputație în privința localizării neoplazice este bine cunoscută. La asemenea col trebuie făcute biopsii în repetate rînduri, iar în ultimă instanță se va practica o amputație de col, urmată de examinarea microscopică în întregime a piesei operatorii.

Deși apare evident avantajul surprinderii unui proces canceros în stadiul preinvaziv, să nu pară paradoxal faptul că uneori acest diagnostic poate constitui un pericol. Diagnosticul de cancer intraepitelial este un diagnostic extrem de pretențios. Așa cum am mai arătat, ca să poată fi susținut, sînt obligatorii cîteva condiții:

a. Examinarea totală a colului în cazul în care prima biopsie a semnalat existența unui epiteliom intraepitelial.

b. Competența indiscutabilă a anatomo-patologului.

Neîntrunindu-se integral aceste deziderate și emițînd un diagnostic de cancer intraepitelial, cînd de fapt ar putea fi vorba de un cancer invaziv, soarta bolnavei va fi grav compromisă și răspunderea medicală este grav angajată.

Pentru evitarea acestui pericol, atît timp cît condițiile optime de recoltare, prelucrare, interpretare a biopsiei nu sînt întrunite, este mult mai bine ca în fața unui diagnostic de cancer intraepitelial, să ne comportăm ca și cum ar fi vorba de un cancer de col stadiul I clinic.

Din analiza experienței proprii în ceea ce privește corelația dintre aspectul colposcopic și rezultatele examenului histopatologic al biopsiei de col uterin, se pot trage următoarele concluzii:

— Biopsiile executate la bolnavele cu ulcerații, boselări papilomatoase sau simple, au arătat un cancer la 3,2 biopsii.

— Cele făcute la bolnave cu mozaic sau bază de leucoplazie au arătat un cancer la 5 biopsii.

— Biopsiile la bolnavele cu mozaic, bază de leucoplazie sau leucoplazie, au dus la diagnosticul de stare de distrofie suspectă la 4,6 biopsii.

— Transformarea epiteliomatoasă intraepitelială a apărut cu precădere la bolnavele cu bază de leucoplazie (20%), iar microcarcinomul la bolnavele cu ulcerații (6,6%).

Faptul că un polip cervical poate masca un cancer intraepitelial, iar o eroziune simplă poate reprezenta de fapt un epiteliom constituit, arată cît de multă grijă trebuie depusă pentru alegerea locului de biopsie, și mai ales cît de atent trebuie să fie făcut un examen histopatologic. Este extrem de importantă orientarea imediată a piesei anatomice după executarea biopsiei sau a conizației. De fapt, examinarea anatomo-patologică începe în sala de operație, sau din cabinetul de colposcopie.

Evoluția și prognosticul displaziilor de col uterin sînt variabile și de foarte multe ori imprevizibile.

Tratamentul „este mai întîi profilactic. Se urmărește suturarea rupturilor colului după naștere, evitarea și tratarea infecțiilor *postabortum* și *postpartum*, evitarea infecţiilor gonococice şi tricomonazice şi tratarea lor la timp şi bilateral (tratamentul partenerului), pentru a se evita recidivele, cronicizarea şi rezistenţa la tratament“.

Curativ, în infecţiile acute şi subacute se recurge la tratamentul etiologic în raport cu agentul cauzal, stabilit prin cercetarea florei locale: antibiotice, în infecţiile gonococice; Metronidazol, în infecţiile tricomonazice; Stamicină, în micoze; ovule vaginale cu Ovestrol, în leucoreele nespecifice cu floră de gradul II şi III; tetraciclină sau cloramfenicol, în infecţiile colibacilare.

În leziunile cronicizate, după stabilirea diagnosticului prin colposcopie şi biopsie, diatermocoagularea este tratamentul cel mai indicat.

În leziunile vechi şi asociate, în cele recidivate şi în special în displaziile agravate, *conizaţia* este în acelaşi timp şi tratament şi metodă complementară de diagnostic. Amputaţia chirurgicală a colului, intra- şi supravaginală, este indicată în displaziile asociate cu hipertrofia colului (Sîrbu).

7.3. TUMORI BENIGNE (Sîrbu)

Tumori benigne ale colului uterin, în ordinea frecvenţei, sînt: *chistice*, *polipoase* şi *fibro-miomatoase*.

7.3.1. TUMORI CHISTICE

Tumorile chistice sînt *inflamatoare*, *endometriozice* şi *congenitale*.

Chisturile inflamatoare sau ouăle Naboth se întîlnesc mai frecvent la multipare, ca urmare a infecţiilor colului sau după diatermocoagulări. Se formează prin astuparea canalelor glandelor cervicale de epiteliul malpighian neoformat şi de fibroză, şi conţin lichid limpede, mucos. Din această cauză se mai numesc şi chisturi de „retenţie“. La examenul cu valvele apar ca nişte boseluri pe suprafaţa colului, de culoare argintie-strălucitoare sau gălbuie, solitare sau grupate, de mărimi diferite (cîţiva mm diametru). La colposcop apar acoperite de epiteliu malpighian subţiat de tensiunea intrachistică şi brăzdat de numeroase vase. Au evoluţie staţionară, totdeauna benignă. Reprezintă sechele ale unei inflamaţii vechi şi certifică forma clinică a cervicitei cronice, hipertrofice, glandulo-chistice. Există forme clinice asociate cu distrofiile (ectropion, ectopie, polip) şi cu displaziile epiteliale ale colului. Simptomatologia este comună cu cea a cervicitei cronice, scurgerile leucoreice mucoase fiind constante.

„Tratamentul constă în spargerea chistului cu acul de la trusa aparatului de diatermocoagulare, urmată de cauterizarea patului cu bula după evacuarea conţinutului mucos“.

Chisturile endometriozice se aseamănă cu ouăle Naboth, de care le deosebeşte culoarea lor albăstruie. Înainte de menstruaţie devin roşietice-negricoase, din cauza hemoragiei locale. Celulele endometriale ajung la acest nivel prin implantare directă, prin embolie sau prin metaplazie locală din ţesutul conductului müllerian. Traumatismul joacă rol important, de unde şi frecvenţa acestor formaţiuni după naşteri, conizaţie, diatermocoagulări.

Endometrioza buzei posterioare a colului prinde fundul de sac vaginal şi se extinde spre septul recto-vaginal şi spre baza ligamentelor largi, putînd stenoza ureterele. Endometrioza buzei anterioare a colului se extinde spre vezica urinară. În aceste cazuri, colul își pierde mobilitatea. Leziunile se pot ulcera, alcătuind o masă polipoasă, cu chisturi și anfractuozități asemănătoare tumorilor canceroase, de care se deosebesc prin absența friabilității.

Chisturile mici, solitare, evoluează asimptomatic, fiind descoperite cu ocazia examenelor colposcopice sau prin examenul anatomo-patologic al pie-

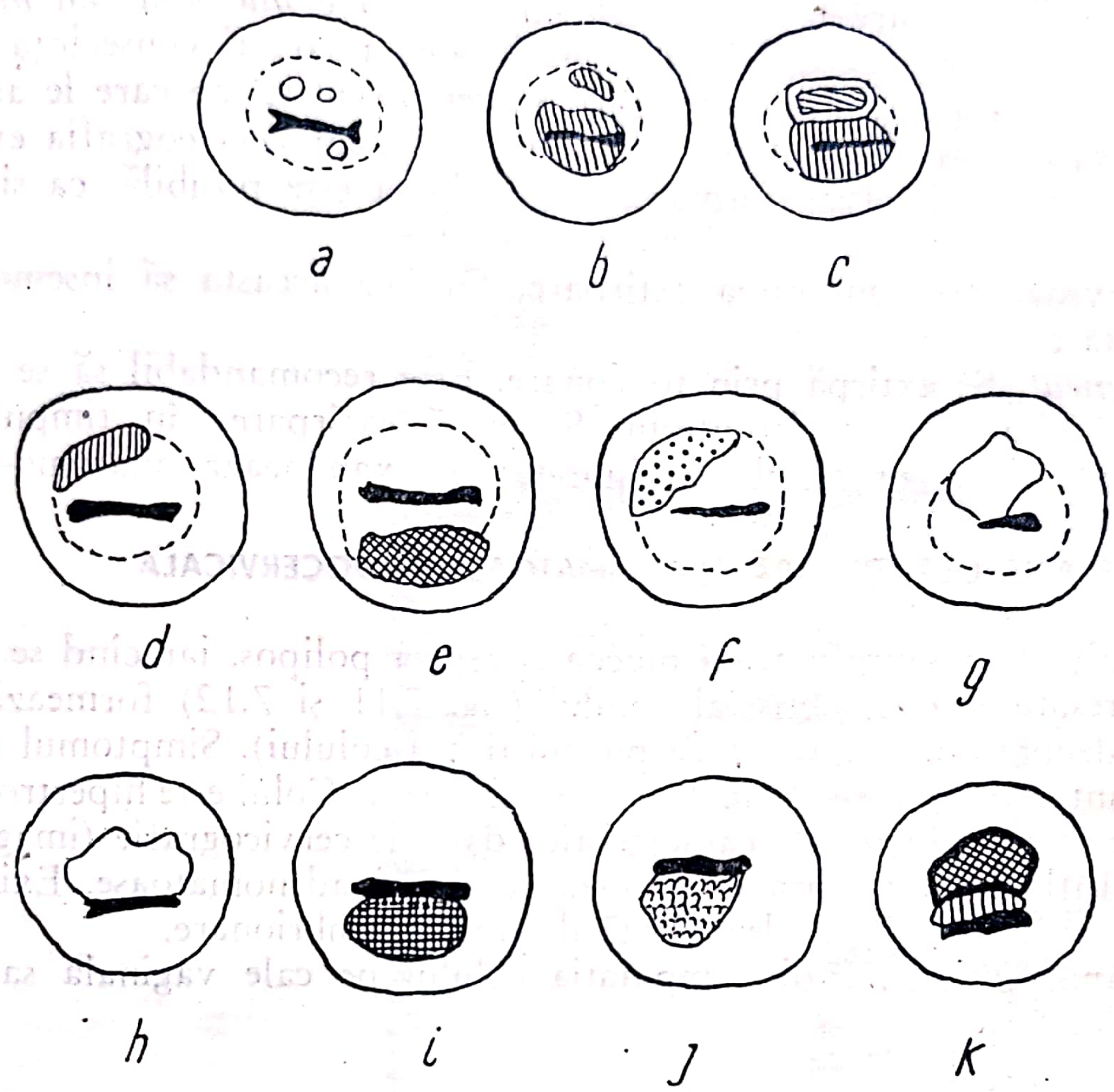

Fig. 7.10. — Simboluri colposcopice.

a — zonă de remaniere cu ouă Naboth și orificii glandulare; b — ectopie periorificială și mică zonă de ectopie la distanță; c — eroziune adevărată la marginea ectopiei; d — leucoplazie; e — mozaic; f — bază; g — zonă iod-negativă cu contur net; h — zonă iod-negativă cu contur neregulat; i — zonă roșie cu contur net; j — zonă boselată cu contur net; k — mozaic proeminent (După C. R. Soc. franceză de ginecologie, ianuarie, 1954)

selor operatorii. Chisturile ulcerate se manifestă cu scurgeri vaginale, sîngerare la contact și dispareunie. Formele extinse dau tulburări vezicale, rectale și dureri.

Tratamentul este chirurgical: exereză diatermică, conizație, amputație de col sau histerectomie în formele clinice ulcerate și extinse. În aceste cazuri histerectomia întîmpină mari dificultăți tehnice.

Chisturile congenitale sînt derivate din canalele wolffiene sau mülleriene.

7.3.2. TUMORI POLIPOASE

Polipul cervical se întîlnește la toate vîrstele. Prezența lui certifică existența unei cervicite cronice, care produce o reacție adenomatoasă a mucoasei endocervicale. Polipul poate fi: *mucos*, *fibro-mucos*, sau *fibros*, *sesil* sau *pediculat*. Se observă în interiorul canalului cervical sau exteriorizat în afara orificiului extern, ca o limbă de pisică, de culoare roșietică. În general, este pediculat. Cînd este acoperit cu epiteliu cilindric are o consistență mai friabilă și sîngerează ușor la atingere (polip glandular). Cînd este acoperit de epiteliu malpighian, are o consistență mai robustă. Extremitatea distală se poate ulcera sau necroza datorită infecției și trombozei vasculare. Dezvoltarea glandelor și unificarea lor dau polipului, la secțiune, aspect chistic.

Simptomele pe care le determină sînt: *leucoree mucoasă* sau *muco-purulentă* și *sîngerare* (cînd este ulcerat). Sterilitatea poate fi consecința leucoreei, pe care o provoacă, sau a modificărilor glerei cervicale, pe care le antrenează. La examenul cu valvele, diagnosticul este simplu, iar cervicografia evidențiază polipi sesili invizibili. Transformarea lor malignă este posibilă, ca și asocierea cu cancerul endocervical sau endometrial.

Recidivează frecvent după extirpare, fără ca aceasta să însemne o stare de malignitate.

Tratament. Se extirpă prin torsionare. Este recomandabil să se facă concomitent și chiuretaj cervico-uterin. Se evită extirparea în timpul sarcinii. Atît polipul, cît și produsul de chiuretaj se examinează anatomo-patologic.

7.3.3. HIPERPLAZIA GLANDULARĂ ADENOMATOASĂ ENDOCERVICALĂ

Dezvoltată la suprafață, dă mucoasei aspect polipos, iar cînd se găsește în grosimea țesutului conjunctiv al colului (fig. 7.11 și 7.12) formează digitații chistice (adenom sau adenomatoză polichistică a colului). Simptomul funcțional predominant este *hidroreea sau leucoreea mucoasă.* Colul este hipertrofic. Diagnosticul se face pe imaginile caracteristice date de cervicografie (imagini diverticulare). Inflamația cronică este cauza cervicitei adenomatoase. Există foarte rar și o formă congenitală, dezvoltată din resturi embrionare.

Tratamentul constă din amputația colului pe cale vaginală sau pe cale abdominală.

7.3.4. PAPILOMUL ȘI CONDILOMUL

Papilomul și condilomul apar frecvent în timpul sarcinii și regresează după aceasta. Se asociază cu papilomatoza și condilomatoza vulvo-vaginală, leucoreea abundentă și purulentă fiind simptomul comun. Originea lor virală este posibilă.

Tratament: extirparea chirurgicală.

7.3.5. HEMANGIOMUL

„Hemangiomul se întîlnește rar. Leziunea vasculară este superficială. Sarcina joacă un rol în apariția hemangioamelor colului. Poate produce sîngerări neregulate".

Tratament: diatermocoagulare.

7.3.6. FIBROMIOMUL

Localizarea tumorilor fibro-miomatoase la col este rară (1—2%). Cele cu evoluție submucoasă se confundă cu polipul endocervical, sau cu polipul fibros endouterin apărut prin col. Tumorile interstițiale sînt bine încapsulate și, în general, de volum mic, dezvoltate în buza colului, pe care o deformează. Cele dezvoltate subseros, în partea supravaginală a colului, evoluează spre baza

Fig. 7.11. — Imagine histologică în adenomatoză polichistică a colului uterin (din colecția Clinicii „Giulești").

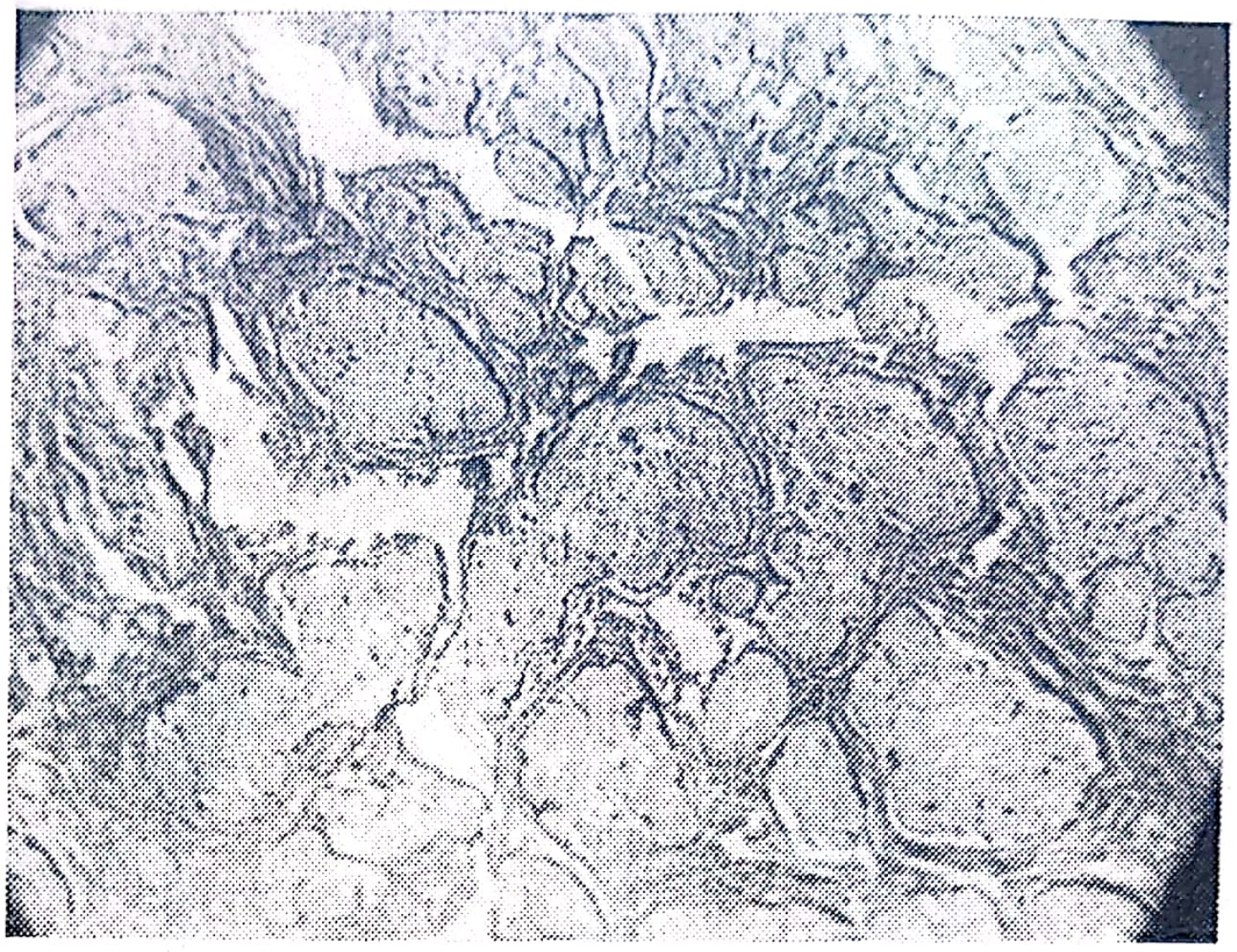

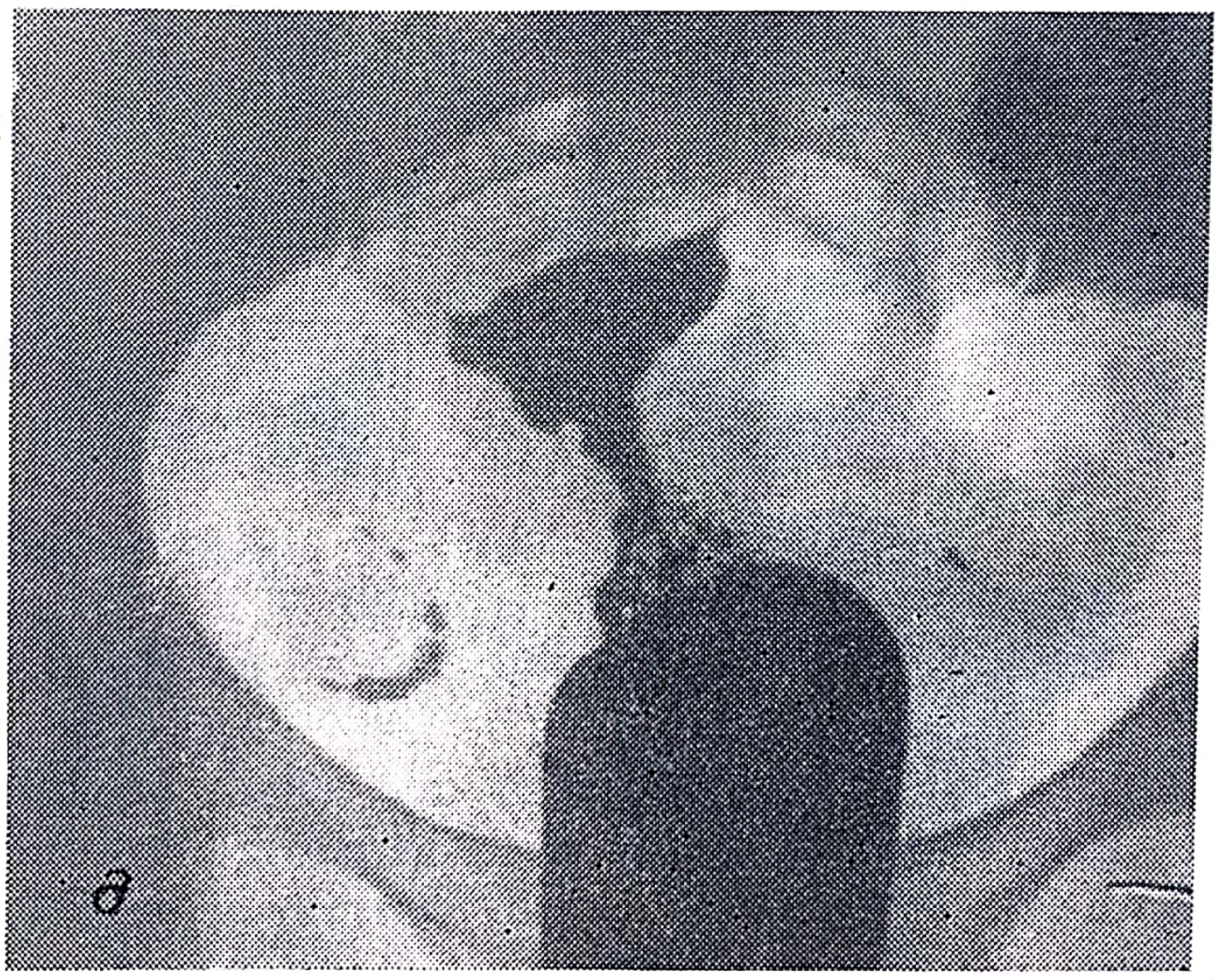

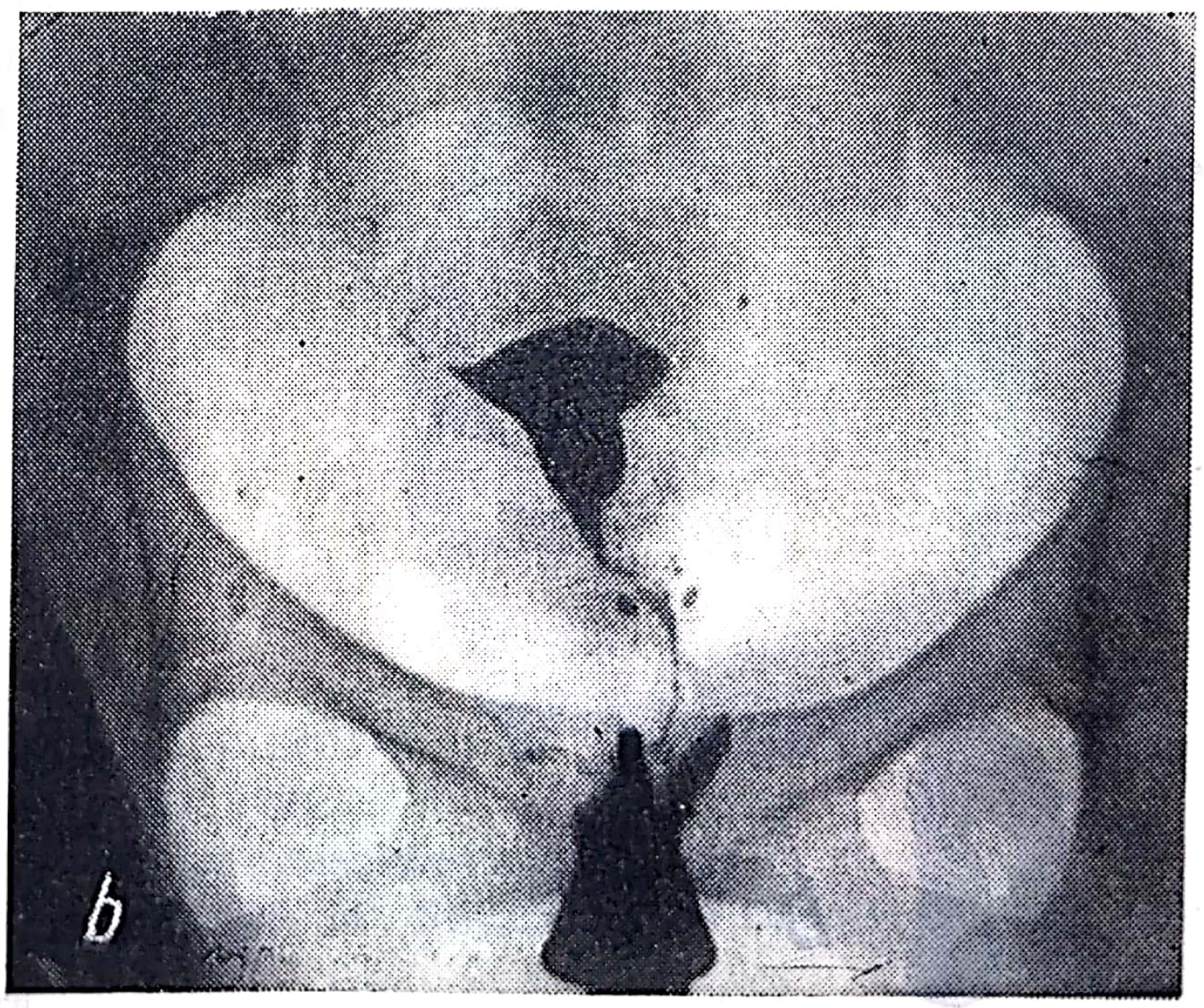

Fig. 7.12. a și b — Cervicografie: imagini diverticulare în cervicita cronică adenomatoasă sau polichistică (din colecția Clinicii „Giulești").

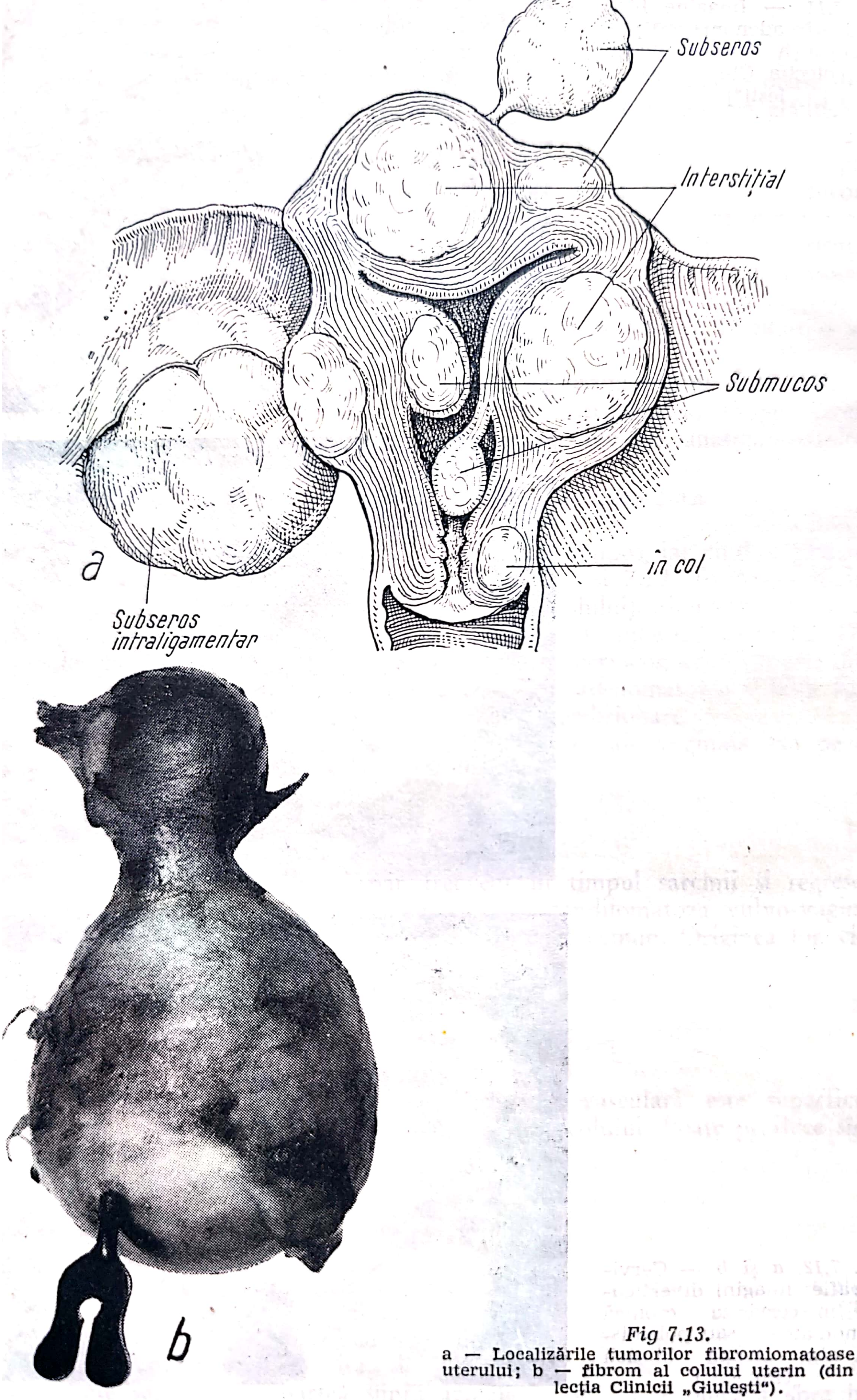
Subseros
Interstițial
Submucos
în col
a
Subseros intraligamentar
b

Fig 7.13.
a — Localizările tumorilor fibromiomatoase ale uterului; b — fibrom al colului uterin (din colecția Clinicii „Giulești").

ligamentelor largi, deplasînd vezica și ureterele. Diagnosticul se face prin tact vaginal, examen cu valvele și cervicografie (fig. 7.13).

Tratament: miomectomie cu cervicotomie pe cale vaginală. Calea abdominală se preferă pentru tumorile subseroase, evoluate în baza ligamentelor largi.

7.3.7. MIXOMUL

Tumoare foarte rară, se întîlnește la fetițe și se dezvoltă din resturi embrionare mezonefrotice; histologic, se poate confunda cu sarcomul botrioid.

7.4. ALUNGIREA HIPERTROFICĂ A COLULUI UTERIN (Sîrbu)

Alungirea hipertrofică a colului uterin se întîlnește în trei eventualități:

— congenitală;

— asociată cu modificări în statica genitală (prolaps, retroversie uterină);

— după pexiile chirurgicale ale uterului.

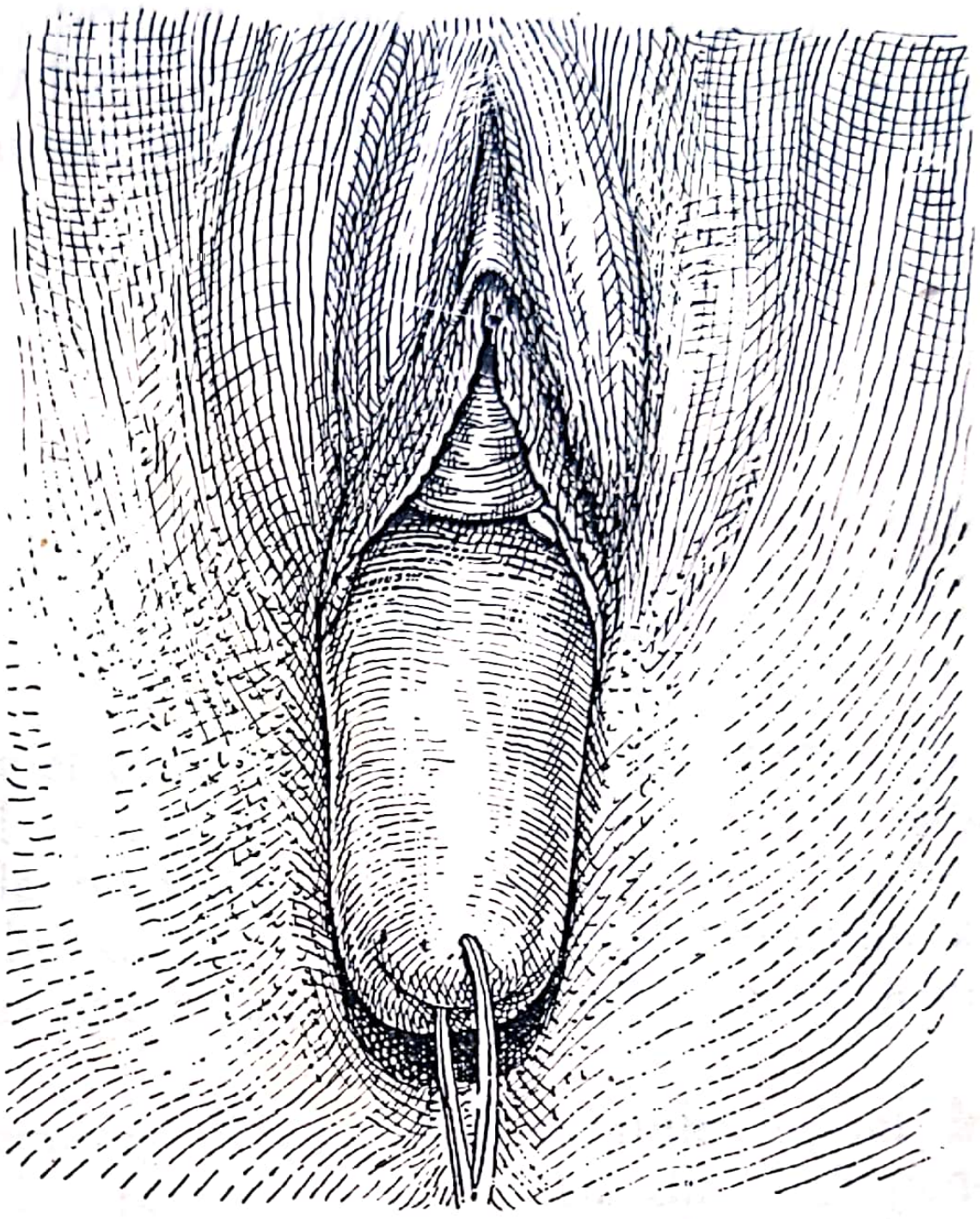

Fig. 7.14. — Alungirea hipertrofică a colului uterin (fals prolaps).

Clinic (fig. 7.14) se confundă cu prolapsul genital, din cauza colului care ajunge pînă la vulvă. La examenul digital sau cu valvele, porțiunea intravaginală a acestuia apare la vulvă (fals prolaps). La această alungire participă și istmul uterului, din care cauză colul se prezintă lung și îngust, fără alte modificări patologice în morfologia lui. (A nu se confunda cu hipertrofia colului produsă de reacția sclero-adenomatoasă postinflamatoare). Alungirea poate fi globală (col conic) „sau cu predominanță pe buza anterioară (col tapiroid)."

Forma congenitală se întîlnește la nulipare, asociată cu retroversie uterină, hipoplazie uterină, vagin scurt și fertilitate scăzută. În mod cu totul excepțional se poate întîlni și la virgine. La multipare, menopauza accentuează acest fals prolaps, prin atrofia climacterică a fasciilor aponevrotice perineale.

Tratamentul chirurgical recurge la rezecție intravaginală sau amputație supravaginală simplă sau asociată cu alte intervenții; indicația și alegerea procedeului tehnic sînt influențate de vîrsta femeii și de leziunile asociate.

BIBLIOGRAFIE

1. ALESSANDRESCU D., VASILE L., FILON P., ing. ILIESCU L. — Atlas de colposcopie, Ed. Medicală, București, 1961.
2. CARTIER R. — Encyclopédie Médico-Chirurgicale, 1975, 390, A 10, Paris.
3. CHIRICUȚĂ I., MUNTEANU S., RIȘCA M., SIMU GH. — Cancerul colului uterin, Ed. Dacia, Cluj, 1972.

8. TUMORILE MALIGNE GENITALE

Prof. dr. I. CHIRICUŢĂ

Autorii acestui capitol, al ginecologiei oncologice, au avut în primul rînd în vedere intenţia de a schimba radical optica clasică a ginecologului privind tumorile sferei genitale feminine, datele prezentate fiind o pledoarie pentru afirmarea cu tărie a noului în domeniul diagnosticului, al tratamentului, al profilaxiei. În acest sens trebuie înţelese cele cîteva concluzii care se desprind cu pregnanţă din datele prezentate.

1. Cancerele aparatului genital feminin sînt radical curabile numai în stadiile incipiente. Din păcate, medicului îi revine o mare parte din vină pentru mortalitatea încă ridicată, deoarece nu a depus toate eforturile pentru un *diagnostic* cît mai precoce şi pentru că nu a folosit toate mijloacele pentru ridicarea nivelului educativ sanitar al femeii, care se prezintă cu mare întîrziere la medic. Această situaţie este cu atît mai inadmisibilă, cu cît pentru cancerul colului uterin dispunem de excelente mijloace de depistare precoce, chiar în fazele infraclinice ale bolii (neoplazie cervicală intraepitelială), cum este *examenul citologic Babeş-Papanicolau şi cel colposcopic*. Dacă în privinţa examenului citologic există „scuza" lipsei, pînă de curînd, a unor laboratoare de citologie, pentru examenul colposcopic a existat o solidă bază materială de peste 20 de ani. Cu toate acestea, pe o statistică a Institutului Oncologic Cluj-Napoca, doar 1% din bolnavele prezentate cu un col lezional aveau efectuat deja un examen colposcopic. Or, pentru un diagnostic al leziunilor colului uterin la nivel de masă, este absolut necesar să se creeze condiţii pentru un examen colposcopic de rutină la toate ginecopatele; aceasta implică crearea unor cabinete de colposcopie în cadrul policlinicilor şi spitalelor, conduse de specialişti antrenaţi în patologia colului uterin, luînd model cel existent al Institutului Oncologic, şi cîteva centre din ţară.

Cancerele ovarului, în simţitoare creştere ca incidenţă, au cîştigat şi mai mult în importanţă prin gradul lor ridicat de letalitate. Ele oferă cele mai numeroase capcane de diagnostic. În această privinţă se insistă cu tărie în favoarea unei atitudini mai active în prezenţa oricărei tumori ovariene, persistente, indiferent de dimensiune, apărută după vîrsta de 35—40 de ani, care nu cedează la un tratament conservativ bine condus. La aceste bolnave trebuie totdeauna suspectată prezenţa unui cancer şi trebuie să se recurgă cu mai mult curaj la laparatomie, o laparatomie largă, ombilico-pubiană, prelungită la nevoie paraombilical şi nu incizii estetice tip Pfannenstiel, pentru a avea un acces cît mai larg asupra tumorii, evitîndu-se astfel ruptura ei, ceea ce ar determina o nedorită diseminare a unui eventual cancer în marea cavitate peritoneală. Numeroase erori de diagnostic se comit însă chiar cu abdomenul deschis; nu se face un inventar complet al leziunilor, de unde frecventa substadializare şi nu se apelează la o biopsie extemporanee atunci cînd se suspectează un cancer, care ar evita intervenţiile total insuficiente, de tipul chistectomiei, anexectomiei unilaterale etc.

Cancerul de endometru se pretează şi el la un diagnostic mai timpuriu, pentru că îşi trădează prezenţa printr-un simptom aproape edificator, metroragia în climax, iar un chiuretaj fracţionat este accesibil oricărei secţii de ginecologie.

2. Ginecologul care mai consideră că bisturiul este atotputernic în *tratamentul* cancerului genital feminin comite o gravă eroare, pentru că aceasta implică din ce în ce mai mult o muncă de echipă, fiind complex, asociat radio-chimio-chirurgical. Astfel, cancerul colului uterin aparţine în primă instanţă radioterapeutului şi abia apoi chirurgului, iar în stadiile mai avansate tratamentul este exclusiv radiologic şi numai prin excepţie sau în scop paliativ şi chirurgical. La fel, cancerul ovarian beneficiază prin excelenţă de un tratament asociat, complex, radio-chimio-chirurgical, a cărui strategie trebuie stabilită cu multă competenţă, iar cancerul de endometru a încetat să fie de competenţa exclusivă a chirurgiei, radioterapia şi hormonoterapia aducîndu-şi aportul lor apreciabil la procentul în creştere al vindecărilor definitive.

3. Achiziţiile moderne în biologia tumorilor maligne genitale, mai ales în privinţa cancerului colului uterin şi al endometrului, arată că o *profilaxie* primară este posibilă. Descoperirea cu perseverenţă şi asanarea neoplaziei cervicale intraepiteliale împlineşte de fapt acest deziderat şi roadele ei se întrezăresc deja, prin scăderea constantă a curbei incidenţei cancerului colului uterin.

Mai puţin s-a atras atenţia asupra *profilaxiei secundare:* descoperirea precoce a recidivelor neoplaziei tratate, astfel încît acestea să poată fi radical înlăturate (vezi de exemplu reintervenţiile de control în cancerul ovarian). Acest lucru nu se poate obţine decît printr-o atentă dispensarizare a tuturor acestor bolnave, adică a urmăririi postterapeutice îndelungate, prin controale periodice efectuate de ginecologi înarmaţi cu temeinice cunoştinţe oncologice.

8.1. CANCERUL COLULUI UTERIN

Prof. Dr. I. CHIRICUŢĂ, Dr. S. MUNTEANU

8.1.1. GENERALITĂŢI

Colul uterin continuă să aibă o pondere importantă în mortalitatea prin cancer genital la femeie, în pofida numeroaselor posibilităţi de depistare precoce. În ultimele decenii s-au făcut eforturi majore pentru scăderea acestei mortalităţi, ţinînd cont că depistarea bolii în faze incipiente duce la ameliorarea prognosticului şi la creşterea procentului vindecărilor definitive. Acest deziderat este în curs de realizare în numeroase ţări din lume, prin introducerea în largi acţiuni de depistare în masă a testului citologic Babeş-Papanicolau, care nu a permis numai depistarea în faze mai incipiente a cancerului colului uterin, ci a permis chiar o profilaxie primară a acestuia, prin descoperirea şi asanarea ansamblului de leziuni ce premerg apariţia cancerului. Neoplasmul colului uterin are, aşadar, toate condiţiile ca în viitorul apropiat să nu mai constituie „o problemă". Deja de pe acum începem să întîlnim mai puțin frecvent în practica curentă formele cancerului cervical din descripția clasică, acele leziuni ulcero-vegetante enorme, însoțite de hemoragii masive și anemie gravă, care, în ciuda unui proces terapeutic dificil și costisitor, se îndreaptă aproape invariabil spre un deznodămînt fatal. În schimb, mereu mai des neoplazia este descoperită într-o fază de evoluție în care aspectul clinic este mai puțin sugestiv pentru un cancer, în care diagnosticul nu se impune la simpla inspecție, ci trebuie „căutat“ cu răbdare și pricepere, recurgîndu-se la o gamă largă de examinări paraclinice și de laborator.

În spiritul celor arătate, socotim că în prezentarea cancerului colului uterin este firesc să ne abatem de la datele vechilor tratate de ginecologie și să abordăm cu precădere aspectele noi care caracterizează această localizare neoplazică, cum ar fi unele probleme de epidemiologie, de biologie și evoluție naturală, mijloacele și metodele depistării în masă și ale diagnosticului precoce, modalitățile moderne de tratament.

8.1.2. EPIDEMIOLOGIA* CANCERULUI UTERIN

Cercetările de epidemiologie a cancerului colului uterin au fost inaugurate de observația veche de aproape 150 de ani a lui Rigoni-Stern (1842), care constată că incidența bolii este foarte rară la femeile lipsite de viață sexuală și aproape absentă la virgine. De fapt, Stadler (1966) nu reușește să culeagă din toată literatura mai mult de 12 cazuri de cancer al colului uterin la virgine. În opoziție cu aceasta, Keighley (1968), Sebastian (1978) ș.a. remarcă incidența crescută a cancerului colului uterin la femeile avînd o viață sexuală agitată, cu debut precoce, parteneri sexuali multipli, incidență crescută a bolilor venerice, asimilîndu-l cu o boală venerică sau o boală a poluării sexuale (Fasal și colab., 1981).

Dacă pînă în jurul anilor '60 studiile de epidemiologie analitică urmăreau îndeosebi aspectele de „igienă sexuală“, aducînd pe primul plan rolul carcinogen posibil al smegmei și rolul protector al circumciziei (Haentzel-Hillhouse, 1959), în ultimii ani cercetările s-au îndreptat cu precădere în direcția căutării *naturii* agentului carcinogen, care s-ar transmite prin actul sexual și rolul posibil al sexualității în sine (Wynder, 1960, Terris și colab., 1980, Stern, 1967; Rotkin, 1962, 1968 ș.a.).

Morbiditatea prin cancer al colului uterin. Datele de morbiditate sînt rare și incomplete. Studiul fundamental în această privință aparține lui Doll, Payne, Waterhouse: „Incidența** cancerului în cinci continente“ (1966, 1972), care este completat periodic cu datele la zi. Se remarcă faptul că incidența cancerului colului uterin este supusă unor largi variații regionale; la cele două extreme ale scării de frecvență se situează Columbia (și în general țările latino-americane): 180%$_{0000}$ la populația feminină și Israelului: 12,0%$_{0000}$ (cu o incidență de 15 ori mai mică). Se constată de asemenea variații însemnate ale incidenței chiar în cazul aceleiași țări: de exemplu în SUA se consemnează o incidență de 90,0%$_{0000}$ la populația mexicană din El Paso și de numai 23%$_{0000}$ la populația anglo-saxonă din statul Connecticut.

---

* Termen de împrumut introdus de Silber în cancerologie, cuprinde studiile de morbiditate și mortalitate (*epidemiologia descriptivă*) sau cele care caută eventuale relații etiologice la nivel populațional între morbiditate și anumite condiții de mediu și viață (*epidemiologie analitică*). El înlocuiește termenii mai vechi de „demografie a cancerului“ (Glemmesen) sau de „patologie geografică“ (Dorn).

** Se înțelege prin *incidență* rata de morbiditate, frecvența cazurilor de noi îmbolnăviri raportată la numărul mediu al populației feminine (la $^{0}/_{0\,000}$) într-o perioadă de timp determinată, un an.

Pentru ţara noastră dispunem de studiul lui Bolba (1981) asupra judeţului Cluj (1974—1978) care atestă o incidenţă a cancerului invaziv al colului uterin de 36,4%0000.

Se mai observă variaţii ale incidenţei şi pe grupe de vîrstă: în Columbia incidenţa de vîrf se plasează după 60 de ani, în Danemarca sub 40 şi 45 de ani, iar în judeţul Cluj între 55 şi 64 de ani (121,0%0000).

Mortalitatea. În această privinţă dispunem de date mult mai numeroase şi mai exacte. O statistică recentă a OMS (Silverberg, 1981) pe anii 1977—1978, plasează România în zona mortalităţii celei mai ridicate (17,7%0000), după Barbados, Venezuela, Mexic şi Chile, dar în imediata vecinătate a Austriei (16,70/0000) şi R. P. Ungară (16,30/0000) din ţările Europene; Israelul (5,9%0000) şi Thailanda (3,6%0000) încheie acest tabel.

Credem în această privinţă că „factorul geografic“ nu este principalul care determină variaţii zonale atît de însemnate; este adevărat că în aria noastră geografică Austria, Ungaria şi România au o mortalitate apropiată, dar este bine să arătăm că Bulgaria, ţară avînd în urmă cu cîţiva ani o mortalitate asemănătoare cu a noastră (datele anului 1977), abordînd cu seriozitate şi simţ de răspundere depistarea în masă şi diagnosticul precoce al cancerului colului uterin cu ajutorul examenului citologic, are o mortalitate scăzută de 8,40/0000, apropiată de cea a Canadei 7,60/0000).

Unele date de epidemiologie analitică. Etiologia cancerului colului uterin nu este cunoscută, dar numeroase studii la nivel populaţional au căutat să stabilească unele relaţii cauzale între anumite obiceiuri, mod de viaţă, comportament sexual şi frecvenţa îmbolnăvirii prin cancer, căutînd să schiţeze *fizionomia femeii cu risc crescut de îmbolnăvire.* Au fost luaţi în considerare numeroşi parametri epidemiologici, foarte diferiţi între ei, relativ greu de sistematizat. În lucrări mai vechi ale noastre (Chiricuţă, Munteanu, 1972, 1976, 1980) i-am clasificat în *factori intrinseci* (vîrstă, status endocrin, factori genetici-familiali) şi *factori extrinseci* (mediu, sexualitate etc.). Enumerăm pe scurt concluziile mai importante şi care întrunesc adeziunea majorităţii autorilor.

a) *Vîrsta.* Atît în lucrările clasice, cît şi mai recente (Hakama şi colab., 1981) se consideră în general că între 35 şi 65 de ani se grupează marea majoritate a cazurilor cu cancer al colului uterin. Pe cazurile Institutului Oncologic Cluj-Napoca, 1 000 de bolnave consecutive din perioada 1960—1969 (Munteanu, 1970), distribuţia pe grupe de vîrstă confirmă afirmaţia făcută anterior. Atragem totuşi atenţia asupra bolnavelor mai în vîrstă (60—69 de ani), dar mai ales *mai tinere* (sub 39 de ani) care au furnizat peste 30% din bolnavele lotului studiat de noi. O lucrare mai recentă care se referă la perioada 1971—1975 (Kubista şi colab., 1980) arată că aproape 1/4 din bolnave erau sub 39 de ani, ceea ce atestă tendinţa deplasării spre vîrste mai tinere a cancerului colului uterin. Aceasta înseamnă că, de fapt, *nici o vîrstă* nu este scutită de apariţia unui cancer cervical şi că acesta trebuie căutat spre vîrste din ce în ce mai tinere, din momentul cînd femeia devine sexual activă.

b) *Statusul endocrin.* Datele experimentale (Gardner, 1967 ş.a.) sînt contradictorii: afirmă atît pentru estrogeni, cît şi pentru progestative cînd un rol favorizant, cînd unul protector. La om există două categorii de observaţii în această direcţie: 1) efectul posibil al medicaţiei anticoncepţionale: unii au afirmat (Melamed, 1969; Dallenbach, 1971; Gavrilescu, 1980), dar alţii au infirmat (Swan, 1981) agravarea unor leziuni displazice, care a fost proporţională cu durata folosirii anticoncepţionalelor; 2) efectul carcinogenic al dietilstilbestrolului folosit de mamă în primul trimestru al sarcinii şi manifestat asupra produsului de concepţie în perioada puberală: adenocarcinomul cu celule clare ale vaginului şi/sau colului uterin (Herbst, 1981 ş.a.). Aceste date împreună cu observaţia că *pragul* trecerii de la forme preinvazive la cele invazive ale cancerului colului uterin (deci un efect de promovare) coincide cu perioada „furtunii hormonale“ care precedă instalarea menopauzei, atestă rolul posibil şi al unor influenţe hormonale endogene în procesul carcinogenezei cervicale.

c) *Factori genetici, familiali.* Studiile referitoare la rolul factorului *familial* în geneza cancerului colului uterin nu au putut aduce, cu mici excepţii, vreo dovadă pozitivă în acest sens. Cercetările de *genetică* (microspectrofotometria ADN, studii de cariotip, de grup sangvin etc.) ale numeroşilor autori, inclusiv ale noastre, au ajuns la concluzia că prezenţa unor modificări cromozomiale în unele displazii şi carcinom intraepitelial, semnifică potenţialul evolutiv al acestora (Atkin, 1966, 1969; Richart, 1966; Chiricuţă, Munteanu, Olinici, 1971, 1977). Se statuează astfel conceptul de *malignitate la nivel cromozomial*, dovadă genetică a unui risc crescut de evoluţie spre malignitate, iar din punct de vedere practic, posibilitatea deplasării precocităţii diagnosticului de la faza histologică la cea genetică. Există chiar un argument statistic foarte semnificativ: procentul în care sînt prezenţi anumiţi cromozomi markeri în epiteliul displazic se suprapune perfect cu proporţia general admisă, în care displaziile evoluează spre un CIE şi apoi spre un cancer invaziv (Dehnhard, 1970).

d) *Mediul.* Spre deosebire de lucrările mai vechi care constată diferenţe nete de incidenţă a cancerului colului uterin între mediul urban şi cel rural, astăzi nu i se mai acordă mediului un rol atît de important, nu numai pentru că este un parametru epidemiologic mult prea complex, greu de definit, ci pentru că în mod real între cele două medii a avut loc o nivelare, o egalizare: urbanizare, industrializare, asimilarea unor caracteristici urbane privind modul de viaţă, obiceiurile gradul de civilizaţie etc. Într-un studiu efectuat în Institutul Oncologic Cluj-Napoca (Munteanu, 1970) nu s-au găsit diferenţe statistice semnificative în privinţa corelaţiei mediu/cancer al colului uterin.

e) *Rolul sexualităţii în carcinogeneza cervicală.* Primele observaţii de epidemiologie au arătat că neoplazia cervicală apare numai la femeia sexual activă, ceea ce a dus, fireşte, spre ideea *transmiterii prin contact sexual a unui agent carcinogen la femeia receptivă.* A existat o *ipoteză chimică* (Coppleson, Reid, 1965, consideră că ar avea loc un transfer de ADN prin spermă), dar majoritatea autorilor moderni incriminează un virus. În 1960 Ayre descrie aşa-zisele „celule cu halou“, expresie a unei prezenţe virale în leziunile premaligne ale colului uterin. A urmat apoi o adevărată avalanşă de studii, majoritatea axate pe ideea virusului herpetic genital uman, tip II, ca factor iniţiator şi promotor al carcinogenezei cervicale*. Aceste cercetări s-au desfăşurat pe mai multe planuri:

— depistarea infecţiei herpetice la diferite grupe de populaţie;

— demonstrarea răspîndirii infecţiei herpetice prin contact sexual;

— demonstrarea asocierii infecţiei herpetice cu displaziile, carcinomul intraepitelial şi cancerul invaziv al colului uterin.

Toate aceste date au fost consistente cu ideea că infecţia herpetică poate să aibă un rol important în carcinogeneza cervicală, care, în accepţiunea actuală (Rotkin, 1973), ar avea un aspect multistadial:

— *iniţierea:* printr-un agent viral la o vîrstă foarte tînără, importat la femeie o dată cu primele contacte sexuale;

— *perioada de latenţă* (15—20 de ani) cu leziune reversibilă, staţionară, sau lent progresivă;

— perioada de *promovare* (cancerizarea propriu-zisă), în care organismul viral poate să aibă din nou un rol, cel puţin carcinogenic, alături de alţi factori (eventual influenţe hormonale etc.)

Alături de virusuri, au mai fost cercetaţi şi alţi agenţi oncogeni posibili: alte infecţii virale, viral-like, bacteriene sau parazitare (citomegalovirusurile, chlamidia, mycoplasma, trichomoniaza vaginală, gonoreea, sifilisul). La toate acestea se consideră mai puţin probabilă o corelaţie etiologică directă cu neoplazia cervicală, dar se confirmă rolul ca *indicator* (covariabilă, marker) al *poluării* sexuale.

Toate aceste date plasează *actul sexual* în sine ca elementul pivot în carcinogeneza cervicală. Numeroşi parametri se referă la acest factor: debutul precoce al vieții sexuale, vîrsta la prima căsătorie, căsătoriile multiple, frecvența coitului, instabilitatea maritală, despărțirile-divorțurile, partenerii sexuali multipli, practici perverse ale coitului vaginal, practici anticoncepționale, numărul nașterilor și al avorturilor.

---

* Din cele aproape 100 de lucrări care ne-au fost accesibile în ultimii 10—12 ani, cităm unele studii de referinţă: Rawls, 1968; Naib, 1969; Kodama, 1981; Aurelian, 1981.

Din cele cîteva zeci de studii majore care ne-au stat la dispoziție*, cele mai multe, cercetări retrospective tip bolnave/martore, am reținut o singură concluzie general acceptată de toți autorii: *principalul parametru de risc în carcinogeneza cervicală este debutul precoce al vieții sexuale* (arbitrar, pentru zona noastră geografică, la vîrsta sub 20 de ani) care conferă un risc de îmbolnăvire cu cel puțin de două ori mai mare în raport cu femeile la care viața sexuală a debutat după 20 de ani (Wynder, 1960; Terris și colab., 1980; Sebastian și colab., 1978; Fasal și colab., 1981; Sweernam și colab., 1981 ș.a.).

În concluzie, în stadiul actual al cercetărilor de epidemiologie se poate considera că procesul de cancerizare a colului uterin se inițiază la o vîrstă foarte tînără (perioada imediat postpuberală), ca urmare a *interacțiunii dintre un agent carcinogen* (probabil viral) *introdus o dată cu primele contacte sexuale* și *epiteliul cervical incomplet maturat* (Barber, 1980) și în orice caz *nepregătit filogenetic pentru o viață sexuală permanentă* (element specific uman) (Simu, Munteanu, 1972). Urmează o perioadă relativ îndelungată de *latență* (10—20 de ani), cu leziunea încă reversibilă, însă într-un procent cu atît mai mic, cu cît gradul de gravitate al leziunii este mai mare și apoi *cancerizarea propriu-zisă*, mai ales apariția caracterului invaziv al neoplaziei, care are loc sub *acțiunea unui factor promotor*, viral și/sau hormonal.

8.1.3. ANATOMIE PATOLOGICĂ

Structura normală a mucoasei cervicale. Mucoasa care acoperă porțiunea vaginală a colului uterin (exocolul) este formată dintr-un epiteliu stratificat pavimentos, lipsit de cornificare, care se continuă nemijlocit cu epiteliul vaginal, iar în direcția canalului cervical (endocolul), cu un epiteliu simplu cilindric glandular, asemănător celui endometrial. Zona de trecere a epiteliului stratificat pavimentos spre cel simplu cilindric este așa-zisa „zonă de joncțiune“ (joncțiunea scuamo-cilindrică). Reținem de pe acum că această zonă de joncțiune este locul unde se desfășoară cel mai adesea întreaga dramă a constituirii cancerului cervical.

a) *Epiteliul stratificat pavimentos* este alcătuit din 5 straturi (redăm descripția sumară făcută de Langley, Crompton, 1973):

— *stratul bazal*, așezat direct pe o membrană bazală vălurită (papilară) care îl separă de corionul subiacent;

— *stratul parabazal* (spinos profund) este format din 2—3 rînduri de celule, numeroase în mitoze, cu citoplasma bogat încărcată cu glicogen**;

— *stratul spinos superficial* (intermediar) este constituit dintr-un număr variabil de rînduri de celule, strîns legate între ele prin punți intercelulare (tonofibrile);

— *stratul granulos* este format din 2—3 rînduri de celule care încep să se turtească, avînd nuclei picnotici, citoplasma încărcată cu granule de kerato-hialină și punți intercelulare rare;

---

* O revistă a literaturii în studiile: Chiricuță, Munteanu, Rișcă, Simu — Cancerul colului uterin Ed. Dacia — 1972; Munteanu, în: Cancerul colului uterin, Ed. Inst. Oncol. Cluj-Napoca — 1976; Munteanu, Chiricuță, în: Cancerul și mediul ambiant, Ed. Inst. Oncologic Cluj-Napoca — 1980; și Munteanu, Rișcă, în: Cancerul-Oncologie comparată, Ed. Inst. Oncologic Cluj-Napoca, 1981.

** Pe această proprietate se bazează testul Schiller (testul cu Lugol).

— *stratul superficial* (descuamativ), format din mai multe rînduri de celule aplatizate cu nuclei picnotici sau absenți, care se desprind continuu de pe suprafața epiteliului*.

Această sumară descriere corespunde unui epiteliu matur, normal la femeia aflată în perioada de activitate genitală, aproximativ în ziua a 14-a a ciclului menstrual.

Trebuie reținute cîteva noțiuni de fiziologie și fiziopatologie ale epiteliului stratificat pavimentos:

— Stratul cel mai bine reprezentat este cel *spinos superficial*. Studii mai vechi de microscopie în lumină polarizată (Schmidt, 1924), dar mai ales studiile moderne de microscopie electronică, au pus în evidență detalii interesante privind structura tonofibrilelor care se unesc cu cele ale celulelor vecine într-o joncțiune numită *desmozom*. Tonofibrilele și desmozomii realizează în stratul spinos o puternică coeziune celulară, constituind o adevărată *piesă de rezistență* a epiteliului cervical. Aceste tonofibrile sînt aici mult mai numeroase decît în straturile bazal sau parabazal și, de asemenea, se răresc sau dispar cu cît ne apropiem de suprafața epiteliului, scăzînd coeziunea celulară. La fetele tinere, care au un epiteliu insuficient maturat, există doar 2—3 rînduri de celule în stratul spinos superficial, ceea ce explică rezistența mecanică scăzută a acestuia; după menopauză, acest strat se subțiază foarte mult. Organizarea complexă a desmozomilor dă impresia unei mari stabilități; în realitate este vorba de legături chimice, de tipul —S—S—, cu o mare mobilitate, substratul lor fiind substanțe enzimo-rezistente, PAS-pozitive de tipul mucopolizaharidelor.

Se pare că printre modificările biochimice care au loc în celulele atipice în procesul carcinogenezei cervicale, un rol important îl au cele din desmozomi, care duc la pierderea coeziunii celulare încă din primele faze ale carcinogenezei, fenomen care ajunge la expresia maximă în cancerul invaziv.

— Epiteliul pavimentos are doar o stabilitate aparentă; fiind de fapt supus unui neîncetat proces de reînnoire. Studii minuțioase de *cinetică celulară* (Averette, 1970, 1976) au evidențiat unele aspecte importante. Stratul bazal este un compartiment relativ inactiv din punct de vedere proliferativ. Ciclul celular este lung, în medie de 789 de ore, în perioada de activitate genitală (ziua a 14-a), mai grăbit în faza de stimulare estrogenică: 273 de ore. Compartimentul cel mai activ este stratul parabazal, cu un ciclu celular de 63 de ore în perioada ovulației, de 41 de ore în faza estrogenică și de 86 de ore în menopauză. Rezultă, în concluzie, că epiteliul pavimentos exocervical se înlocuiește neîncetat, într-un ritm foarte viu, mai ales în perioada proliferativă a ciclului și în orice caz mai intens în perioada de activitate genitală decît în menopauză.

— Ritmul alert al mitozelor, mai ales în stratul parabazal atrage după sine o *mișcare* (pasivă) *continuă* a celulelor, din direcția membranei bazale spre suprafața epiteliului, timp în care acestea își desfășoară întreg ciclul vital și apoi se descuamează. Acest „turnover" celular este un proces complex, care merge în paralel cu diferențierea, impunînd schimbarea neîncetată a raporturilor dintre celule, cu formarea și desfacerea desmozomilor (Mishima și Pinkus, 1968, au demonstrat acest fenomen la epiderm) și migrarea celulelor spre stratul descuamativ. În menopauză, ritmul de proliferare celulară scăzînd, iar turnoverul celular fiind mai puțin modificat, are loc o subțiere a epiteliului; în procesele regenerative și în cele neoplazice efectul este invers. Se apreciază că turnoverul celular este independent de stimularea estrogenică; estrogenii au în schimb un rol important în anatomia și fiziologia epiteliului pavimentos cervical: *in vitro* ei afectează ritmul mitozelor, metabolismul și diferențierea; *in vivo* efectul lor este mai puțin cunoscut. Cercetări din ultimul deceniu insistă și asupra efectului *microvecinătății* în dezvoltarea și diferențierea epiteliului, îndeosebi a corionului subiacent, influență care s-ar exercita prin mediatori chimici de tipul chalonelor.

b) *Epiteliul simplu cilindric* care tapetează canalul cervical este format dintr-un singur rînd de celule cilindrice, dispuse pe o membrană bazală ce prezintă numeroase invaginări și cripte, numite impropriu „glande" endocervicale. Majoritatea celulelor sînt secretorii; cele cîteva celule ciliate ar fi o fază funcțională tranzitorie a precedentelor. Se discută încă modul de regenerare al acestui epiteliu. O sinteză redusă a ADN, denotînd o activitate mitotică redusă, a fost notată de

---

* Pe această proprietate se bazează examenul citologic Babeș-Papanicolau.

Reid (1964, 1966), iar Philipp (1973) susţine că în studiile sale electrono-optice nu a surprins nici un semn de diviziune celulară. Stegner (1973) şi Bonilla (1974) au demonstrat însă că şi celulele cilindrice endocervicale se divid metodic, dar într-un ritm de 20—30 de ori mai lent decît al celor din epiteliul pavimentos.

c) *Zona de joncţiune.* Tranziţia dintre epiteliul stratificat şi cel cilindric nu se face brusc, ci gradual, pe distanţa a cîţiva milimetri. În concepţia clasică, această zonă este situată la nivelul orificiului extern (anatomic) al colului uterin. Studiile lui Krüger (1957), Przbora (1957) şi Plutowa (1959) Ober (1961), Hillemanns (1968) ş.a. au arătat că topografia ei este variabilă în raport cu vîrsta, profilul hormonal şi prezenţa anumitor procese patologice din această regiune. Există, în mare, patru variante anatomice ale joncţiunii scuamo-cilindrice în raport cu orificiul extern al colului:

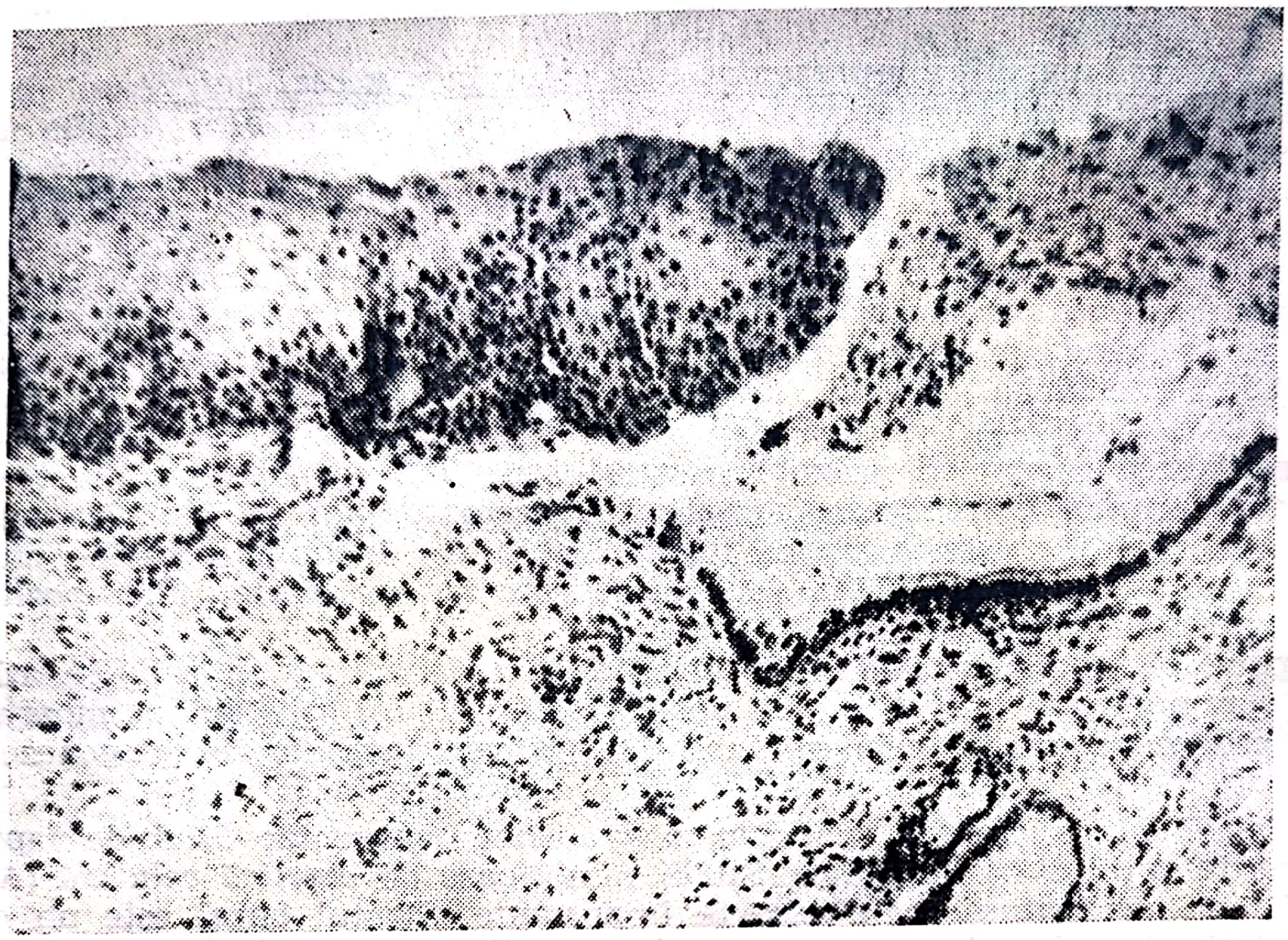

Fig. 8.1. — Joncţiunea scuamo-cilindrică şi zonă de metaplazie pavimentoasă.

— joncţiunea se află *în afara orificiului extern*, pe exocol; este situaţia cea mai frecventă, de la pubertate pînă în premenopauză, deci în plină perioadă de activitate genitală. Prezenţa unui epiteliu cilindric pe exocol* determină cel mai adesea o reacţie locală caracterizată prin tendinţa de a înlocui acest epiteliu ectopic printr-unul *stratificat pavimentos*, proces care are loc printr-o *metaplazie pavimentoasă* (fig. 8.1);

— joncţiunea se află *la nivelul orificiului extern*; este o localizare tranzitorie, în perioada care precede menopauza;

— joncţiunea se află *imediat deasupra orificiului extern*, localizare întîlnită la fetiţe pubere şi mai ales la femeia în menopauză;

— joncţiunea este situată *adînc în canalul cervical*, cum ar fi la femeia în menopauză înaintată sau după diatermocauterizări care au pătruns adînc în canalul cervical.

d) *Celulele de rezervă.* Dinamica modificărilor epiteliale în zona de joncţiune a dus la evidenţierea unor celule de tip special, numite de Howard şi colab. (1949, 1951) „celule de rezervă", dispuse printre celulele cilindrice direct pe membrana bazală, izolate sau grupate, avînd o concentrare maximă pe versantul „cilindric" al zonei de joncţiune. Aceste celule au o mare putere de regenerare, fiind după unii bipotenţiale (pot genera atît un epiteliu simplu cilindric, cît şi unul stratificat pavimentos), iar după alţii unipotenţiale, evoluînd totdeauna spre un epiteliu pavimentos. S-au emis trei ipoteze privind originea acestor celule: —

---

* În limbaj colposcopic aceasta corespunde aspectului de „ectopie".

origine mezenchimală, deci migrate din stromă; — origine embrionară incluzională; — ar fi celule cilindrice nediferențiate (Fluhmann, 1961). Majoritatea autorilor le consideră punctul de plecare a metaplaziilor pavimentoase și, implicit, a procesului carcinogenetic.

e) *Membrana bazală.* Atît epiteliul stratificat pavimentos, cît și cel simplu cilindric, sînt dispuse pe o membrană bazală. Studiile mai recente, electrono-optice, au zdruncinat oarecum ideea clasică de membrană bazală. Moricard și Carter (1964) disting dinspre corionul subiacent spre epiteliu trei straturi succesive: — *membrana reticulară bazală* (corespunde membranei bazale clasice din microscopia optică; — *lamela bazală* electronodensă și *membrana celulară* a celulelor epiteliale supraiacente. Ceea ce aduc nou studiile mai recente (Pundel, 1966; Song, 1963, 1969 ș.a.) este remarcarea caracterului *discontinuu* al membranei bazale, ceea ce schimbă întreaga concepție de invazivitate în cancer. În practică încă nu s-a descris nici un caz de carcinom intraepitelial cu metastaze la distanță (teoretic posibile prin aceste discontinuități ale membranei bazale) astfel încît *criteriul histologic* al integrității membranei bazale în formele preinvazive ale cancerului își păstrează deplina valoare.

f) *Stroma* este formată dintr-un țesut conjunctiv fibros, relativ sărac în fibre elastice, care sînt dispuse mai ales adiacent vaselor. Există o rețea capilară subepitelială, din care se desprind anse capilare papilare, vizibile prin transparența epiteliului, redus în acest loc la numai cîteva straturi (vezi la colposcopie testul Majewski*.

Histogeneza cancerului colului uterin. Introducerea în practică a mijloacelor moderne de investigație a colului uterin, *colposcopia* (Hinselmann, 1924, 1925) și ulterior examenul citologic (Babeș, 1928; Papanicolau și Traut, 1943), a permis diferențierea unor entități anatomo-clinice care se constituie drept „pietre de hotar" în patologia cervicală: epiteliu normal — epiteliu atipic — epiteliu atipic agravat (CIE) — cancer invaziv (Hinselmann), fără ca de la început să se recunoască semnificația mai profundă a acestor leziuni ca etape ale procesului cancerizării. Apariția examenului citologic avea să arunce o nouă lumină asupra teoriei carcinogenezei cervicale. Considerăm că unul din principalele lui merite este gradul înalt de acuratețe în anticiparea substratului histopatologic al leziunii cervicale (care depășește 92—94%) și posibilitatea de a fi efectuat în mod repetat, fără nici un inconvenient pentru bolnavă. Punînd relativ ușor în evidență atipia celulară (diskarioza), examenul citologic a determinat investigarea histopatologică a epiteliului chiar și atunci cînd, clinic și chiar colposcopic colul uterin părea absolut normal. Au fost aduse astfel la lumină numeroase leziuni subclinice, acele cîteva trepte intermediare care mai lipseau în lanțul lezional neîntrerupt dintre epiteliul normal și cel canceros, pentru a ne da imaginea histogenetică completă a carcinogenezei cervicale.

Alături de colposcopie și citologie, unele examinări de mare finețe, cum ar fi: colpomicroscopia (Antoine, Grümberger), examinări citogenetice, radioautografice, culturile de țesuturi, examenele biochimice, electrono-optice, chiar și studiile epidemiologice, au reușit să întregească și mai mult cunoștințele noastre despre carcinogeneza cervicală și să fundamenteze *ipoteza continuității lezionale*, a filiației dintre leziunea benignă și cea malignă. Saltul valoric în această direcție a fost realizat de studiile prospective în care examenul citologic repetat, însoțit de unele din testele amintite, a permis urmărirea în timp a unor leziuni cervicale cu o

Dg. citologic anticipat	Total	Dg. histopatologic		
		Displazie	CIE	Cc. invaziv
Displazie	46	45	0	1
CIE	46	0	44	2
Cc. invaziv	8	0	3	5
Total	100	45	47	8

---

* Numeroase imagini colposcopice elementare se bazează pe studiul aspectului vascular, care joacă un rol important în definirea caracterului benign sau suspect al imaginii.

acuratețe de diagnostic de aproape 100%, fără să mai fie necesară prelevarea unor biopsii, care ar fi schimbat cursul evoluției naturale a leziunilor[*].

Una din cele mai evidente constatări ale acestor studii a fost marea varietate de leziuni, care se deosebesc între ele nu atît prin *gradul de atipie celulară* (caracterizată îndeosebi prin aspectul nediferențiat al celulei), cît mai ales prin *amploarea extensiunii* acestui proces *în grosimea epiteliului*, ceea ce aduce pe primul plan nu atît aspectul calitativ, cît mai ales cel cantitativ. S-a convenit arbitrar că în epiteliul pavimentos cervical apar două mari categorii de leziuni:

— unele în care discarioza celulară și suprimarea citoarhitectonicii normale *cuprinde întreaga grosime a epiteliului*, leziune cunoscută sub denumirea de carcinom intraepitelial (carcinom in situ, în literatura anglo-saxonă) (CIE, CIS) și:

— altele care interesează în grad variabil, *dar niciodată complet*, grosimea epiteliului, începînd de la bază la suprafață, care au fost cuprinse sub denumirea generică de *displazie* (Reagan, 1953). Comitetul Internațional de Terminologie al FIGO a acceptat aceste noțiuni, care reușeau astfel să unifice o terminologie extrem de variată[**], dar care creau o separare artificială între două categorii de leziuni (displazii și CIE) care se deosebesc de fapt mai ales prin elemente de ordin cantitativ. În ultimul timp, din ce în ce mai mulți autori (Koss, 1978; Naujoks, 1979; Ostergaard, 1980; Wilkinson, 1980 ș.a.) renunță la această împărțire arbitrară a leziunilor intraepiteliale ale colului uterin și adoptă termenul propus de Richart (1966) de „neoplazie cervicală intraepitelială“ (cervical intraepithelial neoplasia — CIN), în cadrul căreia recunosc grade diferite de intensitate: CIN gr. I corespunde displaziei ușoare (minime), CIN gr. II displaziei moderate (fig. 8.2.), CIN gr. III displaziei agravate (fig. 3.3.) și CIE.

În legătură cu aspectele semnalate, o noțiune extrem de controversată a fost aceea de *leziune precanceroasă*. Introdusă de V. Babeș în 1886, noțiunea de precancer a fost mult timp rău definită. Punerea în evidență la colul uterin a displaziilor, îndeosebi a celei agravate (severe), dădea un fundament obiectiv noțiunii de precancer. În accepțiunea actuală, conceptul de precancer a cîștigat un aspect mai elastic, mai dinamic, în sensul că diagnosticul de CIN, subînțelegînd riscul potențial de agravare progresivă pînă la cancerul invaziv, impune o atenție mărită asupra acestor leziuni, un diagnostic atent și un tratament activ (prin metode conservative), realizîndu-se astfel o veritabilă profilaxie primară a cancerului colului uterin.

*

Observații directe colposcopice, colpomicroscopice și histologice au arătat că virtual, *toate CIN debutează la joncțiunea scuamo-cilindrică* (Krüger, 1957; Hillemanns, 1968; Burghardt, 1969, 1970, 1972 ș.a.). Rieper (1965) pretinde că 86,5% din aceste leziuni se nasc nemijlocit în zona de joncțiune. Leziunea incipientă, de dimensiuni minuscule, are de obicei un grad scăzut de diferențiere (poate fi o hiperplazie a celulelor de rezervă sau a celulelor bazale, ambele cu un grad de atipie celulară), dar pe măsura creșterii în dimensiuni, are loc o dispunere graduală a leziunii, cu o componentă mai bine diferențiată (CIN gr. I) în vecinătatea epiteliului pavimentos și cu alta, progresiv mai rău diferențiată (CIN gr. II—III) în vecinătatea epiteliului cilindric. Deci, în evoluția naturală a neoplaziei cervicale apar, alături, leziuni de gravitate diferită (vechiul „Randbelag“ al autorilor germani). Astfel, Reagen și Wentz (1967), într-un studiu pe 200 de cazuri, au arătat că 84,0% din cancerele invazive incipiente ale colului uterin erau asociate cu leziuni de gravitate mai mică (displazie, CIE). Despre natura intimă a procesului histogenetic care se petrece în zona de joncțiune și care duce la apariția CIE și a cancerului invaziv s-au emis mai multe ipoteze. Prezentăm *modul de cancerizare* sugerat

---

[*] În prezent există tendința ca examenul citologic să formuleze un diagnostic histopatologic anticipat. Citām (Richart, 1968) corelația cito-histologică în metoda celor trei frotiuri, pe 100 de cazuri consecutive.

[**] Epiteliul hiperreactiv — R. Meyer, Mestwerdt, Held; epiteliu neliniștit „Unruhiges Epithel“ — Glatthaar, Wespi; hiperplazie a celulelor bazale, anaplazie epitelială, metaplazie atipică etc.

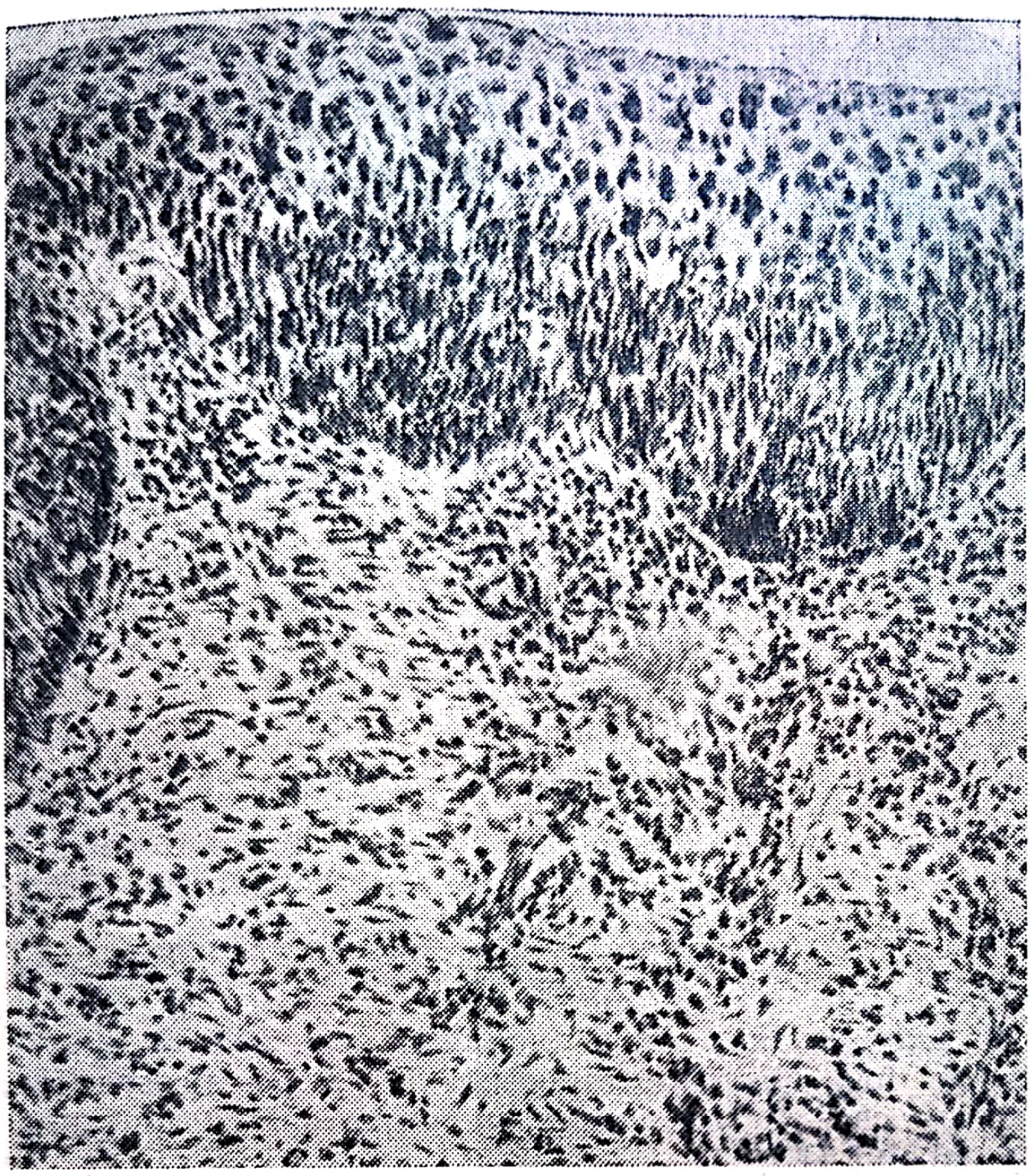

Fig. 8.2. — Neoplazie intraepitelială cervicală gr. II (CIN gr. II).

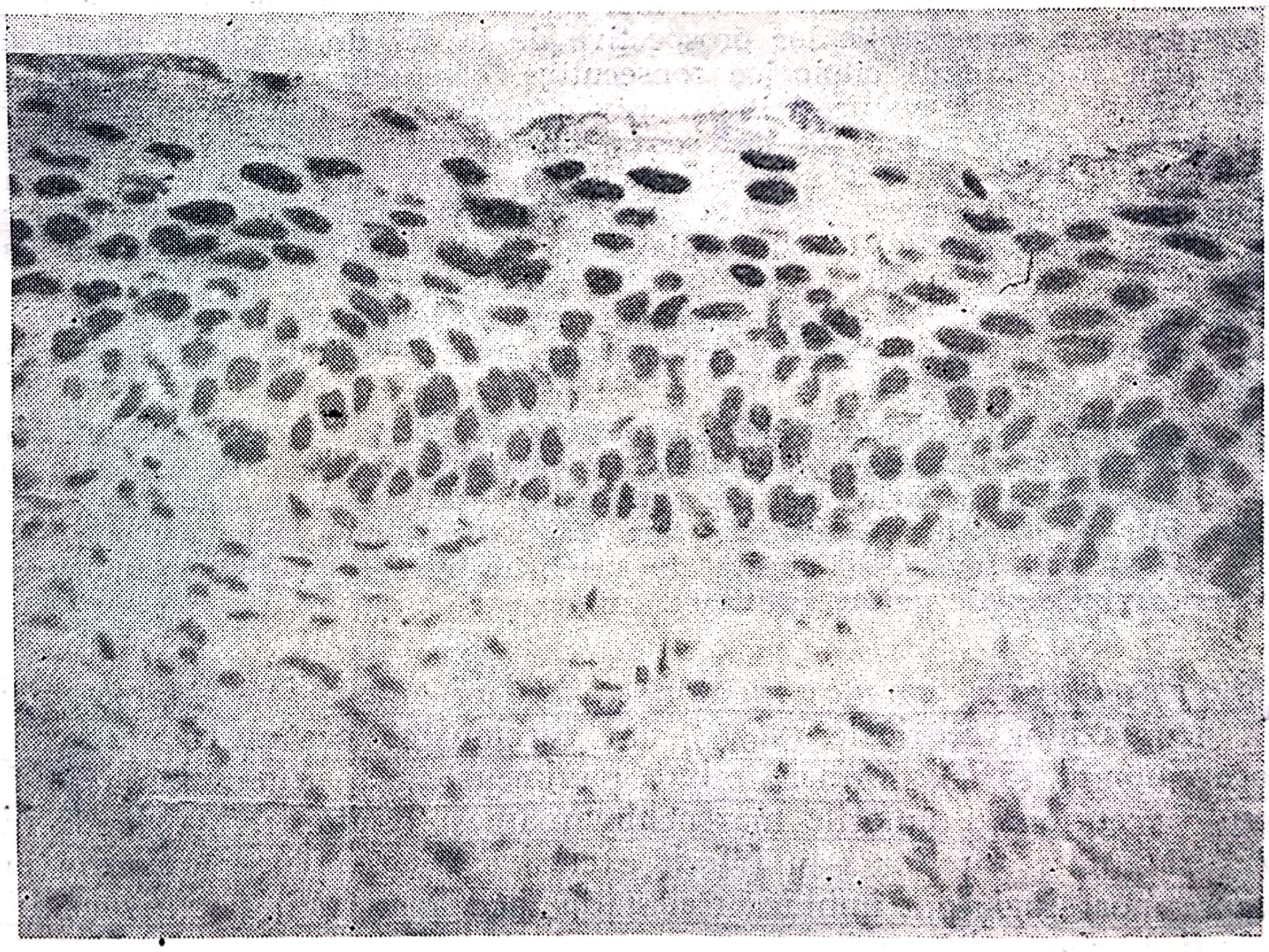

Fig. 8.3. — Neoplazie intraepitelială cervicală gr. III (CIN gr. III).

de Reagan şi Wentz (1967), pentru simplitatea şi logica lui şi care a rămas în vigoare şi azi.

Stimulul carcinogenetic (vezi epidemiologie) acţionînd asupra colului uterin poate determina o reacţie în epiteliul pavimentos (mucoasa originală); într-o zonă de metaplazie pavimentoasă; în epiteliul simplu cilindric.

a) Dacă țesutul-țintă este *epiteliul stratificat pavimentos*, reacționează printr-o hiperplazie a stratului bazal, care în condiții particulare poate deveni atipică, poate evolua spre un CIN și apoi spre un cancer invaziv, care de obicei este de tip keratinizant;

b) Dacă țesutul-țintă este o zonă de *metaplazie pavimentoasă*, el reacționează în funcție de diferențiere a acestui epiteliu:

— în prezența unor celule pavimentoase diferențiate, secvența cancerizării este identică cu cea descrisă anterior;

— în prezența unei metaplazii pavimentoase imature (nediferențiată) se produce o metaplazie atipică, care poate evolua spre un cancer invaziv cu celule mari. Este situația cea mai frecventă.

c) Dacă țesutul-țintă este *epiteliul cilindric*, are loc o hiperplazie a celulelor de rezervă, care, trecînd peste faza de CIE cu celule mici, ajunge la un cancer invaziv cu celule mici.

În timp ce primele două tipuri de cancer au putut fi urmărite la om în toate secvențele succesive, ultimul tip, care se dezvoltă de obicei adînc în canalul cervical, a putut fi urmărit inițial numai la faza de CIE, pe 4 cazuri (Reagan, Wentz, 1967), dar a fost confirmat recent de Beyer-Boon și colab., 1978.

Toate aceste date justifică majoritatea observațiilor legate de evoluția naturală a CIN. Ele explică de ce pluricentricitatea este neobișnuită în CIN și de ce leziunile apar uneori la distanță de joncțiunea scuamo-cilindrică (în plin epiteliu pavimentos normal) rareori supraviețuiesc și ajung la lumina clinică (cancerul supraliminar Pozzi). Această situație de excepție întărește regula conform căreia *niciodată un cancer al colului uterin nu se dezvoltă dintr-un epiteliu normal.*

Încă o întrebare care se pune în legătură cu carcinogeneza cervicală este *durata evoluției naturale* a leziunilor pînă la stadiul de cancer invaziv, precum și de proporția în care leziunile de gravitate mai mică evoluează spre cele de gravitate mai mare. Aceste aspecte au fost abordate îndeosebi de studii prospective întreprinse de numeroși autori, pe care le prezentăm în parte sub forma unui tabel de autori (Nieburgs, 1963) (tabelul III).

Amintim în acest sens și un studiu mai recent în care autorii (Richart, Barron, 1969) au plecat în observațiile lor prospective de la 557 de displazii, diagnosticate ca atare prin trei frotiuri citologice consecutive, efectuate la scurt interval (2—3 săptămîni) și pe care le-au urmărit exclusiv citologic și colpomicroscopic la intervale de 1—4 luni*. Bolnavele au fost scoase din studiu atunci cînd trei examinări citologice consecutive au fost normale (indicînd regresiunea spontană a leziunii) sau cînd un frotiu a sugerat prezența unui CIE, confirmat apoi ca atare printr-o biopsie țintită sau conizație. Ei au constatat că timpul mediu de evoluție a displaziei spre CIE a fost de: 85 de luni pentru cea moderată și 12 luni pentru cea luni pentru cea ușoară, 38 de luni pentru cea moderată și 12 luni pentru cea agravată; timpul mediu de evoluție a displaziei spre CIE (indiferent de gravitatea displaziei a fost de 44 de luni.

În concluzia numeroaselor date prezentate, socotim că este indubitabil că atunci cînd evoluția naturală a unei displazii cervicale nu este alterată prin metodele de diagnostic și urmărire (sau de tratament), ea trece prin grade succesive de gravitate, într-un procent al cazurilor care este cu atît mai mare, cu cît leziunea inițială a fost mai severă și durata de urmărire mai îndelungată, realizîndu-se un proces carcinogenetic unitar, continuu.

Morfologia cancerului colului uterin. Marea majoritate a neoplaziilor cervicale (86%) sînt carcinoame pavimentoase; urmează adenocarcinomul (5%), formele mixte pavimentoase și glandulare (7—8%), cu totul excepțional, tumorile mezenchimatoase și teratoide. Datele de histogeneză prezentate anterior s-au referit exclusiv la carcinoame, care din punct de vedere morfologic pot îmbrăca trei stadii succesive: *CIE*, *carcinomul microinvaziv* și *carcinomul invaziv.*

---

* Acesta a permis un diagnostic histopatologic anticipat care a fost aproape 100% exact, fără să mai fie necesară o biopsie, care ar fi modificat cursul natural al leziunilor.

Tabelul III

Constatările privind evoluția displaziei* — CEI — cancer invaziv (diferiți autori)

Nr. crt.	AUTORII	Anul publicării	Diagnostic inițial			Diagnostic ulterior				Durata observației
			Displazie benignă	Displazie agravată (atipică)	CIE	Regresiune	Persistență	CIE	Cancer invaziv	
1	Wespi	1949	45 — —	— 22 —	— — 5	6,7 72,7 40,0	93,3 18,2 0,0	0,0 9,1 0,0	0,0 0,0 60,0	4 ani 4 luni—6 ani 3—6 ani
2	Younge, Hertig, Armstrong	1949	—	—	135	0,0	0,0	0,0	4,4	11 luni—6,5 ani
3	Reagan și colab.	1953 1955	—	65	—	53,8	30,7	3,0	1,5	1,5—4 ani
4	Petersen	1956	— — — —	127 127 104 42	— — — —	19,7 23,0 26,0 23,4	53,8 39,4 26,9 14,3	— — — —	4,0 11,0 22,0 33,0	1 an 3 ani 5 ani 9 ani
5	Boddington și colab.	1960	Total 10 cazuri nespecificat			30,0	40,0	0,0	30,0	1—3 ani
6	Fluhman	1961	nr. cazuri nespecificat			20—40	20—48	38—17	0,0	1—5 ani
7	Koss și colab.	1961	— —	20 —	— 44	50,0 29,5	25,0 54,5	25,0 0,0	— 15,9	1—7 ani
8	Starkiewitz	1962	Total 52 cazuri nespecificat				—	9,0	5,0	6 luni—5 ani
9	Scott, Ballard	1962	Total 120 cazuri nespecificat			60,0	38,3	1,7	0,0	nespecificat
10	Koss și colab.	1963	— —	26 —	— 67	38,5 25,4	15,4 61,2	42,3 —	3,8 13,4	1—8 ani
11	Nieburgs	1963	12 — —	— 12 —	— — 9	33,3 8,4 —	33,3 25,1 11,2	33,3 $\overset{d.a.}{CIE}$ 33,3 —	0,0 33,3 88,8	8 ani și 2 luni 7—7,5 ani 3,5 ani

d. a. — displazii agravate
* — se păstrează denumirea originală, deoarece termenul de CIN a apărut ulterior.

a) *Carcinomul intraepitelial* (CIE), cunoscut și sub denumirea de carcinom in situ (introdusă de Broders, 1932) sau de cancer stadiu 0 (Müller, 1941), a fost descris pentru prima dată de Schauenstein (1908), prezentîndu-l ca pe un precursor al cancerului invaziv, opinie solid confirmată în zilele noastre. În 1961 se acceptă definitiv definiția Comisiei Internaționale pentru Nomenclatură a FIGO, conform căreia: „în CIE, epiteliul, *în toată grosimea sa* nu prezintă nici o diferențiere sau urmă de stratificare, dar *această leziune nu depășește membrana bazală*".

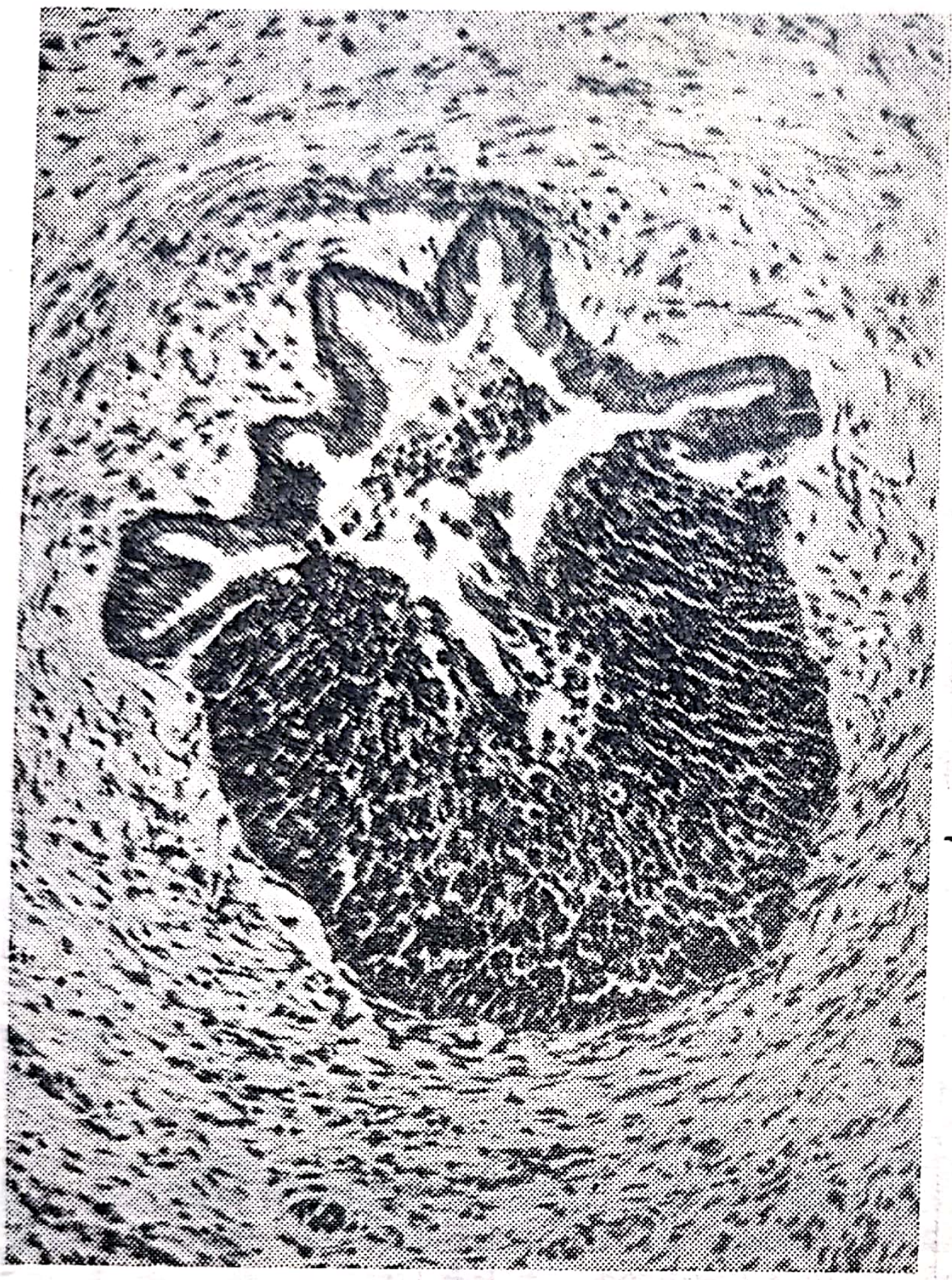

Fig. 8.4. — Carcinom intraepitelial al colului uterin (CIE).

● *Macroscopic:* colul uterin are un aspect normal sau este sediul unei „eroziuni", fără nici o semnificație specială. Colposcopic apar unele imagini care sugerează leziunea (leucoplazie grosolană, verucoasă, bază papilară, mozaic etc.) sau aceasta, fiind situată adînc în canalul cervical, nu este accesibilă nici colposcopiei. Diagnosticul este exclusiv histopatologic, ca urmare a unei biopsii țintuite sau conizații (vezi subcapitolul diagnostic).

● *Microscopic:* se observă lipsa oricărei diferențieri și pierderea stratificării cu prezența unei monotonii celulare ce cuprinde întreaga grosime a epiteliului, dar fără invadarea stromei subiacente; celulele sînt de dimensiuni relativ egale, ovoide sau fuziforme, cu citoplasmă redusă, intens bazofilă, cu nuclei mari, rotunzi/ovalari și cromatină grosolan granulară. Corionul învecinat prezintă de obicei un infiltrat limfo-plasmocitar, ca expresie a unui mecanism imun; de asemenea, sînt prezente celule plasmocitoide, pironinofile, reacție celulară căreia i se acordă aceeași interpretare. Se mai descrie și extensiunea (sau chiar producerea) CIE în unele glande cervicale, plecînd probabil dintr-o arie de metaplazie atipică (fig. 8.4.).

● *Ultrastructura:* cercetările electrono-optice arată că celulele epiteliale sînt separate de țesutul conjunctiv printr-o lamă bazală discontinuă, ce poate fi traversată de leucocite, dar nu și de celulele tumorale (spre deosebire de cancerul invaziv, unde discontinuitățile lamei bazale se întind pe porțiuni apreciabile. Song (1963, 1969) constată chiar în lipsa unei discontinuități a membranei bazale prezența unor emboli tumorali în limfocitele sau vasele sangvine ale corionului, observație reprodusă și experimental. Moricard (1969) consideră că apariția unei organizări vasculare în contact intim cu celulele CIE (între lumenul vascular și epiteliul neoplazic se interpun doar cîteva celule periteliale, dispuse pe o membrană bazală fină, amorfă) ar sugera una din primele etape ale evoluţiei neoplaziei spre stadiul invaziv.

b) *Carcinomul microinvaziv.* Între cancerul intraepitelial şi cel franc invaziv, clinic manifest, se interpun forme intermediare subclinice, care se pot evidenţia numai microscopic, prin secţiuni seriate. S-au descris, în ordinea progresiunii leziunii: — *cancerul microinvaziv* (CIE cu invazie incipientă, cancer invaziv precoce); — *microcancerul Mestwerdt* cînd invazia nu depăşeşte 5 mm în profunzimea corionului şi 5 mm în suprafaţă; — *carcinomul invaziv ocult*, în care invazia este netă, dar leziunea se menţine sub limita percepţiei clinice.

Toate aceste forme anatomice ale cancerului invaziv sînt legate de posibilităţile actuale de diagnostic precoce, ca urmare a aplicării de rutină a examenului citologic şi colposcopic. Ele trebuie bine cunoscute de clinician, deoarece conduita terapeutică ar trebui în aceste cazuri diferenţiată. Anatomo-patologul trebuie, de asemenea, să fie familiarizat cu aceste forme de cancer, pentru că stabilirea prezenţei invaziei stromale se face uneori cu mare dificultate. O biopsie fragmentară care recoltează numai o porţiune redusă din zona suspectă colposcopic, poate să nu surprindă leziunea de cea mai mare gravitate (invazia corionului), ci doar neoplazia intraepitelială, eventualitate care poate apărea şi dintr-o eronată orientare a materialului recoltat sau distorsiunea lui. În situaţii de acest fel, clinicianul trebuie să ofere anatomo-patologului un material corespunzător pentru interpretare (în mod optim o piesă de conizaţie), iar laboratorul trebuie să utilizeze tehnici speciale de colorare pentru stabilirea continuităţii (sau discontinuităţii) membranei bazale. În situaţii limită, de mare importanţă este studiul amănunţit al corionului subiacent, cînd întîlnim mai adesea un infiltrat inflamator înconjurînd celulele tumorale izolate, în placarde, sau sub forma unor emboli tumorali în vasele periferice.

c) *Carcinomul invaziv.* Forma de cancer franc invazivă, avînd expresie clinică, este încă, din nefericire, modalitatea cea mai frecvent întîlnită în practică. La început apare în jurul orificiului extern al colului o uşoară înmugurire, de culoare roşie vie, relativ bine circumscrisă, friabilă, sîngerînd uşor la cea mai mică atingere (testul Chroback). De cele mai multe ori aceasta apare pe fondul unei „eroziuni", care într-o zonă a ei a cîştigat un caracter nou, mai deosebit: aspectul exofitic sau erodat, friabilitatea sau, din contră, o consistenţă neobişnuit de dură şi tendinţa pronunţată la hemoragie. Într-o fază mai avansată, leziunea creşte, înlocuind întregul exocol cu o masă tumorală *vegetantă*, conopidiformă, friabilă, sîngerîndă, din care se desprind cu uşurinţă fragmente întregi de ţesut, realizînd uneori cratere adînci, cu fond necrotic şi margini surplombante (forma *ulcero-vegetantă*). Alteori, leziunea are un caracter *infiltrativ*, dur, de culoare roz palidă; se dezvoltă cu predilecţie endocervical şi îşi trădează prezenţa mult mai tîrziu, printr-o hemoragie masivă (cancer ocult endocervical). Acest din urmă aspect, întîlnit mai ales la femeile în menopauză, se poate însoţi de o creştere în dimensiuni a colului, realizînd forma numită „în butoiaş" (barrel-shaped). Pe măsura evoluţiei, cele trei aspecte macroscopice majore (vegetant, ulcerativ, infitrativ) se intrică, iar neoplazia depăşeşte limitele colului, invadînd progresiv vaginul, corpul uterin şi/sau parametrele. În aceste cazuri, diagnosticul clinic nu mai pune nici o problemă, neoplazia aflîndu-se într-un stadiu deja avansat.

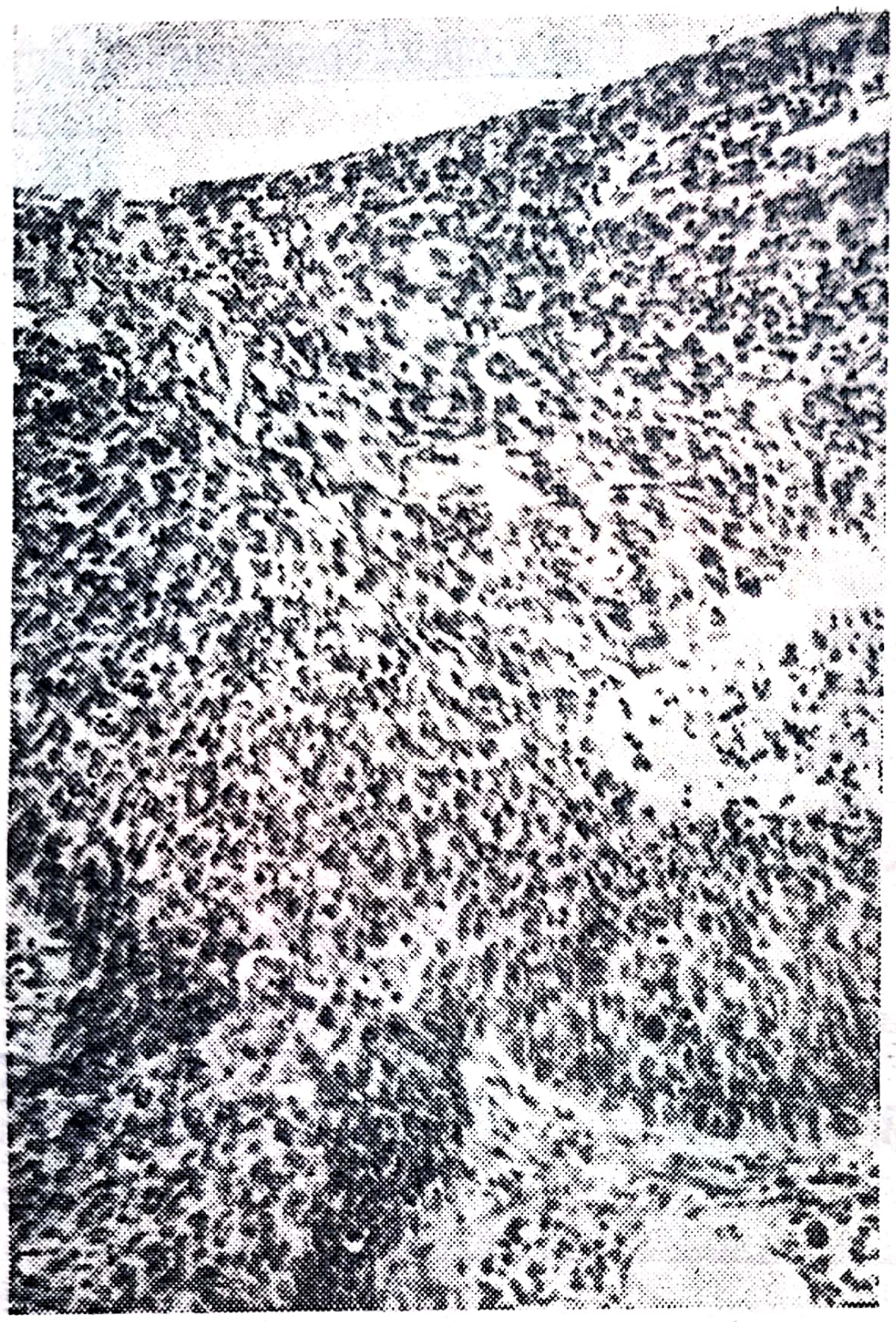

Fig. 8.5. — Carcinom nediferențiat invaziv.

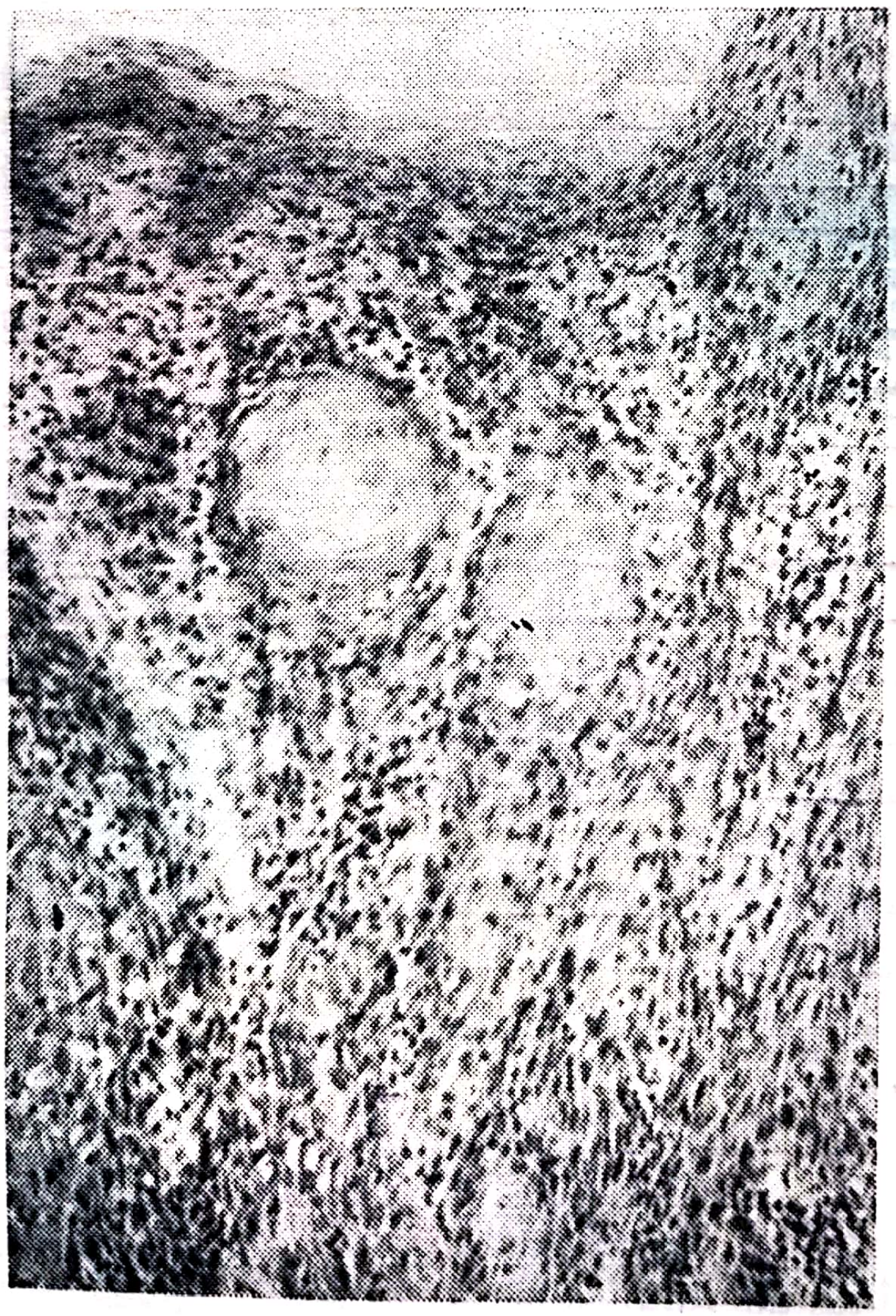

Fig. 8.6. — Carcinom spinocelular cu fenomene de cheratinizare.

• *Microscopic:* oricare din aceste forme macroscopice ale cancerului cervical invaziv poate îmbrăca trei forme histopatologice diferite și anume: forma nediferențiată (25%), carcinomul spinocelular (52%) și carcinomul spinocelular cu fenomene de keratinizare (23%):

— *carcinomul nediferențiat* numit și *carcinom cu celule mici* pare să provină din porțiunea cilindrică a zonei de joncțiune, pe seama celulelor de rezervă (vezi histogeneza). Este forma cea mai gravă, apare mai frecvent la femei tinere, are o evoluție cu diseminare rapidă („spray-carcinoma", Schiller, 1953; Ashley, 1966), (fig. 8.5);

— *carcinomul spinocelular* forma cea mai frecvent întîlnită, este format din celule diferențiate amintind pe cele din stratul spinos superficial. Histogenetic, derivă de obicei dintr-o metaplazie pavimentoasă atipică, deci din versantul exocervical al zonei de joncțiune;

— *carcinomul spinocelular cu fenomene de keratinizare* este asemănător cu precedentul, dar prezintă în plus niște „perle epiteliale", ca urmare a fenomenului de keratinizare. Este considerat forma cea mai diferențiată (fig. 8.6).

d) *Alte forme histologice de neoplasme cervicale*

— *Adenocarcinomul* apare în zona orificiului extern al colului uterin, mai frecvent însă endocervical, uneori profund în canalul cervical. Ocazional poate fi vorba de extinderea spre col a unui adenocarcinom de endometru. *Microscopic:* structură glandulară, celulele avînd un grad variabil de diferențiere; cînd celuele au un grad mai redus de atipie, mitoze mai rare, iar producția de mucus păstrată, este vorba de un *adenom malign;* cînd celulele au toate caracterele de malignitate, structurile glandulare sînt lipsite de membrană bazală, sînt prezente numeroase mitoze mai ales atipice, adesea aspectul glandular înlocuindu-se cu acela de carcinom masiv, ne aflăm în fața unui *adenocarcinom* propriu-zis. Cînd există o mixtură de aspecte, de adenocarcinom și carcinom pavimentos, este vorba de un *adenoacantom*, care nu modifică însă prognosticul rezervat al adenocarcinomului. Mai amintim o formă specială, *adenocarcinomul cu celule clare,* care însoțește adesea o neoplazie similară cu punct de plecare vaginal; apare la fetele tinere, în perioada peripuberală și s-ar datora, cum afirmă unii (Herbst, 1981), utilizării de către mamă în timpul gestației a unor doze mari de dietilstilbestrol. Ar deriva din resturi embrionare ale schiței mezonefrosului.

— Interesante ca problemă de diagnostic sînt tumorile mezodermice mixte, cu caracter fungoid, hemoragic, numite din acest motiv *botriosarcoame.* Diagnosticul se stabilește pe baza aspectului lor bizar, pleiomorf, în care se întîlnesc glande, țesut conjunctiv uneori miomatos, cartilaginos sau chiar osos. Se dezvoltă din resturi embrionare mezodermice și au o evoluție foarte malignă.

— Foarte rar, se mai pot întîlni la colul uterin diferite tipuri de *sarcom* (fibrosarcom, leiomiosarcom, limfosarcom, reticulosarcom), de *teratoame maligne,* și excepțional, *melanoame maligne.*

8.1.4. DIAGNOSTICUL CANCERULUI COLULUI UTERIN

Generalități. Diagnosticul de cancer al colului uterin, atunci cînd există o leziune evidentă clinic, nu ridică nici un fel de problemă. Uneori nu trebuie să ne „obosim" nici măcar cu recoltarea unei biopsii, pentru că deja aplicarea speculului vaginal se însoțește de desprinderea unor fragmente de țesut, suficiente pentru laboratorul de anatomie patologică. Aceasta este situația „penibilă" a profesiunii noastre, pentru că nu este permis ca neoplasmul colului uterin să fie descoperit într-o fază atît de înaintată. De fapt, nu există nici o altă localizare canceroasă care să dispună de atîtea mijloace de diagnostic precoce ca neoplasmul colului uterin. Aceasta face ca însăși noțiunea de *precoce* să aibă aici un alt conținut. Atîta timp cît singurul mijloc de *diagnostic de suspiciune* a fost examenul clinic (certitudinea diagnostică aparține exclusiv examenului histo-patologic), se considera precoce descoperirea bolii într-o fază încă *strict localizată* la colul uterin sau avînd o extindere limitată la parametre și vagin, permițînd deci un tratament radical cu intenție curativă. Acest grad de precocitate s-ar putea numi *precoce-clinic*. Introducerea colposcopiei și citologiei a permis deplasarea precocității spre etape din ce în ce mai incipiente ale bolii, *preclinice* sau *infraclinice*, cum ar fi cancerul intraepitelial sau cel microinvaziv, care reprezintă de fapt *cele mai precoce forme de existență ale cancerului colului uterin.*

Diagnosticul precoce nu se referă numai la aspectul morfologic al leziunii, ci se validează mai ales prin valoarea sa prognostică, de fapt criteriul care dă un *sens* noțiunii de *precocitate*. Într-adevăr, un CIE, chiar printr-o terapie limitată, minoră, nemutilantă, se însoțește de vindecare în 100% de cazuri; în stadiul I vindecarea este de aproape 90%, în stadiul II de 70%, pentru ca apoi în stadiul III vindecarea să scadă la 25—30%, iar în stadiul IV să fie practic nulă (Chiricuță, 1972).

Mijloace de diagnostic în cancerul colului uterin. Păstrînd ordinea istorică de apariție, vom trece succesiv în revistă examenul clinic, examenul colposcopic, examenul citologic și tehnicile de biopsie, primele permițînd un *diagnostic de suspiciune* (prezumtiv), iar ultimile oferind histo-patologului posibilitatea stabilirii *diagnosticului de certitudine*, singurul care permite aplicarea unui tratament corect.

a) *Examenul clinic* constă din anamneză și examenul obiectiv ginecologic. Cancerul incipient este asimptomatic; atunci cînd apare pe fondul unei leziuni cervicale benigne („eroziune") se poate însoți de o leucoree banală, poate ceva mai abundentă. Simptome mai evidente apar numai în formele avansate; *leucoreea purulentă, fetidă*, însoțește leziunile mari, exofitice, suprainfectate; *hemoragia* este la început intermitentă, de mică intensitate, dar persistentă și care desfide orice regulă; *hemoragia la contact* este poate unicul simptom care sugerează o neoplazie cervicală (mai ales în menopauză). Hemoragia abundentă, masivă, trenantă, însoțește de obicei cancerele avansate. *Durerea* este un simptom tardiv în cancerul colului uterin și denotă invadarea parametrelor și prinderea filetelor nervoase care trec prin această zonă (mai ales parametrele posterioare). În concluzie, *în simptomatologia cancerului colului uterin întîlnim aceleași semne ca în orice altă afecțiune ginecologică, leucoreea, hemoragia și durerea, care nu au aproape nimic caracteristic și, în plus, prezența lor denotă o leziune avansată.*

Examenul ginecologic constă în aplicarea valvelor, tactul combinat cu palparea abdomenului și tactul rectal; el ne pune imediat pe calea diagnosticului în cazul unor leziuni evidente pe colul uterin, cînd confirmarea histologică, printr-o tehnică rudimentară de biopsie, prin ciupire (fragmentară, „punch-biopsy") reprezintă o simplă formalitate. Chiar dacă examenul clinic este un mijloc de investigație evident limitat, el nu poate lipsi însă din cadrul nici unei examinări a colului uterin și *este primul în secvența oricărei baterii de examinări.* Examenul clinic cîștigă o semnificație deosebită atunci cînd:

— este efectuat chiar de primul medic la care apelează bolnava, de obicei practicianul general, care dacă își dă osteneala acestui examen simplu și expeditiv, poate îndruma imediat femeia către specialist, făcînd, fără întîrziere, primul pas care poate fi de importanță vitală, în stabilirea diagnosticului;

— este efectuat cu multă grijă de medicul de specialitate, avertizat de posibilitatea existenței unui cancer, chiar în dosul celei mai banale exocervicite și care trece neîntîrziat la folosirea unor mijloace suplimentare de examinare în vederea elucidării diagnosticului (în fond primele diagnosticuri de CIE s-au stabilit cu mult înaintea introducerii colposcopiei și citologiei și s-au datorat zelului unor ginecologi de a stabili diagnosticul exact al unei leziuni banale, aparent lipsită de orice semnificație oncologică);

— este efectuat în cadrul unei instituții specializate, pentru stabilirea gradului extensiunii reale a leziunii, pentru că stadializarea în cancerul colului uterin este prin excelență clinică (vezi în cele ce urmează).

În concluzie, examenul clinic reprezintă prima verigă în diagnostic, verigă indispensabilă, chiar dacă prin el însuși nu oferă posibilitatea unui diagnostic cu adevărat precoce, dar deschide calea celorlalte mijloace de investigație.

b) *Examenul colposcopic* a fost imaginat încă din anii 1924—1925 de Hinselmann, dar extinderea lui a cîștigat în amploare abia după al doilea război mondial, iar în America abia în ultimii 10—15 ani. Descrierea leziunilor colposcopice elementare și stabilirea corespondenței lor cu substratul histopatologic, a oferit posibilitatea determinării unor trepte de gravitate destul de precise a imaginilor colposcopice, reușind să elimine din cadrul numeroaselor aspecte clinice patologice ale colului uterin balastul leziunilor lipsite de orice suspiciune și să restrîngă considerabil numărul biopsiilor necesare diagnosticului. Socotim că, în esență, valoarea colposcopiei constă tocmai în a indica *cînd, unde și cum trebuie efectuată o biopsie.*

Nu trebuie însă să cerem colposcopiei mai mult decît ne poate da:

— ea nu permite decît un diagnostic prezumtiv, dar face acest lucru cu o acuratețe care, pentru cancerele infraclinice, depășește 80% (între 76,8% și 97,7% potrivit opiniei a 21 de autori citați de Chiricuță și colab., 1972);

— colposcopia nu poate vizualiza endocolul, inconvenient major în situațiile cînd zona de joncțiune s-a retras adînc endocervical.

Cu excepțiile menționate, colposcopia stabilește „pe harta" leziunii exocervicale zona cu cele mai severe modificări morfologice, permițînd orientarea biopsiei spre regiunea de maximă suspiciune: biopsia țintită*. De asemenea, colposcopia oferă posibilitatea urmăririi dinamice a leziunilor cervicale (în evoluția lor naturală, pentru studiile prospective, sau după tratament), aducîndu-și aport major la înțelegerea actuală a procesului carcinogenezei cervicale.

---

* În Lumea Nouă, care a îmbrățișat examenul citologic ca metodă de depistare a cancerului uterin, în prezența unei citologii suspecte s-a preconizat așa-zisa „biopsie în 4 cadrane", metodă oarbă, urmată de numeroase eșecuri. S-a trecut apoi la indicarea de rutină a conizației dovedită adesea inutilă și mult prea costisitoare. Abia în ultimul timp s-a „redescoperit" colposcopia și rolul ei major în diagnosticul leziunilor cervicale.

După Hinselmann, prima generație de colposcopiști (Ganse, Mestwerdt, Glatthaar, Majewski, Burghardt ș.a.) au adus unele îmbunătățiri metodei: colposcopia lărgită, proba cu noradrenalină pentru studiul comportamentului vascular (Majewski) etc. Pentru accentuarea aspectului patologic vascular s-a preconizat de asemenea folosirea luminii în vapori de sodiu sau mercur, apoi filtrul verde, badijonarea colului cu acridinoranj, sulfat de berberină sau sulfat de chinină.

Pe linia îmbunătățirii tehnice a aparaturii amintim: fotocolposcopia simplă sau polaroidă, colposcopia în relief etc. Colposcopul IOR, construit cu ani în urmă, în mîna unui specialist experimentat și cu tragere de inimă, își face și acum datoria, după mai bine de 25 de ani de existență.

c) *Colpomicroscopia* (Antoine, Grünberger) se bazează pe principiul microscopiei *in vivo*, cu iluminare directă, capabilă să studieze epiteliul cervical, colorat intravital cu hematoxilină sau albastru Evans, cu putere măritoare de la 125 la 200 de ori (optim 160x). Se folosește mai puțin ca mijloc de diagnostic, cît mai ales în cercetarea carcinogenezei cervicale.

d) *Testul Lahm-Schiller* (1926), folosit azi în paralel și ca un timp obligator al colposcopiei, se bazează pe afinitatea tinctorială a glicogenului din celulele epiteliului pavimentos normal față de iod (soluție de iod iodurat). Lipsa de încărcare cu glicogen a epiteliului atipic, mai ales a celui neoplazic, determină o zonă uniform sau lacunar palidă, în contrast cu epiteliul vecin sănătos, care se colorează în brun întunecat. În lipsa colposcopiei, testul Schiller poate fi folosit pentru delimitarea zonei patologice cervicale și „țintirea" biopsiei.

Bazîndu-ne pe un principiu asemănător și anume al colorării intravitale diferențiate între epiteliul normal și cel atipic (inclusiv neoplazic), Richart (1963) a propus testul cu *albastru de toluidină*, colorant nuclear care ar da pentru țesutul neoplazic (bogat în nuclei hipercromici și sărac în citoplasmă) o tentă mai întunecată decît epiteliul normal. Nu aduce nimic în plus față de testul Schiller, care este exact și expeditiv.

e) În 1927, Aurel Babeș și C. Daniel preconizează primii: „Posibilitatea diagnosticului cancerului colului uterin prin frotiuri" (titlul comunicării în fața societății de Ginecologie din București), semnînd actul de naștere al *examenului citologic*, care avea să fie lansat în practica curentă abia în 1943, de Papanicolau și Traut. Aceștia au meritul de a fi pus la punct o tehnică de recoltare și colorare și de a fi oferit un sistem clar și concis de interpretare a semnificației frotiurilor. Recunoscîndu-se din ce în ce mai des prioritatea românească a „testului Pap" (cito-tumoral) (Wied, 1964; Daniel, 1964; Douglas, 1967; Chiricuță, 1978) acesta a revoluționat procesul de depistare și diagnostic precoce al cancerului colului uterin, prin calitățile sale care nu au putut fi egalate de nici o altă tehnică de depistare, pentru nici una din bolile cronice cu răspîndire în masă.

Testul citologic are valențe multiple, permițînd descoperirea și a altor localizări neoplazice ale tractului genital feminin (endocol, endometru, endosalpinge); poate să surprindă prezența unei neoplazii într-o fază foarte incipientă, ca și toate stările precanceroase cervicale; poate vedea și acolo unde endoscopul este „orb" și anume canalul cervical. Are un număr redus de rezultate fals-negative (sensibilitate) și fals-pozitive (fiabilitate), ceea ce îi conferă o acuratețe globală ridicată (92—95%), apropiindu-se de valoarea examenului histopatologic. Trebuie însă să insistăm asupra faptului că examenul citologic *nu poate înlocui* examenul histo-patologic, rămînînd în procesul de diagnostic doar un excelent mijloc de diagnostic de suspiciune; în schimb este *principala metodă de depistare* a cancerului colului uterin la marile grupe de populaţie (screening în masă).

Faţă de tehnica clasică, a celor trei frotiuri (a aspiraţiei din fundul de sac vaginal, de pe suprafaţa colului şi de la nivelul orificiului extern al colului (Papanicolau), care rămîne cea mai exactă, azi se folosesc în scop de rutină tehnici mai expeditive, ca de exemplu „gratajul" cervical (Ayre) cu ajutorul unei spatule din lemn sau plastic, care „raclează" suprafaţa colului şi zona orificiului extern şi execută din tot acest material recoltat un singur frotiu (în primul rînd examenul citologic trebuie să demonstreze doar *dacă există sau nu celule suspecte şi nu locul* de unde provin acestea). Prin aceasta, colposcopia se întregeşte excelent cu examenul citologic, astfel încît îndelungata controversă „colposcopie" sau „citologie" s-a rezolvat azi printr-un răspuns ferm: „colposcopie şi citologie" (Alessandrescu, 1962; Sîrbu, 1956; 1962; Scott şi colab. 1964, 1969; Timonen, 1967; Chiricuţă, Munteanu, 1972, 1976; Bajardi, 1979 ş.a.). În domeniul citologiei, de asemenea s-au adus inovaţii tehnice, cum ar fi *metodele de autoprelevare* (Davis, 1962; Chiricuţă, Munteanu, 1968) şi de *prelucrare automată* de laborator. În prezent se pun la punct *metode de „citire"* complet *automatizată* a frotiurilor (Diakumakos şi colab., 1962; Koening şi colab., 1968; Gusberg şi colab., 1969; Tanaka şi colab., 1977 ş.a.). Dacă prin prelucrarea automată s-a uşurat munca de laborator, citirea automată, chiar dacă va reuşi să facă un „prescreening" al frotiurilor, selecţionîndu-le pe cele patologice din marea masă de frotiuri normale, nu va putea înlocui omul pentru stabilirea verdictului diagnostic definitiv (Wied, 1968 ş.a.).

Menţinîndu-ne în cadrul strict al examenului citologic ca mijloc de diagnostic şi nu ca metodă de depistare (vezi cele ce urmează), atragem atenţia asupra importanţei recoltării, prelucrării de laborator şi mai ales a interpretării. Iniţial, Papanicolau a preconizat cinci categorii de frotiuri (C_I — C_V): C_I =celule normale fără atipii; C_{II} =celule cu unele atipii, dar fără suspiciune de malignitate; C_{III}=celule cu atipii avînd unele suspiciuni, dar fără să se poată afirma malignitatea. C_{IV} =celule izolate cu atipii, sugerînd în mod cert malignitatea şi C_V=celule maligne în placarde, de fapt o microbiopsie. În ultimul timp, experienţa citologilor crescînd foarte mult, folosind criterii calitative şi cantitative privitoare la celulele atipice, rezultatul citologic nu se mai exprimă prin cele 5 tipuri descrise de Papanicolau, ci anticipează diagnosticul histo-patologic (CIN gr. I—III cancer microinvaziv, cancer invaziv), lucru pe care-l face cu o acurateţe remarcabilă, între 95—99% în funcţie de diferiţi autori.

ⓕ În ansamblu, toate mijloacele de examinare prezentate pînă acum stabilesc doar un diagnostic prezumtiv. *Diagnosticul definitiv* aparţine exclusiv examenului histopatologic, ceea ce impune *prelevarea unei biopsii.* Atunci cînd examenul clinic evidenţiază o leziune avansată, biopsia devine o simplă formalitate: pe măsura deplasării precocităţii diagnosticului spre fazele infraclinice ale bolii, recoltarea biopsiei devine un act de fineţe şi de mare responsabilitate.

Existenţa unui proces neoplazic incipient, în afara oricărei leziuni aparente clinic sau chiar colposcopic, dar suspectată de un examen citologic, greutatea de a stabili *prezenţa* şi limitele unui proces neoplazic incipient, posibilitatea ca în prezenţa unei leziuni minime (de ordinul cîtorva sute de microni) secțiunea bioptică să treacă „alături“ de procesul malign, toate acestea fac ca biopsia să devină un act de o tehnicitate din ce în ce mai ridicată, care *urmărește să răspundă cît mai precis la suspiciunile ridicate de examinările anterioare, și să stabilească dacă este prezent sau nu un proces malign, dacă acesta este sau nu invaziv și în ce grad.* În felul acesta, pentru leziunile subclinice, biopsia fragmentară (punchbiopsy) cu pensa Jean-Louis Faure (sau Kevorkian), chiar țintită colposcopic sau plasată într-o zonă iod-negativă, devine din ce în ce mai puțin satisfăcătoare. Se impune mereu mai des asocierea cu *chiuretajul endocervical* (chiureta Volkmann) sau recoltarea cu lama, bisturiul sau ansa diatermică a întregii zone din jurul orificiului extern (biopsia inelară Ayre, biopsia prin „răzuire“). Uneori nici una din aceste metode nu este suficientă, fiind nevoiți să recurgem la o metodă chirurgicală de biopsie, cum este *conizația.* Alături de majoritatea autorilor moderni, credem că indicațiile majore ale conizației diagnostice sînt următoarele (Burghardt, 1962; Shingleton, 1968; Webb, 1979; Munteanu, 1979, 1980 ș.a.):

— col clinic (± colposcopic) nelezional, dar cu citologie repetat suspectă sau pozitivă; biopsia fragmentară este în aceste cazuri inoperantă și atunci *conizația devine procedeul bioptic primar;*

— col clinic suspect (± suspect citologic și/sau colposcopic) și cu un rezultat histo-patologic de displazie severă sau CIE (CIN gr. III) în urma unui procedeu bioptic inițial (de obicei o biopsie fragmentară sau un chiuretaj endocervical); în aceste cazuri *conizația devine un procedeu bioptic secundar,* uneori suficient și terapeutic.

Conizația este o intervenție foarte veche (încă din 1815 Lisfranc o recomandase în scop terapeutic pentru patologia colului, inclusiv neoplazică), dar abia după 1950 este readusă intens în actualitate, ca metodă de diagnostic în prezența unei citologii pozitive, dar fără leziune neoplazică evidentă pe col. Majoritatea autorilor recomandă azi o atitudine mai „circumspectă“ față de conizație, restrîngîndu-i indicația și înlocuind-o ori de cîte ori este posibil printr-o biopsie țintită colposcopic sau orice altă metodă în stare să ofere anatomo-patologului un material cît mai propriu: biopsia fragmentară multiplă, biopsia prin „răzuire“ (shave-biopsy), biopsia seriată etc. Argumentele în favoarea acestei atitudini mai restrictive sînt următoarele:

— conizația este un procedeu operator ale cărui riscuri nu sînt justificate de intervenția lui inițială, care este diagnostică;

— dacă rezultatul histo-patologic al piesei de conizație este o leziune benignă, procedeul se dovedește că a fost exagerat (suprasuficient);

— dacă rezultatul este un cancer invaziv sau chiar un CIE cu leziune reziduală pe colul restant (între 10—27% potrivit diferiților autori), atunci conizația este un procedeu suficient diagnostic, dar nu și terapeutic.

*

În legătură cu tehnica diagnosticului cancerului colului uterin este necesar să precizăm unele aspecte de ordin metodologic și organizatoric:

— în diagnosticul precoce al cancerului cervical *este imposibil să ne bazăm pe un singur mijloc de investigare.* Reamintim că examenul colposcopic are o acuratețe de aproximativ 80%, cel citologic de 92—95%, dar asocierea ambelor metode ridică acuratețea la 97—98%;

— pentru a pune în valoare fiecare din diferitele mijloace de diagnostic este absolut necesar să fie respectată o anumită secvență, altfel riscînd să anulăm calitățile unei anumite tehnici sau chiar să ajungem la rezultate false. Secvența diagnostică optimă este: examenul clinic (complet) — examenul citologic — examenul colposcopic — recoltarea biopsiei;

— *procesul de diagnostic este cu atît mai complex, cu cît se tinde spre un diagnostic mai precoce*. Aceasta incumbă anumite facilități tehnice-organizatorice și în primul rînd *existența unui cabinet de ginecologie axat pe problema diagnosticului precoce al cancerului uterin*, condus de un bun clinician, colposcopit, precum și *existența unui laborator de citologie și de anatomie patologică*.

Într-o asemenea concepție organizatorică este posibil un diagnostic precoce chiar la nivel de masă. Nu credem însă că sarcinile diagnosticului precoce pot fi lăsate la voia întîmplării și că sînt accesibile oricărui ginecolog. În schimb, orice medic ginecolog, indiferent unde-și desfășoară activitatea, poate suspecta existența unei neoplazii cervicale, aportul lui optim la diagnostic constînd în găsirea modalității ca femeia să intre cît mai repede în circuitul specializat de dignostic: serviciul de colposcopie din policlinică sau spital, laboratorul de citologie și histo-patologie.

Depistarea cancerului colului uterin. Se înțelege prin *depistare, testarea unei populații asimptomatice în scopul stabilirii suspiciunii existenței unei anumite boli, în cazul nostru cancerul colului uterin.* Localizarea superficială a neoplaziei și existența unui test de mare sensibilitate cum este examenul citologic, fac prin excelență posoibilă depistarea cancerului colului uterin. Acțiuni de depistare în masă a acestuia au fost întreprinse deja cu mulți ani în urmă, folosind examenul clinic (Lurie, Petrov, cit, de Serebrov și Ceakalin, 1957) sau examenul colposcopic (Erkrath, 1968). În general, aceste acțiuni se rezumau la grupe mici de populație, în anumite colectivități restrînse, fiind întreprinse ca urmare a inițiativei unui colectiv zelos de ginecologi, dar se „stingeau“ relativ curînd, prin scăderea interesului și entuziasmului inițial și obosirea personalului tehnic.

Examenul citologic, prin simplitatea și acuratețea lui a schimbat fundamental metodica depistării cancerului colului uterin în largi acțiuni de masă, datorită calităților lui excepționale ca metodă de depistare (screening) (Fidler și colab., 1968; McGregor, 1966, 1971; Burns, 1968; Christopherson și colab., 1970; Walton, 1976; Kjelgren, 1977; Richart, Barron, 1981);

— este o metodă simplă, expeditivă, cu minimum de disconfort pentru individ;

— are o largă accesibilitate, superioară oricărei alte metode;

— are o aplicabilitate teoretic nelimitată, putînd cuprinde întreaga populație de risc;

— permite surprinderea bolii în stadii foarte incipiente, inclusiv toate formele de cancer preclinic, precum și leziunile preneoplazice (CIN) care, tratate corect, permit o profilaxie primară. Este pentru prima dată în patologia oncologică cînd, după aplicarea intensivă a examenului citologic, s-a ajuns în unele țări ca procentul cazurilor depistate într-un stadiu preinvaziv să depășească cu mult cazurile descoperite în stadiul invaziv, majoritatea acestora fiind și ele în faze mai incipiente, radical curabile (fig. 8.7). Indicele de depistabilitate la populațiile nesupuse anterior unei acțiuni citologice este între 3 și 6‰, din care 2—4‰ sînt CIE;

— metoda este foarte sensibilă, reușind să aducă procentul de rezultate fals-negative în jurul lui 4—5%, scăpînd exclusiv acele forme incipiente de cancer în care celulele maligne, dintr-un motiv obiectiv sau viciu de recoltare, nu ajung pe frotiul citologic;

— examenul citologic se bucură de o fiabilitate superioară, cu alte cuvinte realizează un procent neînsemnat de rezultate fals-pozitive, deci nu creează „false alarme" care ar putea compromite încrederea în metodă;

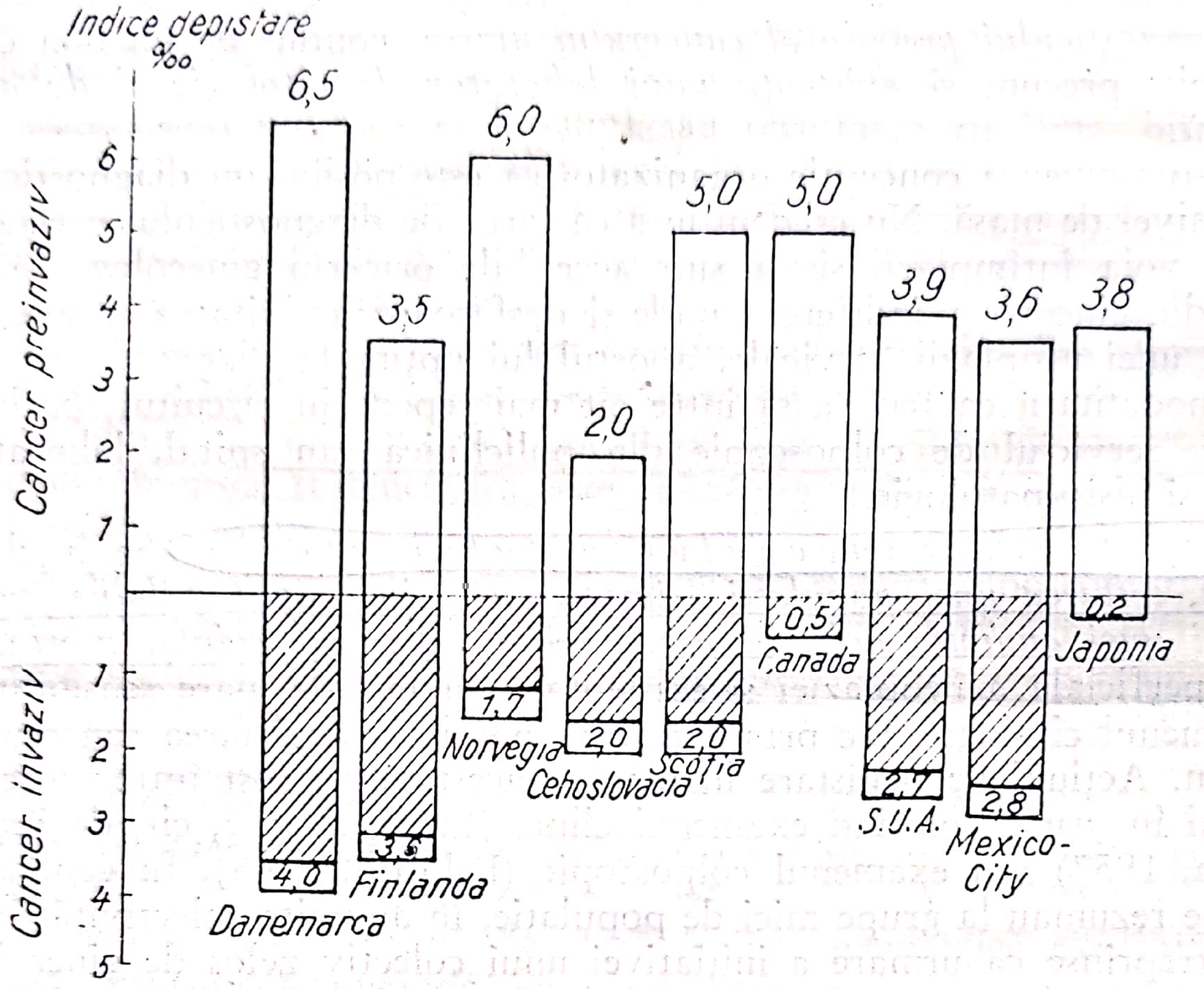

Fig. 8.7. — Indicele de depistare (‰) a cancerelor preinvazive și invazive ale colului uterin, în unele țări.

— examenul citologic este rentabil, pentru că se adresează unei localizări a cancerului cu o morbiditate suficient de ridicată, densitatea bolnavelor fiind și mai mare dacă acțiunile se concentrează la populația de risc;

— metoda este ieftină, economică. Cifrele estimative pentru țara noastră atribuie examenului citologic un cost de aproximativ 10 lei (Bolba, 1976); costul este de 5 mărci în RFG, 5 dolari în SUA, plasîndu-se acolo în rîndul celor mai ieftine mijloace de investigație paraclinice sau de laborator.

Examenul citologic își demonstrează la maximum valoarea ca metodă de depistare numai în contextul unei *metodologii corespunzătoare* și anume:

— trebuie să cuprindă mase cît mai largi ale populației de risc;

— trebuie să fie o acțiune continuă, de durată, cu repetare periodică pentru fiecare subiect examinat;

— trebuie să se facă o recoltare, prelucrare de laborator și interpretare corectă;

— acțiunea trebuie finalizată cu grijă, adică femeile preselecționate ca suspecte trebuie supuse unui atent proces de diagnostic pentru stabilirea cu certitudine a bolii și apoi tratate corespunzător.

În legătură cu examenul citologic ca metodă de depistare, mai este necesar să fie lămurite cîteva aspecte de principiu:

a) Care sînt *limitele de vîrstă* ale populației feminine supuse acțiunii de screening citologic? În țara noastră s-au fixat ca limite vîrstele de 30—65 de ani (pentru a cuprinde femeile din grupa de risc), dar optăm să fie examinate toate femeile de la vîrsta debutului activității sexuale sau cel puțin de la prima sarcină.

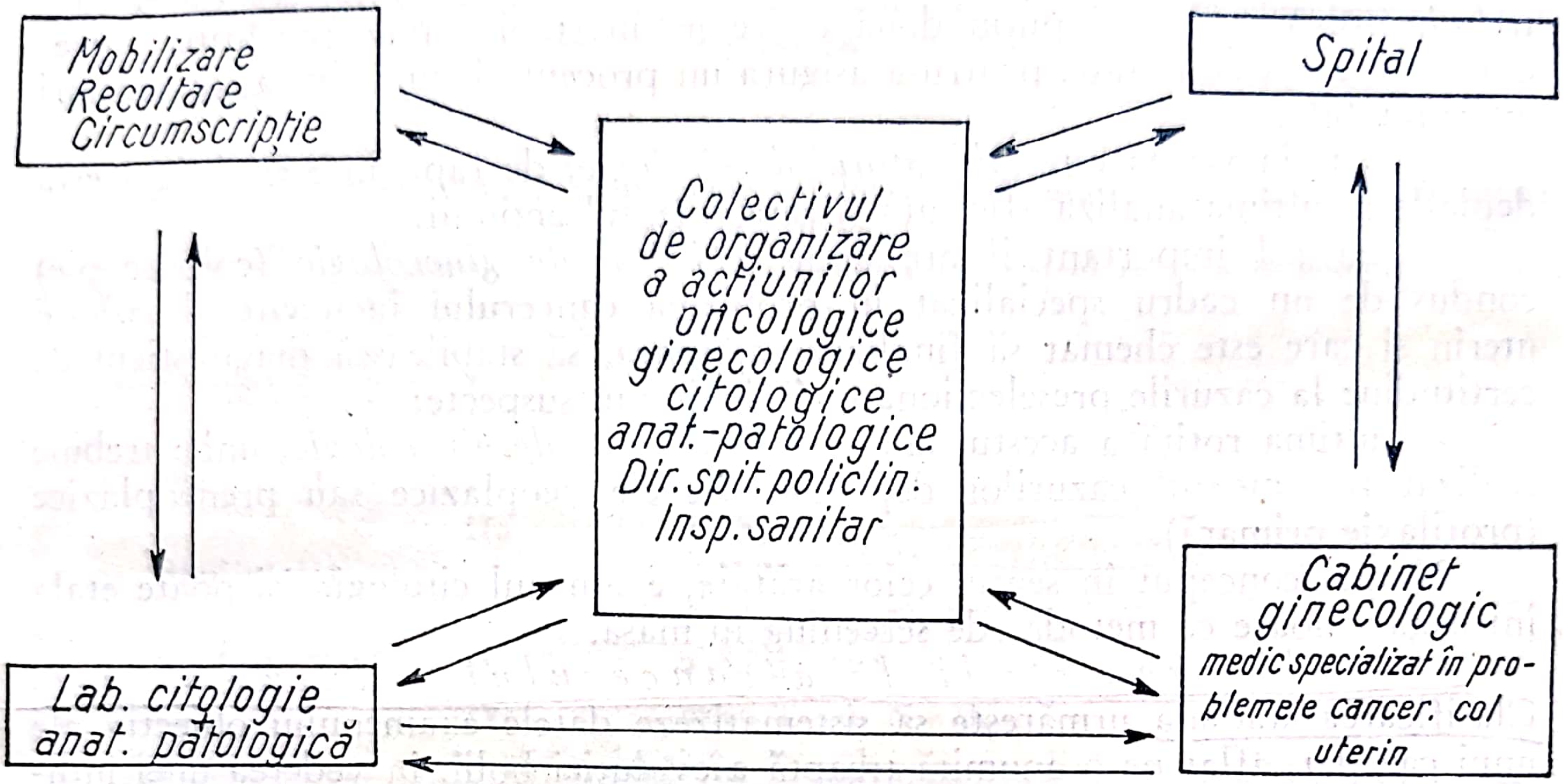
Mobilizare
Recoltare
Circumscripție
Spital
Colectivul de organizare a acțiunilor oncologice ginecologice citologice anat.-patologice Dir. spit. policlin. Insp. sanitar
Lab. citologie anat. patologică
Cabinet ginecologic medic specializat în problemele cancer. col uterin

Fig. 8.8. — Reprezentare schematică a metodologiei depistării citologice a cancerului colului uterin.

b) Urmînd principiul randamentului, s-a pus întrebarea dacă *screening-ul nu ar trebui restrîns la ginecopate?* De fapt, femeile simptomatice dau un procent mai mare de cazuri depistate decît cele asimptomatice, dar la primele boala este de obicei în stadii mai avansate, or, screening-ul citologic se validează tocmai prin descoperirea stadiilor foarte incipiente. Într-un studiu pe femei asimptomatice, dar cu o patologie cervicală prezentă, nesuspectă clinic, s-au depistat 7,3‰ cancere ale colului uterin, majoritatea CIE, iar la o populație de femei cu simptomatologie genitală netă s-au descoperit 52,4‰ leziuni neoplazice, dar multe avansate (Munteanu, 1970).

c) O altă problemă importantă este *intervalul optim* între două examinări citologice. În această privință, părerile sînt împărțite, dar considerăm, alături de majoritatea autorilor (Walton, 1976), că un interval de 3 ani este optim, cu specificarea că acesta trebuie diferențiat în funcție de rezultatul citologic anterior și vîrstă (bolnavele cu leziuni displazice trebuie rechemate la intervale mai frecvente, la fel femeile din grupa de risc; în schimb, femeile de vîrstă înaintată, după o serie de frotiuri repetat negative, pot fi rechemate mai rar).

d) O problemă căreia trebuie să i se acorde întreaga atenție este *pregătirea psihologică a acțiunii*, de care depinde în mare măsură *gradul de cooperare* a populației la acțiune. O participare de 75—80% se consideră ca acceptabilă (MacGregor, 1966; Christopherson, 1970; Walton, 1976 ș.a.).

e) De importanță capitală este *asigurarea bazei tehnice-materiale:* laboratoarele de citologie și cadrele de citologie și citotehnicieni.

Metodologia depistării poate fi prezentată, pe scurt, prin următoarea schemă (fig. 8.8), în cadrul căreia, fiecărei verigi îi revin sarcini absolut precise, existînd legături multiple de colaborare între acestea, care transformă întregul angrenaj într-un ansamblu unitar:

— mai întîi este necesar un *colectiv larg de organizare și conducere* a acțiunii, fiecare membru avînd responsabilități precise, care să cuprindă toți factorii organizatorici și tehnici necesari bunei desfășurări a acțiunii;

— a doua verigă importantă este *punctul* (*cabinetul*) *de recoltare*, care trebuie prevăzut cu cel puțin două cadre medii stabile, bine pregătite, antrenate în această activitate, pentru a asigura un procent cît mai ridicat de frotiuri interpretabile;

— a treia verigă este *laboratorul de citologie;* de fapt, în esență de acesta depinde în ultimă analiză eficiența și randamentul acțiunii;

— un rol important îl are apoi *cabinetul de ginecologie* (colposcopie) condus de un cadru specializat în problema cancerului incipient al colului uterin și care este chemat să finalizeze acțiunea, să stabilească diagnosticul de certitudine la cazurile preselecționate citologic sau suspecte;

— ultima rotiță a acestui angrenaj este *secția de ginecologie*, unde trebuie realizat tratamentul cazurilor depistate, fie ele neoplazice sau preneoplazice (profilaxie primară).

Numai conceput în sensul celor arătate, examenul citologic își poate etala întreaga valoare ca metodă de screening în masă.

Clasificarea stadială a cancerului colului uterin.

Clasificarea stadială urmărește să sistematizeze datele examenului obiectiv ale unui caz dat, aflat pe o anumită treaptă a evoluției bolii, în vederea unei indicații terapeutice individualizate și pentru a permite compararea rezultatelor diferitelor tipuri de tratament sau ale diferitelor centre terapeutice.

Istoric vorbind, au existat mai multe clasificări stadiale ale cancerului colului uterin, dar în prezent se folosește clasificarea TNM (UICC) acceptată în 1972 de FIGO, cu ultima modificare din 1978 (OMS, 1978). Această clasificare evaluează stadiul în funcție de *gradul de extensiune tumorală* (T), *prezența sau absența adenopatiei* (N) și a *metastazelor* (M). Pentru aplicarea acestei clasificări stadiale, se folosesc următoarele reguli:

— obligativitatea confirmării histopatologice a bolii;

— aprecierea extinderii bolii prin metode clinice și radiologice;

— invazia ganglionară se apreciază limfografic și privește exclusiv ganglionii loco-regionali (ganglionii pelvieni situați sub bifurcația arterei iliace comune).

Pentru aplicarea corectă a acestei clasificări, diferitele aspecte pe care le îmbracă categoriile T, N și M trebuie precis delimitate. Astfel:

T — *Tumoarea primară*

T_1S — cancer preinvaziv (in situ, intraepitalial)
T_1 — cancer limitat la colul uterin
T_{1a} — cancer invaziv *preclinic* (diagnostic exclusiv histo-patologic) (cancer microinvaziv, microcancer Mestwerdt);
T_{1b} — cancer invaziv *clinic*;
T_2 — cancerul depășește colul uterin spre vagin, dar fără să atingă treimea inferioară și / sau invadează parametrele, dar nu atinge peretele pelvin;
T_{2a} — cancerul invadează vaginul;
T_{2b} — cancerul infiltrează parametrele;
T_3 — cancerul invadează vaginul pînă în treimea inferioară și parametrele pînă la peretele pelvin (notă: prezența hidronefrozei sau excluderea unui rinichi prin stenoză ureterală situează bolnava la T_3)
T_4 — carcinomul invadează vezica și / sau rectul, sau organe extrapelviene;

T_{4a} — invadarea vezicii și / sau rectului evidențiabilă histopatologic;
T_{4b} — extinderea cancerului în afara pelvisului.

N — *Ganglionii limfatici regionali*

N_x — evidențierea ganglionilor nu este posibilă prin metode clinice și paraclinice utilizate;
N_1 — ganglioni regionali evidențiabili clinic (și / sau limfografic);
N_2 — ganglionii se palpează ca o masă tumorală, imobilă pe peretele pelvian, fiind separați printr-un spațiu liber față de tumoarea primitivă.

M — *Metastaze la distanță*

M_0 — nu se evidențiază metastaze la distanță
M_1 — metastaze la distanță prezente (inclusiv în ganglionii de deasupra bifurcației arterei iliace primitive sau inghinale).

În funcție de diversele grupări ale categoriilor T, N și M rezultă următoarele stadii clinice:

— Stadiul 0		T_1S
— Stadiul I	Ia	$T_{1a}N_xM_0$
	Ib	$T_{1b}N_xM_0$
— Stadiul II	IIa	$T_2N_wM_0$
	IIb	$T_{2b}N_xM_0$
— Stadiul III		$T_3N_xM_0$
		$T_{1b-2a-2b}N_{1-2}M_0$
— Stadiul IV	IVa	$T_4N_xM_0$, $T_4N_2M_0$
	IVb	orice T sau $N+M_1$

Există uneori reale dificultăți în încadrarea stadială a unei neoplazii cervicale, mai ales în aprecierea gradului de infiltrare neoplazică a parametrelor, care pot fi infiltrate și inflamator (preexistent sau coexistent cu o leziune neoplazică puternic infectată). În asemenea cazuri, palparea fiind extrem de dureroasă, unii recomandă efectuarea ei sub o scurtă narcoză (epontol). De mare ajutor în aprecierea infiltrării parametrelor, îndeosebi a celor posterioare, este tactul rectal.

Cu toate aceste precauții în plus, uneori decizia unei anumite încadrări stadiale este greu de luat. În situații de acest fel, după îndrumarea OMS, cazul se va încadra într-un stadiu mai mic (mai puțin avansat) și se va evita folosirea unei formulări incorecte de tipul: stadiul I/II sau II/III.

8.1.5. TRATAMENT

Tratamentul cancerului colului uterin este un tratament complex și stadializat, cu alte cuvinte un tratament individualizat (Chiricuță, 1955) care utilizează o gamă largă de mijloace terapeutice: chirurgie, iradiere, iar în ultimul timp și în situații particulare, chimioterapia și imunoterapia. Din acestea, singurele care se aplică cu intenție de radicalitate sînt intervențiile chirurgicale și procedurile radiologice. În scopul unei sistematizări, vom prezenta mai întîi mijloacele de tratament și apoi modul lor de aplicare, în funcție de stadiul clinic al bolii.

Mijloacele de tratament. Prezentarea mijloacelor de tratament este în primul rînd o enumerare de principii și nu o descriere a tehnicilor (pentru aceasta se recomandă consultarea tratatelor de tehnică chirurgicală ginecologică).

A) *Tratamentul chirurgical*

a) În chirurgia cancerului colului uterin primul principiu de care trebuie să se țină cont este *radicalitatea oncologică*, cu alte cuvinte actul chirurgical va urmări să îndepărteze în totalitate leziunea primară cu extensiunile ei, împreună cu ariile ganglionare loco-regionale, este deci o chirurgie de teritoriu limfatic (Toma Ionescu, Wertheim).

În funcţie de gradul de extensie a leziunilor neoplazice s-au propus următoarele tipuri de intervenţie:

— *pentru leziunile intraepiteliale:* cauterizarea (criocauterizarea, diatermocauterizarea, cauterizarea cu CO_2 — laser) (Crips şi colab., 1970; Mylotte, 1981; Burke şi colab., 1981), *conizaţia* (Boyd şi colab., 1963), *amputaţia colului*, histerectomia totală simplă abdominală sau vaginală*;

— pentru *leziunile invazive* (invazia neoplazică a ganglionilor locoregionali este teoretic posibilă chiar în stadiul I), intervenţia de elecţie este *limfadeno-colpo-histerectomia totală lărgită pe cale abdominală* (Alessandrescu, 1969; Brenier, 1950; Brunschwig, 1955; Chiricuţă, 1955, 1972, 1976, 1980; Iacobovici, 1956; Meigs, 1947; Petroşanu şi colab., 1957, Stanca şi colab., 1935) şi prin excepţie pe *cale vaginală* (Stoeckel, 1931; Vuia, 1955; Schauta, 1902).

b) *Necesitatea tratamentului asociat:* atît actul chirurgical singur, cît şi radioterapia, dau procente de vindecări definitive mai mici decît tratamentul asociat radiochirurgical, deoarece cele două metode terapeutice se întregesc reciproc. Această asociere, propusă încă din anul 1922 de Monod a fost apoi susţinută de majoritatea autorilor**;

— astfel actul operator extirpă uterul, cea mai mare parte a ţesutului conjunctiv periuterin susceptibil de a fi invadat neoplazic, precum şi ganglionii limfatici pelvieni; în schimb iradierea „sterilizează" infiltraţia neoplazică a zonei parametrale ce nu a putut fi abordată chirurgical (o parte a pediculului subureteral), precum şi unele zone care cad oricum în afara cîmpului operator (eventuale diseminări neoplazice în ganglionii iliaci primitivi); de asemenea, radioterapia sterilizează tumoarea primitivă (oncologic şi microbian) într-un mare procent al cazurilor şi oferă chirurgului condiţii superioare de intervenţie. Redăm (Chiricuţă, Rişcă, 1972) tabelul I care exprimă posibilităţile conjugate ale chirurgiei şi radioterapiei:

Tabelul IV

Teritoriul anatomic	Posibilitatea de rezolvare prin iradiere	Posibilitate de rezolvare prin chirurgie
Colul uterin	Incompletă (80—90%)	100%
Pediculul supraureteral al parametrului	Incompletă	100%
Pediculul subureteral	Superioară chirurgiei	Incompletă
Teritoriul limfatic loco-regional	Incompletă	Superioară iradierii

— există mai totdeauna o neconcordanţă între aprecierea clinică şi extinderea reală a bolii (Taylor: în stadiul I clinic numai 52% din bolnave au avut boala, histologic, limitată la col, 25% fiind în realitate în stadiul II, 15% în stadiul III și 8% în stadiul IV), or, chirurgia, ca act terapeutic izolat, este cu atît mai insuficientă, cu cît stadiul real al bolii este mai avansat.

---

* Alegerea metodei de tratament chirurgical depinde de felul cum a fost pus diagnosticul de CIE, de vîrsta bolnavei, de dorinţa acesteia de a mai avea copii, de eventualele leziuni asociate utero-anexiale etc.

** O excelentă pledoarie, bazată pe o literatură exhaustivă, în favoarea tratamentului asociat, în: Operaţiile radicale de I. Chiricuţă, Chirurgia ginecologică, sub redacţia prof. dr. P. Sîrbu, Ed. Medicală (Bucureşti), 1981.

c) Un alt principiu privește *locul* chirurgiei în secvența mijloacelor terapeutice ale tratamentului complex. Cu excepția CIE și a bolnavelor aflate în stadiul I/A, toate celelalte stadii evolutive beneficiază în primul rînd de tratamentul radiologic și abia apoi de cel chirurgical (stadiile I și II și unele bolnave din stadiul III), sau exclusiv de tratament radiologic (majoritatea stadiilor III). Secvența inversă: chirurgie-radioterapie este mai puțin favorabilă tehnic și prognostic și anume:

— actul operator executat pe parametre infiltrate neoplazic favorizează diseminarea procesului canceros;

— actul operator nu poate extirpa pediculul subureteral al parametrului lateral, pe care însă radiologia îl sterilizează oncologic;

— intervenția chirurgicală efectuată într-o perioadă de puseu evolutiv (greu de apreciat în cancerul colului uterin, dar teoretic prezent în formele de cancer cu dezvoltare rapidă, mai ales la tinere) biciuiește evoluția cancerului. Iradierea preoperatorie pune de obicei chirurgul în fața unei leziuni dacă nu complet „sterilizată“, cel puțin frenată în evoluția ei;

— iradierea preoperatorie realizează în peste 90% a cazurilor distrugerea focarului neoplazic cervical și aceasta suprimă infecția și hemoragia, contribuind la refacerea echilibrului biologic al bolnavelor și oferind condiții generale și locale superioare pentru actul chirurgical.

d) Un alt factor de care trebuie să se țină seama este *momentul* intervenției, adică durata intervalului de timp dintre iradiere și intervenție. Împreună cu majoritatea autorilor, pledăm pentru un interval de 4—6 săptămîni, durată de timp care s-a dovedit necesară pentru refacerea biologică a bolnavei (Chiricuță și colab., 1972, 1976). Există autori (Gest și colab., 1960) care recomandă intervenția imediată, la 40 de ore după iradiere, ceea ce ar reduce durata globală a spitalizării, dar cu un risc crescut pentru bolnavă în privința desfășurării intervenției (hemoragie) sau a evoluției postoperatorii (anergia postiradiere).

B. *Tratamentul radiologic*

Obiectivul iradierii este sterilizarea oncologică a tumorii primare și a extinderilor ei regionale (Regaud, 1920; Moldovan și colab., 1955; Botella-Llusia și colab., 1962; Fletcher, 1968; Sarazin, 1970 ș.a.). Controlul asupra tumorii primare este realizat în procente ridicate; greutatea, atît a iradierii, cît și a chirurgiei este însă de a steriliza extinderea bolii în structurile pelviene. Din acest punct de vedere există situații unde radioterapia are avantaje asupra chirurgiei, dar rezultatele cele mai bune se realizează prin asocierea ambelor metode. De asemenea, iradierea cîștigă net teren în raport cu chirurgia în stadiile avansate; de exemplu, stadiul III este aproape exclusiv al radioterapeutului și numai prin excepție *și* al chirurgului.

Principalele modalități tehnice de aplicare a radiațiilor ionizante în tratamentul cancerului colului uterin sînt *curieterapia intracavitară* și *iradierea* 2. *externă*, transcutanată. Posibilitățile fiecărei metode, de unde și indicațiile, depind de *volumul-țintă* ce trebuie iradiat. Fletcher consideră că în cancerul colului uterin există două grupuri de țesuturi ce trebuie iradiate:

1.

— *unul central* (colul, corpul uterin, treimea superioară a vaginului și zonele proximale ale parametrelor), care reprezintă volumul țintă pentru curieterapia intracavitară și

— *unul periferic* (porțiunea distală a parametrelor și grupele ganglionare situate în apropierea pereților excavației pelviene) care constituie volumul-țintă al iradierii externe.

a) *Curieterapia intracavitară* utilizează surse radioactive naturale (^{226}Ra) sau artificiale (^{60}Cs, ^{192}Ir), care se aplică în contact cu tumoarea primară sub forma unor sonde radifere, realizînd asupra volumului-țintă (relativ mic, de 23—50 cmc), doze care la nivelul mucoasei endocervicale ajung pînă la 20—30 000 razi, dar care scad în raport invers cu pătratul distanței, astfel că la 2 cm în afara colului se ajunge la numai 6—8 000 razi, iar la nivelul peretelui pelvian la 1 000—1 500 razi.

Reținem că există mai multe tehnici de iradiere:

— tehnica Paris, care utilizează o cantitate mică de radium, dar o durată de timp mai mare (120 de ore), cu cîte un aplicator uterin și vaginal;

— tehnica Stockholm care folosește doze mari de Ra pe o durată de timp mai scurtă (25—28 de ore), dar repetate de 2—3 ori la interval de 2—3 săptămîni.

În ultimul timp au avut loc unele îmbunătățiri ale tehnicii aplicării curieterapiei, cu scopul realizării unei eficiențe crescute și exactității sporite a iradierii, cu un risc scăzut pentru personalul manipulant: tehnicile after-loading.

b) *Iradierea externă — transcutanată* are un volum-țintă mult mai mare (1 000—1 200 cmc), plasat în afara volumului-țintă al curieterapiei, urmărind sterilizarea porțiunii distale a parametrelor și grupelor ganglionare limfatice posibil invadate neoplazic. În acest scop utilizează fascicule de radiații sau fotoni (roentgenterapiei) sau radiații gamma (telecobaltoterapie) emise de surse radifere aflate la distanță de corpul bolnavei, ceea ce realizează o distribuție mult mai omogenă a dozei. Dispunem în acest scop de două categorii de surse radifere: *roentgenterapia* (iradiere de joasă energie/terapie „convențională", de ortovoltaj scăzut, 2—300 KeV) și de *înaltele energii* (de ordinul milioanelor de electronvolți, MeV), cum ar fi cobaltoterapia, betatroanele, acceleratorii de particule etc., care ajung pînă la 40 MeV. Acestea din urmă realizează doze mai ridicate și mai omogene în profunzime (tumoricide), de ordinul a 5—6 000 razi, cu efecte negative mai reduse la poarta de intrare tegumentară, avînd un avantaj net din acest punct de vedere față de roentgenterapie.

c) Mai amintim, în scop informativ, posibilitatea de a folosi pentru tratamentul cancerului colului uterin chimioterapia și imunoterapia. *Chimioterapia* nu are în cancerul colului uterin valoarea din alte localizări neoplazice și de aceea indicațiile sînt extrem de limitate, iar rezultatele sînt incerte. Se administrează la bolnave la care tumoarea primitivă a fost stîrpită prin mijloacele uzuale (chirurgie+radioterapie), dar acestea au fost ineficace asupra adenopatiilor, mai ales extrapelviene, sau la bolnave cu recidive locale care nu au beneficiat de radioterapie (Alberts și colab., 1978; Averette și colab., 1977; Smith și colab., 1967 ș.a.). Încă nu se poate vorbi despre o *imunoterapie* în cancerul colului uterin, nici chiar în perspectiva anilor imediat următori. Pînă în prezent s-a încercat cel mult o caracterizare imunologică a bolnavei cu cancer al colului uterin (Barber, Dorset, 1981), dar nu s-au făcut încercări serioase de tratament.

Indicaţia stadială a tratamentului complex radio-chirurgical. Tratamentul stadial al cancerului colului uterin este astăzi bine codificat. Prezentăm schema de tratament uzual, ca şi alte opţiuni terapeutice posibile acolo unde este cazul, adică la bolnavele unde se impune o individualizare deosebită a tratamentului.

Stadiul 0

a) Tratament exclusiv chirurgical: conizaţie, amputaţia colului, histerectomie totală simplă (leziuni benigne asociate ale corpului uterin sau anexelor), histerectomie vaginală (cu indicaţii speciale).

b) Curieterapie intracavitară şi utero-vaginală (prin excepţie în contra-indicaţii absolute chirurgicale) sau preferabil criochirurgie, CO_2-laser.

Stadiile I şi II

a) Curieterapie intracavitară utero-vaginală (7 200 mgEl/h).

b) Colpohisterectomie totală lărgită, după 4—6 săptămîni.

c) Iradiere externă transcutanată postoperatorie în caz că leziunea nu a fost sterilizată de iradiere iniţială şi/sau în prezenţa unei adenopatii neoplazice pelviene (energii înalte).

d) *Prin excepţie* — în tumori cervicale voluminoase exofitice sau cu evoluţie endocervicală, curieterapia (primul timp terapeutic în situaţiile standard) va fi precedată de o iradiere pe întregul pelvis cu o doză de 2 000 razi în 10 fracţiuni, iar intervenţia chirurgicală se va efectua la 8 săptămîni după iradiere.

— În stadiul Ia sau Ib, în situaţii speciale (cînd nu avem la îndemînă posibilităţi imediate de curieterapie), sau în orice stadiu I sau II cînd bolnava prezintă un proces inflamator anexial net (care riscă să se „aprindă" prin curieterapie), secvenţa terapeutică se inversează: chirurgie — radioterapie postoperatorie (obligatoriu energii înalte).

Stadiile III şi IV

a) Iradiere externă cu intenţie curativă (doze maxime) sau paliative şi în funcţie de răspunsul la tratament se va continua cu:

— curieterapie intracavitară cu doze de completare;

— intervenţie chirurgicală cu scop curativ în aşa-zisele stadii III „reconvertite", dar care mai degrabă fuseseră suprastadializate (datorită unui proces inflamator) sau chirurgie paliativă, de „curăţire" (leziune hemoragică) sau de „necesitate" (degajare uretere, rezecţie parţială de vezică etc.).

Tratamentul unor forme particulare de cancer al colului uterin.

a) *Cancerul colului uterin şi sarcina*

Descoperirea unui cancer al colului uterin în perioada gravido-puerperală ridică unele probleme speciale de diagnostic şi tratament (Stanca, 1955; Chiricuţă şi colab., 1972; Rişcă, 1976 etc.), pentru că între acestea se interpune pe de o parte produsul de concepţie, iar pe de altă parte modificările hormonale specifice sarcinii, toate punînd în balanţă prognosticul vital al mamei şi al produsului de concepţie. Din fericire, dacă facem abstracţie de leziunile neoplazice foarte incipiente (CIE, a cărei prevalenţă în sarcină este de ordinul 0,2—1,8%), dar care involuează spontan în peste 50% din cazuri, depistarea unui cancer invaziv în sarcină este rar (Van der Straten: 0,4% pe un milion de naşteri analizate). În general se admite că *sarcina* nu agravează, prin ea însăşi prognosticul cancerului colului uterin (decît în măsura în care este vorba de femei mai tinere, la care cancerul este mai agresiv şi prognosticul mai rezervat, în schimb *naşterea* pe căile naturale are un efect nefavorabil asupra evoluţiei cancerului, traumatismul obstetrical putînd fi urmat de o evoluţie explozivă a bolii.

Din punct de vedere terapeutic, se urmăresc două obiective majore: vindecarea mamei şi eventual, salvarea produsului de concepţie. Rezolvarea acestora depinde de stadiul clinic şi luna de sarcină. Astfel:

— *în primul trimestru al sarcinii* se va aplica tratamentul obişnuit, în funcţie de stadiul clinic, făcînd abstracţie de prezenţa sarcinii. După iradiere survine de obicei avortul spontan, care va fi completat cu un chiuretaj. Dacă nu are loc avortul, după 6 săptămîni se efectuează intervenţia chirurgicală radicală pe uter gravid, produsul de concepţie fiind şi aşa grav lezat prin iradiere;

— *în trimestrul al doilea al sarcinii* se va întrerupe sarcina prin cezariană, în primul timp, apoi se aplică tratamentul stadial standard;

— *în trimestrul al treilea* se va temporiza începerea tratamentului pînă ce fătul devine viabil, cînd se va naşte printr-o cezariană (luna a VII-a) şi apoi se va aplica tratamentul stadial obişnuit. De excepţie, în lipsa radiumterapiei, o dată cu secţiunea cezariană se va face şi intervenţia radicală, urmată de o iradiere externă cu energii înalte.

În stadiile avansate, ţinînd seama şi de trimestrul sarcinii, se recomandă tratament radiologic exclusiv.

b) *Cancerul colului restant*

Survine într-un procent relativ redus, sub 2% în statistica Institutului Oncologic Cluj-Napoca (1952—1963; Rişcă, 1972). Se face distincţie între un cancer veritabil al colului restant (care apare după cel puţin 3 ani de la efectuarea unei histerectomii subtotale) şi cancerul restant (rămas) pe col, cînd intervalul dintre histerectomia subtotală şi descoperirea cancerului este mai mic de 3 ani şi este de presupus că leziunea neoplazică exista deja în momentul histerectomiei. Indiferent de situaţie, indicaţiile de tratament sînt aceleaşi. Se consideră că în general rezultatele sînt mai puţin favorabile decît pe uterul intact; incidenţa mai ridicată a adenocarcinoamelor (mai rezistente la iradiere), lipsa „timpului intrauterin" al iradierii endocavitare, posibilitatea unor leziuni de iradiere a vezicii care coafează bontul istmic, dificultăţi şi complicaţii posibile ale actului chirurgical.

Cu aceste rezerve privind prognosticul, tratamentul cancerului colului restant este identic cu cel obişnuit, adică stadial, complex, asociat radiochirurgical.

8.1.6. PROGNOSTICUL CANCERULUI COLULUI UTERIN

a) Cel mai important element prognostic este *stadiul clinic*. Datele noastre arată vindecarea la 5 ani este în stadiul I de 90—92%, în stadiul II de 75—80%, în stadiul III în jurul a 40%, iar pentru stadiul IV cu totul excepţională.

b) Stadiul clinic nu este singurul factor prognostic. Chiar şi numai *tumoarea* poate să ne dea unele indicii prognostice valoroase. Astfel, în statistica

Institutului Gustave-Roussy (Franța), în T_1 supraviețuirea la 3 ani a fost de 86%, în T_2 de 69%, în T_3 de 40%, iar în T_4 de 8%.

Un alt factor prognostic este *infiltrarea parametrelor.* Astfel, potrivit datelor lui Wolff (statistica Institutului Gustave-Roussy), cînd ambele parametre sînt libere, supraviețuirea la 8 ani este de 72%; dacă un parametru este infiltrat, supraviețuirea scade la 58%, iar dacă ambele sînt infiltrate, supraviețuirea este de 48%. Cînd parametrele sînt infiltrate complet, pînă la peretele pelvian, supraviețuirea este de 27% (parametru infiltrat unilateral), respectiv de 10% (infiltrație bilaterală).

d) S-au descris diferențieri ale prognosticului și în funcție de *dimensiunea tumorii.* Astfel, chiar pentru o tumoare strict localizată la col (T_1), dacă este de mici dimensiuni, supraviețuirea este de 93%, dar dacă este de mari dimensiuni, supraviețuirea scade la 60% (Wolff).

e) Un alt parametru al clasificării stadiale TNM, ganglionii (N), dau indicații prognostice remarcabile. Astfel, o statistică a noastră arată că pentru stadiul I fără adenopatie (situație confirmată histologic), supraviețuirea la 5 ani este de 92,8%, iar cu adenopatie de 60%; pentru stadiul II discrepanța este și mai mare: 81,4% respectiv 14,3%.

f) Din criteriile *histo-patologice* de prognostic amintim gradul de diferențiere (Broders) și stroma-reacția (Lacour, Herovici, Botella-Llusia). Astfel, formele diferențiate (cancerele spinocelulare cu formare de perle epiteliale) au un prognostic mai favorabil decît cele nediferențiate.

g) *Vîrsta bolnavelor.* Din experiența noastră și a altora au rezultat diferențe nete de supraviețuire în funcție de vîrstă în cadrul aceluiași stadiu clinic; de exemplu, în stadiul III, pentru grupa de vîrstă de 20—29 de ani supraviețuirea la 5 ani a fost de 9,1%, pentru 30—39 de ani de 11,6%, pentru 40—49 de ani de 19,5%, iar pentru 50—60 de ani de 23,7%.

Din toate aceste date rezultă că prognosticul este în ultimă analiză legat de însăși biologia bolii, fiind o rezultantă a tipului histologic, a ritmului evolutiv, a gradului de agresivitate, a gradului de extensie etc. (Chiricuță și colab., 1972). Rezultă aceasta din însăși interconexiunea factorilor prognostici prezentați anterior; astfel, la o femeie tînără sînt mai frecvente cancerele de tip nediferențiat, cu o evoluție mai rapidă, cu invadare timpurie a parametrelor și cu metastaze ganglionare; la femeile în perioada perimenopauzală apar cancerele de tip clasic, cu evoluție mai lentă, realizînd leziuni de dimensiuni apreciabile înainte de a invada parametrele, cu limfofilie moderată, deci cu un prognostic mai bun.

*

Ca o concluzie generală la acest capitol al cancerului colului uterin, nu putem să nu deplîngem numărul relativ mare de bolnave care se prezintă la medic în stadii avansate ale bolii (stadiile III—IV) și care, cu toate tratamentele costisitoare, sînt pierdute în cea mai mare parte. Pe de altă parte, introducerea examenului citologic ca metodă de screening în masă, creează posibilitatea descoperirii cancerului colului uterin în stadii din ce în ce mai incipiente, multe în faze preclinice ale bolii, care dau procente de vindecare de 100%.

Există tendința pe plan mondial ca mortalitatea prin cancer al colului uterin să înregistreze o scădere spectaculoasă, fenomen care începe să se constate și în zona noastră geografică, dar acest lucru va fi posibil numai în măsura în care medicul devine un factor activ în profilaxia şi diagnosticul precoce al acestor îmbolnăviri, în spiritul celor discutate pe larg în acest capitol.

BIBLIOGRAFIE

ALECU UNGUREANU MARIA — Epiteliomul intraepitelial. Diagnostic clinic, colposcopie, histo-patologie. Obst. şi Ginec. Buc., 16, 1968, 1.

ALBERTS D. S., IGNOFFO R. — Adriamycin-cyclophosphamide treatment of squamous cell carcinoma of the cervix. Canc. Treat. Rep. 62, 1978, 14.

ALESSANDRESCU D. — Histerectomia radicală pe cale combinată (vaginală şi abdominală) în cancerul colului uterin. *Obst. şi Gin.* Bucureşti, 17, 1969, 85.

ATKIN N. B., BAKER M. C. — Chromosome abnormalities as primary events in human malignant disease; evidence from marker chromosomes. *J. Nat. Canc. Inst.*, 36, 1966, 539.

AKTIN N. B., BAKER M. C. — Interpretation of changes in the uterine cervix, *Lancet I*, 1969, 1 158.

AURELIAN L., KESSLER I., ROSENHEIN N. B., BARBOUR G. — Viruses and gynecologic cancers: herpes virus protein (ICP 10/AG—4) a cervical tumour antigen that fulfills the criteria for a marker of carcinogenicity. *Cancer 48*, 1981 (2 Suppl.) 455—471.

AVERETTE H. E., WEINSTEIN G. D., FORD J. H. — et al. — Cell kinetics and programmed chemotherapy for gynecologic cancer. I. Squamous cell carcinoma, *Amer. Journ. Obst. Gyn.* 124, 1976, 912.

BAJARDI F. — Zur Frage des kombiniertes Einsatzes von Kolposkopie und Zytologie. *Dtschr. Med.*, 97, 1979, 1 691.

BARBER H. R., DORSETT B. — Immunologic aspects in gynecologic cancer. Cancer, 48, 1981, Suppl. 2, 472.

BARBER H. R. — Uterine cancer prevention. *Cancer*, 47, 1981, 5, Suppl. 1 126.

BEYER-BOON M. E., VERDONE G. W. — The identification of atypical reserve cells in smears of patients with premalignant and malignant changes in the squamous and glandular epithelium of the uterine cervix. Acta Cytol. 22, 1978, 305.

BOLBA G. — Eficienţa economică a acţiunilor de depistare citologică a cancerului uterin, în Cancerul colului uterin Ed. IOCN, 1976.

BOLBA G. — Comunicare personală (1982) — sub tipar. IARC Publ. Incid. cc în 5 continente vol. IV.

BONILLA-MUSOLES F., HERNANDEZ-YAGO J., TORRES J. V. — Scanning electronmicroscopy of the cervix uteri. *Arch. f. Gynäk.*, 216, 1974, 91.

BOYD J. R., BOYKE D., FIDLER H. K., BOYER D. A. — Conservative management of in situ carcinoma of the cervix, *Amer. J. Obst. Gyn.*, 85, 1963, 322.

BREINER J. L. — La lymphadénomo-colpo-hystéréctomie par voie abdominale, *Journ. de Chir.* (Paris), 66, 1950, 557.

BRUNSCHWIG A. — Technique de la lymphadénéctomie pelvienne avec histéréctomie radicale dans le traitement du cancer du col utérin. *Presse Méd.*, 35, 1955, 724.

BURNS E. L., HAMMOND E. C., PERCY C. et al. — Detection of uterine cancer. Results of a community program of 17 years. *Cancer* (Phil.), 22, 1968, 1 108.

BURGHARDT E. — Die biotische Abklärung der suspekten Portio-*Wien med. Wschft.*, 112, 1962, 738.

BURGHARDT E. — Die formale Entwicklung des Plattenepithelkrebses der Cervix Uteri. *Arch. f. Gynäk.*, 201, 1979, 293.

BURGHARDT E., HOLZER E. — Die Lokalisation des pathologischen Cervixepithels. I. Carcinoma in situ, Dysplasien und abnormes Plattenepithel. *Arch. f. Gynäk.*, 209, 1970, 305.

BURGHARDT E., HOLZER E. — Die Lokalisation des pathologischen Cervixepithels. IV. Epithelgrenzen. Letzte Cervixdrüse. Schlussfolgerungen. *Arch. f. Gynäk.*, 212, 1972, 130.

BURKE L., COVELL L., ANTONIOLI D. — Carbodioxide laser therapy of cervical intraepithelial neoplasia: factors determining success rate. Lasers. *Surg. Med.*, 1, 1980, 113.

STEGNER E. — Elektromikroskopische Befunde am dysplastischen Epithel der Cervix Uteri. Sonderdruck G.B.K.-*Mitteilungsdienst*, 6, 1973, 950—975.

STERN ELISABETH, LACHENBRUCH A. P., DIXON W. J. — Cancer of the uterine cervix. A biometric approach to ethiology. *Cancer* (Phil.), 20, 1967, 190.

SWEETNAM P., EVANS D. M., HIBARD B. M., JONES J. M. — The Cardiff cervical cytology study; prevalence and epidemiology of cervical neoplasia. *J. Epid. Com. Hlth.*, 35, 1981, 83.

TANAKA N., IKEDA H., UENO T. şi al. — Fundamental study on automatic cytoscreening for uterine cancer. Part I—III. *Acta Cytol.*. 21, 1977, 72—78, 79—84, 85—89.

TERRIS M., WILSON F., NELSON H. J. — Comparative epidemiology of invasive carcinoma of the cervix, carcinoma in situ and cervical dysplasia. *Am. J. Epidemiol.*, 112, 1980, 253.

TIMONEN S., MEYER B. — Colposcopic and cytological diagnosis of cervical cancer and premalignant lesions. *Ann. Chir. Gynaec. Fenn. Suppl.*, 56, 1967, 158.

VUIA S. — Tehnica şi rezultatele histerectomiei radicale vaginale în cancerul colului uterin. *Obst. şi Ginec.* (Buc.), 3, 1955, 67.

WALTON — report — Cervical cancer screening program. *Canad. Med. Ass. J.*, 114., 1976, 1—32.

WEBB J. M., SYMMONDS R. E. — Radical hysterectomy; influence of recent conization on morbidity and complications. *Obst. & Gynec.*, 53, 1979, 290.

WIED L. G. — Pap-test or Babeş-method? (editorial), *Acta Cytol.*, 3, 1964, 1973.

WIED L. G. — Computers or cyto-technologists; *Acta Cytol.*, 12, 1968, 1.

WILKINSON E. J., ANDRASKO K. P., STAFL A. — Endometrial involvement by cervical intraepithelial neoplasia. *Obst. & Gynaec.*, 55, 1980, 378.

WOLFF P. J., ROUQUETTE C., GUILOUX A. — Valeur pronostique de l'extension clinique du cancer du col utérin. *Rev. Fr. Gyn. Obst.*, 4, 1968, 145.

WYNDER E. L., MANTEL N., LICKLINDER S. D. — Statistical consideration on circumcision and cervical cancer. *Am. J. Obst. Gyn.*, 79, 1960, 1 026.

8.2. CANCERUL CORPULUI UTERIN

Prof. dr. I. CHIRICUŢ, dr. M. RIŞCĂ

Cancerul corpului uterin sau cancerul endometrial este o tumoare malignă epitelială avînd ca punct de plecare mucoasa uterină, forma histologică fiind în majoritatea cazurilor adenocarcinomul.

Epidemiologie. Morbiditate. Deşi uterul este un organ relativ mic, epidemiologia celor două localizări — col şi corp — prezintă deosebiri esenţiale (Heyden, 1972) atît din punctul de vedere al distribuţiei geografice, cît şi al factorilor favorizanţi.

Frecvenţa cancerului de endometru este în ascensiune. Creşterea incidenţei se explică numai parţial prin prelungirea duratei medii de viaţă sau prin îmbunătăţirea posibilităţilor de diagnostic şi raportării statistice mai exacte; datele publicate în literatură demonstrează o creştere reală a frecvenţei, evaluată astăzi la 10—16,8%0000 de femei (Wynder, 1966). Reagan (1972) consideră că frecvenţa cancerului colului uterin scade oarecum proporţional cu creşterea numărului de cancere ale corpului uterin. Astfel, în zona Cleveland din SUA, morbiditatea prin cancer de col a scăzut între anii 1941—1970 de la 73,4% la 56,5%, în timp ce frecvenţa cancerului corpului uterin a crescut în aceeaşi perioadă de la 20,3% la 33,0% din totalul tumorilor maligne uterine. Alte statistici (Priscilla Barnes, 1972, cit. de Chiricută, 1981) arată că raportul dintre numărul de cancere ale colului uterin şi corpului uterin era în trecut de 9 la 1, pentru ca în prezent să scadă la 3 la 1. Raportul dintre frecvenţa cancerului de corp uterin şi col uterin este exemplificată în fig. 8.9 (Simmonds, 1975).

Mortalitate. Rata exactă a mortalității prin cancer endometrial nu poate fi determinată, deoarece anual se constată un număr mare de cazuri la care în raportarea statistică a cancerelor uterine nu se precizează dacă este vorba de colul sau de corpul uterin (Silverberg, 1975).

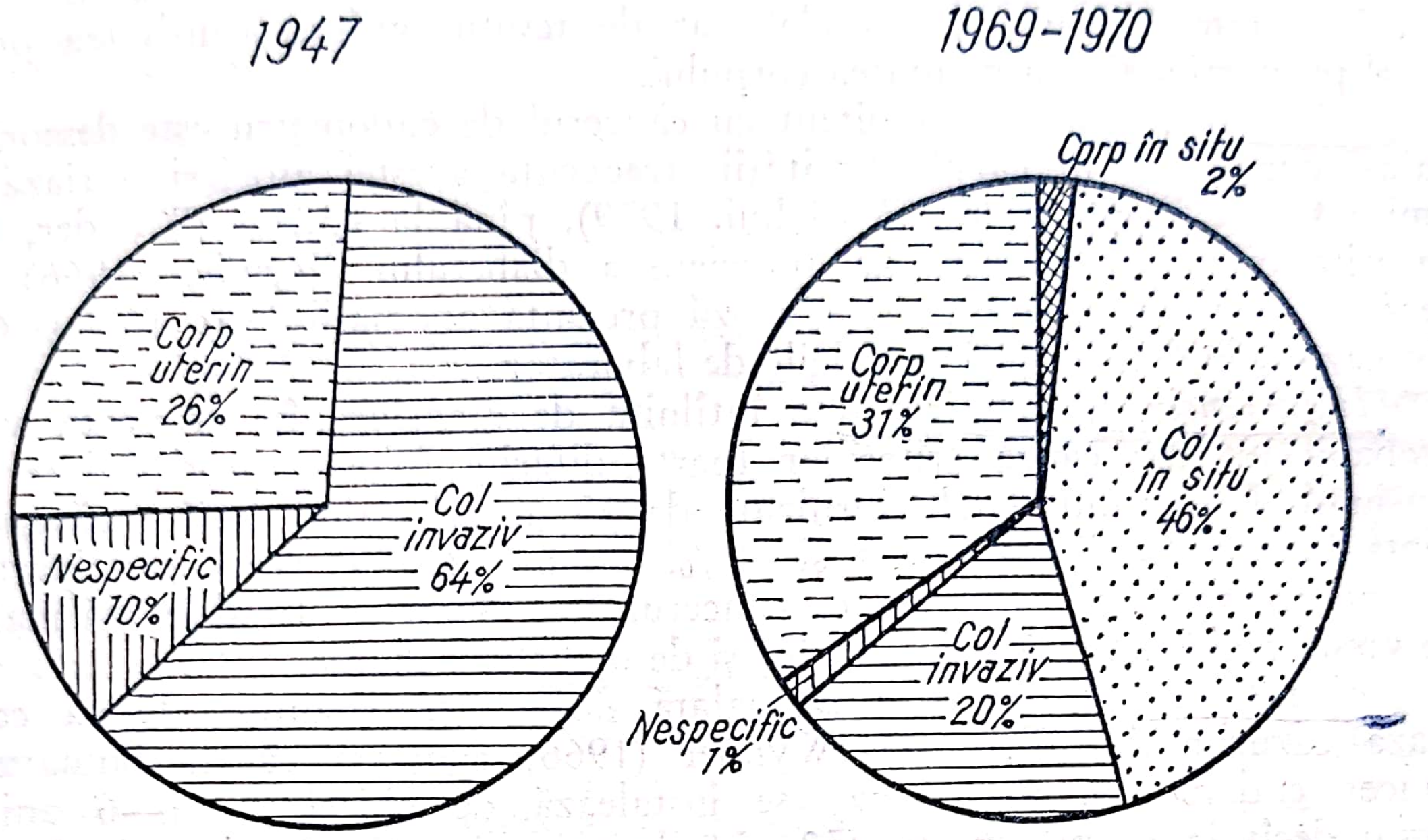

Fig. 8.9. — Raportul dintre frecvența cancerului de corp și de col uterin (R. E. Symmonds, 1975).

Distribuția geografică este foarte inegală, morbiditatea situîndu-se între $1{,}3\%_{0000}$ în Japonia și $17{,}8\%_{0000}$ în USA.

Etiologia cancerului corpului uterin nu este cunoscută, dar studiile epidemiologice au încercat să contureze factorii favorizanți care, singuri sau în asociere, pot reprezenta un risc crescut de îmbolnăvire. Din *factorii favorizanți*, *vîrsta* la care se constată incidența maximă (84,5%) este cea a menopauzei constituite (Sîrbu, 1976). Reagan afirmă că aproximativ 75% din cazuri survin după vîrsta de 50 de ani, 20% între 40 și 50 de ani și numai 5% înainte de 40 de ani. În ultima vreme se semnalează însă un număr neașteptat de mare de cazuri între 30 și 50 de ani și chiar sub vîrsta de 20 de ani (Reagan, 1972). Vîrsta medie variază: 57 de ani (Morton), în jur de 60 de ani (Sîrbu) și 62,9 de ani (Lynch).

Se pare că boala se dezvoltă pe un teren particular în care obezitatea, diabetul zaharat, hipertensiunea arterială și ciclurile menstruale anovulatorii sînt semnalate frecvent. Obezitatea, diabetul și hipertensiunea arterială au fost incluse în ceea ce unii denumesc „sindromul cancerului de corp uterin“ (Salmi, 1979), dar frecvența cu care sînt întîlnite variază între limite largi de la un autor la altul.

Obezitatea este semnalată la 12%—80% din cazuri. Diferențele atît de mari se explică prin criteriile foarte variate pe care autorii le folosesc la definirea greutății normale. Indiferent însă de acest aspect, femeile cu cancer al corpului uterin tind în majoritatea lor să fie hiperponderale (MacMahon, 1974). Wynder (1966) îl citează pe Corscaden, care găsește valori ponderale semnificativ crescute la bolnavele cu cancer al corpului uterin față de cele cu cancer al colului uterin. S-ar putea ca în cadrul „sindromului cancerului de corp uterin“ obezitatea să reprezinte factorul care favorizează atît apariția diabetului, cît și a hipertensiunii arteriale. Din datele lui Wydner (1966) reiese că un exces ponderal de 9,2—22,5 kg, crește de trei ori riscul de îmbolnăvire, iar un exces de peste 23 de kg îl crește de 9 ori. Heyden (1972) explică acest fenomen prin faptul că în menopauză estradiolul de origine ovariană este înlocuit cu cel elaborat de țesutul grăsos, cantitatea produsă fiind proporțională cu greutatea corpului.

Diabetul zaharat concomitent cu cancerul de endometru este deseori semnalat, dar, ca și în cazul obezității, frecvența acestei asocieri variază între limite foarte largi, de la 1,3 (Salmi, 1979), pînă la 43,0% (Wynder, 1966), datorită criteriilor diferite de apreciere a diabetului. Wynder (1966) consideră că testul de toleranță la glucoză prezintă anomalii între 16,9 și 64,0% din cazuri, în funcție și de tehnicile de laborator.

Hipertensiunea arterială este întîlnită de asemenea în proporții variate, probabil tot din cauza criteriilor foarte diferite folosite în definirea hipertensiunii. Prelucrînd datele furnizate de 15 autori Salmi (1979) găsește prezența hipertensiunii între 16,5 și 78%. Tramier (1979) crede că hipertensiunea nu ar avea nici o legătură cu cancerul de endometru, fiind legată mai mult de vîrsta mai înaintată a bolnavelor și de diabetul zaharat.

Menopauza tardivă este semnalată de numeroși autori. După ce studiază cazurile din literatură, Wynder (1966) constată că, la bolnavele cu cancer endometrial menopauza se instalează de obicei cu 4—6 ani mai tîrziu decît la grupul martor (52—54 de ani, respectiv 48 de ani), iar riscul de cancer la femeile cu menopauză tardivă ar fi de 1,7 ori mai mare decît la martore.

Starea maritală și paritatea. Enăchescu și Valeria-Sanda Staicopol (1973) citează cazurile lui Hahn, în care 25% din bolnavele cu cancer de corp uterin erau necăsătorite și aproape 50% nulipare. Se pare deci că unii din factorii favorizanți ai cancerului de col nu au nici un efect asupra cancerizării endometrului.

Factorii ereditari. La bolnavele cu cancer al corpului uterin Robert (1974) găsește în 16% din cazuri în antecedentele eredo-colaterale prezența aceleiași boli, ceea ce pare că ar fi o consecință a tulburării endocrine moștenite, care ar determina modificări constituționale ce predispun la obezitate, diabet și hipertensiune și nu ar exista o relație cauzală directă între factorii genetici și cancerul corpului uterin.

Factorul alimentar. Rolul alimentației în apariția cancerelor tubului digestiv este astăzi dovedit. În ultimii ani, această relație este întrevăzută și în cancerele extradigestive (sîn și corp uterin). Obezitatea (sau în tot cazul excesul ponderal), atît de frecvent întîlnită la bolnavele cu cancere ale corpului uterin, nu este altceva decît o stare de nutriție caracteristică, legată de calitatea și cantitatea alimentației, cu numeroase implicații endocrine. Studiile epidemiologice atestă faptul că la populațiile la care această localizare a cancerului este în general redusă, frecvența crește pe măsură ce se adoptă modul de alimentație occidental, bogat în proteine și grăsimi animale. Fenomenul a fost observat în special la japonezi, dar și la alte popoare sau grupuri etnice (Chiricuță, 1980).

Iradierea pelvisului. Waggoner și Connelly (citați de Silverberg, 1975) au publicat un studiu efectuat pe femei care au fost iradiate pe pelvis pentru afecțiuni benigne între anii 1935 și 1964. Față de 1,8 cazuri de cancere endometriale anticipate, pe lotul studiat au apărut 16 cazuri. În consecință, se pare că o iradiere a regiunii pelviene ar reprezenta un factor de risc pentru cancerul endometrial.

Starea socio-economică și mediul. Frecvența cancerului corpului uterin este mai mare în mediul urban și la femeile cu nivel socio-economic scăzut.

Statusul hormonal. În ultimii ani se acordă o atenție din ce în ce mai mare configurației hormonale a femeii, cu referire specială atît la condițiile în care stimulul estrogenic endogen este lipsit de tamponarea progesteronică, cît și la rolul estrogenilor exogeni. În ambele situații, se produce o proliferare a mucoasei uterine, care la un moment dat poate deveni atipică și în cele din urmă malignă.

Stimularea estrogenică endogenă a endometrului apare în: hiperplazia corticostromală ovariană, sindromul Stein-Leventhal, în tumorile ovariene estrogeno-secretante, la femeile cu cicluri anovulatorii, cu menarhă precoce, menopauză tardivă, precum și în situațiile care dereglează metabolismul hormonilor steroizi (obezitate, diabet etc.). De fapt, toate aceste stări reprezintă condiții favorizante sau predispozante.

Riscul de apariție a unui cancer în endometru după tratamente îndelungate cu estrogeni (*stimulare estrogenică exogenă*) este de 4—8 ori mai mare ca la martore. Riscul crește pe măsură ce durata tratamentului este mai lungă și dozele utilizate sînt mai mari.

În legătură cu rolul estrogenilor în cancerizarea endometrului, MacDonald și Siiteri (citați de Ballon) au formulat și o ipoteză, pe care au numit-o „ipoteza estronică".

Ballon (1980) este de părere că obezitatea, vîrsta mai înaintată și ciclurile anovulatorii sînt însoțite de modificări biochimice care duc la creșterea aromatizării extraglandulare a androstendionului din suprarenală, în estronă. Acest proces ar avea loc în special în țesutul adipos. La femeile tinere, cu sindrom Stein-Leventhal, cantitățile crescute de androstendionă secretată de stroma ovariană hiperplazică prezintă același risc de transformare în estronă în țesuturile periferice (Tabelul II).

Utilizarea anticoncepționalelor și eventualul rol pe care l-ar putea juca în cancerizarea endometrului. Se pare că apariția adenocarcinomului corpului uterin la femei sub vîrsta de 40 de ani și care au utilizat anticoncepționale în antecedente este legată, în primul rînd, de metoda folosită. Observațiile lui Silverberg și Makovski (1975) demonstrează că metoda combinată (contraceptivele combinate) realizează o fază estrogenică sau proliferativă scurtă, urmată de o fază secretorie și regresivă prelungită. Această metodă nu ar fi deci nocivă. Contraceptivele secvențiale realizează, în schimb, o fază proliferativă normală sau chiar un endometru hiperplazic, după care urmează o perioadă secretorie și regresivă mult mai scurtă. Această metodă ar putea fi nocivă, fapt demonstrat de cazurile lui Silverberg și Makovski, în care din 21 de cancere endometriale survenite la femei sub vîrsta de 40 de ani, 13 au utilizat contraceptive secvențiale.

Histogeneză. Wynder (1966) a demonstrat experimental că stimularea endometrului prin tratamente îndelungate cu estrogeni provoacă o hiperplazie a epiteliului glandular, urmată — în cele din urmă — de dezvoltarea unui adenocarcinom. Se pare că și la om există o continuitate a procesului proliferativ, care începe cu hiperplazia simplă și se termină cu cancer invaziv. Hiperplazia premergătoare sau concomitentă cu cancerul endometrial a

Tabelul V

Condiții asociate stărilor de hiperestrinism și cancer endometrial (Ballon — 1980)

Sursa de estrogeni și mecanismul de secreție	Condiția asociată sau boala
Ovarul	
Secreție crescută de estrogenă (E_1)	Neoplasm ovarian Tumori de granuloasă
Secreție crescută de androstendion (A) cu transformare periferică în E_1	Tumori cu celule Sertoli-Leydig Tumori hilare
Secreție crescută de A cu transformare periferică în E_1	Hiperplazie stromală (întîlnită în neoplasmul ovarian) Tumori Krukenberg Tumori mucinoase Tumori Brenner
Secreție crescută de A cu transformare periferică în E_1	Hiperplazia stromală fără neoplasm ovarian (sindrom Stein-Leventhal)
Glanda suprarenală	
Transformare periferică crescută a A în E_1	Obezitatea Vîrsta înaintată
Ovar și / sau glanda suprarenală	Boli hepatice avansate
Scăderea sulfatazei hepatice și a glucuronidazei necesară procesului de conjugare a E_1	
Sursă exogenă	
Efect direct al E_1 (care reprezintă 35—65 % din estrogenii conjugați)	Estrogeni administrați pe cale orală sau injectabil

fost găsită de Novak în 39% din cazuri, de Hertig și Sommers în aproape 60% din cazuri, iar de McBride cu aproape 4% mai frecvent decît la martore (citați de Wynder).

Gusberg (1973) consideră că procesul proliferativ ar trece prin fazele de hiperplazie glandulo-chistică (fig. 8.10), hiperplazie adenomatoasă (fig. 8.11), carcinom in situ (fig. 8.12) și adenocarcinom invaziv.

Deși faza de hiperplazie este reversibilă și nu se relevă în mod obligatoriu debutul histologic al unui cancer invaziv, existența acestei progresiuni în procesul cancerizării, creează premizele ca în viitor să putem vorbi și în cancerul corpului uterin de o neoplazie endometrială intraepitelială, entitate nosologică bine cunoscută astăzi în oncogeneza colului uterin și a glandei mamare.

Anatomie patologică. Macroscopic cancerul corpului uterin îmbracă două aspecte: *forma circumscrisă* în care tumoarea (localizată de obicei spre fundul uterului sau în coarne) apare vegetantă sau ulcero-vegetantă, neregulată, friabilă, implantată în uter pe o suprafață largă. Se pot întîlni și leziuni mici, sub forma unui polip pediculat; *forma difuză,* în care procesul tumoral cuprinde aproape întreaga cavitate uterină și care de cele mai multe ori este expresia unei leziuni vechi în stadiu avansat, cu penetrație adîncă în miometru.

Microscopic aspectul cel mai frecvent întîlnit este adenocarcinomul (67%) (fig. 8.13), după care urmează, în ordinea frecvenței, adenoacantomul și carcinomul mixt (carcinomul adenoscuamos). Forme mai rar întîlnite sînt carcinomul cu celule clare și carcinomul scuamos. Ballon (1980) atrage atenția asupra confuziei care se face în interpretarea adenoacantomului și a car-

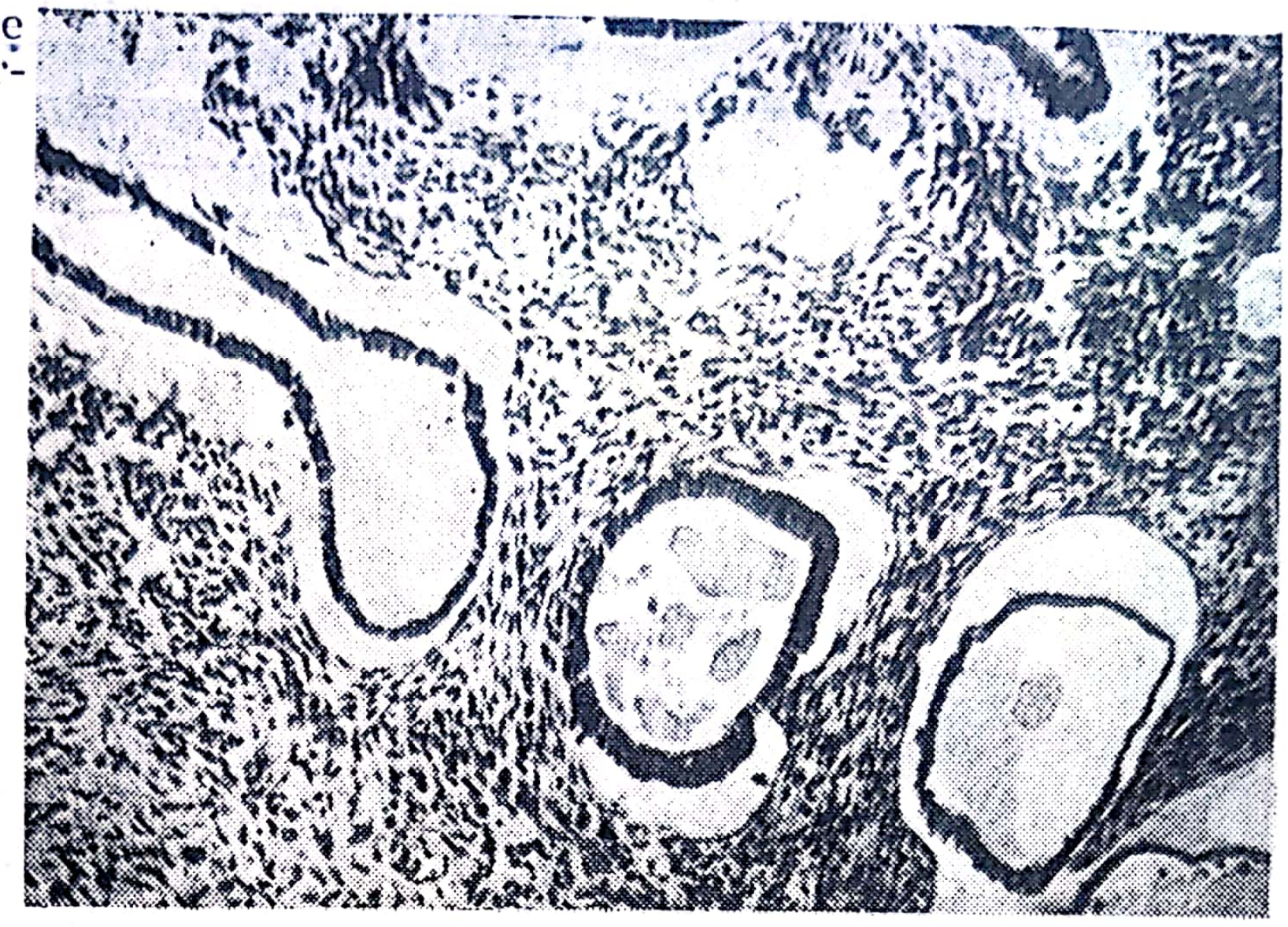

Fig. 8.10. — Hiperplazie glandulo-chistică dishormonală.

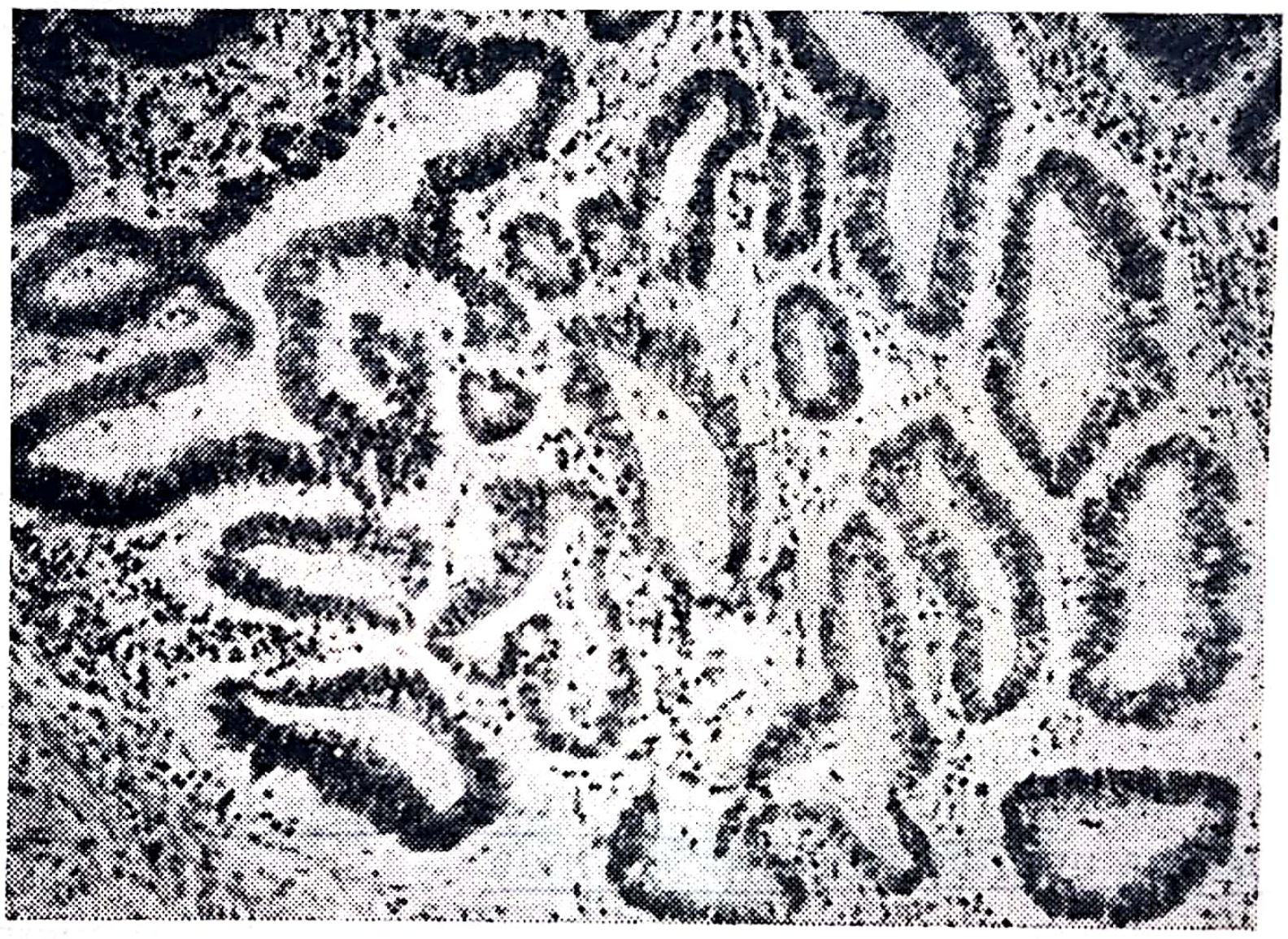

Fig. 8.11. — Hiperplazie adenomatoasă.

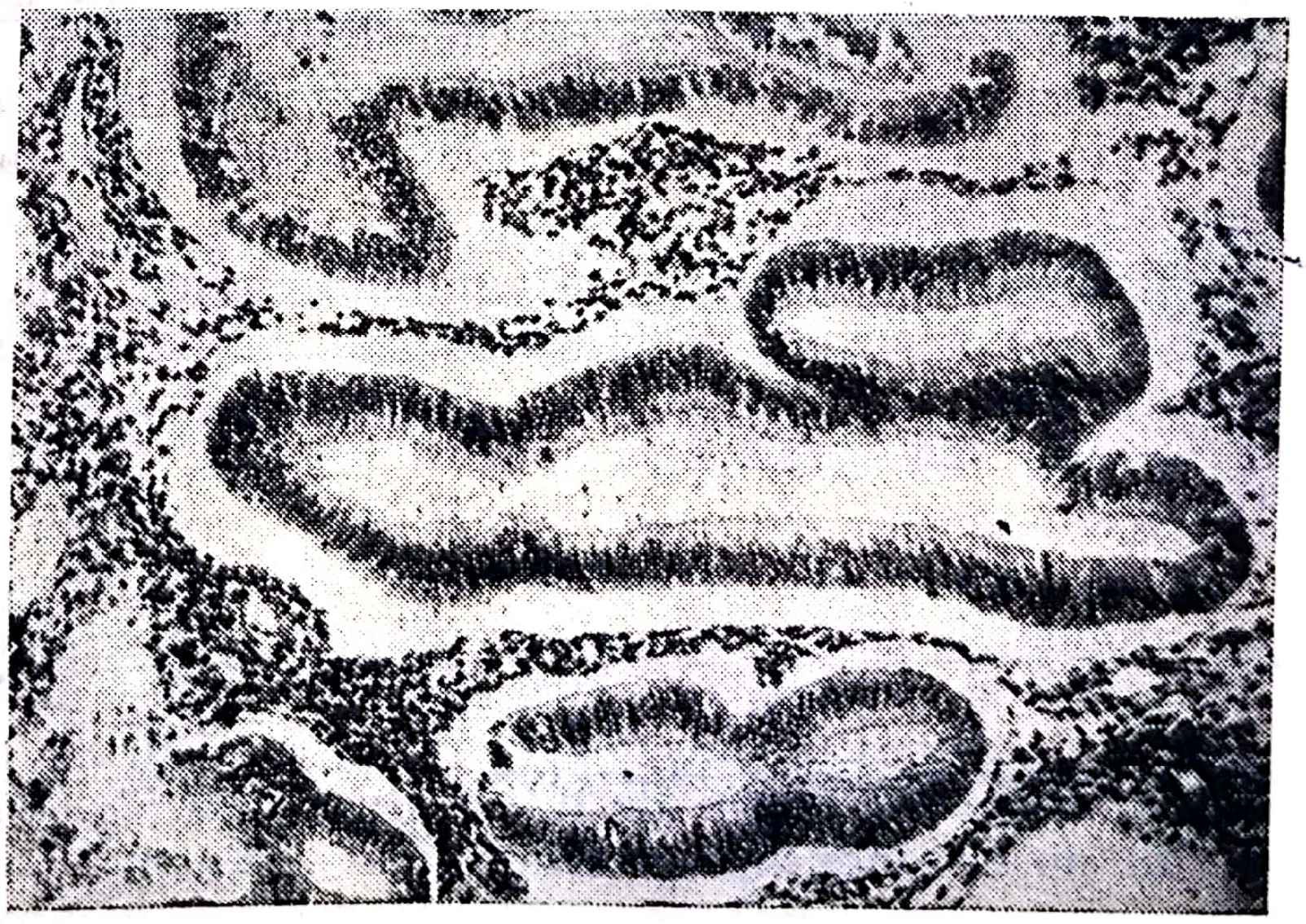

Fig. 8.12. — Adenocarcinom in situ.

cinomului mixt, precizînd că adenoacantomul este un adenocarcinom cu zone de metaplazie benignă, în timp ce în carcinomul adenoscuamos (carcinomul mixt) ambele elemente (cilindrice şi scuamoase) sînt maligne. Adenocarcinomul prezintă numai elemente glandulare maligne, fără componentă scuamoasă.

În ultimii ani se acordă o importanţă deosebită *gradingului* histologic, adică gradului de diferenţiere a adenocarcinomului, prognosticul bolii fiind cu atît mai bun, cu cît diferenţierea celulară este mai înaltă. Histologic se descriu trei grade:

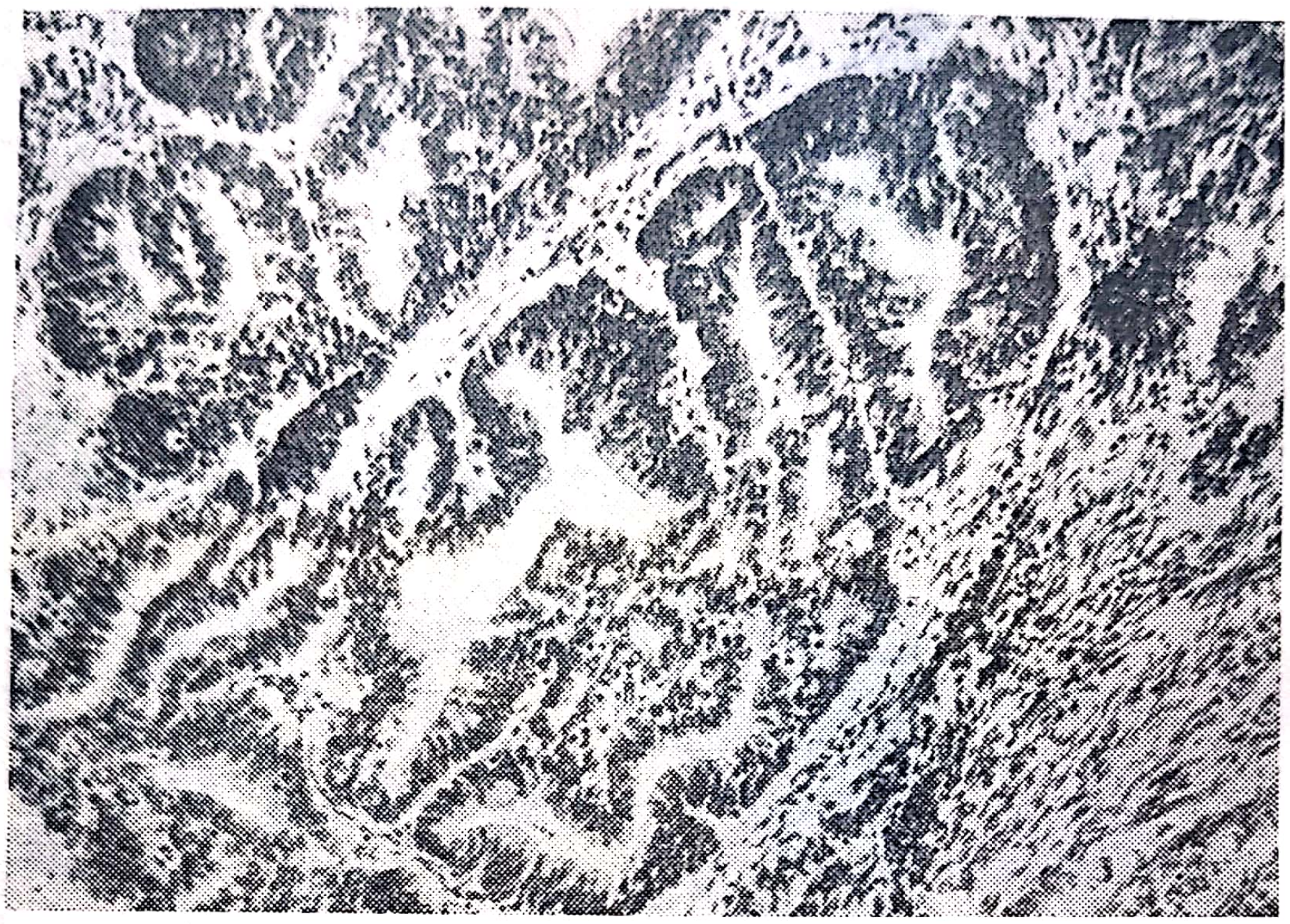

Fig. 8.13. — Adenocarcinom infiltrativ.

— gradul 1 (G_1) — adenocarcinom cu un înalt grad de diferenţiere;
— gradul 2 (G_2) — adenocarcinom diferenţiat, în care apar zone solide, şi
— gradul 3 (G_3) — predomină zonele solide sau leziunea se prezintă sub forma unui carcinom diferenţiat.

În cursul procesului de malignizare a endometrului, faza preinvazivă are drept corespondent histologic hiperplazia severă adenomatoasă sau atipică. Ackerman (1974) îi citează pe Chamlian şi Taylor, care, după ce au urmărit timp îndelungat un număr de 97 de femei tinere cu hiperplazie severă, au constatat la 14% din acestea apariţia ulterioară a unui adenocarcinom endometrial.

Examenul histologic al materialului obţinut prin chiuretaj (în cazul hiperplaziei adenomatoase) arată existenţa unor aglomerări de glande care adesea sînt aşezate „spate în spate"; se constată o pseudostratificare a epiteliului, iar în formele mai severe apar muguri şi insule în lumenul glandular (Gusberg, 1973).

Deşi unii autori consideră acest ultim aspect (dacă apar şi celule mari cu citoplasmă eozinofilă abundentă) drept carcinom in situ, atît Ackerman (1975), cît şi Gusberg (1973) preferă denumirea de hiperplazie adenomatoasă, deoarece leziunea poate fi reversibilă după tratamente hormonale. În plus, nici criteriile histologice de diferenţiere între hiperplazia severă şi carcinomul in situ, nu sînt încă bine precizate.

Simptomatologia cancerului endometrial. Simptomul dominant este metroragia spontană, care se întîlneşte în 80—90% din cazuri. De obicei, este redusă cantitativ, intermitentă, sîngele avînd o culoare roşie sau rozată. Apariţia unei metroragii în postmenopauză atrage atenţia de la început asupra eventualităţii unui cancer al corpului uterin, deoarece în această etapă cancerul endometrului este cauza cea mai frecventă a unei hemoragii genitale.

În premenopauză, etapă caracterizată prin tulburări menstruale foarte variate ca urmare a dezechilibrului endocrin, cauza metroragiei este aproape totdeauna căutată în această direcţie; în aproximativ 8% din cazuri însă, cauza reală este un proces malign (Robert, 1974).

Leucoreea sau hidroleucoreea este adesea fetidă şi purulentă, consecinţă fie a necrozării tumorii intrauterine, fie a unei stenoze cervicale. În acest caz însă drenarea bruscă a cavităţii uterine este însoţită de dureri ce pot să aibă un caracter de colică expulsivă.

Durerea apare însă de obicei numai în fazele mai avansate; în aceste cazuri, ea continuă şi este provocată de invazia organelor vecine.

Cancerul corpului uterin se poate asocia uneori şi cu alte afecţiuni uterine (fibromul uterin în 20% din cazuri, polipul endouterin în 25% din cazuri) sau ovariene (tumori estrogenosecretante în 10—15% din cazuri) (Sîrbu, 1976); toate aceste afecţiuni, care pot fi induse de un stimul estrogenic prelungit sau care produc ele însele o hiperestrogenie (tumorile tecale sau de granuloasă), pot masca existenţa cancerului endometrial, a cărui simptomatologie este mai puţin evidentă.

Evoluţie şi propagare. Netratat, cancerul corpului uterin evoluează progresiv, ducînd în final la exitus. Pătrunde în primul rînd în miometru, de unde metastază la distanţă prin limfatice şi pe cale sangvină. 1. Prin extensiune directă ajunge la seroasă şi de aici în cavitatea peritoneală sau progresează în jos, spre col şi vagin. Metastazarea vaginală se mai poate face şi prin legăturile limfatice comune istmului, colului şi treimii superioare a vaginului, prin existenţa unor comunicări directe între reţeaua venoasă a corpului uterin şi a vaginului sau prin însămînţare directă cu celule canceroase migrate din uter în lumenul vaginal (Chiricuţă, 1981).

2. Limfaticele corpului uterin se drenează spre pediculul lombo-ovarian (în special zona fundică a uterului) sau în direcţia vaselor uterine (în special zona istmică), dar aceste teritorii sînt unite prin confluarea tuturor limfaticelor în reţeaua limfatică a miometrului (Chiricuţă, 1981).

Diseminarea prin limfaticele lombo-ovariene duce la metastaze în ganglionii lombo-aortici, în timp ce diseminarea prin limfocitele care urmează drumul venelor uterine, dă adenopatii în fosele obturatoare.

Deşi majoritatea cancerelor de endometru sînt localizate iniţial în regiunea fundică, Ballon (1980) subliniază faptul că limfadenectomiile pelviene şi lombo-aortice efectuate la bolnave cu cancere localizate la corpul uterin au pus în evidenţă invazia ganglionilor limfatici periaortici în numai 2% din cazuri, dacă ganglionii pelvieni au fost indemni. În schimb, la bolnavele la care ganglionii pelvieni au fost invadaţi, s-au găsit şi diseminări ganglionare aortice în 60% din cazuri. Se pare deci că diseminarea limfatică principală este cea pelviană. Global, frecvenţa metastazelor ganglionare pelviene este de aproximativ 10,6% în cazul tumorilor fundice şi de 36,5% în cazul tumorilor istmice cu interesarea colului.

Metastazele ovariene sînt destul de rare (5%) în cancerele endometriale, dar cum cancerul ovarian poate coexista uneori cu adenocarcinomul corpului uterin, sînt şi cazuri în care nu se poate preciza natura metastatică sau primitivă a tumorii ovariene (Ballon, 1980).

3. Cancerul corpului uterin poate metastaza şi pe cale sangvină în organe la distanţă, în special în plămîni, ficat sau în oase. Această metastazare se întîlneşte în 2—3%, în majoritatea cazurilor fiind vorba de carcinoame nediferenţiate.

Stadializare

Clasificarea TNM şi FIGO a adenocarcinomului de corp uterin în redactarea recentă a UICC (după UICC—TNM, Clasification of malignant tumours — ed. 3-a Geneva, 1978, p. 91—93).
(În: Chirurgia ginecologică — Vol. VII, sub red. Panait Sîrbu, Ed. Med. Buc., 1981).

Corpul uterin

Definiţiile categoriilor T corespund stadiilor corespunzătoare acceptate de FIGO, în caz că tumoarea primară este singura manifestare a bolii. Ambele sînt menţionate pentru comparaţie.

Reguli de clasificare. Este obligatorie verificarea histologică a bolii. Orice caz neconfirmat trebuie raportat separat.

Datorită importanţei formei histologice trebuie înregistrat gradul de diferenţiere.

Diagnosticul trebuie să se bazeze pe examinarea materialului obţinut prin chiuretajul fracţionat.

Condiţiile necesare minime pentru evaluarea categoriilor T.N. şi M. sînt următoarele:

Categoriile T: examinarea clinică, citoscopie şi radiografie, inclusiv urografie.
Categoriile N: examinarea clinică şi radiografie, inclusiv urografie.
Categoriile M: examinarea clinică şi radiografie.
Dacă acestea nu pot fi întrunite, vor fi utilizate simbolurile TX, NX şi MX.

Localizări anatomice

Corpul uterin
Istmul uterin

Ganglionii limfatici regionali sînt: ganglionii hipogastrici (obturatori), iliaci externi, iliaci comuni, presacraţi şi preaortici.

Clasificarea clinică preterapeutică TNM

T — *Tumoarea primară*

Categoriile	UICC	Stadiile FIGO	
T_{1S}		0	Carcinomul preinvaziv (carcinomul in situ)
T_0		—	Tumoarea primară neevidenţiabilă
T_1			Carcinom limitat la corp
	T_{1a}	I_a	Cavitatea uterină de 8 cm sau mai puţin în diametrul său maxim
	T_{1b}	I_b	Cavitatea uterină mai mare de 8 cm în diametrul său maxim Obs.: Stadiul FIGO este în continuare împărţit în funcţie de gradul histologic
T_2		II	Carcinomul interesează colul, dar nu se extinde în afara uterului
T_3		III	Carcinomul se extinde în afara uterului, incluzînd diseminarea la vagin, dar rămînînd în cadrul pelvisului adevărat

T_4	IV_a	Carcinomul interesează mucoasa vezicii sau rectului și / sau se extinde dincolo de pelvis Obs.: Prezența edemului bulos nu este suficientă pentru clasificarea tumorii ca T_4
M_1	IV_b	Diseminarea în organe la distanță
TX	—	Nu pot fi întrunite minimum de condiții necesare pentru evaluarea tumorii primare.

N — *Ganglionii limfatici regionali*

N_0 — Nu se constată interesarea ganglionilor limfatici regionali.
N_1 — Interesarea ganglionilor limfatici regionali.
NX — Nu pot fi întrunite minimum de condiții necesare pentru evaluarea ganglionilor limfatici regionali.

M — *Metastaze la distanță*

M_0 — Nu se constată metastaze la distanță
M_1 — Metastaze la distanță
MX — Nu pot fi întrunite minimum de condiții necesare pentru evaluarea prezenței metastazelor la distanță.

Clasificarea histo-patologică postchirurgicală — pTNM

pT — tumoarea primară
Categoriile pT corespund categoriilor T.

G — *Grading histo-patologic*
G_1 — grad înalt de diferențiere
G_2 — grad mediu de diferențiere
G_3 — grad scăzut de diferențiere sau carcinom nediferențiat
GX — gradul nu poate fi evaluat.

pN — *Ganglionii limfatici regionali*
Categoriile pN corespund categoriilor N.

pM — *Metastaze la distanță*
Categoriile pM corespund categoriilor M.

Gruparea stadială

Stadiul O	T_{is}	N_0	M_0
Stadiul I_a	T_{1a}	N_0	M_0
Stadiul I_b	T_{1b}	N_0	M_0
Stadiul II	T_2	N_0	M_0
Stadiul III	T_3	N_0	M_0
	T_1, T_2, T_3	N_0	M_0
Stadiul IV_a	T	N_0, N_1	M_0
Stadiul IV_b	Orice T	Orice N	M_1

Rezumat

UICC	Corpul uterin	FIGO
T_{is}	Carcinomul in situ	O
T_1	Limitat la uter	I
T_{1a}	Cavitatea mai mică de 8 cm	I_a
T_{1b}	Cavitatea mai mare de 8 cm	I_b
T_2	Extensie la colul uterin	II
T_3	Extensie în afara uterului dar în pelvis	III
T_4	Extensie la vezică (rect), în afara pelvisului	IV_a
M_1	Organe la distanță	IV_b

Cu toate că indicația terapeutică este diferită în funcție de stadiul clinic al bolii apreciat pe baza criteriilor expuse, atragem atenția că existența unor tare organice generale pe care le-am semnalat (vîrstă înaintată, obezitate, diabet, hipertensiune arterială) poate modifica radical indicaţia terapeutică standard.

H. Robert (vezi P. Moyse, 1973) are dreptate cînd aminteşte pe Kottmeyer, care din punct de vedere clinic împărţea cancerul de corp uterin în trei categorii:

— categoria I — cuprinde cancerele operabile;

— categoria II — cuprinde cancerele de endometru care ar putea fi perfect operabile, dar la care nu se poate efectua operaţia deoarece pacientele sînt prea bătrîne, cu afecţiuni cardiace, obeze, diabetice, cu insuficienţă respiratorie etc.;

— categoria III — cuprinde cancerele inoperabile.

Depistare. Nu există la ora actuală o metodă eficientă de screening în masă care să cuprindă leziunile maligne incipiente ale endometrului. Examenul citologic al secreţiei vaginale prin care tehnica utilizată de depistare a cancerului uterin nu dă rezultate satisfăcătoare în cancerul corpului uterin, unde s-a dovedit util numai în aproximativ 65%. Examenul citologic al secreţiilor obţinute prin aspiraţie endocervicală creşte acurateţea la 75%, iar examenul citologic al lichidului de spălătură a cavităţii uterine pînă la 93—94% (Wied, 1972). Aceste tehnici nu întrunesc însă condiţiile unui screening şi deci nu pot fi aplicate în masă la femei asimptomatice.

Carcinogeneza endometrială începe cu modificări epiteliale minore. Hiperplazia glandulo-chistică, hiperplazia adenomatoasă, hiperplazia atipică şi carcinomul in situ sînt etapele importante ale acestui proces. Reagan (1972) subliniază chiar faptul că în studierea cancerului corpului uterin s-au neglijat de-a lungul anilor tocmai aceste leziuni premergătoare şi că a sosit timpul să le privim cu mai multă seriozitate cînd abordăm oncogeneza endometrului.

Dacă la ora actuală nu se poate vorbi de un screening în masă, sîntem obligaţi în schimb să supraveghem cu toată atenţia grupul femeilor cu risc crescut de îmbolnăvire (obezitate, diabet, infertilitate, lipsa ovulaţiei, hiperplazia adenomatoasă etc.). Aspiraţia endometrială şi chiuretajul bioptic fracţionat (din endocol şi numai după aceea din endometru) la toate femeile cu risc crescut şi obligatoriu la orice femeie care sîngerează în menopauză, sînt — în etapa actuală — singurele metode prin care se poate surprinde boala în faze cît mai incipiente clinic, sau chiar în faza infraclinică.

Diagnosticul cancerului uterin. Mijloacele de diagnostic sînt multiple:

— examenul general şi anamneza orientează atenţia spre grupul de risc;

— la examenul clinic ginecologic se observă un col fără leziuni sau nesîngerînd. Uterul are volum normal cînd leziunile sînt mici şi este mărit, de consistenţă mai moale, în formele mai avansate. Colul poate fi la rîndul lui de consistenţă mai puţin fermă şi uşor dilatat, consecinţă a activităţii estrogenice; ovarele pot fi mai mari decît în mod obişnuit la o femeie în menopauză. Aceste modificări minore pot însă lipsi.

Prin orificiul extern se scurge uneori o cantitate redusă de sînge, iar în formele avansate se pot observa chiar fragmente necrozate.

Examinările paraclinice

— Examenul citologic, în special al aspiratului din cavitatea uterină, poate fi revelator;

— Histerometria este normală în leziunile mici sau poate arăta o cavitate mărită în fazele mai avansate;

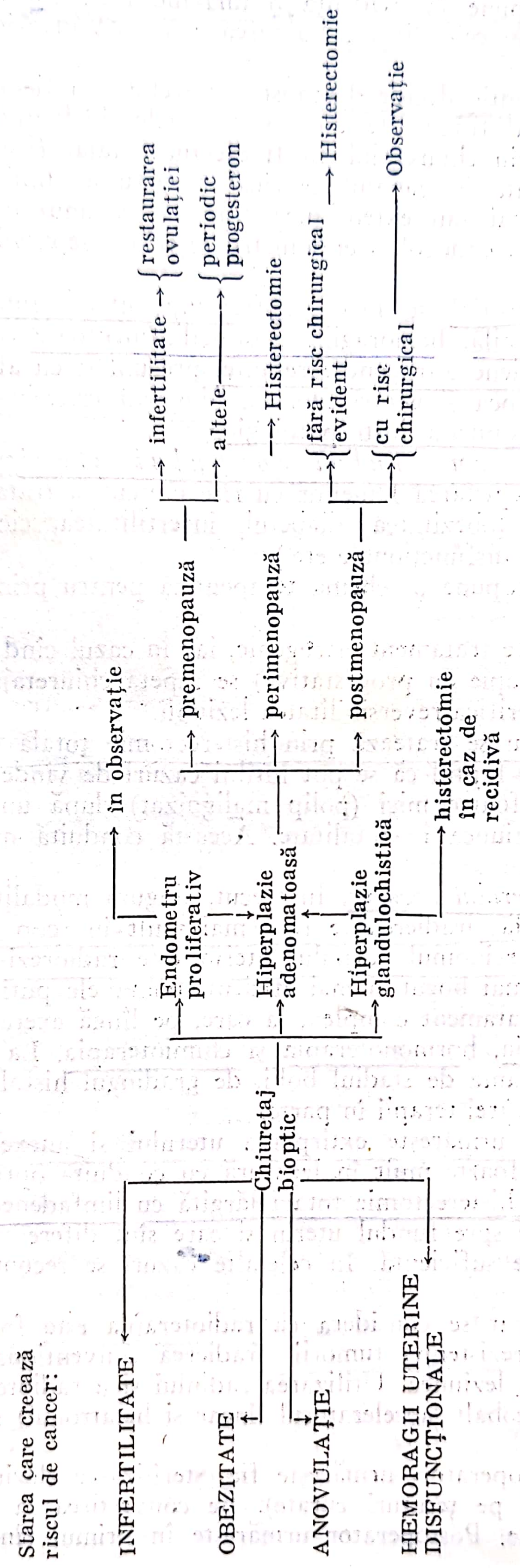
Starea care creează riscul de cancer:
INFERTILITATE
OBEZITATE
ANOVULAȚIE
HEMORAGII UTERINE DISFUNCȚIONALE
Chiuretaj bioptic
Endometru proliferativ
în observație
Hiperplazie adenomatoasă
Hiperplazie glandulochistică
histerectomie în caz de recidivă
premenopauză
perimenopauză
postmenopauză
infertilitate
restaurarea ovulației
altele
periodic progesteron
Histerectomie
fără risc chirurgical evident
Histerectomie
cu risc chirurgical
Observație

Fig. 8.14. — Conduita terapeutică față de femeile din grupa de risc (Gusberg, 1973).

— Histerografia pune în evidenţă o imagine lacunară în formele circumscrise şi crenelată în cele difuze. Valoarea ei constă în orientarea biopsiei în leziunile mici.

— Chiuretajul bioptic decide diagnosticul; trebuie să fie însă efectuat cu minuţiozitate, prelevînd fragmente din toate zonele, incluzînd coarnele uterine. În mod obligatoriu chiuretajul va fi efectuat etajat (fracţionat), prima prelevare fiind efectuată în canalul cervical (pentru a elimina posibilitatea unui cancer endocervical sau extensiunea spre col a unui cancer de endometru). Fragmentele din endocol şi endometru se trimit separat pentru examenul histopatologic.

Diagnosticul diferenţial se face cu fibromul uterin submucos, polipul endometrial, metrita senilă, hemoragiile postmedicamentoase (tratamente hormonale), tumorile ovariene estrogenosecretante, precum şi cu afecţiunile extragenitale care pot provoca sîngerări uterine. Singurul criteriu de precizare a diagnosticului rămîne examenul histo-patologic.

Tratamentul cancerului corpului uterin. Tratamentul profilactic urmăreşte depistarea femeilor cu risc crescut şi tratarea din timp a afecţiunilor constatate (obezitatea, diabetul, infertilitatea, ciclurile anovulatorii, sîngerările uterine disfuncţionale etc.).

Gusberg (1973) propune o schemă terapeutică pentru principalele situaţii de risc (fig. 8.14).

Se va suprima orice tratament estrogenic, iar în cazul cînd se alege o conduită conservativă (terapie cu progestative) se repetă chiuretajul bioptic după cîteva luni, pentru a verifica reversibilitatea leziunii.

Carcinomul in situ se tratează prin histerectomie totală cu anexectomie bilaterală. De subliniat faptul că se pot întîlni cazuri de vindecare chiar şi în leziuni invazive, dar foarte mici (polip malignizat) după un chiuretaj care a reuşit să extirpe leziunea în totalitate. Această conduită nu este însă indicată.

Tratamentul cancerului invaziv. În trecut, singura modalitate terapeutică era exereza chirurgicală; iradierea se face mai mult în scop paliativ, considerîndu-se că adenocarcinomul corpului uterin este radiorezistent. Arsenalul terapeutic este astăzi mai bogat şi mai eficient, bolnavele putînd beneficia în multe situaţii de un tratament complex, la care, pe lîngă exereza chirurgicală, se asociază radioterapia, hormonoterapia şi chimioterapia. La alegerea tratamentului se va ţine seama de stadiul bolii, de gradingul histologic, precum şi de contraindicaţiile fiecărei terapii în parte.

Actul chirurgical urmăreşte extirparea uterului şi anexelor. S-a discutat şi se discută încă foarte mult în legătură cu conduita optimă (histerectomia totală simplă sau histerectomie totală lărgită cu limfadenectomie). Pentru leziuni mici, localizate spre fundul uterin şi care sînt diferenţiate, histerectomia totală simplă este suficientă. În celelalte cazuri se recomandă intervenţia lărgită.

Iradierea. În trecut se considera că radioterapia este foarte puţin eficientă, datorită radiorezistenţei tumorii. Iradierea convenţională, clasică, nu poate de fapt steriliza leziunea. Utilizarea radiului şi a radioterapiei cu energii înalte (bomba de cobalt, acceleratorul linear şi betatronul) s-au dovedit în schimb eficace.

Administrată preoperator, urmăreşte fie sterilizarea leziunii (actul chirurgical se efectuează pe ţesuturi curate), fie convertirea la operabilitate a cazurilor mai avansate. Postoperator urmăreşte în primul rînd împiedicarea apariţiei recidivelor (celulele maligne alterate prin iradiere se grefează mai greu).

Preoperator se preferă radiumterapia intrauterină (fie prin metoda umplerii cavităţii uterine cu celule radifere speciale — metoda Stockholm, fie metoda curieterapiei endocavitare (uterine şi vaginale) cu tehnica utilizată în cancerul colului uterin, dar adaptată pentru iradierea maximă a corpului uterin.

Postoperator radiul se aplică vaginal.

Radioterapia externă (transcutanată) cu energii înalte (cobaltoterapie) distruge masa neoplazică endouterină, dar nu poate steriliza în totalitate infiltraţia canceroasă a miometrului; aceasta poate fi însă distrusă de sursele de radiu introduse ulterior în cavitatea uterină (Chiricuţă, 1981). Telecobaltoterapia postoperatorie se aplică în general la cazurile avansate sau operate necorespunzător.

Hormonoterapia se bazează în primul rînd pe acţiunea progestativelor asupra adenocarcinomului de endometru, care induc diferenţierea, maturarea, atrofia şi uneori chiar dispariţia tumorii maligne (Bonte, 1978 citat de Chiricuţă, 1981). Este indicată în special în recidivele care apar tîrziu şi în metastazele la distanţă. Efectul terapeutic apare după cel puţin 2—3 săptămîni de cură. Se administrează în general 1 g de medroxiprogesteron-acetat pe săptămînă, timp nelimitat. Răspunsul favorabil se manifestă însă numai la o treime din cazuri. S-ar putea ca detectarea în viitor a receptorilor hormonali endometriali să permită selecţionarea cazurilor cu răspuns pozitiv.

Chimioterapia nu are o eficacitate dovedită în tratamentul cancerului corpului uterin. Se pare totuşi să asocierea chimioterapiei (Ciclofosfamidă, Adriablastină şi 5-Fluoro-uracil) cu hormonoterapia ar ridica şansele de remisiune ale acesteia din urmă, de la 30% la 50—60% (Chiricuţă, 1981).

Şansele cele mai mari de vindecare le oferă tratamentul complex (mai ales radiochirurgical).

În stadiile I şi uneori II, operaţia se va face la prezentare, dacă nu exista contraindicaţii. Intervenţia chirurgicală minimă admisă este histerectomia totală cu anexectomie bilaterală şi extirparea treimii superioare a vaginului, prin tehnica clasică sau prin tehnica histerectomiei totale inverse (Chiricuţă, 1981). Postoperator se aplică endovaginal radiu pe tranşă (se reduc recidivele locale de la 20—25% la 1—2%).

Dacă s-a efectuat limfadenectomia şi s-au găsit diseminări neoplazice, se va face postoperator şi telecobaltoterapie. În stadiile II şi III se indică radiumterapie utero-vaginală (eventual cobaltoterapie), apoi operăm — dacă este posibil — şi indicăm cobaltoterapie postoperatorie. Cazurile inoperabile se tratează numai radiologic. Tratamentul hormonal (medroxiprogesterona) se recomandă în stadiile inoperabile (fiind asociat radioterapiei) sau postoperator, dasă s-au constatat metastaze, dar mai ales la cazurile cu recidive şi metastaze apărute după un interval mai lung de timp de la actul chirurgical iniţial. În aceste situaţii se poate asocia şi chimioterapia cu citostatice (Chiricuţă, 1981).

Prognosticul depinde de stadiul bolii, de gradul de infiltrare a miometrului (creşte pericolul de metastazare) şi de gradingul histologic (tumorile bine diferenţiate au un prognostic mai bun).

Rezultate terapeutice. Chiricuţă (1981) citează statistica lui Malkasian şi MacDonald (1977), care publică rezultatele obţinute la 523 de bolnave urmărite 10 ani după tratament (operaţie urmată de iradiere). Supravieţuirea globală a fost de 74% după 5 ani şi de 64% după 10 ani. Pentru stadiile I/A şi I/B (G-1 histologic) supravieţuirea la 5 ani a fost de 90%, iar pentru stadiul IV/A (G-1 histologic) de 13%. Rezultatele bune obţinute în stadiul I subliniază încă o dată necesitatea unui diagnostic precoce şi a unui tratament complex.

8.3. SARCOAMELE UTERINE

Deşi rar întîlnite (3% din totalitatea tumorilor maligne ale uterului), sarcoamele sînt de o gravitate excepţională. Stadializarea clinică corespunde cu cea a carcinomului endometrial. Forma cea mai frecventă este leiomiosarcomul, cu punct de plecare un leiomiom uterin sau chiar un miometru aparent sănătos. Diagnosticul se pune de obicei numai postoperator, tumoarea confundîndu-se clinic cu un fibromiom uterin. Tratamentul constă în histerectomie totală cu anexectomie bilaterală şi chimioterapie cu citostatice. Radioterapia nu este eficace în leiomiosarcom, dar se poate folosi în alte forme. Supravieţuirea la 5 ani este în jur de 40% pentru leiomiosarcom şi de 0—35% pentru alte tipuri de sarcoame (Cavanagh, 1979).

BIBLIOGRAFIE

ACKERMAN L. V., ROSAI J. — Surgical Pathology, Ed. C.V. Mosby, Co., St. Louis, 1974.

BAKER H. W., MAKK L., MORRISSEY R. W., DICKSTEIN H. — Stage I adenocarcinoma of the endometrium. *Obst. Gynec.*, 1979, 54, 146.

BALLON S.C. et al. — Gynecologic Neoplasms, În: Cancer treatment, de Haskell Ch. M. Ed. W. B. Saunders Co., Philadelphia London-Toronto, 1980.

BELGRAD R., ELBADAWI N., RUBIN P. — Uterine sarcomas. Radiology 1975, 114, 181.

BERMAN M. L. et al. — Prognosis and treatment of endometrial cancer. Am. J. Obst. Gyn., 1980, 136, 679.

BJERSING L. — Hyperplasia and carcinoma: Histopatholoy and abnormal factors. *Acta Obst. Gynecol. Scand., Suppl.* 1977, 65, 83.

BRUN M. G. — Dépistage et traitement du carcinome de l'endomètre. Bordeaux Médical, 1978, 15, 1 289.

CAVANAGH D., Praphat H., Ruffolo E. H. — Sarcomas of the uterus — *Obst. and Gynec. Ann.*, 1979, 8, 413.

CHIRICUŢĂ I. — Alimentaţia şi cancerul În: Cancerul şi mediul ambiant. Documentare, îndrumare, metodologie. Cluj-Napoca, 1980.

CHIRICUŢĂ I. — Indicaţii terapeutice şi locul chirurgiei în tratamentul cancerului de corp uterin. În: Chirurgia ginecologică, vol. II, Ed. Sîrbu P., Pandele A., Chiricuţă I. şi Setlacec D., Ed. Med., Bucureşti, 1981.

COHEN J. C., DEPPE G. — Endometrial carcinoma and oral contraceptives agents. *Obst. & Gynec.*, 1977, 49, 390.

COHEN C. J., DEPPE G., BRUCKNER H. W. — Treatment of advanced adenocarcinoma of the endometrium with melphalan, 5-fluorouracil and medroxiprogesteron acetate. *Obst. Gynec.*, 1977, 50, 415.

COJA N. — Cancerul corpului uterin. În Ginecologie, sub red. Coja N., Vasiliu V., Ed. Med. Bucureşti, 1966.

CRAMER D. W., KNAPP R. C. — Review of epidemiologic studies of endometrial cancer and exogenous estrogens. *Obst. & Gynec.*, 1979, 54, 521.

SMITH J. P., RUTLEDGE F., DECLOS L., SUTOW W. — Combined irradiation and chemoterapy for sarcom of the pelvis in females. A. J. Roentgenol. *Radium Ther. Nucl. Med.*, 1975, 123, 571.

SURWITT E. A. — Stage I cancer of the endometrium. *Arizona Med.*, 1980, 37, 29.

WEISS N. S., SAYVETZ T. A. — Incidence of endometrial cancer in relation to the use of oral contraceptives. *New Engl. J. Med.*, 1980, 302, 551.

WELCH W. R., SKULLY R. E. — Precancerous lesions of the endometrium. *Human pathology*, 1977, 8, 503.

WYNDER E. L., ESCHER G. C., MANTEL N. — An epidemiological investigation of cancer of the endometrium. *Cancer* (Phil.), 1966, 19, 489.

TeLINDE R. W. — Operative gynecology, Ed. J. B. Lippincott Co., Philadelphia, Montreal, 1962.

TRAMIER D. — Cancer de l'endomètre. Evaluation des hauts risques. *Journ. Gynéc. Obst. Biol. Repr.*, 1979, 8, 223.

WIED G. L. — In: Endometrial cancer, vol. 2. Detection, The Upjohn Comp. Kalamazoo, Michigan, 1972.

8.4. CANCERUL TROMPEI UTERINE

Prof. dr. I. CHIRICUȚĂ, dr. T. H. GAVRILESCU

Cancerul primitiv al trompei uterine reprezintă mai puțin de 0,5% din tumorile maligne ale sferei genitale, fiind comunicate în literatură în jur de 900 de astfel de cazuri. Sarcoamele tubare sînt cu totul excepționale. În epitelioamele tubare primitive nu se evidențiază un cancer concomitent uterin sau ovarian, iar interesarea neoplazică a trompei se referă în principal la mucoasa tubară. În contrast cu această situație, cancerele tubare secundare unei tumori uterine sau ovariene au în mod frecvent determinări tumorale în stratul muscular al trompei, lumenul acesteia fiind liber, cu epiteliul normal.

Anatomie patologică. În cancerul tubar primitiv trompa este deformată în formă de retortă, cu partea hipertrofiată situată în treimea medie sau externă, avînd aspectul exterior al unui hidrosalpinx sau hematosalpinx prin acumulare de lichid sau sînge în sacul tubar, de cele mai multe ori obstruat la extremitatea pavilionară. Asemănarea cu un hidrosalpinx poate să ducă la o intervenție insuficientă (salpingectomie sau anexectomie unilaterală), de aceea trompa trebuie totdeauna secționată. Pe secțiune, profilarea neoplazică apare ca o tumoare polipoasă sau sesilă, vegetantă, moale, friabilă, situată la suprafața mucoasei, deci în lumenul trompei, cu invazia peretelui, uneori pînă la seroasă sau la structurile învecinate (ovar, alte organe din pelvis). În 15% din cazuri tumoarea este bilaterală, iar 30% din cazuri sînt operate în momentul în care au deja metastaze ganglionare regionale. Microscopic, aspectul este de adenocarcinom, care poate lua trei aspecte histologice, ce reprezintă și trei grade de malignitate (Hu și colab.): gradul I sau forma papilară, cu celule regulate și limitate la mucoasă; gradul II alveolo-papilar, cu formarea de imagini de tip glandular și invadarea peretelui tubar; gradul III alveolo-medular, cu invadarea și obliterarea limfaticelor peretelui tubar. Supraviețuirea la 5 ani pentru cancerele de gradul I este de 60%, în timp ce la cancerele de gradul III supraviețuirea la 5 ani scade sub 20%.

Tabloul clinic este asemănător anexitelor cronice nespecifice sau specifice (tuberculoase); de aceea cancerul de trompă uterină trebuie considerat în diagnosticul diferențial al unui proces inflamator pelvian. Vîrsta medie a bolnavelor este între 50 şi 60 de ani, iar suspiciunea unui cancer tubar trebuie făcută la orice femeie mai vîrstnică: 1) care prezintă metroragie şi tumoare anexială, sau chiar în lipsa tumorii anexiale şi 2) care are un chiuretaj uterin bioptic neconcludent. Durerea pelviană apare timpuriu în evoluţia unui cancer tubar şi alături de hidroreea vaginală şi constatarea unei mase tumorale anexiale intră în triada clasică a cancerului de trompă uterină şi reprezintă totodată o indicaţie chirurgicală la femeia în menopauză.

Explorarea laparoscopică sau intraoperatorie a trompei tumorale aduce în discuţie diagnosticul diferenţial cu tumorile adenomatoide ale trompei şi cu salpingita istmică nodoasă, aceste afecţiuni neavînd potenţial malign. Ele au aspectul unor mici noduli fermi, situaţi în regiunea istmică a trompei, în grosimea peretelui tubar, cu evoluţie spre seroasă, trompa fiind de obicei fixată prin aderenţe.

Tratamentul carcinomului tubar se identifică cu cel al cancerului ovarian, locul principal fiind ocupat de chirurgia radicală, completată cu chimioterapie, în funcţie de extensia leziunilor.

Prognosticul. Atitudinea agresivă chirurgicală în cadrul unui tratament complex (radio-chimio-chirurgical) a făcut ca rezultatele comunicate în ultimii ani să fie net superioare celor ale statisticilor mai vechi (în ansamblu, o supravieţuire la 5 ani de 40%, comparativ cu 5% cît se raportase în deceniile anterioare).

BIBLIOGRAFIE

BLAIKLEY J. B. — Advances adenocarcinoma of the fallopian tube. *J. Obstet. Gynecol. Br. Commonw.*, 1973, 80, 757.

DODSON M. G., FORD J. N. Jr., AVERETTE H. R. — Clinical aspects of fallopian tube carcinoma. *Obst. Gynec.*, 1970, 36, 935.

FOGH I. B. — Primary carcinoma of the fallopian tube. In: Ariel I. M. (Ed). — Progress in clinical cancer, vol. 5, Grune and Stratton, New-York, 1973, 263.

GRIFFITHS C. T. — Cancer of the ovary and fallopian tube. In: Holland J. F. and Frei E. III — Cancer Medicine, Lea and Febiger, Philadelphia, 1972.

MONTAZEE S., KEMPSON R. L. — Primary adenocarcinoma of the fallopian tube. *Obst. Gynecol.*, 1968, 32, 649.

PARSONS L., SOMMERS W. B. — Gynecology, Saunders Comp., Philadelphia, Toronto, 1978, 1 571.

SCHILLER H. M., SILVERBERG S. G. — Staging and prognosis in primary carcinoma of the fallopian tube. *Cancer*, 1971, 21, 389.

WALTER P., PHILLIPPE E. — Epithélioma primitif des trompes utérines. Étude anatomo-clinique des 33 observations et revue de la littérature *Rev. Franç. Gynéc.*, 1977, 72, 1.

9. DISFUNCŢII MENSTRUALE

Prof. Dr. GH. LUPAŞCU

9.1. MENSTRUAŢIA

Menstruaţia este scurgerea hematică periodică, care are loc între pubertate şi menopauză, în absenţa sarcinii, ca rezultat al necrozei şi descuamării stratului funcţional al endoteliului diferenţiat sub acţiunea trofică hormonală, în vederea nidaţiei şi dezvoltării oului. Dacă nidaţia nu se face, prăbuşirea nivelului secreţiei hormonilor steroizi ovarieni determină modificări involuntare la nivelul receptorilor din structura endometrului şi apare menstruaţia.

Endometrul este stratul care tapetează cavitatea uterină şi este format din stromă, glande şi vase (artere, vene, limfocite). Are două straturi:

a) *Stratul bazal,* de 0,5 mm-1 mm grosime, format din funduri de sac glandulare, cu lumenul drept şi orientat perpendicular pe suprafaţa endometrului, în structura căreia sînt celule conjunctive fuziforme cu protoplasmă puţină şi numeroase fibre conjunctive, arterele bazale şi emergenţa arteriolelor spiralate, vene şi vase limfatice. În acest strat nu survin modificări în cursul ciclului menstrual.

b) *Stratul funcţional,* aproape absent la sfîrşitul menstruaţiei, se dezvoltă mai întîi sub acţiunea estrogenilor (faza proliferativă) şi apoi sub acţiunea sinergică a estrogenilor şi progestagenilor (faza secretorie). De la 0,5 mm grosime, ajunge la 3,5 mm în momentul ovulaţiei şi la 8—10 mm în a 25-a zi a ciclului, apoi diminuă la 5 mm, datorită involuţiei metabolice a celulelor din structura endometrului şi a pierderii de apă din colagenul stromei.

Refacerea stratului funcţional începe chiar din partea terminală a sîngerării menstruale, prin proliferarea celulelor din fundurile de sac glandulare, celule epiteliale cilindrice, cu nucleu bazal şi cu numeroase mitoze.

Mitozele epiteliului glandular au loc cu maximum de intensitate în perioada proliferativă, în preovulaţie şi continuă cu o intensitate mai mică în perioada secretorie, pînă în a 21-a, a 22-a zi, cînd multiplicarea celulară încetează. Se formează glandele endometrului, care iniţial sînt drepte, cu lumenul îngust şi apoi devin tortuoase, dezvoltarea lor făcîndu-se mai rapid decît a stromei. În perioada secretorie a ciclului, glandele devin din ce în ce mai tortuoase, celulele epiteliale devin secretorii. În interiorul celulelor are loc un întreg proces de diferenţiere pentru sinteză şi transport. Organitele celulare:

reticulul endoplasmatic, aparatul Golgi, lizozomii şi ribozomii sînt în plină dezvoltare şi, în a 22-a zi a ciclului, ajung la maximum de funcţionalitate. În citoplasmă sînt depozite de glicogen, iar în lumenul glandelor, mult dilatate, se află produsul de secreţie al epiteliului glandular format din glicogen, proteine, lipide, mucus. Dacă nu are loc nidaţia, după a 22-a zi a ciclului începe procesul de regresie a funcţiei secretorii a epiteliului glandular. Organitele celulare: reticulul endoplasmatic şi aparatul Golgi involuează, lizozomii dispar, sistemul microtubulilor se dispersează şi depozitele lipidice sînt în creştere (Teodorescu Exarcu).

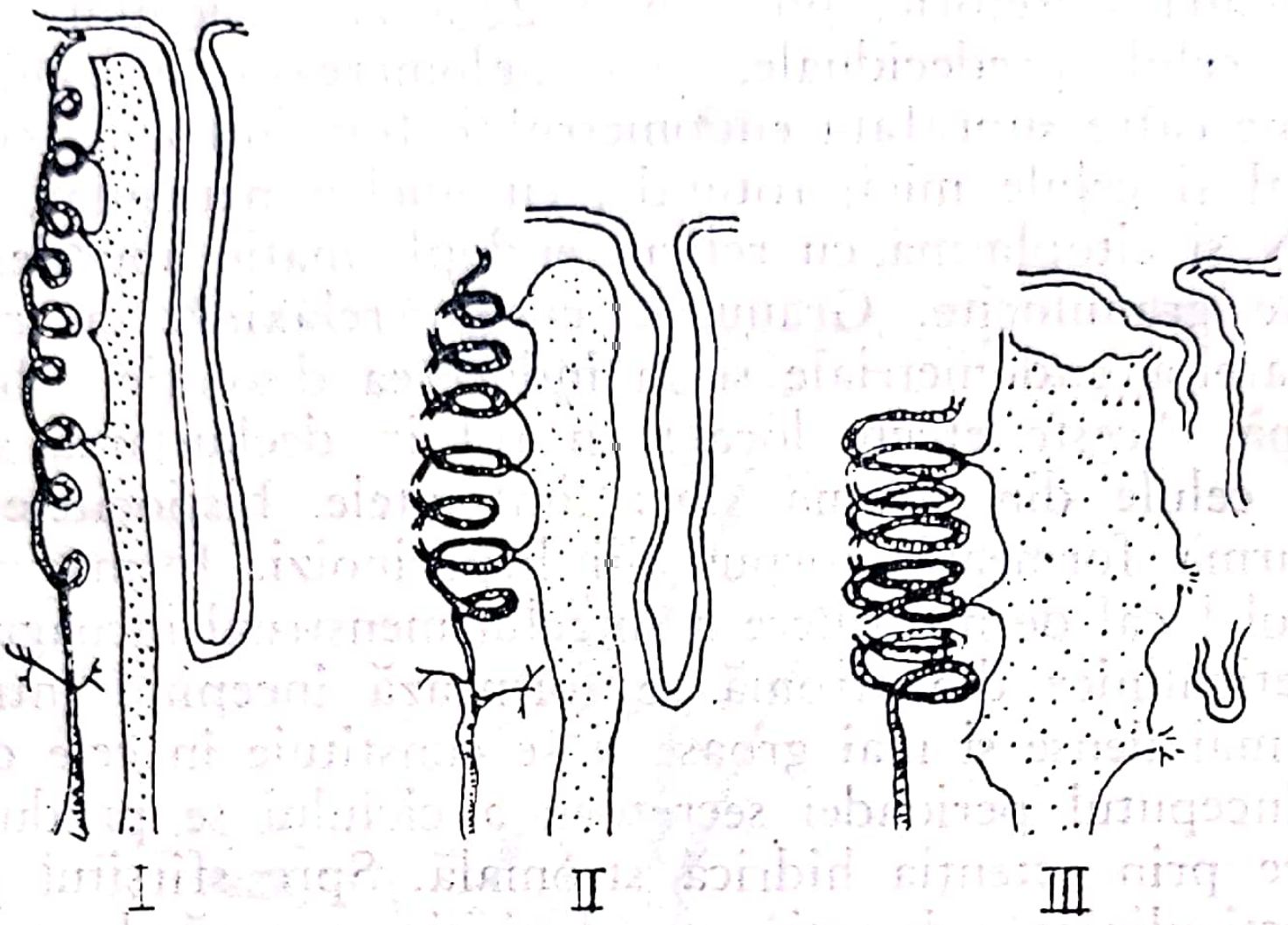

Fig. 9.1. — Mecanismul vascular al menstruaţiei (G. Piaux)

I. A 24-a zi a ciclului: endometrul are grosimea maximă; anastomozele arterio-venoase nu mai sînt funcţionale. II. În orele care preced menstruaţia, tasarea endometrului duce la tulburări hemodinamice în arteriolă, stabilindu-se şunturi arterio-venoase. III. Începutul menstruaţiei. Şunturile arterio-venoase determină o hiperpresiune venoasă, rezultînd dilatarea venei şi apoi ruperea acesteia.

Epiteliul de acoperire a endometrului este format, asemănător morfologic şi funcţional cu epiteliul glandular, în timpul ciclului menstrual.

La începutul perioadei proliferative a endometrului, arteriolele spiralate sînt scurte, au traiect drept şi sub acţiunea hormonilor estrogeni se dezvoltă, ajungînd la mijlocul perioadei secretorii la o lungime de zece ori grosimea endometrului. Datorită acestei creşteri rapide sînt dispuse sub formă de spirală chiar în faza proliferativă. Din ele se dezvoltă simultan mici ramuri arteriolare, anastomoze arterio-venoase şi o bogată reţea capilară, care se varsă direct în venule. Sistemul arterio-capilar este prevăzut cu sfinctere precapilare şi suferă transformările impuse de echilibrul dintre estrogeni şi progestageni, direct şi prin intermediul prostaglandinelor F2-alfa şi E. Fragilitatea capilară şi arteriolo-venoasă este mai mare, pe măsură ce hormonii estrogeni scad.

În cursul ciclului se dezvoltă şi reţeaua venoasă. Venele au pereţii din ce în ce mai subţiri, iar la locul de joncţiune a anastomozelor arteriolo-venoase, în perioada secretorie tardivă, se formează adevărate lacuri sangvine. Scăderea bruscă a hormonilor steroizi ovarieni şi în special a estrogenilor, la sfîrşitul perioadei secretorii, produce tulburări de hemodinamică prin contracţia sfincterelor precapilare, spasmul steriolelor şi dilataţia venoasă. Scăderea estrogenilor măreşte, de asemenea, friabilitatea arterială şi capilară. Creşte fluxul sangvin în endometru şi în ultima parte a perioadei secretorii, creşte şi presiunea sangvină în acest teritoriu (fig. 9.1).

Stroma, de origine mezenchimală, este formată din celule, fibre şi substanţă fundamentală. În perioada proliferativă precoce, celulele stromale, sub influenţa estrogenilor, din celule mici, stelate, cu prelungiri fine, în contact cu prelungirile celulelor apropiate şi cu reţeaua de fibre reticulinice din substanţa fundamentală, cu nucleii intens coloraţi fără nucleoli şi protoplasmă puţină, devin celule mari, cu mitoze accentuate în preajma ovulaţiei şi apoi mitoze mai reduse în perioada secretorie, pînă în a 22-a zi a ciclului. Aceste celule se diferenţiază în celule predeciduale, ce se aglomerează în jurul glandelor şi a vaselor sangvine către suprafaţa endometrului, formînd zona compactă a stratului funcţional şi celule mici, rotunde, cu nucleu neregulat, cu un conţinut bogat de ADN şi citoplasmă cu reticul endoplasmatic abundent şi numeroase granule numite granulocite. Granulele conţin relaxină, cu rol în dilatarea activă a capilarelor endometriale şi în inducerea disoluţiei fibrelor de reticulină din stromă. Aceste efecte locale au rol în declanşarea sîngerării menstruale. Aceste celule din stromă sînt: limfocitele, histiocitele şi mastocitele. Acestea din urmă formează corpusculii heparinoizi, formaţiuni care secretă heparina, cu rol local de menţinere a sîngelui menstrual incoagulabil.

Fibrele reticulinice din stromă se formează începînd intracelular, devin mature, fiind mai dense şi mai groase şi se constituie în cele din urmă extracelular. La începutul perioadei secretorii a ciclului se produce o laxitate a reţelei fibrilare prin retenţia hidrică stromală. Spre sfîrşitul perioadei secretorii, fibrele reticulinice, sub acţiunea relaxinei secretată de granulocitele stromale, intră într-un proces de disoluţie.

Substanţa fundamentală are un bogat conţinut de mucopolizaharide acide şi neutre, a căror greutate moleculară este variabilă în raport cu cantitatea şi calitatea estrogenilor ce acţionează asupra endometrului. În stromă are loc o retenţie hidrică variabilă în cele două perioade ale ciclului; cantitatea de apă maximă în ziua a 23-a, a 24-a, scade apoi rapid o dată cu scăderea bruscă a estrogenilor. Eliminarea apei şi dezintegrarea celulară determină micşorarea bruscă a spaţiului funcţional aproape la jumătate, spiralele arteriolelor se tasează şi, alături de alţi factori vasculari, accentuează tulburările de hemodinamică.

Ciclurile menstruale se instalează regulat după maturarea funcţională a hipotalamusului, care are rol de adevărat gonadostat. Cronologia maturaţiei funcţionale a putut fi stabilită mai precis după introducerea dozării radioimunologice în plasmă a LH-RH, FSH-RH, FSH, LH, estradiolului, progesteronului şi prolactinei, a testelor de stimulare a hipotalamusului (clomifen) şi hipofizei (LH-RH) (fig. 9.2).

Feedback-ul negativ al estrogenilor apare din viaţa fetală.

Sensibilitatea hipotalamusului este mai mare în copilărie şi descreşte în perioada pubertară. Feedback-ul pozitiv apare tardiv, în timpul pubertăţii, controlează secreţia de LH-RH, FSH-RH şi secreţia de hormon inhibitor al prolactinei. În reglarea funcţiei ciclice a hipotalamusului intervine neurosecreţia anumitor structuri din sistemul limbic care participă la controlul şi reglarea secreţiei hormonilor gonadotropi hipofizari şi a prolactinei.

Receptorii hormonali din structura unei celule fac ca aceasta să recunoască hormonul circulant de care depinde, să-l absoarbă şi să-i faciliteze acţiunea specifică. În citoplasmă se formează complexul receptor-hormon, are loc schimbarea conformaţiei moleculare a receptorului, apoi complexul migrează în nucleu, unde activează fenomenele de transcriere cromatiniană, facilitează elaborarea de sisteme enzimatice şi proteine structurale. Au loc astfel, transformări celulare cărora le urmează diviziunea celulei.

Efectele fiziologice ale estrogenilor asupra receptorilor din endometru sînt: sinteza de ARN, sinteza de proteine şi diviziunea celulară. Moleculele de 17-beta-estradiol sînt cele mai strîns legate de receptorii celulei ţintă. Legătura estronei, estriolului şi antiestrogenilor este mai slabă. Creşterea concentraţiei de 17-beta-estradiol în circulaţie modifică concentraţia citozolică a celulei receptoare, transferul nuclear şi activitatea receptorului citozolic. Datorită scăderii concentraţiei celulare a hormonului reîncepe sinteza citozolică, în urma stimulărilor repetate ajungîndu-se la o creştere progresivă a concentraţiei. Această resinteză poate fi inhibată de progesteron, care controlează activitatea estrogenică asupra celulelor receptoare, creîndu-se un sistem de autoreglare. Concentraţia de progesteron la nivelul receptorilor, maximă în perioada evoluţiei, se menţine apoi în platou şi scade brusc la sfîrşitul ciclului menstrual. Evoluţia concentraţiei receptorilor celulari se face ciclic şi progresiv, maximum de concentraţie fiind în perioada proliferativă, citozolică la început şi nucleară spre sfîrşitul acesteia.

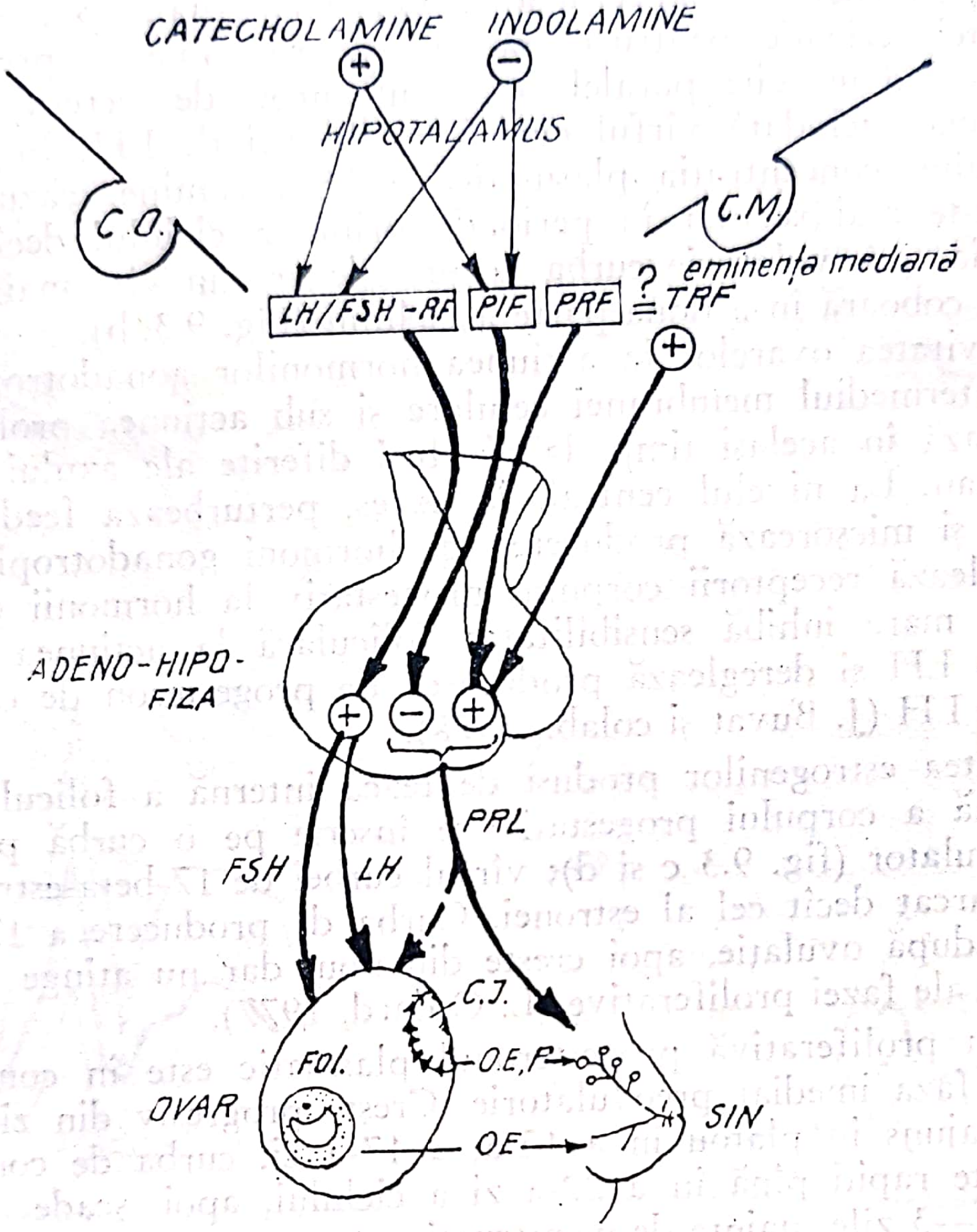

Fig. 9.2. — Factorii endogeni sau exogeni care modifică reglarea secreţiilor de LH, FSH şi PRL (cu excepţia estrogenilor şi progesteronului) (R. Scholler).

În perioada secretorie a ciclului menstrual, progesteronul reduce concentraţia receptorilor citozolici a căror resinteză se face iarăşi progresiv către sfîrşitul ciclului.

Întreaga structură a endometrului este supusă acțiunii hormonale ovariene și transformările ciclice de la acest nivel sînt dependente de înlănțuirea funcțională hipotalamo-hipofizo-ovariană.

Funcția endocrină a ovarelor este dependentă de hormonii gonadotropi hipofizari FSH, LH și prolactină. Cantitatea de FSH plasmatic crește în prima jumătate a perioadei proliferative a ciclului menstrual, apoi scade în a doua parte a acestei perioade, pentru ca să crească brusc imediat preovulator, curba de secreție avînd un vîrf paralel cu vîrful curbei de secreție maximă a LH, dar nu atinge niciodată vîrful curbei producerii de LH. În perioada secretorie a ciclului, concentrația plasmatică a FSH rămîne scăzută (fig. 9.3. a).

LH crește mai regulat în perioada primă a ciclului decît FSH. În perioada imediat preovulatorie curba de secreție are un vîrf mai mare decît cea a FSH, apoi coboară în a doua parte a ciclului (Fig. 9.3. b).

Receptivitatea ovarelor la acțiunea hormonilor gonadotropi hipofizari se face prin intermediul membranei celulare și sub acțiunea prolactinei. Prolactina acționează în același timp, la niveluri diferite ale axului hipotalamo-hipofizo-ovarian. La nivelul central, în exces, perturbează feedback-ul pozitiv hipotalamic și micșorează producerea de hormoni gonadotropi. Fiziologic, în ovare stimulează receptorii corpului progestativ la hormonii gonadotropi, în concentrație mare inhibă sensibilitatea foliculară la acțiunea FSH, acțiunea ovulatorie a LH și deregleează producerea de progesteron de către granuloasa stimulată de LH (J. Buvat și colab., 1978).

Cantitatea estrogenilor produși de teaca internă a foliculilor ovarieni și teaca internă a corpului progestativ se înscrie pe o curbă progresiv ascendentă preovulator (fig. 9.3 c și d); vîrful curbei de 17-beta-estradiol plasmatic este mai marcat decît cel al estronei. Curba de producere a 17-beta-estradiolului scade după ovulație, apoi crește din nou, dar nu atinge niciodată valorile maxime ale fazei proliferative (L. Cedard, 1977).

În faza proliferativă progesteronul plasmatic este în concentrație mică, crescînd în faza imediat preovulatorie. Crește progresiv din ziua ovulației și, după ce a ajuns în platou în a 15-a, a 17-a zi, curba de concentrație plasmatică crește rapid pînă în a 22-a zi a ciclului, apoi scade și dispare din plasmă cu 2—3 zile înainte de menstruație.

Pentru evoluția unui ciclu menstrual normal, pe lîngă integritatea morfologică și funcțională a receptorilor endometriali și înlănțuirea riguroasă a secvențelor hormonale la toate nivelurile axului hipotalamo-adeno-hipofizo-ovarian, este necesar ca și metabolismul periferic al hormonilor steroizi ovarieni să se facă normal (afecțiuni hepatice, renale). O altă condiție este ca geneza periferică a estrogenilor să se facă în condițiile cele mai bune.

Menstruația este un fenomen fiziologic complex, care apare ca urmare a suprimării acțiunii estrogenilor și progestagenilor asupra endometrului funcțional mult diferențiat, mai ales din punct de vedere vascular.

Fenomenele complexe care pregătesc endometrul înaintea menstruației au loc în vederea fecundației, nidației și dezvoltării embrionului. Dacă nidația nu are loc, survine luteoliza și prăbușirea secreției de estrogeni și progesteron. Urmează regresia endometrului, care se manifestă prin liza celulelor stromale, a celulelor epiteliului glandular, a fibrelor stromale și pierderea de apă din stromă. Grosimea endometrului scade aproape la jumătate, arteriolele spiralate se tasează, apare spasmul arteriolar precapilar și staza vasculară, mai marcată în sistemul venos. Se instalează ischemia, hipoxia tisulară și necroza

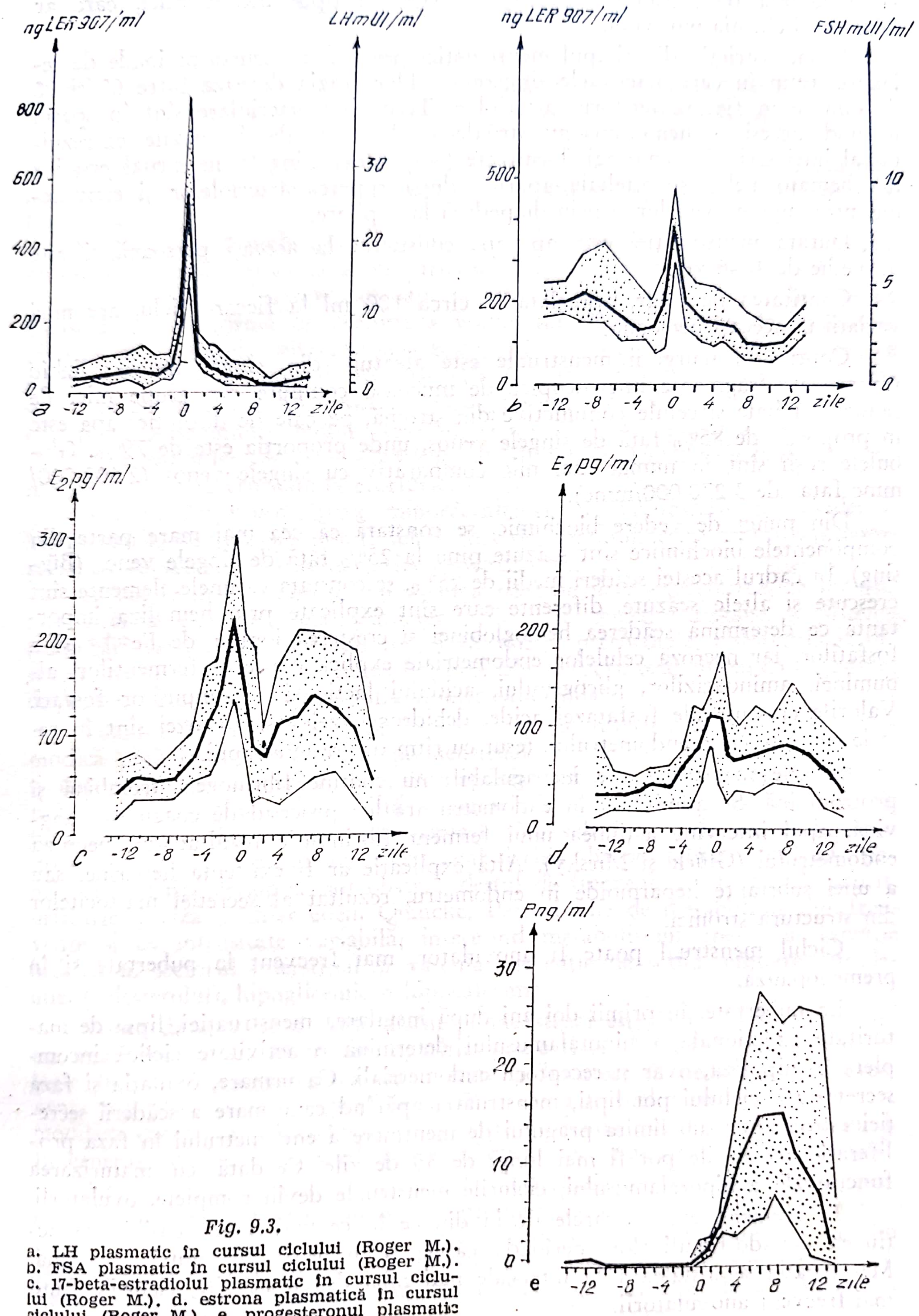

Fig. 9.3.

a. LH plasmatic în cursul ciclului (Roger M.). b. FSA plasmatic în cursul ciclului (Roger M.). c. 17-beta-estradiolul plasmatic în cursul ciclului (Roger M.). d. estrona plasmatică în cursul ciclului (Roger M.). e. progesteronul plasmatic în cursul ciclului (Roger M.).

cu eliberarea de substanţe vasoconstrictoare de tipul menotoxinei, care ar accentua ischemia mucoasei.

Vasoconstricţia din timpul menstruaţiei persistă, cu scurte perioade de relaxare, timp în care arteriolele sîngerează. Hemoragia durează între 60 şi 90 de minute în fiecare teritoriu arteriolar. Teritoriile arteriolare sînt în spasm în mod succesiv şi hemoragia menstruală are loc timp de cîteva zile, ca rezultat al unei serii de hemoragii localizate (Varangot). Sîngele menstrual provine din hematoamele subepiteliale apărute după ruperea arteriolelor şi capilarelor, prin ruperea venelor şi prin diapedeză la capilare.

Durata menstruaţiei este aproape constantă la aceeaşi persoană şi este în medie de 4—6 zile.

Cantitatea de sînge, apreciată la circa 100 ml la fiecare ciclu, are mici variaţii la aceeaşi persoană.

Conţinutul scurgerii menstruale este alcătuit din sînge, mucus, lichid transvazat, fragmente microscopice de mucoasă compuse din grupe mici de celule epiteliale şi celule conjunctive din stromă, pe cale de disoluţie; apa este în proporţie de 85% faţă de sîngele venos, unde proporţia este de 79%. Globulele roşii sînt în număr mai mic comparativ cu sîngele venos (2 600 000/mmc faţă de 3 270 000/mmc).

Din punct de vedere biochimic, se constată că cea mai mare parte din componentele biochimice sînt scăzute pînă la 25% faţă de sîngele venos (Büssing). În cadrul acestei scăderi medii de 25%, se constată că unele elemente sînt crescute şi altele scăzute, diferenţe care sînt explicate prin hemoliza importantă ce determină scăderea hemoglobinei şi creşterea ionilor de Fe^{+++} şi a fosfaţilor, iar necroza celulelor endometriale explică creşterea fermenţilor, albuminei, aminoacizilor, glicogenului, acidului lactic şi a compuşilor fosfaţi. Valorile crescute ale fosfatazei acide, dehidrogenazelor şi glucozei sînt în relaţie cu eliminarea endometrului, ţesut cu ritm de creştere rapid.

Sîngele menstrual este incoagulabil; nu conţine fibrinogen, trombină şi protrombină. Se admite că în endometru are loc procesul de coagulare sangvină, apoi intervine acţiunea unui ferment fibrinolitic rezultat din necroza endometrului (Glück şi Mirsky). Altă explicaţie ar fi existenţa heparinei sau a unei substanţe heparmoide în endometru, rezultat al secreţiei mastocitelor din structura stromei.

Ciclul menstrual poate fi anovulator, mai frecvent la pubertate şi în premenopauză.

La pubertate, în primii doi ani după instalarea menstruaţiei, lipsa de maturitate funcţională a hipotalamusului determină o activitate ciclică incompletă în hipofiză, ovar şi receptorii endometriali. Ca urmare, ovulaţia şi faza secretorie a ciclului pot lipsi, menstruaţia apărînd ca urmare a scăderii secreţiei estrogenilor sub limita pragului de menţinere a endometrului în faza proliferativă; ciclurile pot fi mai lungi de 35 de zile. O dată cu maturizarea funcţională a hipotalamusului, ciclurile menstruale devin complete, ovulatorii.

În premenopauză, ovarele devin din ce în ce mai puţin sensibile la acţiunea gonadostimulinelor, perioadă căreia îi urmează involuţia ovariană. Menstruaţia se instalează la intervale mai mici de 28 de zile, ciclurile fiind mai frecvent anovulatorii.

9.2. SINDROMUL PREMENSTRUAL

Sindromul premenstrual este cunoscut încă din antichitate. Simptomele au fost semnalate pentru prima oară de Hippocrat. Primul studiu științific asupra sindromului premenstrual sub denumirea de „Premenstrual tension" a fost făcut în 1931 de Frank. Au urmat apoi multe studii, dar nici pînă în prezent nu este bine precizată etiopatogenia. Sub o formă mai ștearsă sau mai accentuată, manifestările clinice cuprind întregul organism și au un caracter funcțional.

Semnele funcționale apar cu 5—6 zile înainte de menstruație și dispar în preziua sau în prima zi a menstruației. Clinic pot fi grupate astfel:

— *manifestări mamare*, aproape constante, apar cu 3—4 zile înainte de menstruație sub formă de creștere a volumului sînilor, durere de intensitate diferită de la simpla senzație de greutate pînă la durerea de tip anginos, ce iradiază în lungul brațului. La inspecție se constată o vascularizație accentuată, la palpare se evidențiază turgescența sînilor și prezența de noduli diseminați, bine delimitați, mobili, sensibili și absența adenopatiei axilare;

— *manifestări abdomino-pelviene* sub formă de senzație de balonare, dureri difuze, mai accentuate la eforturi;

— *tulburări neuro-psihice* minore, alteori cu manifestare mai evidentă. Manifestările neurologice pot fi sub forma de lipotimii, crize tetaniforme, migrene cu vărsături și, rar, chiar crize epileptiforme.

La aceste manifestări se pot adăuga *siptome neuro-vegetative* de intensitate diferită, care au același caracter ciclic și în celelalte organe și sisteme (tulburări cardio-vasculare sub formă de dureri precordiale, palpitații, extrasistole, manifestări motorii, pusee hemoroidale, acrocianoză, tulburări digestive, dispepsie, crize de dischinezie biliară, icter catamenial).

Tulburările respiratorii pot îmbrăca aspecte diferite, de la coriza spasmodică pînă la crizele de astm premenstrual. Tulburările urinare; polachiurie și uneori cistalgii cu urini clare. Pot apărea tulburări oculare, uneori cheratită, blefarite și chiar irido-ciclită, tulburări tiroidiene cu aspectul de criză de hipertiroidism. Manifestările tegumentare sînt sub formă de acnee, hiperhidroză, seboree, prurit vulvar, prurit anal și chiar herpes labial și vulvar. Manifestări de tip alergic se pot observa destul de frecvent sub forma de prurit, urticarie, coriză și chiar edem Quincke. Perturbările de metabolism sînt frecvente și de intensitate variabilă, interesînd metabolismul apei, cu retenție hidrică în sectorul interstițial și vascular, retenție de sodiu, creșterea lipidemiei (colesterolul), hipoglicemie și hipocalcemie.

Vîrsta de apariție a sindromului premenstrual este între 15 și 30 de ani, rar apare mai tîrziu. Momentul apariției poate fi corelat cu un episod ginecologic (inflamație, intervenție) ori o stare psiho-afectivă deosebită etc. Frecvența formelor fruste ajunge pînă la 80%, cea a formelor cu manifestări care modifică comportamentul femeii în această perioadă este totuși relativ mică. În general, se observă o scădere a randamentului femeii în această perioadă.

Etiopatogenie. Teoria endocrin-vasculară. Estrogenii cresc permeabilitatea capilară prin micșorarea presiunii oncotice și modificarea mucopolizaharidelor acide din pereții capilari. Intervin în activitatea sistemului renină-angiotensină-aldosteron și favorizează producerea de angiotensină și apoi de aldosteron. Progesteronul crește fiziologic secreția de aldosteron și favorizează natriureza.

În diencefal, în urma unui simplu șoc emoțional pot apărea dereglări neuro-vegetative și descărcările de amine cu modificarea neurosecreției centrilor hipotalamo-adenohipofizari. Prolactina ar avea un rol în declanșarea sindromului premenstrual. Există un paralelism între acțiunea factorilor neuropsihici și apariția sindromului premenstrual.

Teoria alergică se bazează pe apariția premenstrual și ciclic a manifestărilor de tip alergic: prurit, migrenă, herpes, astm și chiar edem Quincke. Umoral se constată că histamina crește premenstrual la femeile cu acest sindrom. Administrarea de antihistaminice ameliorează, în general, simptomatologia în sindromul premenstrual.

Tratamentul. Se administrează progesteron în perioada a doua a ciclului menstrual sub forma retard 125—250 mg (în a 18-a zi a ciclului) sau progestative de sinteză între a 15-a și a 25-a zi a ciclului, 2—3 tablete zilnic. Antiestrogenii utilizați mai recent nu și-au făcut proba, dar folosirea lor are o bază etio-patogenică.

Medicația capilarotropă se administrează în perioada a doua a ciclului sau o perioadă mai lungă și în mod continuu.

Bromocriptina este eficace în special în formele de sindrom cu migrenă.

Medicația antialergică antihistaminică și anticolinergică se administrează în a doua parte a ciclului.

Medicația neurosedativă și tonică a sistemului neuro-vegetativ este de utilizare largă. Psihoterapia și păstrarea regulilor de igienă fac, în general, ca evoluția sindromului să fie bună.

9.3. SINDROMUL INTERMENSTRUAL

Sindromul intermenstrual (SIM) este o entitate clinică ce se manifestă prin simptomatologie polimorfă, dar aproape la toate cazurile sînt prezente senzația de disconfort abdomino-pelvian, durerea localizată la pelvis și metroragie.

Simptomele sînt cunoscute încă din cele mai vechi timpuri. Hippocrat le-a descris, dar interpretarea fiziopatologică a sindromului n-a fost posibilă decît cînd au început să fie cunoscute fenomenele care au loc în organismul femeii în timpul ovulației.

Sindromul intermenstrual are un caracter ciclic, apare în momentul cînd are loc ovulația, la femei în plină activitate a sistemului reproductiv, vîrsta medie fiind în jur de 30 de ani. Uneori poate să apară chiar de la instalarea primelor cicluri, alteori peste vîrsta de 40 de ani. SIM este mai frecvent la femei nuligeste și cu dezechilibru neuro-vegetativ. Rareori acest sindrom este izolat sub formă de discret disconfort general, durere de intensitate mică localizată în hipogastru și metroragie în cantitate mică. Alteori, durerea este de intensitate mare, cu iradieri spre anus, lombe, durere în centură, disconfort accentuat, cefalee, grețuri, vărsături, tensiune la sîni; metroragia este abundentă, durează cîteva zile, asemănătoare unei menstruații. Sindromul intermenstrual cu o simptomatologie ușoară completă sau incompletă, prin ciclicitatea sa constituie un element indirect de prezență a ovulației. Formele cu o simptomatologie accentuată și uneori asociate cu sindromul premenstrual pot constitui o adevărată boală.

Etiopatogenie. a) Sindromul intermenstrual este explicat prin exagerarea modificărilor din sistemul reproductiv și din celelalte aparate și sisteme induse de hormonii estrogeni pe un teren cu distonie neuro-vegetativă. Congestia și imbibiția apoasă sînt evidente la organele genitale și la sîni.

b) Leziunile asociate modificărilor induse de hormonii estrogeni: infecțiile din sfera genitală (cronice, sechele), tumorile benigne (fibro-miomul uterin, polipii uterini) și endometrioza. Ultimele două grupe au ca factor etiologic comun hiperestrogenia.

Clinic. a) *Durerea*, de intensitate mică sau moderată, uneori durează puțin și este doar sesizată de femei. Alteori durerea este de intensitate mare, cu iradiere spre rect, vezică, lombe, durează cîteva ore, modifică starea generală (puls, tensiune arterială) și se însoțește de metroragie și ușoară ascensiune termică. La examenul digital vaginal, combinat cu palparea abdominală, se constată sensibilitatea fundului de sac posterior, ușoară tensiune a ligamentelor ultero-sacrate și sensibilitate parauterină către una din fosele iliace. Diagnosticul diferențial cu hemoperitoneul din sarcina ectopică complicată este greu de făcut. Cînd durerea este de partea dreaptă, se pune în discuție diagnosticul de apendicită acută și dacă durerea iradiază către lombe, evocă litiaza și infecția urinară. În această situație, examenul clinic amănunțit poate fi suficient și uneori numai celioscopia poate preciza diagnosticul.

b) *Metroragia* urmează durerii și poate fi sub forma de gleră cervicală sangvinolentă, cîteva picături de sînge de culoare închisă (aspect de sînge menstrual) sau ca durată și cantitate asemănătoare menstruației. Metroragia este de proveniență uterină, explicată de scăderea cantitativă a estrogenilor și ovariană, datorită ovulației. Prin studiul imunoelectroforetic efectuat în momentul ovulației Hervé a constatat prezența de proteine provenite din lichidul folicular. Prin aceasta a confirmat că și sîngele din vasele ovariene deschise în momentul ovulației urmează aceeași cale (trompe, uter, canal cervical). După ovulație are loc o hemoragie redusă și sîngele se adună în punctul decliv, fundul de sac Douglas, putînd fi astfel confundat cu hemoperitoneul din sarcina ectopică.

c) *Senzația de disconfort* abdomino-pelvian, uneori grețuri și vărsături, sînt explicate de modificările vasculare și imbibiția pelviană, ovulație și de prezența sîngelui în pelvis.

d) *Modificările* din celelalte aparate și sisteme: cefalee, vertije, insomnie, agitație, palpitații, tensiune a sînilor etc., sînt explicate de prezența estrogenilor, distonia neuro-vegetativă și stimulii nociceptivi din pelvis.

Diagnosticul de sindrom intermenstrual este confirmat de ciclicitatea apariției sale în momentul ovulației. Testele de ovulație, curba menotermică, analiza glerei cervicale (filanță, testul frunzei de ferigă), examenul citohormonal vaginal, dozările hormonale urinare și plasmatice, biopsia de endometru sînt pozitive.

Tratament. În formele cu simptomatologie discretă este suficient repausul. În formele medii se recomandă și antalgice, sedative. În puține cazuri (2—3%) este necesară administrarea estroprogestativelor între a 5-a și a 25-a zi a ciclului pentru suprimarea ovulației. Leziunile inflamatorii, fibromul uterin, polipii și endometrioza beneficiază de tratamentul corespunzător.

9.4. DISMENOREEA

Dismenoreea este ansamblul de fenomene locale şi generale din timpul menstruaţiei, la care durerea pelviană şi lombară sînt elementul principal de manifestare clinică.

Frecvenţa dismenoreei este greu de stabilit, deoarece majoritatea femeilor au o jenă fizică în perioada menstruaţiei şi durerea este apreciată diferit de o persoană sau alta. Mai frecventă în perioada juvenilă (10—15%) şi mai rară la femeile care au naşteri în antecedente (2—5%), dismenoreea poate obliga la întreruperea activităţii zilnice.

În funcţie de momentul apariţiei, dismenoreea poate fi primară sau secundară.

Etiopatogenia dismenoreei secundare este mai bine cunoscută decît cea a dismenoreei primare, care abia în ultimele decenii a început să fie înţeleasă şi încă nu este complet elucidată. Progresele, relativ recente, în cunoaşterea fiziopatologiei *dismenoreei primare* au permis clasificarea acestora în: *dismenoree funcţionale obstructive, dismenoree funcţionale neobstructive.*

a) *Dismenoreele funcţionale obstructive* sînt explicate fizio-patologic prin dereglarea echilibrului hormonal estrogeni-progestageni în perioada premenstruală. Dozările hormonilor steroizi ovarieni în plasmă şi urină în perioada premenstruală la femeile cu ciclul menstrual normal arată o scădere a acestor hormoni şi echilibrul estrogeni-progestageni este în favoarea estrogenilor. La femeile cu dismenoree echilibrul estrogeni-progestageni este în favoarea progestagenilor. Acţiunea predominantă a progestagenilor, premenstrual, determină spasmul sfincterului intern al colului uterin, dezvoltarea mai accentuată a mucoasei uterine şi descuamarea în lambouri în timpul menstruaţiei, precum şi absenţa fluidificării dopului mucos cervical şi dezlipirea acestuia. Berell şi Fernström (1953), citaţi de Netter, au studiat acţiunea succesivă a estrogenilor şi progesteronului asupra uterului. Prin histerografie au constatat că după administrarea de estrogen, canalul cervico-istmic are un diametru crescut de la 5 mm la 6 mm. Dacă s-a administrat apoi progesteron aceloraşi femei, diametrul canalului cervico-istmic s-a micşorat de la 6 mm la 1,5 mm. Youssef, citat tot de Netter, a injectat lipidol transmiometral în cavitatea uterină la femei cu dismenoree imediat înaintea menstruaţiei şi la femei cu ciclul menstrual normal. Histerografiile practicate au arătat imagini concludente de obstrucţie a colului uterin la femeile cu dismenoree, în timp ce la cele cu ciclul menstrual normal lipiodolul s-a eliminat imediat prin canalul cervical cu permeabilitatea normală. Cele trei moduri de obstrucţie funcţională a canalului cervico-istmic pot fi izolate sau asociate, avînd etiopatogenia comună.

b) *Dismenoreele funcţionale neobservate* sînt explicate fiziopatologic de modificările circulatorii uterine în timpul menstruaţiei. Circulaţia în uter în timpul contracţiilor uterine se modifică în raport cu intensitatea contracţiei. Diverse cauze pot să micşoreze debitul circulator al uterului şi apare ischemia relativă, care provoacă durerea:

— *insuficienţa vasculară a uterului malformat*, hipoplazic;

— *angiospasmul vaselor muşchiului uterin*, explicat de scăderea estrogenilor circulanţi, analog cu acelaşi fenomen din mucoasa uterină. Woodbury, citat de Netter, a făcut un studiu asupra acţiunii vasopresinei şi ocitocinei în timpul menstruaţiei, demonstrînd că vasopresina determină un spasm vascular uterin foarte accentuat, care se traduce prin accentuarea durerii în dismenoree și ocitocina administrată la aceleași femei anihilează spasmul arteriolar și îndepărtează durerea. Ca probă ajutătoare în sprijinul teoriei angiospasmului vaselor mușchiului uterin care provoacă durerea, s-au utilizat, cu rezultate bune, în tratamentul dismenoreelor vasodilatatoare.

— *hipotensiunea arterială.* Moir (citat de Netter) a măsurat presiunea intrauterină în mm Hg în timpul contracțiilor în perioada premenstruală și în timpul menstruației la femei cu dismenoree și a constatat că pe măsură ce crește forța contracției uterine, descresc pulsațiile arterelor uterine, care dispar la o presiune de 150—200 mm Hg. Durerea era maximă în perioada de vîrf a contracției uterine și minimă în intervalul dintre contracții. Contracția uterină de intensitate mare oprește circulația uterină, dă ischemie și durere asemănătoare celei din angina pectorală. Același autor emite ipoteza că tensiunea arterială scade pe măsură ce crește intensitatea contracției uterine.

Ameliorarea durerii sau chiar dispariția ei după una sau mai multe nașteri, confirmă rolul nașterilor în îndepărtarea obstacolului cervico-istmic și ameliorarea condiției vasculare printr-o dezvoltare a vaselor uterine în cursul evoluției sarcinii.

Dismenoreea secundară se instalează tîrziu în cursul vieții femeii (25—30 de ani) și obișnuit are o cauză organică genitală sau extragenitală.

a) *Cauze genitale:* infecțiile cronice cu piogeni și sechelele acestora, mai rar tuberculoza genitală;

— distrofia macro- și micropolichistică ovariană;

— stenozele cervicale posttraumatice;

— tumorile uterine: fibromul și polipii;

— sinechiile uterine posttraumatice;

— endometrioza;

— deviațiile și deplasările uterine.

b) *Cauze extragenitale:* — apendicita cronică; după apendicectomie dispare dismenoreea;

— afecțiunile aparatului urinar (infecții, litiază); după tratamentul corespunzător dispare dismenoreea;

— afecțiunile psihice izolate sau asociate cu celelalte cauze pot explica dismenoreea prin acțiunea acestora asupra axului neuro-hipotalamo-adenohipofizo-ovarian;

— factorii din mediul extern pot influența pragul de percepere a durerii. Femeile din țările slab dezvoltate suferă mai puțin de dismenoree, comparativ cu cele din țările cu civilizație avansată.

Diagnostic. Durerea, elemenetul clinic în dismenoreea funcțională obstructivă și în dismenoreea secundară obstructivă, se manifestă în preziua menstruației și dispare imediat ce apare hemoragia; are caracter de colică și este de intensitate crescîndă. În dismenoreea funcțională neobstructivă și dismenoreea secundară neobstructivă durerea apare la început și durează tot timpul menstruației; poate fi colicativă, de intensitate variabilă, necesitînd uneori antalgice majore. Localizarea durerii este în hipogastru și în regiunea lombară, în centură sau cu iradierea. Durerea poate fi însoțită de fenomene digestive (grețuri, vărsături), manifestări de tip alergic, cefalee, uneori de tip migrenă, edeme, lipotimii. Uneori sîngele menstrual este în cantitate mică, de culoare închisă, alteori abundent, cu cheaguri. O dată cu sîngele menstrual se poate elimina mucoasa uterină sub formă de lambouri. Cînd etiopatologia este extragenitală, se evidențiază simptomatologia afecțiunii în cauză: apendiculară, renală, neuro-psihică.

Diagnosticul etiologic poate fi stabilit uneori numai printr-un examen clinic amănunțit, de cele mai multe ori este necesară utilizarea examenelor paraclinice pentru evidențierea unei cauze genitale sau la distanță de aparatul genital. Examenul clinic determină specialistul să solicite și să ierarhizeze examenele paraclinice necesare: examen bacteriologic, hematologic, cito-hormonal, histero-salpingografic, histeroscopie, biopsie de endometru, celioscopie, dozarea hormonilor steroizi ovarieni în urină sau în plasmă, testarea la durere etc.

Tratament. *Tratamentul simptomatic* are drept scop micșorarea sau îndepărtarea durerii. Se administrează aspirină, dacă sîngerarea este moderată, algocalmin, piramidon, cafeină, antispastice, atropină sau preparatul compus scobutil.

Tratamentul etiologic constă din: tratamentul medical al infecțiilor, antibiotice, sulfamide, antiinflamatorii, prednison sau fenilbutazonă, indometacin; tratamentul endometriozei cu progestative de sinteză; tratamentul stenozei cervicale și al sinechiilor uterine prin dilatație instrumentală; tratamentul chirurgical al tumorilor, deplasărilor și deviațiilor uterine. Psihoterapie atunci cînd se asociază în etiologie factorul psihic.

Dismenoreele funcționale beneficiază de tratamentul cu estrogeni sau progestageni, simplu sau combinat, conform indicațiilor rezultatelor dozărilor urinare sau plasmatice ale steroizilor ovarieni în timpul ciclului menstrual. Indicatori ai ovulației, hormoni gonadotropi HMG+HCG sau clomifen + HCG pentru restabilirea echilibrului estro-progestativ.

9.5. AMENOREEA

Amenoreea este absența menstruației, în afara sarcinii, la o femeie care are vîrsta la care ciclul menstrual este în mod normal prezent. Poate fi primitivă și secundară.

Se consideră amenoree primitivă dacă femeia n-a mai avut niciodată menstruație și amenoree secundară dacă, după o perioadă de timp de cel puțin cîteva luni, femeia nu mai are ciclul menstrual, pe care anterior îl avusese.

Limita de vîrstă de la care se poate considera că există amenoree primitivă este imprecis delimitată și variabilă de la o zonă geografică la alta. În general, absența menstruației pînă la un an după creșterea pilozității axilare și după 17—18 ani vîrstă cronologică se consideră amenoree primară.

Uneori etiologia amenoreei este ușor de stabilit numai printr-un examen clinic de specialitate, alteori însă diagnosticul etiologic necesită explorări paraclinice multiple, de mare finețe.

Pentru cuprinderea cît mai completă a formelor etiologice de amenoree, este greu de stabilit sau chiar de ales din literatură o schemă de clasificare care să ușureze expunerea și înțelegerea acestui complex capitol, amenoreea.

9.5.1. AMENOREE GONOFORICE

Amenoreea gonoforică primară se caracterizează clinic printr-o dezvoltare normală a organismului și aspectul normal al caracterelor sexuale secundare. În această grupă se încadrează amenoreele provocate de o anomalie vulvo-vaginală sau uterină. Ovarele funcționează normal.

Imperforația himenului și diafragmul vaginal sînt anomalii congenitale care constituie un obstacol în calea drenării sîngelui menstrual. Se formează hematocolposul și hematometria.

Aplazia congenitală a vaginului, coarne uterine rudimentare, trompe mici și subțiri și ovare dezvoltate morfologic și funcțional normal constituie o altă formă, rar întîlnită. Patologia este explicată de agenezia parțială a canalelor mülleriene. Este sindromul Rokitansky-Küster-Hauser. Celioscopia, explorarea hormonală și determinările genetice sînt obligatorii pentru stabilirea diagnosticului de sindrom și pentru conduită.

O altă formă este *sinechia uterină,* prin coalescența fețelor anterioară și posterioară a endometrului, în tuberculoza endometrială, cînd această infecție a apărut cu puțin timp înainte de pubertate; este sinechia uterină spontană tuberculoasă din cadrul sindromului descris de Netter și Musset.

Amenoreele gonoforice secundare apar la femeile tinere, în urma unui chiuretaj al cavității uterine după naștere sau după avort. Se instalează sinechia uterină parțială sau totală, cu absența menstruației, mai rar cu formarea de hematometrie, cînd sinechia este cervico-istmică.

În aceste cazuri, histero-salpingografia este o metodă de explorare necesară și concludentă.

Pentru stabilirea etiologiei tuberculoase, cînd sinechia este parțială, celioscopia este un examen ajutător, dar precizarea etiologiei o fac biopsia de endometru, examenul histopatologic și examenul bacteriologic.

9.5.2. AMENOREEA OVARIANĂ

Amenoreea ovariană este consecința unei leziuni anatomo-funcționale primitive sau secundare a ovarelor.

Examenul clinic și explorările hormonale orientează spre etiologia ovariană a amenoreei; celioscopia, examenul histologic al biopsiei gonadice și determinarea cariotipului confirmă și stabilește forma de leziune ovariană. Leziunile morfo-funcționale ovariene, deși polimorfe și cu limită neprecisă, pot fi grupate în: disgenezii gonadice, involuții ovariene precoce, distrofii ovariene, tumori ovariene și asinergii hipofizo-ovariene.

Disgeneziile gonadice pot fi cu gonadă nediferențiată și cu gonadă diferențiată ovarian.

— *Disgenezia gonadică cu gonadă nediferențiată* are caracteristic aspectul vestigial al gonadelor, reduse la o bandeletă fibroasă. Clinic este prezent aspectul de impuberism complet cu structură mică și malformații complexe (cutanate, viscerale, osoase). Sindromul Turner este cel mai bine reprezentat din sindroamele de disgenezie gonadică feminină. Cariotipul este 45 XO.

Disgenezia gonadică cu gonadă diferențiată ovarian formează tranziția dintre normal și aplazia gonadică și pot fi mai multe forme clinice:

— forma cu amenoree primară, la care fenotipul este turnerian sau nu, cu schiță de început de pubertate;

— forma cu pubertate anormală, evoluție lentă, tardivă, imperfectă. Dismorfismul este puțin evident. Este prezent aspectul de infantilism. Examenul histologic al ovarelor identifică foliculi pînă la stadiul de folicul cavitar. Menstruația poate apărea tardiv sau numai indusă hormonal;

— forme cu amenoree secundară. Amenoreea secundară se instalează precoce la o femeie cu aspect fenotipic de tip turnerian sau nu. Celioscopia pune în evidenţă ovare mici. Examenul histologic caracteristic evidenţiază o stromă densă şi lipsa foliculilor ovarieni;

— forme de virilizare, la care, în afara caracterelor de la formele anterioare, se asociază aspectul hiperandrogenic cu pilozitate crescută şi uneori hipertrofie clitoridiană.

Involuţiile ovariene pot fi precoce şi tardive.

Involuţiile ovariene precoce sau primitive se caracterizează prin impuberism total. Cariotipul este 46 XX. Hipoplazia ovariană poate fi foarte marcată, ovarele sînt de mărimea unei alune şi au în structura lor foarte puţini foliculi, în diverse stadii evolutive. Amenoreea obişnuit este primară, rareori pot fi cîteva cicluri anovulatorii, urmare de amenoree definitivă. Caracterele sexuale secundare sînt uneori armonios dezvoltate. Secreţia de estrogeni este variabilă, în raport invers cu producerea de gonadotrofine. Amenoreea secundară se instalează treptat, pe măsura involuţiei ovariene.

Involuţiile ovariene secundare apar în circumstanţe diverse: menopauza precoce cu caracter familial, distrofia scleroasă a ovarelor după un şoc psihic puternic, terapeutică estro-progestativă în doze mici şi prelungite, castrare chirurgicală sau radiologică, involuţia ovarelor datorită patologiei autoimune şi sindromul de involuţie (stingere) precoce a ovarelor, ce se caracterizează morfologic prin scleroză ovariană progresivă şi biologic prin insuficienţă hipergonadotropă ireductibilă.

Distrofiile ovariene parcelare sau complete, cuprinzînd ambele ovare sau numai unul, rezultă dintr-o disfuncţie neuro-hipotalamo-gonadotropă. Histologic se diferenţiază două forme: ovarul polichistic şi tecomatoza sau hipertecoza.

Boala polichistică ovariană. Dozarea hormonilor gonadotropi şi a hormonilor steroizi ovarieni din plasmă prin tehnica radio-imunologică şi practicarea testului de stimulare a adenohipofizei cu IH—RH a creat condiţii noi de cunoaştere a fiziopatologiei bolii polichistice în general şi a sindromului Stein-Leventhal în special.

Criteriile clinice şi anatomo-patologice de clasificare a bolii polichistice ovariene sînt înlocuite în prezent cu *criteriile biochimice*, în funcţie de care se disting două tipuri:

— Tipul I — sindromul Stein-Leventhal;

— Tipul II — formează un grup heterogen, care cuprinde distrofiile polichistice secundare cauzelor mecanice, infecţioase, hormonale (suprarenaliene) etc.

Secreţia hipofizară de hormoni gonadotropi este diferită în cele două tipuri de boală polichistică ovariană, atît static, cît şi la testul de explorare dinamică cu IH—RH.

La tipul I, cantitatea plasmatică de FSH explorată este normală, cea de LH este crescută (peste 25 UI/l), oscilaţiile secretorii sînt mai frecvente şi cu amplitudine mare. După testul de stimulare cu LH—RH se constată o creştere normală a secreţiei de FSH şi o secreţie mare, explozivă de LH, oricare ar fi doza de hormoni hipotalamic injectată. Cantitatea mare de LH şi răspunsul exploziv la testul de stimulare sînt explicate prin sensibilitatea crescută a adenohipofizei la LH—RH în urma creşterii cantităţii de estrogeni circulanţi.

Estrogenii plasmatici sînt în cantitate mai mare decît normal, creşterea este mai semnificativă pentru estronă decît pentru 17-beta-estradiol şi rezultă din conversiunea periferică a delta-4-androstendionului. Anomalia este importantă pentru boala polichistică ovariană de tip I (sindrom Stein-Leventhal).

În boala polichistică ovariană de tip I, delta-4-androstendionul plasmatic este de obicei în cantitate de 3—4 ori mai mare decît valorile normale, creştere care se face pe seama secreţiei ovariene.

În sindromul Stein-Leventhal, Kirschner şi colab. au înregistrat valori de 20 de ori mai mari de delta-4-androstendion în venele ovariene faţă de valorile în venele periferice. Testosteronul este în limite normale. Androstendionul urinar este în cantitate mare, valorile fiind aproape de cele înregistrate la bărbat.

Clinic, sindromul Stein-Leventhal se manifestă prin amenoree, care se instalează după mai multe cicluri menstruale normale şi rareori amenoree primară, sterilitate (de multe ori secundară), hirsutism de tip masculin de diverse grade, creşterea volumului ovarelor (ovare mari) într-o proporţie de 50% din cazuri şi obezitate în 40% din cazuri. Tabloul clinic este al unei defeminizări de intensitate variabilă.

Celioscopia evidenţiază ovare mari, cu suprafaţa netedă şi culoare albă.

Histomorfologic, capsula (albugineea) este îngroşată, sub capsulă se găsesc numeroase chisturi care reprezintă foliculi ovarieni atretici şi foliculi în diverse stadii de dezvoltare. Aspectul morfologic variază de la un ovar la altul, de la o porţiune de ţesut la alta şi nu este caracteristic pentru sindromul Stein-Leventhal.

Factorii etiologici nu sînt încă bine precizaţi şi momentul debutului dereglărilor nu este totdeauna cunoscut. Mauvais-Jarvis şi colab. consideră că iniţial ar exista un deficit primar de secreţie de FSH, imaturitatea foliculilor ovarieni şi secreţia constantă de estrogeni. Netter consideră că originea dereglărilor este primitiv ovariană. Unii autori consideră că totul ar începe printr-o hipersecreţie de LH—RH şi hiperstimularea ar induce microadenoame adenohipofizare secretorii de LH, iar alţii afirmă că iniţial ar fi o hipersensibilitate hipofizară la estrogenii circulanţi care ar duce la eliberarea mare şi exagerat de pulsatilă de LH. Este de menţionat şi factorul genetic; sindromul Stein-Leventhal este întîlnit la gemene şi surori.

Hipertecoza sau tecomatoza este hiperplazia stromei care poate fi parcelară sau să cuprindă întreaga zonă corticală a ovarului. Clinic, acest sindrom se caracterizează prin amenoree secundară, obezitate sau diabet cu caracter familial.

Tumorile ovariene endocrine sînt relativ rar întîlnite. Tumoarea este unilaterală. Aspectul clinic orientează către un sindrom endocrin de tip estrogenic (tecom) sau către un sindrom endocrin de tip androgenic (arenoblastom). Amenoreea este secundară şi, în situaţia unui sindrom estrogenic, poate alterna cu meno-metroragii. În sindromul de tip androgenic (arenoblastom) survine mai întîi defeminizarea, se instalează amenoreea şi apoi urmează apariţia caracterelor de masculinizare.

Dozările urinare şi plasmatice ale estrogenilor şi ale androgenilor nu sînt, uneori, suficient de convingătoare şi atunci probele de explorare dinamică şi studiul histochimic al tumorii precizează diagnosticul.

Asinergia hipofizo-ovariană este relativ rar întîlnită în etiologia amenoreei. Amenoreea poate fi primară și secundară.

Celioscopia evidențiază ovare de aspect normal. Examenul histologic al piesei de biopsie prelevată percelioscopic indică un conținut suficient de foliculi ovarieni. Dozarea urinară și plasmatică a hormonlior gonadotropi FSH și LH arată valori normale. La proba de stimulare gonadotropă, ovarele răspund numai la doze mari de inductori, de 3—10 ori doza obișnuită. Clinic sînt două sindroame:

— *Sindromul ovarului nefuncțional.* Amenoreea este primară, anomalia ar fi diencefalică. Se obține un răspuns ovarian numai la doze mari de HMC (hormon gonadotrop menopauzal).

— *Sindromul ovarelor rezistente la gonadotrofine.* Amenoreea poate fi primară sau secundară. Stimularea gonadotropă a ovulației este urmată de răspuns ovarian la doze mari de inductori și poate surveni și sarcina.

9.5.3. AMENOREEA CU AMBIGUITATE SEXUALĂ

Ambiguitatea sexuală este fie rezultatul unei anomalii a cromozomului Y, datorită acțiunii hormonale, androgeni produși de secreție din organismul femeii (tumori secretante de androgeni, hiperfuncție a corticosuprarenalelor) sau hiperandrogeniei iatrogene prin administrarea unei cantități de androgeni mamei în timpul sarcinii. Este o discordanță între fenotip și starea aparatului gonoforic extern și intern, care se dezvoltă în sens feminin, în absența intervenției hormonale și în sens masculin, în prezența androgenilor.

Amenoreea este primară și constituie motivul consultației de specialitate. Etiologic se diferențiază două forme:

Disgenezia gonadică de tip feminin și turnerian, cu cariotipul XO, cu masculinizare moderată și disgenezie gonadică cu diferențiere masculină, cu structuri vestigiale testiculare, fenotip feminin cu ambiguitate în dezvoltarea sinusului urogenital. Cariotipul este în mozaic, cu linii celulare haploide și linii celulare avînd cromozomul Y.

Hermafroditismul adevărat, cînd coexistă structuri gonadice feminine și structuri gonadice masculine. Diferențierea gonoforică externă este ambiguă, uneori feminină. Rar pot exista menstruații. Cariotipul poate fi XX, XY sau în mozaic.

Pseudohermafroditismul masculin uneori poate să aibă fenotipul feminin, în special prin dezvoltarea sînilor. Gonadele și cariotipul sînt de tip masculin, însă aparatul gonoforic extern și intern sînt incomplet diferențiate în acest sens.

Pseudohermafroditismul feminin: ovarele sînt prezente, cariotipul este 46 XX. Sindromul se instalează prin intervenția hormonilor androgeni în viața fetală, androgeni de proveniență maternă și iatrogen, prin administrarea de androgeni mamei în timpul sarcinii sau în hiperplazia congenitală virilizantă a suprarenalelor, cînd are loc o creștere a androgenilor (DHA), datorită unor deficite enzimatice.

Survin treptat virilizarea, creșterea tensiunii arteriale și se instalează amenoreea secundară.

9.5.4. AMENOREE NEURO–HIPOTALAMO–ADENOHIPOFIZARE

Aceste forme de amenoree sînt consecința unei anomalii morfo-funcționale în hipofiză și neuro-hipotalamus, izolat, sau de cele mai multe ori asociate și dependente unele de altele.

Aceste amenoree sînt consecința lipsei acțiunii hormonilor gonadotropi hipofizari asupra ovarelor.

Hormonii gonadotropi hipofizari pot să lipsească sau pot să fie în cantitate insuficientă pentru a stimula ovarele în producerea de hormoni steroizi sau poate să lipsească comanda hormonilor hipotalamici în stimularea și eliberarea gonadotropilor adenohipofizari și inhibarea secreției de prolactină.

Schematic, amenoreele de etiologie centrală pot fi grupate în amenoree adenohipofizare și amenoree neuro-hipotalamice.

Amenoreea adenohipofizară poate fi consecința insuficienței hipofizare sau hipopituitarismului juvenil mai mult sau mai puțin evident și se manifestă clinic prin întîrzierea apariției perioadei de pubertate. Instalarea pubertății se face incomplet și la semnele clinice de hipopituitarism se adaugă și amenoreea primară sau secundară.

Sindromul Sheehan. La femeia adultă, amenoreea poate fi indusă de necroza parțială, mai rar totală, a adenohipofizei prin ischemie după un șoc hemoragic postpartum. Este sindromul Sheehan, al cărui diagnostic clinic se impune treptat în perioada imediat următoare nașterii prin semne de hipopituitarism complet sau parțial.

Mai rar, necroza adenohipofizei poate să apară prin ischemie în cursul unei hemoragii abundente în afara sarcinii și prin tromboză în cadrul coagulării intravasculare diseminate de șocul toxic-septic postabortum, sindromul Simmonds.

Apariția sindromului Sheehan este favorizată de modificările vasculare și structurale ale adenohipofizei în cursul sarcinii și în special în ultimele săptămîni de evoluție, cînd vascularizația glandei este mai dezvoltată. Statistic s-a constatat că multiparitatea este un factor predispozant.

Clinic sînt cunoscute două forme de sindrom Sheehan.

Hipopituitarismul complet, cînd adenohipofiza este distruă în întregime, se manifestă prin astenie, uneori ușoară, alteori dramatică și accident hipoglicemic. Ulterior, și destul de repede, apar semnele de insuficiență suprarenală, tiroidiană, dezechilibru metabolic (glucidic) și nu se instalează secreția lactată. Tardiv, nu apare ciclul menstrual și se instalează amenoreea.

Explorarea endocrină prin cercetarea radioimunologică în plasmă a tropilor adenohipofizari SFH, LH, ACTH, TSH, TS și a prolactinei constată absența acestora. Dozarea statică, urinară și plasmatică a hormonilor steroizi ovarieni, a corticosteroizilor și a hormonilor tiroidieni arată valori foarte scăzute sau chiar numai urme ale acestora. Testele de stimulare cu ACTH, TSH, HMG și HCG sînt pozitive. Curba hiperglicemiei provocate arată valori mai mici decît normal.

Hipopituitarismul parțial, cînd adenohipofiza este interesată doar parțial, necroza cuprinzînd numai zonele celulare secretorii de hormoni gonadotropi; unele din aceste celule rămîn intacte. Amenoreea este singurul semn clinic și se instalează după o naștere care a fost complicată cu hemoragie abundentă sau moderată, urmată sau nu de stare de șoc, de cele mai multe ori la o multipară. După terminarea alăptării nu apare ciclul menstrual, uterul este hiperinvoluat. Diagnosticul diferențial se face cu amenoreea prin sinechie uterină postpartum și celelalte amenoree de etiologie centrală sau ovariană.

Explorarea endocrină urinară și plasmatică prin radioimunologie arată absența sau o cantitate foarte mică de FSH și LH și o cantitate mică sau numai urme de steroizi ovarieni. Ceilalți hormoni adenohipofizari sînt în limite normale. Probele de stimulare cu clomifen și LH—RH sînt negative sau cu un răspuns insuficient în raport cu numărul de celule adenohipofizare rămase intacte. Proba de stimulare ovariană cu HMG și HCG este pozitivă.

Adenoamele adenohipofizare funcționale (somatotrop, lactotrop, tireotrop, gonadotrop) și *nefuncționale* pot să inducă amenoreea izolată sau asociată cu galactoreea. Toate aceste tumori se dezvoltă obișnuit la persoane de vîrstă medie, dar se pot dezvolta și în preajma pubertății. Amenoreea survine prin hipogonadotropism, o secreție insuficientă de FSH și LH sau o perturbare a echilibrului sinergic al acestora. Se instalează treptat, mai întîi spaniomenoreea, uneori cu menometroragii și apoi amenoreea. Cînd celulele secretoare de prolactină nu sînt interesate și au o secreție normală, prolactina acționează asupra acinilor glandei mamare prin hiperstimularea acestora; lipsind acțiunea inhibitorie directă a progesteronului asupra celulelor, apare secreția lactată. Este o formă de amenoree-galactoree.

Adenomul secretor de prolactină se dezvoltă lent și chiar fiind de dimensiuni mici, secretă o cantitate mare de prolactină. Prolactina are acțiuni simultane la diverse niveluri ale axului hipotalamo-adenohipofizo-ovarian. Valorile mari de prolactinemie inhibă retrocontrolul pozitiv al estrogenilor asupra LH, deregleazǎ echilibrul ritmic și pulsatil al hormonilor gonadotropi și inhibă răspunsul ovarelor la acțiunea hormonilor gonadotropi.

Alte leziuni adenohipofizare care pot să inducă amenoreea primară sau secundară sînt: craniofaringiomul, arahnoidocelul, colesteatomul, chistul mucoid etc. Patogenia amenoreei și galactoreei este aceeași ca în celelalte leziuni.

Testul de stimulare ovariană este pozitiv. Răspunsul endometrului la instituirea unui ciclu artificial secvențial este de asemenea pozitiv.

Amenoreea neuro-hipotalamică are o etiologie polimorfă și complexă. Leziunile neuro-hipotalamice pot fi tumorale, infecțioase, malformative, degenerative, constituționale și, destul de frecvent, cauza amenoreei poate fi o dereglare funcțională psihogenă sau chiar iatrogenă.

În bolile degenerative ale sistemului nervos central cu oligofrenie, comițialitate și hipogonadism, tulburări psihoafective, după administrarea de medicamente (clorpromazina, rezerpina, fenotiazinele și altele), precum și în cazul administrării prelungite de estro-progestative, amenoreea și uneori asocierea amenoree-galactoree sînt explicate prin dereglări neuro-hipotalamice funcționale cu hiperprolactinemie și hipogonadotropism. Probele de stimulare la toate nivelurile axului hipotalamo-adenohipofizo-ovarian sînt pozitive. Este o formă de amenoree-galactoree ce beneficiază de tratament, de cele mai multe ori cu rezultate bune. Alături de tratamentul afecțiunii generale este indicat tratamentul cu bromocriptină (CL 154).

9.5.5. GLANDE ENDOCRINE

Glandele suprarenale. a) În *hipocorticism*, boala Addison, amenoreea apare în stadiul avansat al bolii prin insuficiență pluriglandulară și dereglarea axului hipotalamo-adenohipofizo-ovarian. Cînd amenoreea apare în formele fruste, foarte probabil cauza este localizarea tuberculozei la endometru și investigațiile paraclinice pot confirma etiologia. *Tratamentul* bolii Addison este urmat de restabilirea ciclului menstrual și uneori de evoluția sarcinii.

b) În *hipercorticism*, amenoreea, uneori primară, de cele mai multe ori secundară, este unul din semnele constante de manifestare a sindromului:

— hiperplazia corticosuprarenală congenitală virilizantă se manifestă clinic prin amenoree primară și în forma frustă amenoree secundară, virilism pilar și sterilitate prin anovulație. Biologic există un deficit parțial de 3-beta-OH-dehidrogenază și exces de DHA. Dozarea 17-CS, pregnantriolului, DHA și testele de stimulare-frenare confirmă diagnosticul. *Efectul* frenator al corticosteroizilor este tratamentul eficient.

— Tumorile suprarenale virilizante determină mai întîi defeminizarea, apoi apar caractere de masculinizare (hirsutism, îngroșarea vocii, hipertrofia clitorisului, habitus masculin) și, ca ultim semn se instalează amenoreea. Alteori amenoreea este motivul care determină femeia să se prezinte la medic. Biologic, DHA și 17-CS urinari sînt în cantitate foarte mare. Proba de stimulare cu ACTH și proba de frînare cu hormoni corticoizi sînt negative.

Glanda tiroidă. a) *Insuficiența tiroidiană* la copil poate fi indusă de hipogenezie sau ectopie glandulară și se manifestă clinic cu impuberism sau pubertate tardivă. În ambele forme apar uneori adenomul adenohipofizar tireotrop reacțional, hiperprolactinemie prin interceptarea circulației hipotalamo-adenohipofizare și suprimarea acțiunii PIH. Amenoreea poate fi primară sau secundară, cu patogenia complexă și însoțită de galactoree. La adult hipotiroidia poate să se însoțească de amenoree prin insuficiență gonadotropă și hipoluteinism și galactoree hiperprolactinică sau normoprolactinică.

b) *Hipertiroidia* în formele cu dezechilibre metabolice importante poate să se însoțească de amenoree secundară precoce cu valori variabile ale hormonilor gonadotropi. Gilbert-Dreyfuss au observat amenoreea în hipertiroidie la 15‰ din cazuri.

9.5.6. AMENOREEA DE CAUZĂ GENERALĂ

Bolile metabolice pot să determine modificări în întregul organism și în axul hipotalamo-adenohipofizo-ovarian. Amenoreea este secundară.

— Amenoreea de denutriție este tardivă și secundară emacierii.

— Amenoreea din diabetul zaharat.

— Amenoreea în cadrul obezității este explicată de dereglarea hipotalamică.

— Amenoreea în hemocromatoză este explicată de infiltrația ferică a hipofizei și hipogonadotropism secundar.

Amenoreele de origine nervoasă sînt relativ frecvente. Etio-patogenia lor este determinată de diverși factori din mediul extern care pot acționa asupra sistemului nervos central:

— schimbarea modului de viață sau a climei;

— emoțiile puternice negative sau chiar pozitive (șoc psihic);

— anorexie mintală etc.

Patogenia acestor forme de amenoree poate interesa întregul ax neuro-hipotalamo-adenohipofizo-ovarian. Cînd stresul a acționat o perioadă scurtă de timp și n-a fost prea puternic, revenirea ciclului menstrual la normal se face obișnuit spontan. Dereglarea neurosecreției poate influența secreția și eliberarea hormonilor gonadotropi și secreția prolactinei (hiperprolactinemie). Amenoreea în această situație poate să se însoțească de galactoree. Secreția de hormoni gonadotropi poate fi mai mare — hipergonadotropism — și răspunsul ovarelor este insuficient. Morfologic este o distrofie scleroasă a ovarelor și clinic se constată lipsa de răspuns la proba de stimulare cu doze obișnuite de hormoni gonadotropi. După suprimarea cauzei, obișnuit, reapare ciclul menstrual normal. Dacă amenoreea persistă, se fac dozările plasmatice și urinare static și probele de explorare dinamică.

Tratamentul amenoreei se face numai după stabilirea etiologiei, cercetarea receptivității organului țintă asupra căruia se îndreaptă acțiunea medicamentului și cunoașterea inocuității produsului hormonal sau chimic de utilizat.

Principiul general este stimularea receptorilor:

— *Stimularea endometrului* în situația cînd lipsește secreția de hormoni steroizi ovarieni.

Se administrează estrogeni și progesteron, fie produse combinate, fie secvențial. Al doilea mod de administrare este mai fiziologic.

Nu se administrează estrogeni decît după ce s-a eliminat posibilitatea existenței unor tumori hipofizare și hipotalamice și în special în adenomul prolactinic, care obișnuit are o evoluție lentă și se dezvoltă foarte repede sub influența estrogenilor.

Administrarea izolată de progesteron poate să declanșeze menstruația atunci cînd există o producție de estrogeni în organism. În doză mare, hormonii de substituție ovariană au acțiune de feedback negativ la nivelul diencefalo-hipofizar; amenoreea se poate prelungi și poate apărea adenomul lactotrop. În timpul administrării estro-progestativelor se urmărește glicemia, lipidemia și valorile tensiunii arteriale.

— *Stimularea ovariană* se face cu HMG și HCG. HMG conține FSH și LH într-un raport în jurul cifrei 1. Acest hormon stimulează creșterea foliculului, steroidogeneza și poate induce ovulația. HCG are activitate LH, declanșează ovulația după maturația foliculului privilegiat, stimulează steroidogeneza stromei ovariene. Administrarea secvențială a acestor hormoni poate să ducă la hiperstimulare și uneori la epuizarea totală a foliculilor ovarieni.

— *Stimularea hipofizară* se face cu LH-RH, prin administrare repetată în aceeași zi sau timp de mai multe zile.

— *Stimularea diencefalo-hipofizară* se poate face administrînd estrogeni în doză mare unică, în scopul de a stimula o descărcare de LH și prin administrare de citrat de clomifen sau cyclofenil. Aceste ultime preparate acționează prin anihilarea inhibiției exercitată de estrogenii ovarieni asupra diencefalului, apoi se reia secreția ciclică de LH-RH și FSH-RH.

Clomifenul este activ numai dacă steroidogeneza ovariană și integritatea diencefalo-hipofizară sînt păstrate.

În amenoreea din cadrul sindromului amenoree-galactoree, dacă există un adenom prolactinic hipofizar de dimensiuni mai mari, este indicat tratamentul chirurgical. Conduita chirurgicală este indicată pentru toate tumorile hipofizare și pentru tumorile diencefalice. Tratamentul cu bromocriptină (CB 154) este indicat în sindromul amenoree-galactoree în situația cînd adenomul este de dimensiuni mici.

Bromocriptina este administrată cu rezultate bune şi în alte forme de amenoree neuro-hipotalamică, acţionînd prin creşterea secreţiei şi eliberarea de LH-RH.

În boala polichistică ovariană tratamentul de bază este administrarea de citrat de clomifen timp de cel mult şase luni. În caz de eşec se recomandă asocierea de HCG, care poate să ducă la un răspuns exploziv. După un nou eşec, este indicat tratamentul chirurgical, rezecţia cuneiformă a ovarelor. Administrarea de cortizon izolat sau în asociere cu celelalte tratamente este uneori indicată. Este bine ca asocierea HMG şi HCG să fie evitată, deoarece determină hiperstimularea accentuată a ovarelor.

Cînd nu este dorită sarcina, se recomandă administrarea de progesteron, 10 zile pe lună, pentru a se evita impregnarea estrogenică continuă cu riscurile sale.

Uneori *sindromul Stein-Leventhal* se ameliorează spontan sau după un simplu regim dietetic pentru obezitate.

Hirsutismul se ameliorează uşor, după administrarea de estro-progestative cu conţinut mare de estrogeni.

Tratamentul sindromului Sheehan. În hipopituitarismul complet, tratamentul cu tropi hipofizari nu poate fi făcut timp îndelungat, în special pentru tiroidă şi ovare. Este indicat tratamentul cu hormoni periferici, care trebuie eşalonat în ordinea urgenţei. Cu prioritate se corectează deficitul suprarenal cu ACTH în doză de stimulare. Doza zilnică de cortizon se scade în raport cu răspunsul. După corectarea deficitului, se corectează insuficienţa tiroidiană cu extracte tiroidiene, doza minimă de extract tiroidian fiind 3—5 sau 10 cg/zi. Doza de cortizon este crescută ori de cîte ori organismul este supus agresiunii unei boli intercurente sau unei intervenţii chirurgicale. Tratamentul substitutiv ovarian se face la urmă, prin instituirea de cicluri artificiale, administrare de estrogeni şi progesteron secvenţial.

În *hipopituitarismul parţial* cu interesarea completă a funcţiei gonadotrope adenohipofizare se instituie tratament substitutiv secvenţial cu steroizi ovarieni, pentru obţinerea unei activităţi endometriale ciclice.

Cînd se urmăreşte obţinerea unei sarcini, se instituie tratament cu HMG pentru dezvoltarea foliculilor ovarieni şi declanşarea ovulaţiei şi apoi cu HCG pentru dezvoltarea şi menţinerea corpului progestativ.

În *hipopituitarismul gonadotrop parţial* se poate ajunge la o reluare spontană şi normală a funcţiei gonadotrope hipofizare sau prin stimulare cu clomifen a LH-RH la care se adaugă administrare de estrogeni în doză moderată.

Amenoreele din cadrul afecţiunilor glandulare suprarenale beneficiază de tratamentul chirurgical, de inhibare, stimulare sau de substituţie în cadrul patologiei corespunzătoare (tumoare, hiperfuncţie sau hipofuncţie).

— Amenoreele asociate afecţiunilor tiroidei, hipotiroidia şi hipertiroidia, nu necesită un tratament în plus faţă de cel indicat în aceste boli.

— Amenoreele din cadrul afecţiunilor metabolice şi de nutriţie beneficiază în mod obişnuit numai de echilibrarea acestora. Dacă nu s-a ajuns la revenirea ciclului menstrual normal, după o explorare clinică şi biologică, se instituie tratament de inducţie corespunzător rezultatelor obţinute.

— Amenoreele de origine nervoasă. Dacă după suprimarea condiţiilor negative care au determinat boala menstruaţia nu reapare, se face un tratament cu indicatori ai ovulației: clomifen 100 mg timp de 5—10 zile + HCG sau HMG + HCG, la care se asociază hemocriptina.

9.6. HEMORAGIA UTERINĂ FUNCȚIONALĂ

Hemoragia uterină funcțională (HUF) este sîngerarea anormală a endometrului, consecință a dereglării mecanismului fiziologic al ciclului menstrual.

Hemoragia uterină funcțională este excepțională înainte de pubertate, extrem de rar observată după menopauză, frecventă la pubertate și premenopauză și curent se manifestă între cele două vîrste.

Sîngerarea poate fi anormală cantitativ, ca durată, frecvență sau ca moment de apariție în timpul ciclului menstrual. Se poate manifesta sub formă de menoragie sau de metroragie.

Prin dozarea radioimunologică s-a stabilit că estrogenii plasmatici de origine ovariană reprezintă mai puțin de 50% din cantitatea totală a acestor hormoni.

17-beta-estradionul este secretat în proporție de 95% de ovar, secreția fiind variabilă cantitativ în funcție de perioada ciclului menstrual: în jur de 60 de micrograme / 24 de ore la începutul perioadei proliferative, 370 de micrograme / 24 de ore în preajma ovulației și 320 de micrograme / 24 de ore în perioada secretorie.

Ovarul secretă 50% din cantitatea de estronă plasmatică, restul provenind din conversiunea periferică a altor hormoni. Secreția ovariană nu depășește 120 mg/24 de ore, la mijlocul ciclului.

Progesteronul este secretat de ovar începînd din perioada proliferativă, preovulator, iar în perioada secretorie corpul progestativ secretă o cantitate de 24 mg/24 de ore.

Secreția normală a hormonilor steroizi, predominant de către ovarul activ între pubertate și menopauză duce la formarea complexului receptori-hormoni în celule receptoare din structura endometrului.

Dereglarea acțiunii hormonilor steroizi ovarieni se poate datora modificării cantitative sau calitative a estrogenilor circulanți sau a unei cantități mai mici de progesteron, modificîndu-se astfel echilibrul sinergic de acțiune estrogeni-progesteron asupra endometrului.

Receptorii citozolici ai celulelor țintă din endometru au afinitatea cea mai mare pentru 17-beta-estradiol. Afinitatea pentru ceilalți estrogeni fiind mai mică, atunci cînd estradiolul circulant este în cantitate redusă, complexul receptori-hormoni din celulele endometriale nu mai funcționează normal.

Acțiunea progesteronului este modulatorie pentru complexul receptori-hormoni și modificările sale în timp duc la anomalii structurale și funcționale ale receptorului endometrial.

În perioada de prepubertate și pubertate hipotalamusul este lipsit de maturitate funcțională în direcția secreției ciclice a hormonilor de stimulare și eliberare a hormonilor gonadotropi adenohipofizari. Adenohipofiza secretă FSH și LH, dar secreția devine suficientă pentru declanșarea ovulației abia la sfîrșitul pubertății. În această perioadă secreția de estrogeni ovarieni este dominată de estronă.

În premenopauză, receptivitatea ovarelor la acțiunea hormonilor gonadotropi hipofizari scade și are loc modificarea de feedback pozitiv și negativ al estrogenilor în hipotalamus.

Pubertatea și premenopauza sînt caracterizate prin prezența ciclurilor anovulatorii. Menstruația apare prin scăderea estrogenilor sub pragul limită de concentrare sangvină pentru menținerea endometrului în perioada proliferativă.

Aceleași modificări pot fi induse iatrogen fie prin administrarea unor preparate cu acțiune steroidiană: digitalice, neuroleptice (fenotiazine, haloperidol etc.), fie prin administrarea de hormoni, în special steroizi ovarieni.

Nivelul circulant al steroizilor ovarieni și raportul estrogeni-progesteron pot fi influențate de unele afecțiuni cronice, care modifică metabolismul estrogenilor (ciroza hepatică) și eliminarea lor (insuficiența renală).

Anomaliile de producere a hormonilor steroizi ovarieni se pot datora unor leziuni tumorale centrale în hipotalamus sau adenohipofiză, unor sechele postinflamatorii cu perturbarea producerii de hormoni gonadotropi sau unei tumori secretante ovariene, cu perturbarea producerii de hormoni steroizi.

Hemoragia uterină funcțională prin insuficiența ovariană globală survine la cîțiva ani după menopauză. Este extrem de rar întîlnită și se pare că în producerea ei ar interveni un aport hormonal vicariant de origine suprarenală. În producerea ei a fost incriminată, de asemenea, administrarea îndelungată de medicamente cu acțiune steroidiană.

Hemoragia uterină funcțională prin hiperestrogenie de producție este obișnuit determinată de o cantitate mare de estrogeni circulanți de natură ovariană, prin dereglarea axului hipotalamo-adenohipofizo-ovarian sau prin perturbarea metabolismului sau conversiunii periferice a hormonilor steroizi.

Între pubertate și menopauză, hemoragia uterină funcțională este determinată de o perturbare a sinergiei fiziologice estrogeni-progesteron. Cel mai frecvent, sîngerarea anormală are loc prin perturbarea acțiunii progresive ca durată și calitate. Este hiperestrogenie prin activitate estrogenică de durată lungă, necompensată de progesteron. Starea de hiperestrogenie prin producție hormonală crescută este rară, hiperestrogenia fiind înțeleasă în prezent ca un exces de dezvoltare a receptorilor estrogenici.

Diagnosticul clinic de hemoragie uterină funcțională se stabilește printr-o anamneză atentă, prin examenul obiectiv general și prin examenul sistemului reproductiv.

Din datele generale, vîrsta poate furniza unele indicații. Frecvența cea mai mare a hemoragiilor uterine funcționale se înregistrează la pubertate și premenopauză. Între cele două vîrste, hemoragiile genitale sînt frecvent funcționale. În perioada de prepubertate și premenopauză sîngerarea funcțională a endometrului este o excepție.

Anamneza cuprinde circumstanțele în care a apărut sîngerarea și caracterele sîngerării (hemoragie, metroragie, abundență etc.), antecedentele fiziologice, ginecologice, obstetricale și antecedentele patologice generale. Examenul obiectiv trebuie făcut pentru fiecare sistem și aparat și în special pentru acele aparate și sisteme ale căror stări patologice pot determina o perturbare a producerii de hormoni steroizi ovarieni și o hemoragie uterină: sistemul nervos central, sistemul endocrin, ficatul și rinichii.

Foarte important este diagnosticul diferențial și de acces, înainte de a trece la explorări paraclinice, este necesar să se elimine prezența unei leziuni organice în organele genitale și eventual cauza unei hemoragii în cadrul bolilor de sistem.

Înainte de pubertate și în premenopauză, hemoragiile uterine sînt generate frecvent de tumori maligne, între pubertate și menopauză predomină hemoragiile în cadrul unei sarcini. În perioada juvenilă pot evolua tumori de vagin, de col uterin, tumori ovariene cu activitate endocrină.

Între premenopauză și menopauză, sîngerarea este frecvent determinată de cancerul de col uterin și de cel de endometru. Între pubertate și menopauză, hemoragia uterină poate fi produsă de tumori benigne (fibro-miomul uterin submucos, polipul uterin), infecțiile uterine și tumorile maligne uterine. Uneori poate fi asociată o leziune organică ce a provocat hemoragia uterină funcțională, cum este cazul existenței unui fibro-miom uterin.

Clinic, obiectiv se începe explorarea prin examenul vaginal cu valvele și examenul vaginal digital combinat cu palparea abdominală. Examenele paraclinice, instrumentale și de laborator trebuie făcute într-o anumită ordine în raport cu vîrsta bolnavei:

— frotiul cito-vaginal, cervical și endouterin Babeș-Papanicolau;

— frotiul cito-hormonal;

— histeroscopia;

— histero-salpingografia;

— biopsia de endometru, examen microscopic;

— celioscopia, uneori cu biopsie percelioscopică pentru diagnosticul unei distrofii ovariene, endometrioză tubară;

— examene hematologice în vederea diagnosticului unei boli de sistem (trombopenii, trombopatii, deficite congenitale sau cîștigate ale factorilor plasmatici de coagulare) și cercetarea friabilității vasculare.

După eliminarea existenței unei leziuni organice traumatice, inflamatorii, a prezenței unei sarcini sau a tumorilor benigne sau maligne, se interpretează curba temperaturii bazale și se fac determinările hormonale urinare și plasmatice pentru hormonii steroizi ovarieni și hormonii gonadotropi static și utilizînd probele de explorare dinamică la clomifen și la hormonii gonadotropi hipofizari.

Tratamentul. Din principiu, nu se instituie tratament hormonal înainte de a se stabili cauza sîngerării și, în cadrul hemoragiei uterine funcționale, forma acesteia, pentru a se evita modificarea datelor obținute prin examenele de laborator, morfologice, histochimice și biochimice, dozările hormonale urinare și plasmatice. Tratamentul este hormonal. Se prescriu hormoni estrogeni și progesteron. În prezent, androgenii nu mai sînt indicați. Estrogenii au un efect rapid prin acțiunea uteroconstrictoare, restabilirea concentrației estrogenilor circulanți și regenerarea endometrului.

Tratamentul cu estrogeni se face în doză mare peroral sau intravenos (Prémarin) pînă la oprirea hemoragiei.

Practic se prescrie o combinație de estro-progestative în cantitate de patru ori doza zilnică obișnuită pînă la oprirea hemoragiei, apoi doza zilnică de trei săptămîni.

Administrarea progresteronului trebuie să respecte secvența normală a ciclului și să fie aplicată numai după administrarea de estrogeni.

Tratamentul poate fi uneori indicat de urgență. Se redresează anemia și se administrează medicația uterotonică (ergomet — medicamente hemostatice — vitamina K), vitamina C, antifibrinolitice (acid epsilon-aminocaproic, o fiolă intramuscular — 2 g pînă la 10—12 g în 24 de ore), antiheparinice sub formă de sulfat de protamină 300 de mg/zi. Se practică chiuretajul cavității uterine în scop hemostatic, cu excepția cazurilor de virginitate. În premenopauză și postmenopauză se poate practica și histerectomia de necesitate. Tratamentul cu estrogeni în cantitate mare: etinil estradiol cîte 300 de gama/zi, dietilstilbestrol 30 de mg/zi sau intravenos preparat Prémarin cîte 250 de mg timp de trei zile.

Obișnuit, sîngerarea este mică sau moderată și poate fi accidentală, cu manifestare unică. În această formă se recomandă abținerea de la un tratament hormonal.

În hemoragia uterină funcțională recidivantă este necesară instituirea unui tratament hormonal corespunzător vîrstei și formei de dezechilibru, asociat cu medicația uterotonică, trofice, vasculare și hemostatice.

În hemoragia uterină funcțională normoestrogenică, în perioada juvenilă și la femeia tînără este indicat progesteronul între a 16-a și a 25-a zi, sub formă de cloramidon cîte 4 mg zilnic, pînă la instalarea sau restabilirea unei evoluții clinice normale a endometrului. Dacă la femeia tînără alternează cicluri scurte cu cicluri lungi, au acțiune favorabilă preparatele estro-progestative.

În premenopauză se începe cu un tratament secvențial cu cloramidon în a doua parte a ciclului.

După menopauză este mai bine să se facă chiuretajul cavității uterine în scop diagnostic.

Tratamentul hemoragiei uterine funcționale iatrogene impune oprirea tratamentului estrogenic și administrarea de progestative, cloramidon 4 mg zilnic timp de 20 de zile lunar, pînă la restabilirea echilibrului estrogeni-progesteron.

Uneori gravitatea hemoragiei impune tratamentul chirurgical, histerectomia.

BIBLIOGRAFIE

BELAISCH J. — *Rev. Prat.*, 1975, 25, 1 439.

BÜSSING H. J. — Zentralblatt für Gyn. 1975, 79, 456.

BUVAT J., BUVAT-HERBAUT M. — *Rev. Franç, Gynéc.*, 1978, 299, 16, 847—852.

CODACCIONI J. L., PIANA L. — Hémorrhagies utérines fonctionelles. *Encycl. Méd. Chir.*, Paris, Gynécologie. Fasc. 160 A 10 (1—1969).

COLLASSON F. — Hyperprolactinémies pathologiques et stérilité conjugale. *Encycl. Méd. Chir.* (Paris) Gynécologie. 1—793 Alo (11—1979) — c.

COLLASSON F. — Conceptions actuelles de la maladie polykystique ovarienne. *Encycl. Méd. Chir.* (Paris) Gynécologie, 1—133 Alo (2-e fiche) 1980.

DECOURT J. — Ann. Méd. Interne, 1973, 124, 641.

FRANCHIMONT P. — Etude de la sécrétion des gonadotrophines folliculostimulantes (FSH) et lutéinisantes (LH) par dosages radioimunologiques. Explorations de la fonction gonadique. Journées d'Endocrinologie Clinique FRH — Edit. SEPE — 1975 — Paris.

FOSSATI P. — Les galactorhées — Encycl. Méd. Chir. (Paris) Gynécologie, Fasc. 812 Alo (6—1978).

FOSSATI P., GASNAULT J. P., DELECOUR M. Les aménorrhées *Encycl. Méd. Chir.* (Paris) Gynécologie, Fasc. 156 Alo (6—1978).

FOSSATI P., L'HERMITE M., BUVAT J., CAPPOEN J. P., GRENIER J. L., LINQUETTE M. — Endocrinol., Paris, 1976, 37, 157.

FOSSATI P., ASFOUR M., CORTIER J. C. — *Rev. Franç. Gynéc.*, 1976, 71, 179.

GASNAULT J. P., PUECH F., CODACCIONI X. — Les hémorragies utérines fonctionnelles. *Encycl. Méd. Chir.* (Paris), Gynécologie, 160 Alo, 4—1980.

10. TULBURĂRILE DE STATICĂ GENITALĂ LA FEMEI

Prof. dr. C. BOGA

Situația anatomică normală a aparatului genital feminin în general și a uterului — organ central al cavității pelviene — în special, este asigurată de integritatea structurilor de susținere și suspensie, de calitatea țesutului conjunctiv pelvian, a retinaculului uterin, aparat de fixare și ancorare a uterului. Poziția și orientarea normală a uterului poate fi modificată printr-o patologie pelviană tumorală sau inflamatorie. În mod fiziologic, uterul își menține situația normală, cu toate că presiunea abdominală, în condițiile stațiunii bipede — mai ales la femei cu parturiții multiple, precum și starea de plenitudine sau vacuitatea organelor vecine tind să-i modifice statica normală.

Fără a face o descriere a morfologiei și funcționalității aparatelor de susținere și suspensie ale organelor pelviene, trebuie totuși subliniată importanța decisivă a țesutului conjunctiv pelvian, organizat în lame, septuri, condensări de fibre elastice, colagene și musculare netede denumite ligamente cardinale sau ale lui Mackenrodt, aflate la baza ligementelor largi (parametre) și a ligamentelor sacro-uterine. Toate acestea constituie retinaculul uterin, care fixează și ancorează segmentul cervico-istmic uterin și fornixul vaginal. Aceste structuri, țesutul conjunctiv de umplere a spațiilor dintre organele pelviene, împreună cu aparatul de susținere, reprezentat de planșeul musculo-aponevrotic pelvi-perineal și în primul rînd de mușchii ridicători anali, realizează închiderea pelvisului în jos, asigurînd în același timp și menținerea organelor genitale în poziția lor normală. Aparatul ligamentar zis și de suspensie, joacă mai mult un rol în orientarea anterioară a corpului uterin mobil.

În mod normal, uterul se situează în axul pelvisului, în planul sagital median al corpului femeii, în anteversie și anteflexie moderată (fig. 10.1 a și 1). Anteversia este expresia unui unghi în jur de 95—100°, format de axul uterului și cel al vaginului, deschis înainte, iar anteflexia reprezintă unghiul deschis înainte, iar anteflexia reprezintă unghiul deschis înainte și în jos, aproximativ de 100—110° dintre axul corpului uterin și cel al canalului cervical. Colul privește astfel spre peretele posterior al vaginului, orificiul extern găsindu-se la nivelul planului interspinos. Înălțimea fundului uterin depășește cu 1,5—2 cm marginea superioară a pubisului. Uterul are o mobilitate considerabilă, modificîndu-și poziția și orientarea în funcție de consistența și volumul rectului și vezicii urinare, revenind apoi în situația inițială.

Din punct de vedere morfologic şi mecanic, tulburările de statică genitală sînt explicate prin existenţa a doi factori favorizanţi de bază: planşeul pelvi-perineal este organizat mai elastic decît cel al bărbatului, pentru a permite actul naşterii, iar aparatul de suspensie şi cel de ancorare sînt destul de laxe pentru a permite enormele modificări de volum, formă şi poziţie ale uterului, creşterea lui spre cavitatea abdominală în timpul sarcinii.

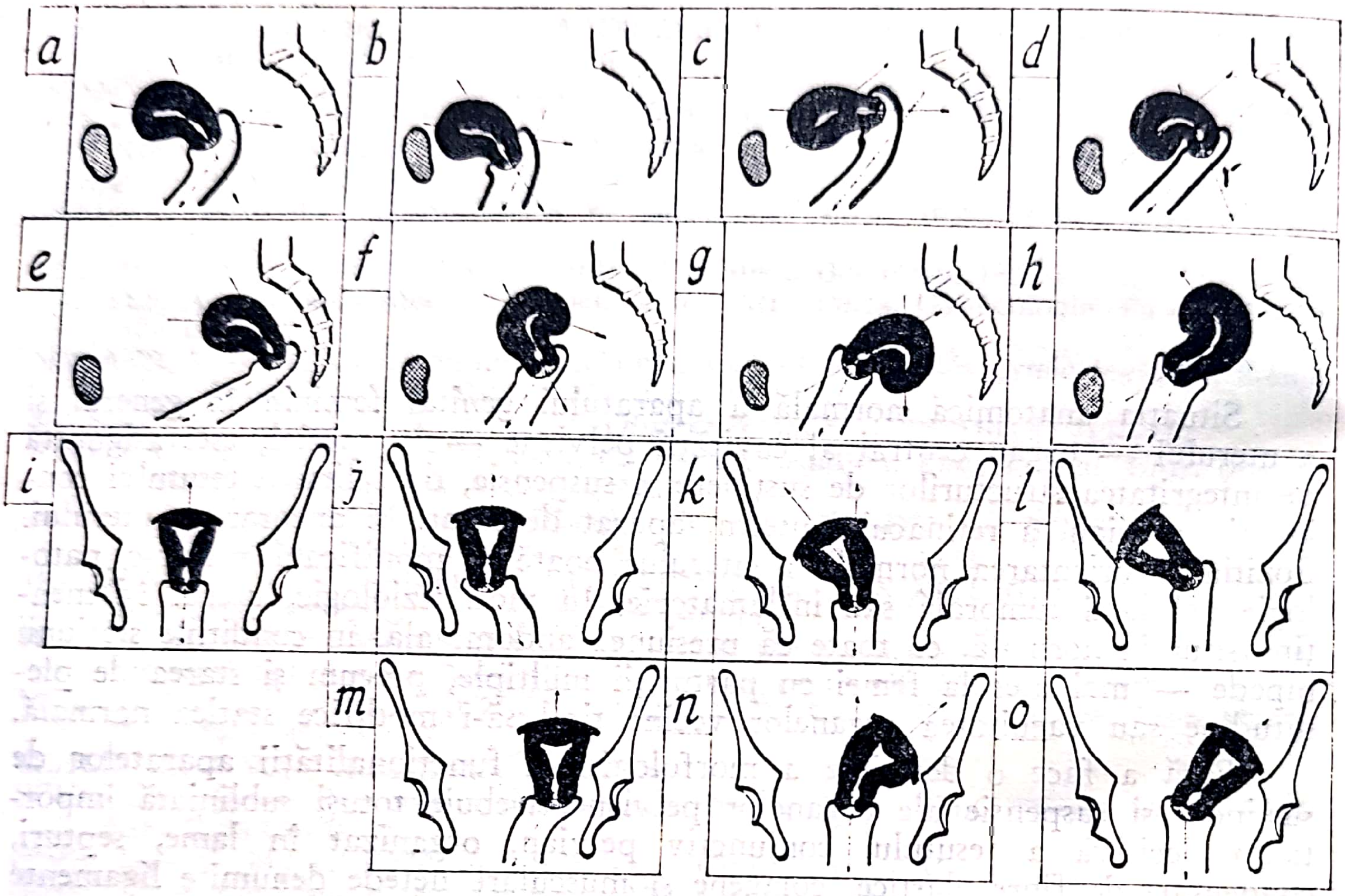

Fig. 10.1. — Deviaţiile uterine şi deplasările uterului în plan orizontal.

Mobilitatea uterului facilitează efectul acelor factori favorizanţi şi determinanţi care stau la originea modificărilor de statică genitală.

Privit în ansamblu, în etio-patogenia tulburărilor de statică pelviană pot fi incriminaţi următorii factori:

— *factorul gestaţional* — naşterea şi în special multiparitatea, determină slăbirea aparatelor de susţinere, ancorare şi suspensie, deci relaxarea aparatului ligamentar; de asemenea, scad etanşeitatea şi elasticitatea structurilor de susţinere şi fixare, ducînd la lărgirea hiatului uro-genital. Rupturile de perineu nesancţionate chirurgical sau suturile făcute cu o tehnică necorespunzătoare, naşterile prelungite sau cu feţi mari, omiterea efectuării episiotomiei sau perineotomiei profilactice, aşa-numita apărare a perineului cu orice preţ pentru a evita incizarea acestuia, cu prelungirea exagerată a degajării capului fetal, nerespectarea regulilor de igienă în timpul lăuziei, mobilitatea tardivă sau, din contra, efortul fizic precoce după naştere, sînt elemente care acordă acestui factor o pondere accentuată;

— *factorul constituţional:* deficienţa congenitală a ţesutului conjunctiv, retinaculul uterin sărac în fibre colagene şi elastice, explică apariţia unor deviaţii şi deplasări uterine, chiar şi a prolapsului la nulipare sau virgine. Acest factor este răspunzător de frecvenţa mare a prolapsurilor genitale la femeile din Extremul-Orient, unde chiar prolapsul total congenital, observat la nou-născuţi nu este o raritate (3). Factorul tisular constituţional favorizează în mod considerabil efectul factorului gestaţional;

— *factorul endocrin:* deficitul hormonal postmenopauză, carenţa de estrogeni prin modificarea troficităţii locale are consecinţe de ordin tisular-atrofic, acţionînd singur sau pe un fond creat de factorul gestaţional. Acest factor explică instalarea sau agravarea prolapsului la multipare în postmenopauză, ca şi apariţia lui la nuliparele bătrîne. Discrinia şi deficitul estrogenic din infantilismul genital poate fi cauza unor deviaţii uterine, ca hiperanteflexia cu sau fără sinistropoziţie sau retroversia uterină congenitală;

— *factorii mecanici* determinaţi de o patologie genitală tumorală sau infecţioasă pot fi incriminaţi în patogenia deviaţiilor şi deplasărilor uterine.

Aceşti factori favorizanţi şi/sau determinanţi, realizînd o scădere a forţelor de rezistenţă, acţionînd singuri sau în mod asociat, facilitează efectul presiunii intraabdominale şi al gravitaţiei şi generează o gamă largă şi variată de tulburări de statică genitală, în deosebi uterine. Cînd situaţia anormală a organelor genitale şi a celor învecinate permanentizează sau devine ireversibilă, starea patologică va fi evidentă. Trebuie menţionat şi accentuat însă că nu fiecare modificare a staticii genitale normale constituie o stare patologică. Deviaţii sau deplasări uterine fără manifestaţii clinice, fără o simptomatologie clară şi evidentă, nu pot fi considerate ca stări patologice şi de aceea nu necesită nici un tratament. O bună parte a deviaţiilor uterine asimptomatice nu au decît o importanţă de ordin statistic.

Clasificarea anatomo-clinică a tulburărilor de statică genitală

În funcţie de planurile şi direcţiile în care se manifestă, de caracteristicile lor clinice, tulburările de statică genitală, pot fi împărţite în:

I. *Deviaţii uterine:*
  1. Deviaţii în sens antero-posterior:
    a) Antedeviaţii: hiperanteversia şi hiperanteflexia;
    b) Retrodeviaţii: retroflexia, retroversia, retroversoflexia şi retroversoanteflexia.
  2. Laterodeviaţii:
    a) Dextrodeviaţii (dextroflexia şi dextroversia)
    b) Sinistrodeviaţii (sinistroflexia şi sinistroversia).

II. *Deplasări uterine:*
  1. Deplasări în plan orizontal (ante-retro-lateropoziţia);
  2. Deplasări în plan vertical:
    a) Elevaţia uterului
    b) Descensul uterului (prolapsul uterin)

III. *Prolapsul genital:*
  1. Descensul (prolapsul) vaginal izolat:
    a) Colpocelul anterior
    b) Colpocelul posterior
  2. Descensul (prolapsul) vaginal asociat:
    a) Colpocel anterior cu uretro-şi/sau cistocel
    b) Colpocel posterior cu rectocel
    c) Elitrocelul (enterocelul vaginal, hernia Douglasului)
  3. Prolapsul vaginal după histerectomie (prolapsul bolţii vaginului sau inversiunea vaginului)

4. Prolapsul uterin (prolapsul pelvi-genital, prolaps uterin asociat prolapsului vaginal şi al organelor de vecinătate).

IV. *Forme clinice rare:*

a) Rotaţia şi torsiunea uterului;
b) Inversiunea uterului prin cauze ginecologice;
c) Sindromul Masters-Allen.

Această clasificare include toate posibilităţile de modificare a staticii genitale şi pelviene feminine. Nu fiecare formă din cele enumerate îndeplineşte condiţiile să fie considerată ca o entitate clinică. Din punct de vedere practic, o importanţă clinică deosebită o au următoarele forme:

— antedeviaţiile;
— retroversoflexia;
— laterodeviaţiile şi deplasările în plan orizontal, prin patologia care le determină;
— toate formele izolate sau asociate ale prolapsului genital;
— inversiunea uterină şi
— sindromul Masters-Allen.

Tulburările de statică genitală pot fi împărţite în intraperitoneale (deviaţiile, deplasările orizontale şi elevaţia) şi extraperitoneale (prolapsul genital), (8).

10.1. **DEVIAŢIILE UTERINE**

Anomaliile legate de modificarea şi/sau orientarea unghiului de flexie şi versie ale uterului, sînt denumite deviaţii uterine. Cele în sens antero-posterior sînt mai frecvente, cel mai des observată fiind retroversoflexia uterului.

Antedeviaţiile. Hiperanteversia (fig. 10.1. c) poate fi primitivă prin cauze congenitale, ligamentele rotunde fiind hipoplazice, scurte, axa uterului este aproape orizontală, cu unghiul de flexie dispărut sau aproape de 180°. Cea dobîndită se întîlneşte după histeropexii indirecte, ligamentopexii, sau după procese inflamatorii, celulite pelviene care determină retracţia parametrului posterior, scurtarea ligamentelor utero-sacrate şi basculare a consecutivă în sens anterior a uterului. Durerea şi tulburările vezicale prin compresiune pot face necesară o intervenţie sau o reoperaţie. Formele asimptomatice nu necesită tratament.

Hiperanteflexia (fig. 10.1. d) este obişnuit congenitală; se observă în cadrul sindromului de infantilism genital, cu sau fără o simptomatologie endocrină. Se recunoaşte graţie unghiului ascuţit, deschis înainte pe care îl face corpul uterin cu colul, ultimul fiind în axul vaginului, iar corpul aproape plicaturat pe col. Uterul este mai mic în totalitate (hipoplazic) sau de tip infantil (col lung, corp relativ mic). Anomalia se manifestă prin dismenoree, tulburări de ciclu şi de flux menstrual (oligo-, hipomenoree sau eventual prin hipermenoree), sterilitate primară, dispareunie. Hiperanteflexia uterului hipoplazic sau infantil se asociază deseori cu o sinistropoziţie uterină, realizîndu-se o deviaţie asociată, tipică infantilismului genital, consecinţa unei insuficienţe hipofizo-ovariene sau a insuficienţei receptorilor de estrogeni. Se poate observa de altfel că în hipoplazii uterine secundare, ca şi în hiperinvoluţia puerperală există o tendinţă spre lateropoziţie stîngă.

Formele cîştigate, secundare, se observă după procese inflamatorii genitale, după naşteri patologice, aplicaţii de forceps, lăuzii febrile, endometrite puerperale şi se manifestă prin dureri lombare, algomenoree, sterilitate secundară, dispareunie. Ligamentele sacro-uterine sînt sensibile la palpare, scurtate, îngroşate, fundul de sac posterior este îngustat.

Tratamentul hiperanteflexiei congenitale se adresează infantilismului genital, respectiv simptomelor şi consecinţelor acestuia: proceduri balneo-fizioterapice (masaj genital, electroterapie cu diatermie cu pol vaginal, raze ultrascurte, curenţi diadinamici, chiloţi şi tampoane vaginale cu nămol cald) şi tratament hormonal efectuat cu precauţie şi sub control permanent cu doze mici de estrogeni pentru a evita o eventuală inhibiţie hipotalamo-hipofizară. Uterele hipoplazice oferă şanse de reuşită mai bune decît cele de tip infantil. Formele dobîndite vor beneficia de un tratament numai în caz de simptome evidente ca: dismenoreea premenstruală, colici uterine în primele zile ale fluxului, dureri iradiante în lombe şi coapse şi tulburări neuro-vegetative, greţuri, lipotimii. Tratamentul va fi antiinflamator, efectuîndu-se şi dilataţii cervicale cu laminarii, proceduri balneo-fizioterapice.

Retrodeviaţiile sînt formele de deviaţii uterine cel mai frecvent întîlnite. Retroversoflexia (fig. 10.1. g), retroversia uterului în poziţie intermediară, retroflexia (Fig. 10.1. f), retroversia cu unghiul de anteflexie păstrat (fig. 10.1. h) se încadrează în aceeaşi entitate nosologică, avînd aproximativ aceeaşi etiologie şi dacă nu sînt asimptomatice, prezintă o simptomatologie şi consecinţe identice. Tratarea lor separată neavînd nici o bază logică, ar fi inutilă.

Retrodeviaţiile uterului se întîlnesc cam la fiecare a cincea bolnavă internată într-un serviciu ginecologic (9) şi se poate presupune că aproape un sfert din populaţia feminină adultă suferă de această anomalie sau este o purtătoare asimptomatică a unei retrodeviaţii, cu viaţă sexuală şi fertilitate normale.

Retrodeviaţiile pot fi împărţite pe de o parte în primare-congenitale şi secundare-dobîndite, iar pe de altă parte în mobile şi fixate — ireductibile.

Cele *congenitale* pot fi observate cu preponderenţă la femei cu tonicitate tisulară scăzută, retrodeviaţia fiind asociată cu alte anomalii de aceeaşi origine: ptoză viscerală, boala varicoasă a membrelor inferioare şi a vulvei, hemoroizi, hernii etc. Aparatul ligamentar de suspensie, ligamentele cardinale şi cele utero-sacrate sînt slab dezvoltate, cu tonicitate redusă, iar uterul este de obicei hipoplazic sau de tip infantil. Retroflexia, retroverso-anteflexia, retroversia şi retroversoflexia sînt formele întîlnite, toate fiind mobile, uşor reductibile, uterul prezentînd cîteodată chiar o mobilitate exagerată şi, după redresare, cade înapoi în retrodeviaţie.

Retrodeviaţiile *dobîndite* sînt în majoritate de origine gestaţională; sînt frecvent afectate femeile cu o parturiţie bogată, cu hiatul urogenital dilatat şi cu aparatul de suspensie şi de ancorare slăbit. Factorul constituţional şi cel endocrin, mai ales la femeile din postmenopauză, au o contribuţie însemnată. Retrodeviaţiile mobile de această etiopatogenie au o importanţă aparte, reprezentînd faza de debut a prolapsului genital.

Retroversoflexia apare frecvent pe fondul unei patogenii infecţioase (perimetroanexite, pelviperitonite, celulite pelviene etc.) fundul sau peretele posterior al uterului fixat de peritoneul Douglasului prin aderenţe. Endometrioza pelviană retrocervicală generează frecvent o retrodeviație fixată, afecțiune interesînd fundul de sac posterior și ligamentele utero-sacrate. O patologie tumorală anteuterină (chist dermoidal, fibromioame subseroase și intramurale ale peretelui uterin anterior) deplasează corpul uterin spre Douglas.

Simptomatologie. Retrodeviațiile mobile sînt de obicei asimptomatice. Coexistența unei sacro-lombalgii sau a unei dismenoree cu o retrodeviație nu dovedește în sine responsabilitatea ultimei. Totuși, și o retrodeviație mobilă poate fi cauza acestor simptome. Retroversoflexiile persistente de mai mult timp generează o staza relativă în circulația venoasă uterină, o stare de congestie uterină cronică, a cărei consecință sînt algo- și hipermenoreea, precum și durerea în regiunea sacrată. Corpul uterin retroflectat poate să apese receptorii sensitivi ai nervilor cerebrospinali sacrali, fiind cauza sacralgiei. Uterul cu volumul mărit prin congestie, reprezintă un corp străin în Douglas și poate genera prin compresiune tulburări rectale, iar colul proiectat spre simfiză în cazul unei retroversii poate apăsa trigonul vezical, provocînd tulburări de micțiune (polakiurie). Această orientare a colului poate fi mai mult teoretic, incriminată și în etiopatogenia sterilității, ascensiunea spermatozoizilor fiind astfel îngreuiată. Ar fi însă o greșeală să se pună toate acestea în seama unei retrodeviații mobile, fără să se facă un diagnostic diferențial exigent prin epuizarea tuturor mijloacelor de investigație posibile, inclusiv cele ortopedice și urologice. Dacă uterul este hipoplazic, dismenoreea și sterilitatea se datorează acestui fapt și nu retrodeviației.

Cu toate că fertilitatea este scăzută în condițiile arătate, majoritatea femeilor cu utere retrodeviate dar normal dezvoltate, pot deveni gravide. Retroversia și retroflexoversia mobilă poate să declanșeze însă, dar numai excepțional avortul, în trimestrul mijlociu al sarcinii. Retrodeviația se corectează de obicei spontan după săptămîna a 12-a a sarcinii și uterul urcă liber din micul bazin înspre cavitatea abdominală. Încarcerarea în excavație a uterului retrodeviat mobil este foarte rară, sansele acestei complicații grave a sarcinii sînt relativ mai mari în formele fixate, dar fertilitatea redusă în aceste forme face ca inclavarea uterului gravid să constituie o adevărată raritate.

Simptomatologia *retroversoflexiei fixate* este valabilă cu factorul etiologic, simptomele sînt în primul rînd cele ale patologiei infecțioase, tumorale sau ale endometriozei, la care se adaugă și simptomele provocate de retrodeviație. Simptomul principal este de obicei sacro-lombagia care se exacerbează premergător menstruației și în timpul fluxului (algomenoree secundară), cu predominanță în cazuri de endometrioză. Alte simptome caracteristice acestei forme sînt hipermenoreea, constipația, senzația de greutate în pelvis în timpul statului în picioare și al mersului, dispareunia și sterilitatea (primară sau secundară). Intensitatea și caracterul simptomatologiei în retrodeviațiile ireductibile depind de gradul deviației, de patologia inițială, de extinderea și particularitățile aderențelor. Cînd acestea sînt laxe, permit o oarecare mobilitate a uterului, în schimb aderentele masive extinse, organizate, care fixează ferm corpul uterin de peritoneul fundului de sac posterior nu permit nici mobilizarea minimă, această tentativă provocînd o durere violentă. Corpul uterin congestionat, cu volumul mărit, destinde Douglasul și poate fi confundat cu o tumoare inclavată în pelvis.

Așa cum s-a amintit pe scurt în cele expuse mai înainte, indiferent de cauzalitate și mobilitate, retrodeviațiile care persistă timp îndelungat generează modificări morfologice și funcționale utero-anexiale patologice. Unghiul de intrare şi ieşire a vaselor uterine modificîndu-se, venele suferă o torsiune şi o obstrucţie parţială, cauză a stazei circulatorii relative amintită. Statica anexelor şi a ligamentelor largi fiind de asemenea compromisă, presiunea în venele ovariene creşte, trompele se congestionează şi apar pachete de vene varicoase între foiţele ligamentului larg (9), modificări care induc şi degenerescenţa microchistică a ovarelor.

Tratamentul retrodeviaţiilor mobile, în cazul că acestea necesită tratament, va fi în principiu şi de preferinţă nechirurgical. Retrodeviaţia congenitală observată în cadrul sindromului de infantilism genital va fi tratată etiologic. În plus, se recomandă bolnavei să doarmă în decubit ventral. Se poate încerca masajul ginecologic, procedurile balneofizioterapice şi se repune periodic uterul în anteversie prin manevră bimanuală efectuată la bolnava în poziţie genupectorală. În cazul unei retrodeviaţii mobile dobîndită prin factori obstetricali, cu un hiatus urogenital lărgit şi aparat de susţinere şi ancorare relaxat, procedeele de tratament amintite sînt ineficace. Avînd în vedere că retrodeviaţia reprezintă în aceste condiţii un element important de amorsare a descensului uterin şi mai ales în prezenţa unor simptome caracteristice retrodeviaţiei, va fi analizată necesitatea unei intervenţii chirurgicale.

Aplicarea unor pesare de tip Hodge, Thomas etc., mijloace ortopedice confecţionate din cauciuc rigid, porţelan sau material plastic care au menirea să menţină uterul în anteversie. Sînt metode pe larg utilizate şi în zilele noastre în ţările anglo-saxone şi germane, dar nu le recomandăm din cauza complicaţiilor infecţioase şi leziunilor de decubit pe care le pot determina.

Indicaţia tratamentului operator în retrodeviaţii mobile va fi în principiu reală şi acceptabilă numai dacă o explorare detaliată şi exigentă dovedeşte că sacralgia sau alte tulburări serioase sînt imputabile deviaţiei uterine.

Tratamentul retrodeviaţiilor fixate, cu excepţia acelor cazuri de origine inflamatorie sau endometriozică care răspund favorabil tratamentului etiologic, va fi chirurgical. Indicaţia este indiscutabilă în prezenţa unei patologii tumorale de orice natură. Endometrioza retrocervicală sau internă va beneficia de un tratament hormonal-gestagenic (lynostronol sau danazol) prelungit. Dacă retrodeviaţia nu cedează spontan după acest tratament şi simptomele persistă, intervenţia va fi necesară. Inflamaţiile pelvi-genitale stinse, cu retrodeviaţii uterine sechelare, cu manifestări dureroase, tulburări menstruale, fenomene de compresiune şi dispareunie vor fi operate dacă tratamentul antiflogistic (respectiv medicamentos şi balneo-fizioterapic) nu a avut efectul dorit.

Conduita şi tehnica chirurgicală trebuie să fie adaptate specificului cazului şi tabloului lezional. Scopul intervenţiei este readucerea uterului în poziţia normală şi menţinerea lui în această poziţie, prevenind recidiva prin corectarea deficienţelor aparatului de susţinere şi suspensie. Procedeul ales trebuie să ofere un risc chirurgical minim, să asigure o statică pelviană-genitală constantă, să permită sancţionarea concomitentă a eventualelor leziuni utero-anexiale asociate deviaţiei şi, în sfîrşit, să ofere posibilitatea unor raporturi sexuale normale, precum şi a dezvoltării normale a sarcinii dacă vîrsta bolnavei şi caracterul leziunilor permit o gestaţie ulterioară.

Multitudinea şi varietatea tehnicilor chirurgicale imaginate şi propuse în rezolvarea tulburărilor de statică pelvi-genitală dovedesc că inventivitatea chirurgicală şi-a găsit rareori un subiect mai propice decît acest complex lezional. Majoritatea procedeelor şi tehnicilor operatorii aplicate în ultimii

90—100 de ani nu au însă decît importanță istorică și nu mai sînt folosite în zilele noastre, deoarece nu corespund condițiilor arătate anterior. Pe de altă parte și concepția asupra indicațiilor s-a modificat și se poate constata că numărul operațiilor efectuate numai pentru corectarea retrodeviațiilor a scăzut vertiginos în ultimii 10—15 ani pe plan mondial, ca și la noi în țară. Retrodeviația va fi corectată însă în mod obligatoriu, ca timp operator secundar, în celiotomiile ginecologice indicate și efectuate pentru alte considerente, cînd păstrarea uterului este necesară sau justificată. În chirurgia prolapsului genital, indiferent de calea de acces, readucerea uterului în anteversie este pe deplin motivată.

Efectuarea unor histeropexii directe (exohisteropexiile, histeropexia corporală sau istmică) nu are nici o justificare în chirurgia retrodeviațiilor. Este de preferat o metodă de histeropexie indirectă (ligamentopexie), alegînd din numeroasele procedee propuse pe cel mai corespunzător vîrstei bolnavei și specificului cazului. Majoritatea diferitelor tehnici de ligamentopexie fiind părăsite, pentru motivul simplu că nu asigură prevenirea recidivelor și/sau creează posibilitatea unor complicații (ca de pildă ligamentopexia inghinală Alexander-Adams), se pot folosi astăzi în cazul unei indicații ferme:

— ligamentopexia parietală, procedeul Doleris cu modificarea tehnicii adusă de Pellanda;

— ligamentopexia retrouterină Baldy, cu variantele propuse de Dartigues, Webster, Franke;

— ligamentopexia Stanca cu scurtarea intraperitoneală a ligamentelor rotunde.

Condiția reușitei acestor operații este ca pexia ligamentelor să nu fie prea strînsă, să fie simetrică și să fie completată în caz de necesitate cu excluderea fundului de sac peritoneal posterior (Douglasectomia sau cloazonarea Douglasului, metoda Marion), pentru prevenirea elitrocelului și cu o colpoperineoplastie în caz de descens vaginal sau uterin pentru a asigura uterului o susținere solidă.

La femei în vîrstă sub 45 de ani, cînd retrodeviația este asociată cu un colpocel sau prolaps genital de grad inferior, stă la dispoziția ligamentopexia tip Stanca efectuată pe cale vaginală, asociată cu refacerea planșeului pelviperineal, procedeu imaginat și realizat de Pandele (13). Cu totul excepțional, cînd tabloul lezional o impune și există și condițiile efectuării, se poate apela la vezicofixația tip Holban.

Laterodeviațiile uterine. Cînd uterul deviază spre dreapta ori spre stînga, unghiul de versiune devine deschis spre lateral, se vorbește despre o lateroversie (dextro- sau sinistroversie) uterină (fig. 10.1. e, o). Dacă numai corpul uterin este deviat lateral, colul păstrîndu-și poziția originală, anomalia se numește latero-flexie (dextro- sau sinistroflexie Fig. 10.1. k—n). Terminologia și clasificarea este mai mult teoretică decît practică, laterodeviațiile fiind de obicei asociate cu alte deviații uterine (de pildă retrodeviația cu lateroflexie etc.) sau deplasările în plan orizontal sau vertical (de exemplu o dextropoziție uterină, asociată cu o dextroversie sau elevația și sinistroflexia uterului). Laterodeviația stîngă a uterului se observă deseori în prepubertate sau în adolescență, datorită unei scurtări congenitale a parametrului stîng. La femeia adultă laterodeviația este cu preponderență secundară unui proces inflamator parametroanexial, care trage uterul spre o parte prin retracția cicatriceală a țesutului conjunctiv. Poate fi consecința unui proces tumoral laterouterin, care împinge corpul spre partea opusă. Tumoarea poate să fie ovariană, uterină, de pildă un focar fibromatos intraligamentar, anexială-inflamatorie sau extragenitală (tumori retroperitoneale, rinichiul ectopic etc.). Alteori, laterodeviaţia este consecinţa unei operaţii premergătoare, frecvent apare după anexectomii, uterul fiind tras spre o parte prin retracţie sau

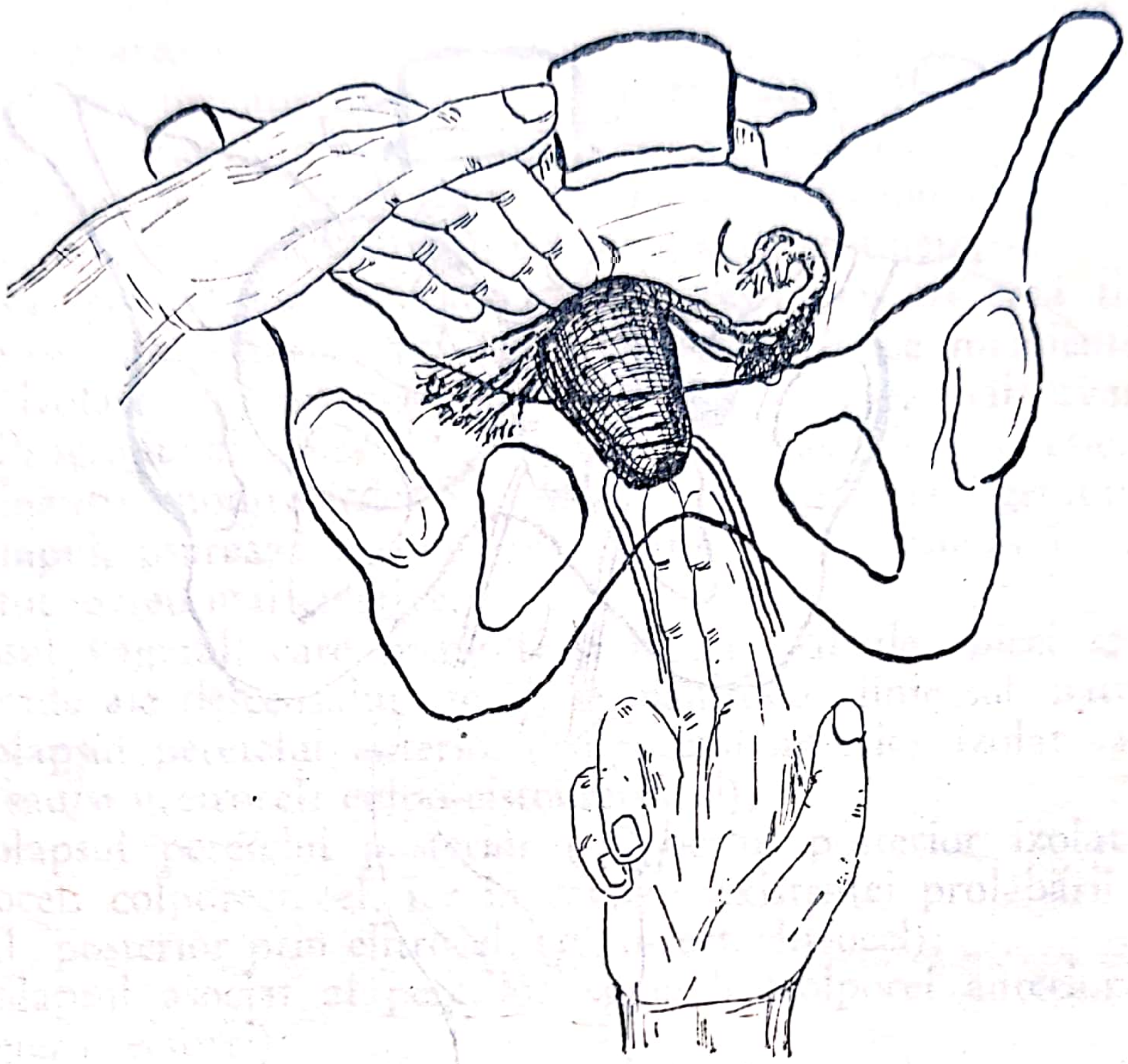

Fig. 10.2. — Dextroversie uterină prin proces retractil drept.

prin aderenţe (Fig. 10.2). Anomalia este de obicei asimptomatică; laterodeviaţiile secundare necesitînd o entitate clinică separată, trebuie privite ca un simptom al afecţiunii care le determină. Simptomatologia este dată de factorul cauzal. Tratamentul se adresează în caz de necesitate cauzei şi, în funcţie de natura acesteia, va fi conservativ sau chirurgical.

10.2. DEPLASĂRILE UTERINE

Prin factori diverşi poziţia uterului poate fi modificată, deplasîndu-se ori în plan orizontal (înainte, înapoi sau lateral), ori în plan vertical (în sus sau în jos).

Deplasări în plan orizontal. Cînd uterul este deplasat în totalitatea lui în plan orizontal păstrînd paralelismul cu axa pelvisului, respectiv cu planul sagital medial al corpului, este vorba despre o modificare a poziţiei: antero-, dextro- sau sinistropoziţie.

Antepoziţia uterului (fig. 10.1, b) este aproape cu exclusivitate secundară, determinată de o patologie tumorală genitală (fibroame uterine, tumori ovariene sau anexiale) sau extragenitală (tumori retroperitoneale, rectale sau abdominale de intestin subţire, splină sau rinichi ectopic), care inclavate în Douglas, deplasează uterul înainte şi de obicei şi în sus (elevaţie uterină asociată). Simptomatologia tumorii inclavată în Douglas se asociază și cea vezico-urinară prin efectul compresiv al uterului antedeplasat.

Retropoziția uterului (fig. 10.1. c) fiziologică în condițiile unei vezici urinare pline, se observă în cadrul patologiei genitale prin două mecanisme: uterul este împins spre sacru de o formațiune tumorală anteuterină sau este tras înapoi de un proces inflamator retractil al parametrului posterior sau de perimetrită adezivă cu ocluzia Douglasului. Simptomatologia este cea a cauzei determinante.

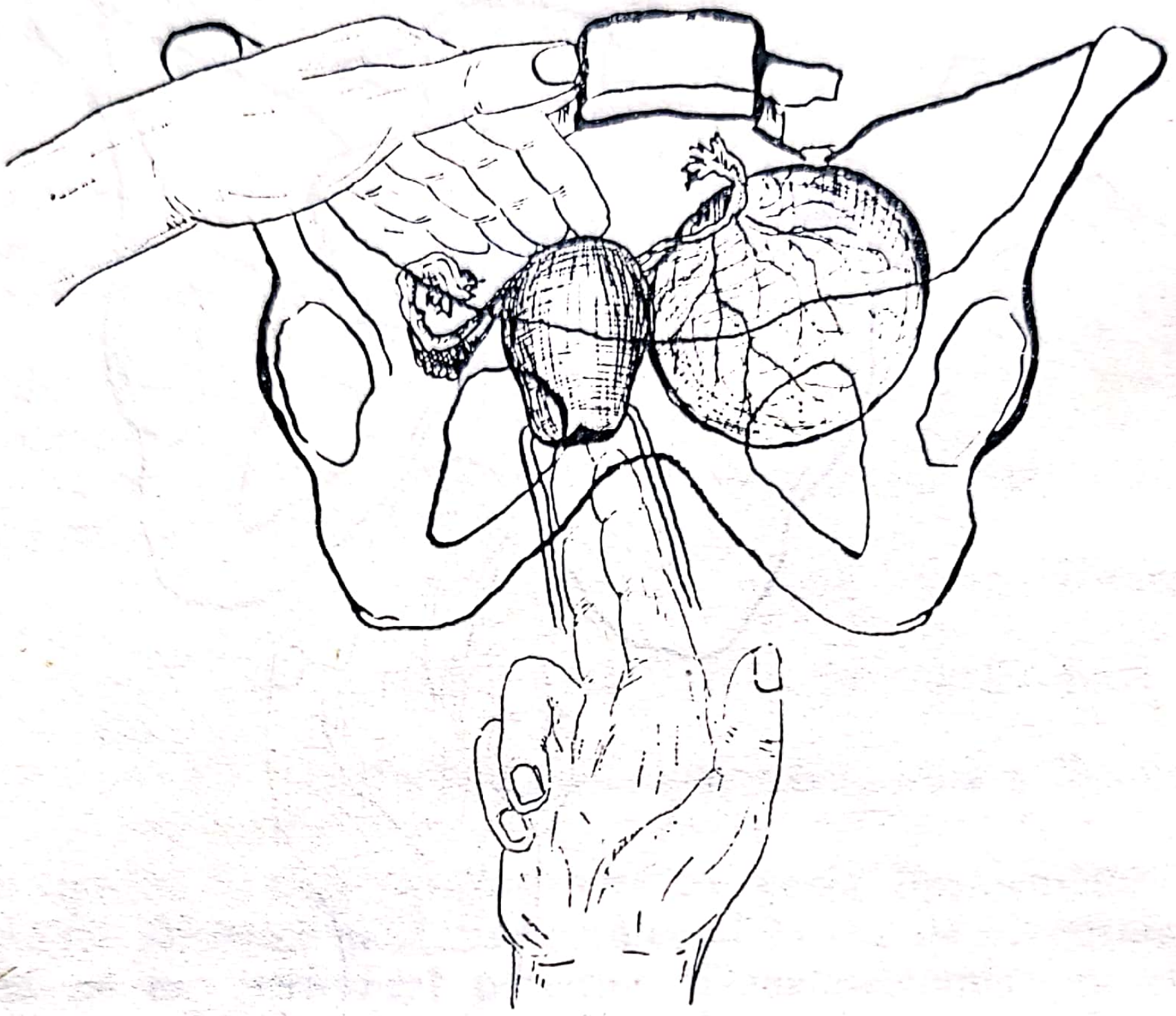

Fig. 10.3. — Dextropoziție uterină prin tumoare latero-uterină stîngă.

Lateropoziția uterină (Fig. 10.1. f și m) are o etiopatogenie și simptomatologie aproape identică cu cea a laterodeviațiilor (fig. 10.3). O lateropoziție stîngă congenitală asociată cu o hiperanteflexie se observă în cadrul sindromului de infantilism genital.

Tratamentul se adresează cauzei generatoare. Formele asimptomatice nu necesită nici o terapie.

Deplasările uterului în plan vertical. Elevația uterină este totdeauna cîștigată, fiind fie consecința unei operații (unei histeropexii directe sau indirecte), fie o deplasare în sus și înainte, determinată de o tumoare solidă sau chistică retrouterină. Simptomele sînt în funcție de cauză, iar tratamentul se adresează tot acesteia. Elevația asimptomatică după operații efectuate pentru repararea unui prolaps uterin sau unei retrodeviații nu necesită tratament.

Descensul uterin izolat, fără participarea vaginului, fiind foarte rar, se va discuta în continuare în contextul prolapsului genital.

10.3. PROLAPSUL GENITAL

Prolapsul genital (pelvi-genital) este entitatea clinică care înglobează şi exprimă atît hernierea asociată, polimorfă şi concomitentă a tuturor organelor şi structurilor pelviene prin hiatul urogenital, cît şi formele clinice mai mult sau mai puţin izolate, coborîrea de diferite grade a uterului sau a pereţilor vaginali, cu antrenarea consecutivă a organelor cavitare vecine. Prolapsul vaginal există şi fără prolaps uterin, în schimb prolapsul uterin antrenează totdeauna descensul sau prolabarea pereţilor vaginului. Singura excepţie este histerocelul izolat al nuliparelor sau virginelor determinat de factorul constituţional tisular, debilitatea ţesutului conjunctiv de susţinere.

Prolapsul genital are un caracter progresiv: cu trecerea timpului, prin acţiunea persistentă a factorilor activi, formele clinice incipiente, de grade minore sau izolate trec succesiv în forme din ce în ce mai avansate şi mai complexe. Progresiunea clinică facilitează în acelaşi timp şi eficienţa factorilor determinanţi; modificările anatomo-funcţionale pelvi-genitale accentuîndu-se cu timpul, uşurează acţiunea gravitaţiei şi a presiunii intraabdominale, care devin tot mereu mai efective.

Prolapsul vaginal, care poate fi şi izolat, dar de obicei se asociază cu diferitele grade ale descensului uterin, se manifestă clinic sub patru forme:

— prolapsul peretelui anterior (colpocelul anterior izolat sau asociat cu un cistocel sau/şi uretrocel: colpo-cistouretrocel);

— prolapsul peretelui posterior (colpocelul posterior izolat sau asociat cu un retrocel: colporectocel, iar în cazul coexistenţei prolabării fundului de sac vaginal posterior prin elitrocel: colpo-rectoelitrocel);

— prolapsul asociat al pereţilor vaginali (colpocel anterior şi posterior cu cisto-uretero-rectocel);

— prolapsul vaginal după histerectomie (prolapsul parţial al bolţii vaginale, sau cînd este total, inversiunea vaginului).

Descensul uterului este obligator însoţit şi de un prolaps vaginal şi este de trei grade:

— gradul I (descens uterin sau prolaps uterin incipient) colul se găseşte în vagin, deasupra introitului, a inelului vulvar;

— gradul al II-lea (prolapsul uterin parţial): colul se prezintă la vulvă sau se exteriorizează la presiune;

— gradul al III-lea (prolapsul total al uterului): uterul este în întregime ieşit în afara vulvei, fundul uterin ajunge sub inelul vulvar, vaginul inversat în „deget de mănuşă" conţine în întregime uterul (colul alungit, hipertrofic, exteriorizat în afara vulvei, poate da impresia falsă de prolaps total).

Etiologie. Prolapsul genital este determinat de factorii prezentaţi la începutul acestui capitol. Factorul predispozant principal este cel obstetrical: traumatismul prin naşteri prelungite sau cu feţi mari, stagnarea capului fetal în excavaţie, rupturile nesuturate sau efectuate cu o tehnică necorespunzătoare, aplicările de forceps etc. Dacă nu se efectuează o episiotomie în timp util sau deloc, craniul fetal poate să determine distensia exagerată a perineului, dilacerarea structurilor planşeului pelvi-perineal sau rupturi interstiţiale musculare şi aponevrotice mascate. Aparatul ligamentar de suspensie, întins în timpul sarcinii este alungit, lax. Retinaculul uterin suferă traumatisme în timpul dilataţiei colului. Astfel, aparatele de susţinere, ancorare şi suspensie devin deficitare structural şi funcţional, hiatul uro-genital se lărgeşte, uterul se orientează posterior. Efortul fizic în lăuzie agravează situaţia. Importanţa factorului obstetrical este subliniat de faptul că majoritatea covîrşitoare a prolapsurilor genitale, în jur de 95%, apar la multipare. Factorul constituţional, slăbiciunea congenitală a ţesutului conjunctiv şi infantilismul genital cu retroversia uterului facilitează efectul factorului gestaţional. Rareori însă acţionează şi separat, explicînd apariţia prolapsului la nulipare sau chiar la virgine. Factorul endocrin postmenopauză, modificarea troficităţii locale prin carenţa estrogenică, acţionează pe un teren pregătit de multiparitate sau de factorul tisular. Majoritatea prolapsurilor se manifestă clinic sau se agravează în menopauză. Peste aceşti factori se suprapun cei determinanţi, activi şi anume forţele gravitaţiei şi presiunea intraabdominală, care este determinată de un efort fizic exagerat sau prelungit, tusea, constipaţia etc.

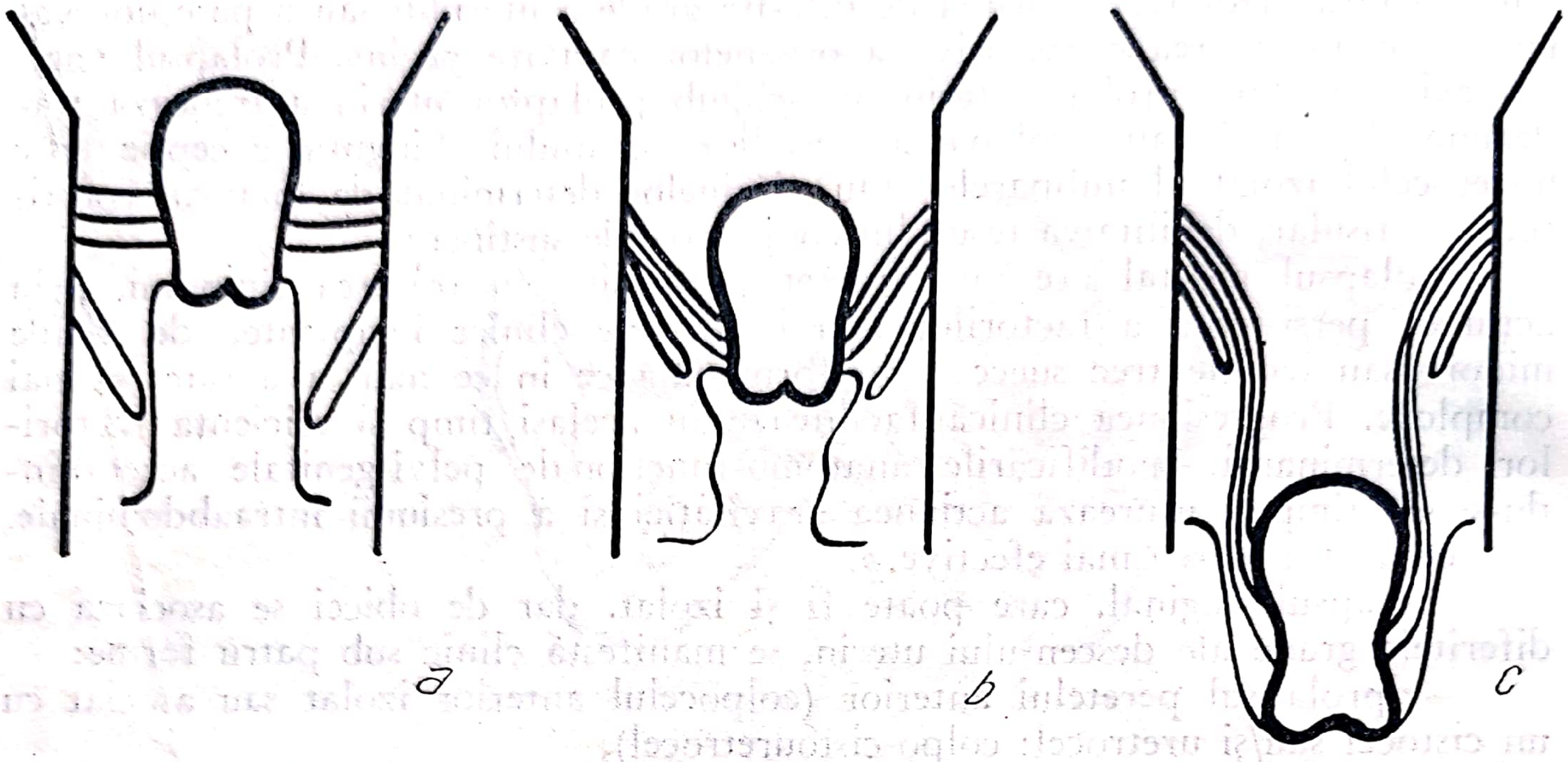

Fig. 10.4. — Progresiunea prolapsului uterin.

Fiziopatologie. În condiţii anatomice şi funcţionale normale, în timpul unui efort fizic care duce la creşterea presiunii intraabdominale, muşchii planşeului pelvi-perineal şi în special fasciculul pubo-anal al ridicătorului se contractă reflex, deplasînd centrul tendinos, nucleul central al perineului în sus şi înainte. Scurtarea planşeului ridică vaginul şi colul uterin orientat perpendicular pe axul vaginului, accentuează anteversia uterului şi pune în tensiune retinaculul uterin. În aceste condiţii fiziologice, alunecarea în jos sau hernierea organelor pelviene este imposibilă.

În situaţia în care aparatul de susţinere a devenit morfologic şi funcţional insuficient, contracţia ridicătorilor anali este insuficientă în timpul efortului, vaginul rămîne orientat perpendicular şi stă întredeschis, iar pereţii lui se deplasează în jos. Hiatul uro-genital orizontalizat, lărgit şi centrul tendinos perineal lezat favorizează antrenarea concomitentă a vezicii, a rectului şi a fundului de sac posterior. Descensul uterului este uşurat de retrodeviaţie, care face ca axul colului să coincidă cu cel al vaginului, iar corpul retrodeviat să fie expus nemijlocit presiunii intraabdominale care îl împinge spre hiatul uro-genital deschis. Începutul descensului uterin este reprezentat prin slăbirea punctului fix situat deasupra inserţiei vaginului pe col. Astfel, uterul se transformă într-un piston şi este propulsat în vagin (Fig. 10.4).

Plasarea colului în axul vaginal în condiţiile unui descens uterin poate să aibă o urmare specifică şi frecvent întîlnită, care constituie şi un element patogenic în producerea prolapsului: alungirea hipertrofică a colului uterin. Aceasta se face prin staza venoasă şi limfatică, generată de modificarea poziţiei uterului, prin presiunea negativă din vaginul deschis şi prin faptul că situat în axul vaginal, nefiind susţinut de peretele posterior şi de planşeu, colul se hipertrofiază compensator „simţindu-se fără suport, atîrnînd în gol". Rolul presupus al acţiunii antagoniste a ligamentelor uterine care trag în sus şi a vaginului prolabat, care trage în jos, pare să fie o teorie inacceptabilă. Colul alungit, hipertrofic prelungeşte pîrghia cervicală ce atîrnă în vagin şi deschide calea prolapsului.

Particularităţile diferitelor forme clinice

Descensul vaginal izolat, fără antrenarea uretrei, a vezicii sau a rectului este rar observat, mai puţin prolapsul peretelui posterior, care nu este urmat de rect în mod obligator. Această formă constituie de fapt faza incipientă a prolapsului genital, cînd modificarea staticii organelor vecine nu se evidenţiază încă clinic; numai colpocelul anterior şi posterior, izolate sau coexistente, se manifestă la presiune. Anomalia este asimptomatică şi la femei tinere nu există un tratament cauzal. La femeile peste 40 de ani se va aprecia necesitatea unei plastii vaginale, efectuată mai mult în scop profilactic decît terapeutic.

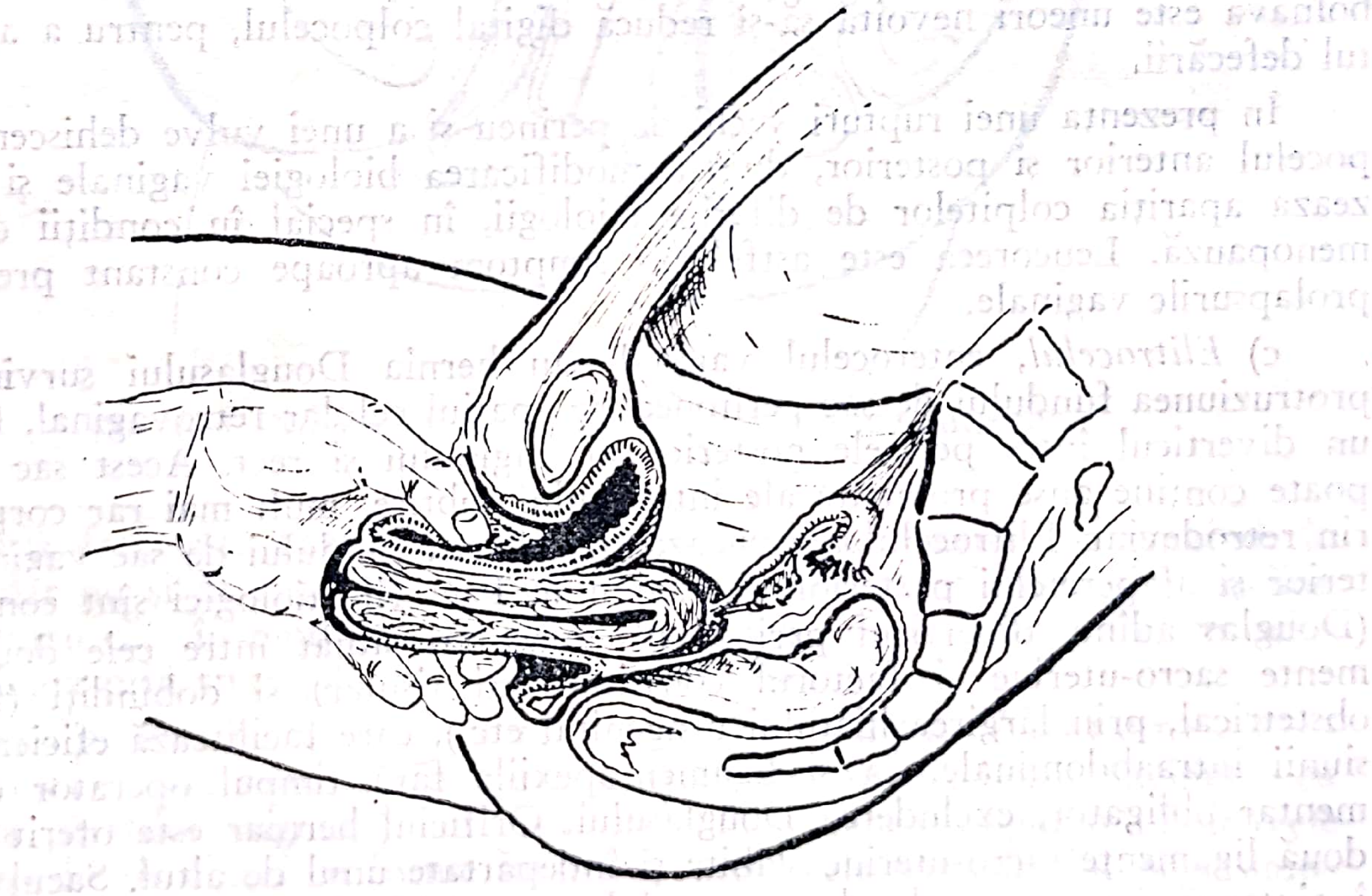

Fig. 10.5. — Prolaps uterin de gradul al II-lea, cu alungirea colului şi cisto-rectocel.

Prolapsul vaginal asociat cu un uretro-cistocel, rectocel sau elitrocel este forma clinică cea mai frecvent observată în practica ginecologică. Aceste forme se asociază de regulă şi cu un grad minor de descens uterin. Descensul pereţilor vaginali este de obicei concomitent, de grad diferit sau identic (cisto-rectocel).

a) *Colpocelul anterior* alunecarea în jos a peretelui anterior antrenează şi hernierea vezicii (cistocel) sau a uretrei (uretrocel), eventual a ambelor organe (uretrocistocel). Peretele anterior coborît este vizibil la vulvă ca o formaţiune de consistenţă moale care creşte la presiune. Simptomatologia este dominată de tulburările micţionale: incontinenţa urinară la efort, disurie şi polakiurie, ultimele două fiind expresia nu numai a coborîrii vezicii, ci mai mult a unei uretrotrigonite cronice, asociată frecvent, favorizată de modificările structurale. Etiologia este cea descrisă anterior; trebuie menţionat însă că leziunea septului vezico-vaginal zis şi fascia Holban, mai subţire la mijloc decît lateral, este frecventă în timpul expulziei, distensia vaginului provocînd ruperea acestui sept, chiar dacă planşeul rămîne relativ intact. Se explică astfel apariţia izolată a colpo-cistocelului. Diagnosticul nu întîmpină greutăţi, natura şi gradul prolapsului se precizează uşor prin inspecţie şi palpare. Gradul descensului creşte la proba de efort prin împingere, observîndu-se frecvent şi pierderea de urină. Diagnosticul diferenţial se face cu chistul vaginal, între uretro- şi cistocel şi, în cazul incontinenţei urinare, faţă de o altă etiologie a acesteia: cauze legate de insuficienţa funcţională, hormonală sau nervoasă a colului vezical.

b) *Colpocelul posterior*. Vulva şi hiatul urogenital dehiscente permit prolabarea peretelui vaginal posterior şi a peretelui anterior al ampulei rectale. Diagnosticul se pune uşor atît prin inspecţie, cît şi prin tact rectal şi palpare directă a rectocelului. Simptomele constau în senzaţia de greutate, constipaţie şi, în cazul unui rectocel voluminos, în dificultatea evacuării rectului, cînd bolnava este uneori nevoită să-şi reducă digital colpocelul, pentru a ajuta actul defecării.

În prezenţa unei rupturi vechi de perineu şi a unei vulve dehiscente, colpocelul anterior şi posterior, duc la modificarea biologiei vaginale şi favorizează apariţia colpitelor de diferite etiologii, în special în condiţii de postmenopauză. Leucoreea este astfel un simptom aproape constant prezent în prolapsurile vaginale.

c) *Elitrocelul*, enterocelul vaginal sau hernia Douglasului survine prin protruziunea fundului de sac peritoneal în spaţiul celular retrovaginal, formînd un diverticul între peretele posterior al vaginului şi rect. Acest sac herniar poate conţine anse prolabate ale intestinului subţire, mult mai rar corpul uterin retrodeviat. Elitrocelul antrenează prolabarea fundului de sac vaginal posterior şi al peretelui posterior al vaginului. Factorii etiologici sînt congenitali (Douglas adînc, diverticul peritoneal congenital situat între cele două ligamente sacro-uterine şi factorul constituţional tisular) şi dobîndiţi (factorul obstetrical, prin lărgirea hiatului urogenital etc.), care facilitează eficienţa presiunii intraabdominale, ca şi ligamentopexiile fără timpul operator complementar obligator, excluderea Douglasului. Orificiul herniar este oferit de cele două ligamente sacro-uterine slăbite şi îndepărtate unul de altul. Sacul herniar înaintează progresiv, decolează spaţiul recto-vaginal şi se situează înaintea septului recto-vaginal (fascia prerectală Toma Ionescu), bombînd şi deplasînd peretele posterior vaginal. În cazuri extreme, centrul tendinos al perineului opreşte înaintarea elitrocelului la circa 2 cm deasupra introitului vaginal. Clinic se prezintă ca o formaţiune ce se manifestă la început la efort prin bombarea exagerată a fundului de sac vaginal posterior; în forma avansată are loc prolabarea acestuia şi a peretelui vaginal. Se asociază frecvent cu rectocelul şi de obicei este observat în cadrul prolapsului uterin (Fig. 10.6). Între enterocel și prolaps există de fapt două relații posibile: de coexistență, cînd apar în contextul prolapsului uterin, și de succesiune, cînd o operație abdominală efectuată pentru prolaps sau retroversie uterină favorizează apariția elitrocelului (14). Diagnosticul diferențial se face cu un chist vaginal posterior, cu tumorile rectale și retroperitoneale și în primul rînd cu rectocelul, cu care se confundă frecvent. Tactul rectal clarifică situația, degetul pătrunzînd în rectocel, dar nu și în elitrocel. Trebuie să i se acorde atenția cuvenită oricărei hernii, pentru că, în mod excepțional poate să survină o încarcerare, cu ocluzie intestinală prin strangularea conținutului herniar.

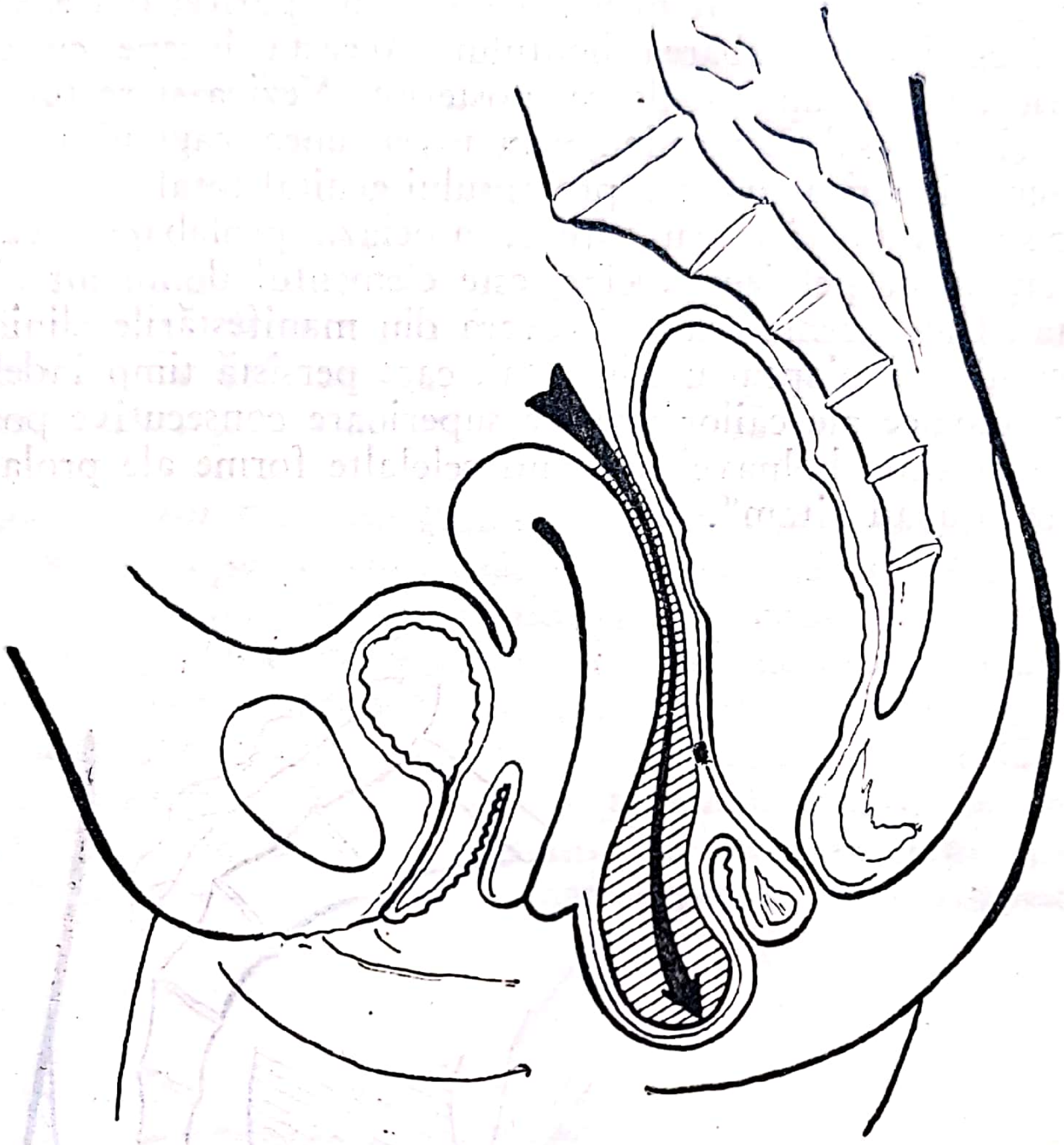

Fig. 10.6. Prolaps uterin de gradul al II-lea, cu elitrocel.

Prolapsul vaginal care apare după histerectomii totale sau subtotale poate fi parțial (prolabarea bolții vaginului cu procidența pereților vaginali) sau total, prin inversiunea vaginului. Bolnavele ajung la medic de obicei cu forme totale, deoarece cele parțiale sînt paucisimptomatice. După efectuarea unei histerectomii totale simple, bontul vaginal rămîne punctul asupra căruia se exercită presiunea intraabdominală maximă. Susținerea și fixarea lui fiind compromise, bolta vaginală cedează și coboară. După histerectomii subtotale bontul cervical își păstrează sistemul de ancorare istmo-cervical (care nu este afectat); totuși, potrivit părerii unora, chiar mai frecvent decît bolta vaginală (22), și colul restant cedează și prolabează. Fixarea bonturilor ligamentelor rotunde la bontul vaginal și o peritonizare cu tehnică potrivită este o măsură care previne de obicei prolapsul vaginal postoperator. Relaxarea şi subţierea ligamentelor face posibil însă descensul vaginal şi în această situaţie.

Această formă a prolapsului vaginal survine mai frecvent şi evoluează mai rapid dacă insuficienţa morfologică şi funcţională a aparatelor de susţinere şi fixare a preexistat afecţiunii pentru care s-a efectuat histerectomia. Cîteodată chiar tumoarea extirpată, de pildă un uter fibromatos voluminos, a fost factorul care a împiedicat prin mărimea lui apariţia descensului genital, histerectomia facilitînd prolabarea bontului. Aceasta începe cu desfăşurarea peretelui anterior, urmat apoi şi de cel posterior. Vezica şi rectul sînt antrenate progresiv şi procesul se termină prin inversiunea vaginului. Simptomatologia este în esenţă identică cu cea a prolapsului genital total.

Prolapsul uterin cu care se asociază prolabarea vaginului, cu cointeresarea organelor pelviene vecine, este elementul dominant al prolapsului pelvi-genital, fiind forma cea mai severă din manifestările clinice înglobate în această denumire. Prolapsul uterin total, care persistă timp îndelungat, prin modificările patologice ale căilor urinare superioare consecutive poate să pună în pericol chiar şi viaţa bolnavei, pe cînd celelalte forme ale prolapsului genital sînt benigne „quoad vitam".

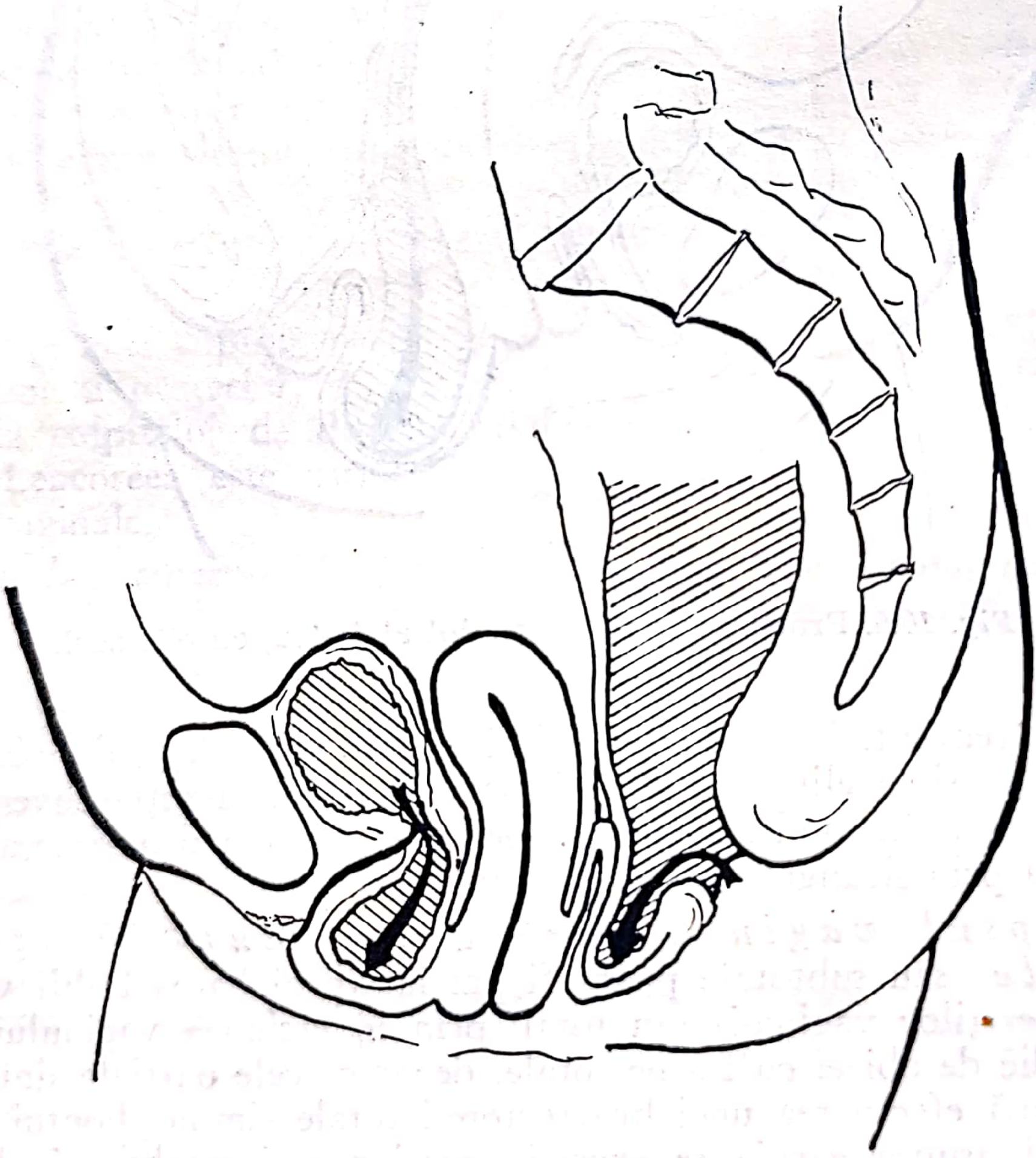

Fig. 10.7. — Prolaps uterin de gradul al II-lea, cu alungirea colului cisto-rectocel.

Prolapsul uterin de gradul I, cu col neexteriorizat, asociat cu colpo-cisto- şi colpo-rectocelul, se manifestă prin simptomatologia prolapsului vaginal asociat, dominată de tulburările micţionale, în special pe perioadele de urină la efort. Alte cauze sînt: jena provocată de contactul pereţilor vaginali prolabaţi cu lenjeria, leucoreea persistentă, senzaţia de greutate în pelvis simţită în ortostatism şi la mers, tulburări ale actului sexual prin vaginul larg şi constipaţia. La tactul vaginal colul se găseşte coborît, iar uterul este fie în poziţie intermediară, fie retrodeviat.

Simptomele se accentuează în *prolapsul uterin de gradul al II-lea*, cu excepţia incontinenţei de urină care devine minoră, sau chiar dispare uneori, prin modificarea unghiului uretro-vezical datorită prolabării accentuate a uterului. Tulburările vezicale sînt caracterizate mai mult prin disurie şi uneori retenţie parţială de urină. Colul proiectat în afara vulvei poate să prezinte ulceraţii decubitale produse de contactul mucoasei sale cu mediul extern, ca şi de tulburările trofice generate de staza circulatorie şi limfatică a colului prolabat. Leucoreea poate să devină murdară-sangvinolentă prin aceste leziuni. Hipertrofia şi elongaţia colului este deseori prezentă şi dă impresia unui grad mai ridicat de prolaps decît cel real (fig. 10.5). Viaţa sexuală este compromisă şi dificultăţile la defecaţie se pot accentua. Bolnava este obligată să-şi reducă în unele cazuri prolapsul cu degetele ca să poată urina sau evacua rectul.

În *prolapsul uterin total de gradul al III-lea* incontinenţa de urină dispare, retenţia de urină se accentuează, staza vezicală şi infecţiile determină apariţia unei cistite cronice, care la rîndul ei agravează tulburările vezico-uretrale şi micţionale. Mai grav, se modifică şi condiţiile evacuării urinii din uretere spre vezică. Ureterul terminal, angajat împreună cu uterul în cilindrul vaginal, este cudat şi comprimat, iar poziţia lui devine verticală. Compresiunea este exercitată asupra zonei prolabate uretero-trigonale de peretele vaginal din sens anterior, iar din sens posterior de uter. Reflexul vezico-ureteral poate fi prezent, staza în arborele urinar superior se permanentizează cu timpul şi se instalează o dilataţie uretrală şi pielo-caliceală. Infecţia urinară ascendentă este facilitată de aceste condiţii şi duce la o pielită sau pielonefrită cronică, latentă. În cazuri neglijate se pot observa hidronefroze bilaterale cu distrucţia parţială sau chiar totală a parenchimului renal cu insuficienţă renală şi uremie. Merită să fie citată o concluzie din literatura de referinţă: renografia cu izotopi (hippuran marcat cu I^{131}) efectuată pe un lot de 417

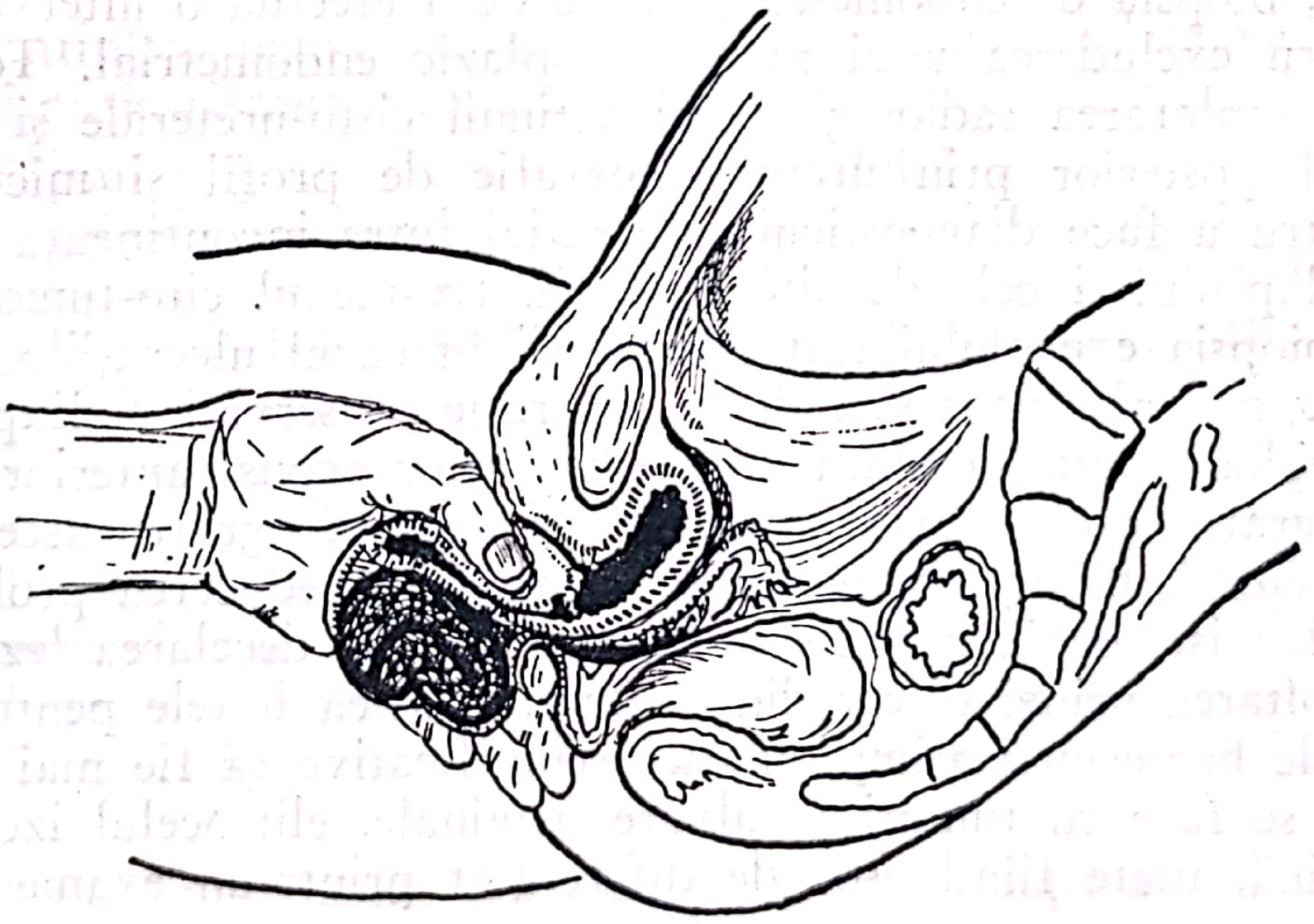

Fig. 10.8. — Prolaps uterin de gradul al III-lea.

bolnave cu diferite grade de prolaps uterin a evidențiat că prolapsul total este însoțit în 53,54% din cazuri de modificări patologice ale arborelui urinar superior, iar fiecare a patra bolnavă (25,25%) a prezentat și o leziune a parenchimului renal (12). Modificări morfo-funcționale ale căilor urinare superioare pot surveni, mai rar și în prolapsul uterin parțial.

Ulcerațiile traumatice și prin troficitate modificată ale colului devin mai frecvente în prolapsul total și se extind și asupra vaginului. Mucoasa suferă procese de keratinizare. Exocolul prezintă modificări histologice ca: proliferarea epiteliului pavimentos, acantoză, diskeratoză și parakeratoză, leucoplazie. Este surprinzător că aceste modificări, considerate ca fiind preblastomatoase, evoluează excepțional de rar spre malignizare. Posibilitatea unei eventuale rezistențe anticanceroase a colului prolabat a fost discutată pe larg în literatură, dar cancerizarea ulcerațiilor cronice este totuși posibilă, chiar dacă aceasta se întîmplă foarte rar.

Diagnosticul clinic și diferențial în prolapsul uterin se pune pe baza examenului general, local-ginecologic, nefrologic și cu ajutorul investigațiilor paraclinice și de laborator. Examenul general al bolnavelor este strict obligator, acestea fiind în majoritatea lor vîrstnice. Este indispensabilă decelarea unei afecțiuni extragenitale concomitente, care ar putea constitui o contraindicație operatorie sau ar face necesară o pregătire preoperatorie specială. Examenul ginecologic prin inspecție atentă, palparea bimanuală și tactul rectal efectuat și după reducerea prolapsului parțial sau total, examenul cu valve la gradele de prolaps inferioare vor preciza, de obicei fără dificultate, gradul prolapsului, ca și cantitatea și calitatea leziunilor asociate (valoarea anatomică și funcțională a planșeului, lungimea colului, eventuale tumori asociate etc.). Examenele ginecologice complementare cuprind: histerometria pentru aprecierea lungimii colului; biopsia de endometru (înainte de a efectua o intervenție conservativă) pentru excluderea unui proces neoplazic endometrial. Testul Narik-Marchetti și explorarea radiologică a joncțiunii cisto-ureterale și a unghiului uretro-vezical posterior prin uretro-cistografie de profil și micțională, sînt necesare pentru a face diagnosticul diferențial între incontinența urinară imputabilă prolapsului și cele de alte etiologii. Examenul cito-tumoral, cel colposcopic și biopsia exocolului sînt obligatorii în cazul ulcerațiilor sau eroziunilor suspecte, mai ales dacă se indică o operație conservativă. Explorarea urologică și nefrologică este necesară în virtutea celor expuse anterior. Va fi efectuată o urografie intravenoasă sau/și o pielo-ureterografie ascendentă prin cateterism ureteral, bilaterală, posibilă numai după reducerea prolapsului parțial sau total. Cistoscopia permite în același timp și decelarea leziunilor vezicale, iar recoltarea urinei direct din bazinet, face ca testele pentru depistarea unei eventuale bacteriurii asimptomatice semnificative să fie mai concludente. Diagnosticul se face cu tumorile vulvare, vaginale, elitrocelul izolat și inversiunea uterină, toate fiind ușor de diferențiat printr-un examen ginecologic atent.

Prognosticul depinde de sancționarea chirurgicală efectuată în timp util, deci cît mai precoce în formele mai puțin avansate sau dacă bolnava este depistată în forme avansate, cît mai urgent.

Principii și indicații în tratamentul prolapsului genital

Conduita profilactică se adresează factorilor favorizanți și se realizează prin:

— prevenirea în limita posibilităţilor a slăbirii aparatelor de susţinere şi ancorare printr-o conduită obstetricală corectă;

— aplicarea unei tehnici chirurgicale corespunzătoare în efectuarea histerectomiilor, ligamentopexiilor, în sancţionarea rupturilor de perineu recente sau cicatriceale etc.;

— evitarea pe cît posibil a factorilor activi de mediu intern (tramentul bolilor interne cu tuse persistentă, combaterea constipaţiei, tratamentul hormonal al infantilismului genital şi a stărilor carenţiale postmenopauză) şi de mediu extern (dozarea raţională a efortului fizic, gimnastică medicală etc.).

Tratamentul curativ este în principiu chirurgical. Un tratament paliativ cu pesare sau inele se aplică numai în cazul unei contraindicaţii operatorii ferme sau relative, la bolnave cu vîrstă foarte înaintată.

Conduita chirurgicală va fi adaptată specificului cazului, în primul rînd formei clinice şi gradului lezional. Vîrsta bolnavei este un factor decisiv în punerea indicaţiei şi în alegerea căii de abordare şi a procedeului operator. Femeile sub 45 de ani care doresc să mai aibă un copil, cele vîrstnice care au pretenţia să-şi conserve viaţa sexuală, vor fi subiectul unei analize cît se poate de pretenţioase privind necesitatea interventiei şi a felului acesteia. În prolapsurile genitale parţiale şi totale, care împiedică activitatea bolnavei şi raporturile sexuale constituie adesea o adevărată invaliditate, necesitatea intervenţiei este indiscutabilă. Simptomatologia severă a prolapsului uterin total şi consecinţele lui uretero-renale impun rezolvarea chirurgicală. Indicaţia operaţiei este susţinută şi de posibilitatea încarcerării prolapsului, care poate deveni ireductibil prin edemaţierea şi congestia ţesuturilor. În decizia privind oportunitatea intervenţiei se va ţine seama şi de faptul că formele clinice minore şi prolapsurile uterine de grad redus nu periclitează viaţa bolnavei, deci nu se acceptă ca riscul anesteziei sau al operaţiei să fie disproporţionat.

Din multiplele tehnici şi căi de abordare recomandate va fi ales procedeul cel mai puţin riscant şi cel mai corespunzător specificului cazului.

În prolapsul vaginal şi cel uterin de gradul I şi II, operaţia recomandată este plastia vaginală, cu refacerea perineului (colporafia anterioară cu reducerea chirurgicală a cisto- şi/sau uretrocelului şi colpo-perineoplastia). Realizarea unei susţineri sigure a colului vezical şi miorafia ridicătorilor anali sînt obligatorii. Colul alungit hipertrofic va fi amputat. În prolapsul uterin parţial, cu elongaţie de col, se va prefera procedeul lui Donald şi Fothergill (tripla operaţie de la Manchester). Tripla operaţie franceză, colporafie anterioară, colpo-perineorafie şi ligamentopexie prin laparotomie, este indicată numai în cazurile în care cisto-rectocelul se asociază cu descens de uter cu retrodeviaţie şi cu o simptomatologie severă şi/sau un elitrocel. Această triplă operaţie trebuie să fie transformată însă într-una cvadruplă, cu excluderea Douglasului în mod obligatoriu.

Cura elitrocelului izolat sau asociat cu un prolaps uterin se face pe cale vaginală sau mixtă abdomino-vaginală, cînd elitrocelul apare după histeropexii directe sau indirecte. Operaţia constă în disecţia şi rezecţia sacului herniar, închiderea orificiului şi a spaţiului ocupat anterior de hernie. Ultimul obiectiv se realizează începînd colporafia posterioară din fundul de sac vaginal posterior.

Prolapsul vaginal după histerectomie va fi redus printr-o tehnică adaptată gradului prolapsului, prezenţei sau absenţei colului restant şi vîrstei bolnavei. Prolapsul parţial poate fi rezolvat prin plastie vaginală anterioară şi colpo-perineorafie. Colul restant va fi de preferință extirpat, avînd în vedere posibilitatea cancerizării ulterioare. În inversiunea vaginală, la femei bătrîne se recomandă colpectomia subtotală cu colpocleizis Neugebauer-Le Fort sau colpocleizisul subtotal Labhardt. Dacă bolnava este tînără sau are încă raporturi sexuale, bolta vaginului se poate fixa prin celiotomie la promontoriu sau la ligamentele Cooper, știind însă că recidiva este posibilă.

Chirurgia prolapsului uterin de gradul al III-lea este de obicei mutilantă. În unele cazuri, operația de la Manchester își găsește totuși indicația. Colpocleizisul Labhardt va fi efectuat la femei în vîrstă înaintată, cu contraindicația unei operații șocante și în absența unei patologii a căilor urinare superioare și a colului uterin. La femeile peste 50 de ani se va efectua de preferință histerectomia vaginală cu o tehnică adaptată prolapsului total, cu suspensia bontului la ligamentele rotunde și utero-sacrate încrucișate, eventual cu o colpectomie largă. Reconstituirea înaltă a perineului este indispensabilă.

10.4. FORME CLINICE RARE

10.4.1. ROTAȚIA ȘI TORSIUNEA UTERULUI

Rotația (răsucirea uterului în totalitate în jurul axului său longitudinal) și torsiunea (răsucirea numai a corpului uterin, colul păstrîndu-și poziția originală) sînt fenomene rare. O *rotație* de grad minim poate fi provocată de creșterea considerabilă a plenitudinii rectului. Aceasta fiind fiziologică, uterul revine în poziția lui normală după evacuarea rectului. Rotația fixată a uterului este determinată de aderențe prin procese inflamatorii pelvi-peritoneale. Rotația se suprapune de obicei altor forme de deviații uterine. La examenul genital se pune în evidență deplasarea unei margini a uterului spre linia mediană. Simptomele sînt durerile, eventual dismenoreea și tulburările de ciclu. Este greu de precizat dacă simptomele sînt consecința rotației însăși sau a cauzelor care au determinat-o.

Torsiunea uterului este și mai rară, dar constituie o complicație gravă a patologiei tumorale uterine sau periuterine care o determină. Torsiunea poate fi provocată de un nodul fibro-miomatos intramural sau subseros, dezvoltat în flancul uterin sau eventual de o tumoare a ovarului.

Simptomatologia este în funcție de gradul și viteza torsiunii; o torsiune rapidă poate genera tabloul clinic al abdomenului acut. Laparotomia indicată de urgență în acest caz, va clarifica diagnosticul și etiologia torsiunii. Rezolvarea este chirurgicală: extirparea tumorii generatoare, cu sau eventual fără histerectomie.

10.4.2. INVERSIUNEA UTERULUI

Angajarea fundului uterin în cavitatea uterină și deplasarea lui progresivă în sens caudal realizează invaginarea parțială sau totală a pereților uterini prin răsfrîngerea în chip de deget de mănușă. Suprafața internă a uterului devine externă în forma totală, cînd fundul uterin coboară în vagin sau iese chiar în afara întroitului vaginal. În inversiunea parțială, fundul uterin deprimat, rămîne în interiorul cavității uterine, dînd impresia unui uter aruncat sau bicorn. Inversiunile uterine sînt rare, cele obstetricale sînt relativ mai frecvente și survin în timpul nașterii sau în perioada postplacentară. Cele prin cauze ginecologice sînt extrem de rare și sînt date de tumori sesile ale fundului uterin, în special de noduli fibromatoși fundici cu evoluție submucoasă-endocavitară, care trag în jos fundul uterin. Inversiunea uterină are loc în mod progresiv, forma parțială este de gradul I, cînd fundul uterin nu depășește încă nivelul orificiului uterin și de gradul al II-lea, cînd răsfrîngerea uterului determină prolabarea fundului uterin în vagin (fig. 10.9). Inversiunea uterină de gradul al III-lea sau totală, înseamnă că la invaginare participă și colul, în așa fel încît întreg uterul este întors pe dos și fundul apare în vulvă.

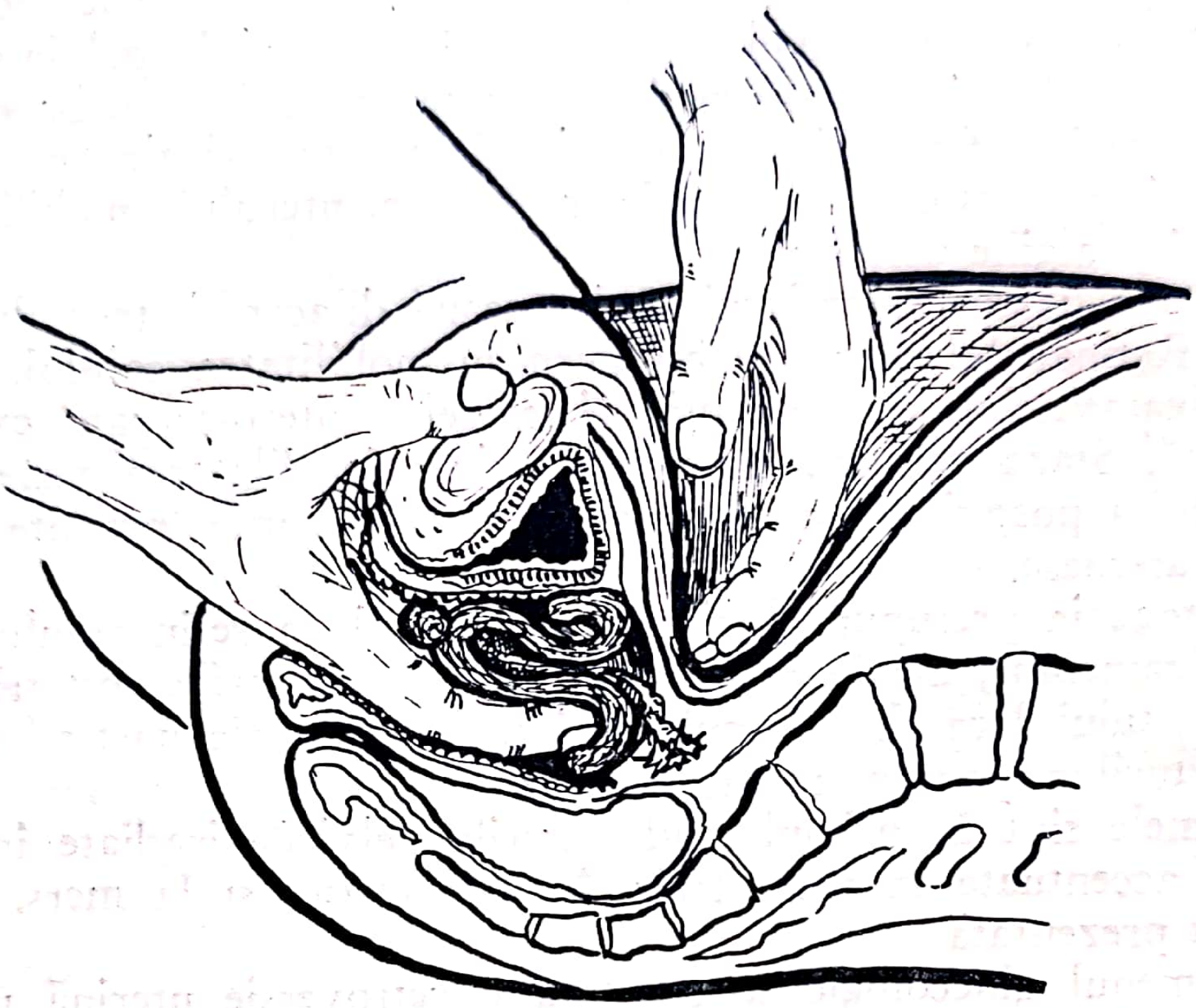

Fig. 10.9. — Inversiune uterină prin nodul fibromatos submucos fundic.

Simptomatologia inversiunilor prin cauze tumorale este insidioasă, se instalează progresiv. Durerile vii, cu caracter expulziv se asociază cu metroragii, leucoree. Diagnosticul se pune prin examenul ginecologic bimanual și prin examenul cu valve. Forma caracteristică a uterului și palparea fundului învaginat prin orificiul uterin deschis sau prolabat în vagin care este vizibil și la examenul cu valve, clarifică situația în inversiunea parțială. Palparea atentă a uterului întors pe dos și aspectul caracteristic al suprafeței uterine interne face posibilă precizarea diagnosticului în inversiunea totală. Diagnosticul diferențial se face cu focare fibromatoase, intracavitare, cu cele „in statu nascendi" și pătruns în vagin în cazul inversiunii parțiale, cînd forma convexă a fundului uterin va evidenția absența inversiunii. Inversiunea totală (de gradul al III-lea) trebuie diferențiată de prolapsul genital total, de tumori vaginale și ale colului uterin și de fibroamele submucoase pătrunse în vagin, care apar la nivelul vulvei.

Tratamentul inversiunii uterine este chirurgical. Procedeul va fi sau conservator (extirparea tumorii și redresarea uterului în inversiune parțială) sau mutilant (histerectomie). Intervențiile vor fi efectuate pe cale vaginală dacă condițiile permit, dar în majoritatea cazurilor operația va fi abdominală.

10.4.3. SINDROMUL MASTERS–ALLEN

Sindromul, descris în 1955 de americanii Masters și Allen (10) sub numele de „lacerația traumatică a suportului uterin“, se încadrează în capitolul tulburărilor de statică genitală feminină, interesînd aparatele de suspensie și de fixare ale uterului și fiind caracterizate de dezinserarea uterului de raporturile sale ligamentare, care îi permit o mobilitate exagerată, generînd și retrodeviația lui. Elementul determinant al acestui sindrom algic pelvian este destinderea și deșirarea foiței posterioare a ligamentelor largi, cu o breșă a acestora. Întîlnit în general la femei tinere cu antecedente obstetricale, se caracterizează prin triada simptomatică: retroversia mobilă a uterului, mobilitatea exagerată a colului și algiile pelviene.

Destinderea ligamentelor largi se datorează dilacerării țesutului conjunctiv parametral. Retinaculul uterin slăbit permite mobilitatea colului, iar scăderea tonicității ligamentelor de suspensie și a celor utero-sacrate explică retroversia uterină. Staza venoasă consecutivă duce la dilatarea venelor ligamentului larg. Foița posterioară a acestuia, subțiată și ruptă, permite vizualizarea pachetelor varicoase.

Etio-patogenia presupune laxitatea congenitală a retinaculului uterin și a aparatului ligamentar, căreia i se suprapun traumatismele obstetricale, destinderea ligamentului larg din timpul sarcinii, consecințele nașterilor laborioase, cele ale avorturilor spontane repetate.

Simptomele sînt în primul rînd durerile pelviene iradiate în jos și spre posterior și accentuate la efort fizic, în ortostatism și la mers. Dispareunia este frecvent prezentată.

La examenul ginecologic se constată o retroversie uterină ușor reductibilă, colul uterin foarte mobil, cu o basculare largă și durerea vie provocată de mobilizarea uterului și în special a colului.

Diagnosticul diferențial se face cu retrodeviațiile de altă origine, cu congestiile pelviene ca cele prin aderențe postoperatorii sau postinflamatorii, nevralgia plexului lombo-ovarian, ovaritele sclerochistice dureroase, în special cu sindroamele algice care nu au tangență cu gestația.

Tratamentul este chirurgical și constă în reconstituirea parametrelor, închiderea breșei peritoneale, cura varicocelului pelvian, scurtarea foiței posterioare a ligamentului larg, efectuarea unei ligamentopexii și excluderea Douglasului, cu scurtarea ligamentelor utero-sacrate.

BIBLIOGRAFIA SELECTIVĂ

ABUREL E. (sub. red.) — Obstetrica și ginecologia, Ed didactică și pedagogică, București, 1971.

BEECHMAN C. T. — Classification of vaginal relaxation. *Amer. J. Obst. Gyn.*, 136 (1980), 7. 957.

BOGA C. — Aspecte ale patologiei arborelui urinar superior de origine obstetricală și ginecologică. *Obst. și ginec.*, 20 (1972), 2, 149.

CĂPRIOARĂ D. — Tulburări de statică ale aparatului genital, Cap. XI. în: Ginecologia (sub red. E. Aburel), Ed. Med., București, 1959.

FRANCHE O., PAK-MIONG-PIU, BOGA C., RI-TE-CINU, PETROVEANU C. — L'État des voies urinaires dans le prolapsus génital total de la femme. *Orol. Internat*, 9 (1959), 1, 28.

HUGUIER J., CERBONNET G., SCALI P., BETHOUX A. — Examen des prolapsus vaginaux. *Obst. Gynéc.*, 17 (1969), 1, 65.

KEPP R., ȘTAEMMLER H. J. — Lehrbuch der Gynäkologie. Ed. Georg Thieme Verlag, Stuttgart, 1977.

11. INFECŢIILE UTERINE ŞI PARAUTERINE. ŞOCUL SEPTIC

Prof. dr. V. LUCA

Deşi în ultimul deceniu s-au făcut progrese impresionante în elucidarea condiţiilor etio-patogenice (agenţi microbieni, influenţe hormonale, imunobiologice etc.) în diagnosticul (prelevări şi culturi de germeni, celioscopie, ecografie etc.) şi tratamentul (antibioterapie) infecţiilor genitale în general şi uterine în particular, acest capitol rămîne unul din cele mai voluminoase şi mereu de actualitate în patologia ginecologică.

Într-adevăr, dacă infecţiile genitale au devenit în ansamblu mai puţin frecvente, dacă dramele infecţiei genitale rapid mortale aproape au dispărut, în decursul timpului au scăzut substanţial unele cauze „clasice“ de infecţie genitală, în special cele veneriene, dar au apărut alte cauze de risc.

Unele din aceste cauze sînt legate chiar de condiţiile vieţii moderne (anticoncepţia locală, hormonală şi prin dispozitive intrauterine, tratamente hormonale, chimice şi antibiotice, prelungirea speranţei de viaţă cu apariţia bolilor geriatrice, între care neoplasmul uterin, endometrita senilă etc.), altele sînt consecinţele chiar ale progresului investigaţiilor (prelevări intrauterine, chiuretaje bioptice, histero-salpingografii, histeroscopii, examene şi monitorizări endouterine obstetricale) sau tratamentelor moderne (imunodepresoare, iradieri, tratamente hormonale).

O recrudescenţă a infecţiei puerperale cu efecte imediate şi tardive a readus problema infecţiilor uterine grave în atenţia practicienilor, în aşa fel încît ne îndepărtăm de afirmaţia lui Lacomme din 1960 potrivit căreia „infecţia puerperală astăzi aproape a dispărut“ şi de descrierile lui Mondor, ale infecţiilor puerperale uterine grave din 1936 (Les avortements mortels) şi 1947 (Diagnostics urgents).

Una din cauze este şi falsa securitate dată de antibiotice, care a făcut, aşa cum spunea Magnin în 1978, ca „lecţiile lui Semmelweis şi Pasteur să fie uitate de medicii şi moaşele care şi-au început studiile în epoca sulfamidelor şi antibioticelor“.

Cunoaşterea condiţiilor de apariţie a acestor infecţii este necesară pentru înţelegerea şi aplicarea unui tratament fiziopatologic corect şi intensiv, care legat de un diagnostic precoce trebuie nu numai să salveze viaţa bolnavei, dar să şi vindece total bolile pe plan anatomic şi funcţional.

11.1. ETIO – PATOGENIE

Frecvență. Infecțiile acute și cronice uterine și parauterine sînt încă frecvente, dar greu de apreciat statistic, pentru că evaluarea statistică trebuie făcută în cadrul condițiilor etiologice (puerperale, în funcție de dispozitive intrauterine, explorări etc.) și chiar în aceste condiții aprecierile sînt diferite. Astfel, dacă pentru unii riscurile infecțioase ale dispozitivelor intrauterine sînt nesemnificative (raport O.M.S. 1968), pentru alții (Gellé, 1971) 1/4 din femei cu IUD suferă de infecții genitale.

Excepționale înainte de pubertate, ele au frecvența cea mai ridicată în perioada de maximă activitate sexuală, scăzînd în postmenopauză, cînd sînt de obicei manifestate prin endometrita senilă sau tumorală și piometrie.

Factori care condiționează apărarea uterină antiinfecțioasă locală. Ca orice organ cavitar în comunicare cu exteriorul, uterul realizează în cursul ontogenezei și în cursul activității sexuale sisteme de apărare împotriva agresiunii microbiene, unele specifice, altele nespecifice. Cavitatea vaginală virtuală, pH acid și o biocenoză specială (prezența bacilului Döderlein) creează cavității uterine o barieră de avangardă antiinflamatoare. Formarea glerei cervicale, pe lîngă acțiunea mecanică, creează o barieră imunologică prin secreția de mucus care imobilizează germenii pentru acțiuni fagocitare și elaborează substanțe bactericide — bacteriostatice ca lizozimul, lactoferina sau complexe imunologice de tip complex complement sau anticorpi IgA, IgM, IgG.

Prezența și varietățile imunoglobulinelor demonstrează o activitate imună locală specifică și o dependență a acesteia de dinamica hormonilor sexuali.

Raport IgA/IgG este mai mare decît în ser (maximum la mijlocul ciclului, Schumacher, 1973—74), iar fracțiunea C_3 din complexul complement scade în administrarea de estrogeni și crește la gestageni (Lai a Fat și colab., 1973).

O cantitate mare de anticorpi (IgA, IgG și mai neregulat, IgM) sînt descriși în endometrul uman în ambele faze ale ciclului și se indică în faza proliferativă tardivă numeroase limfocite încărcate cu IgG și IgA — (Lippes J., 1980). Deși local răspunsul imun pare mai puțin adaptat, endometrul fiind lipsit de celule plasmatice (Vaermon și Férin, 1974) totuși o cantitate mare de macrofage locale acționează ca factori importanți în imunitatea celulară și mediat celulară.

Contactul întîmplător, permanent sau menstrual cu germenii saprofiți ai tractului genital face o vaccinare locală de tip Besredka (serul femeilor aglutinează în diluție de 1/2 000 streptococul propriu și în diluție de 1/450 alt streptococ), descuamarea menstruală a endometrului superficial elimină o bună parte din focarele infecțioase, iar o barieră leucocitară Bumm constituie încă un obstacol în calea pătrunderii germenilor. Evoluția locală a germenilor este ciclică și Neory (1973) a arătat că prezența anaerobilor este de 64,8% în prima fază a ciclului și 42,5% în a doua fază.

Cu toate acestea, agresiunea microbiană poate învinge și depăși barierele de apărare antiinfecțioasă, prin cauze locale sau generale diverse.

Cauze determinante. O caracteristică a infecțiilor genitale din epoca prechimio- și antibioterapică era infecția monomicrobiană (streptococul în infecții puerperale, gonococul în infecții veneriene); rezultatele investigaţiilor bacteriologice erau mai puţin importante atît prin posibilităţile de lucru reduse, cît şi prin posibilitatea de tratament specific.

Ulterior a existat o evoluţie statistică a germenilor patogeni genitali, în sensul că gonococul aproape a dispărut ca factor principal de infecţie; a urmat o epocă a predominanţei stafilococului penicilinorezistent şi apoi a germenilor Gram-negativi, ca prin condiţiile utilizării largi a β lactaminelor şi aminoglicozidelor să se selecţioneze o gamă de germeni anaerobi, care singuri sau asociaţi creează mari dificultăţi de tratament şi aspecte clinice grave de infecţie genitală.

În general, infecţia genitală este polimicrobiană, orice germen patogen putînd fi agent cauzal. În practică se găsesc stafilococi, enterococi, streptococi hemolitici, germeni Gram-negativi aerobi (colibacili, aerobacter, proteus, pseudomonas), gonococ, bacterii anaerobe (bacteroides, în special b. fragilis în 57—78% peptococcus şi peptostreptococcus (33—69%), clostridii (Trévoux şi colab., 1977) sau asociaţii anaerobe — aerobe. Agenţii parazitari pot favoriza infecţia bacteriană (trichomonas) sau pot determina ei înşişi leziuni endometriale. [Toxoplasma gondii, Mycoplasma hominis (Gibbs şi colab., 1975), Haemofilus vaginalis, Haemofilus parainfluenzae. Listeria monocitogenes].

Cauze favorizante. Factori endogeni. Gravido-puerperalitatea. Complicaţiile infecţioase uterine şi periuterine postpartum şi mai ales postabortum constituie cele mai frecvente cazuri ale acestei localizări. Starea de puerperalitate induce o imunodepresie (necesară menţinerii hemoalogrefei ovulare) prin mecanisme diverse: hormoni steroizi, hormoni glicoproteici, proteine ovulare, α fetoproteina etc., favorizînd infecţia, difuziunea acesteia şi gravitatea ei.

Pe această stare de deficienţă imunitară penetraţia masivă şi brutală de germeni virulenţi prin manevre abortive sau obstetricale, explorări, traumatisme locale, retenţia de ţesuturi ovulare, eventual infectate anterior prin amnio-coriotită şi delabrările cu plăgi anfractuoase, devitalizate, creează condiţii excepţionale de dezvoltare microbiană, în special anaerobă.

— Ruptura echilibrului biologic general sau local în apărarea antiinfecţioasă. Scăderea rezistenţei generale la infecţii prin stări de denutriţie, boli consumptive, metabolice (diabet, insuficienţă renală etc.) poate favoriza şi infecţia genitală. Tratamentele genitale imunodepresive (chimioterapie, corticozonoterapie), tratamentele hormonale sau cu efect indirect hormonal (estro-progestative, neuroleptice), ca şi deficienţele endocrine au repercusiuni locale în troficitatea şi apărarea antiinfecţioasă (sînt cunoscute endometrita distrofică senilă, endometritele diabetice).

Menstruaţia este un moment critic, care poate să favorizeze infecţiile uterine. Scurgerea sangvină cu un bogat conţinut tisular şi celular creează mediu de cultură propice pentru germenii proprii sau exogeni care pot să urce în cavitatea uterină, mai ales prin scăderea rezistenţei cervico-istmice. Rezistenţa locală poate fi serios afectată în condiţii de lipsă de igienă, de utilizare locală de substanţe chimice (anticoncepţionale, deodorante etc.) sau injectarea de substanţe caustice, care pătrunse în cavitatea uterină pot să declanşeze fenomene acute vasculare cu ischemie consecutivă (infarct) şi creearea de condiţii ulterioare de dezvoltare a germenilor. Tumorile benigne (fibroame endocavitare, polipi glandulari, polipi placentari) sau maligne (adenocarcinom), unele malformaţii sau tulburări de statică pot constitui factori locali de favorizare a unei infecţii permanente, trenante.

Factori exogeni. Infecţia veneriană inoculează direct germenii în căile genitale. Dar o infecţie poate fi declanşată direct prin inoculare masivă de germeni patogeni sau prin redeşteptarea unei infecţii latente cu ocazia unei explorări sau intervenţii intrauterine: electrocoagularea colului, dilataţii cervicale, histero-salpingografie sau insuflaţie tubară, histerometrie, biopsie de endometru, instilaţii uterine, aplicaţie locală de radium etc.

În ultimii 15 ani au apărut numeroase publicaţii care arată riscurile inflamaţiilor genitale provocate de dispozitivele anticoncepţionale intrauterine. Aceste complicaţii merg de la inflamaţii cronice banale, fără o manifestare zgomotoasă (metroragii, leucoree, dureri, stări subfebrile) pînă la infecţii grave (gangrene uterine) cu germeni aerobi sau mai ales anaerobi (Taylor şi colab., 1975; Niebl şi colab., 1978; Scott, 1978; Kum şi Charles, 1979; Charles, 1980).

Orice corp străin intrauterin, chiar firele nerezorbabile după sutură transuterină în operaţia cezariană sau celelalte operaţii pe uter, pot să întreţină o inflamaţie endometrială care poate fi strict localizată, dar care poate să se propage şi în teritoriile vecine.

Inocularea masivă brutală şi virulenţa de germeni, favorizată de traumatismul fizic sau chimic, se face de obicei în avorturile criminale şi în condiţii specifice puerperale, fenomene grave ale infecţiei uterine şi parauterine fiind legate cel mai des de aceste două condiţii (travalii prelungite, explorări endouterine, monitorizări endouterine, membrane rupte prematur, infecţia amniotică, operaţii, manevre obstetricale).

Poarta de intrare şi căile de propagare a infecţiei. În majoritatea cazurilor infecţia se face:

a) *direct*, prin inoculare masivă a germenilor patogeni în cavitatea uterină (instrumente, corpi străini, substanţe introduse în scop abortiv sau terapeutic, manevre endouterine etc.), inoculare care depăşeşte puterea de apărare normală.

b) Germenii pot să ia însă o cale *canaliculară* ascendentă, cu punct de plecare cervico-vaginală sau descendentă, din inflamaţii acute sau cronice tubare.

c) *Calea limfatică* joacă un rol important în propagarea infecţiei periuterine, la ţesutul celulo-limfatic al pelvisului (parametrite, flegmoane ale ligamentului larg şi tecii hipogastricei, celulită pelviană) sau peritoneului pelvian (pelvi-peritonita).

d) *Calea sangvină* este de obicei urmată în infecţia tuberculoasă, dar şi germenii nespecifici o pot utiliza fie localizîndu-se în cadrul unei infecţii generalizate, fie utilizînd calea sistemică pentru germenii intestinali, fenomen demonstrat de multă vreme pentru rinichi (sindromul entero-renal Heitz-Boyer).

O cale sangvină frecventă este trombo-flebita septică sau supurată (Mondor), fie nesupurată, embolică (Worms). Leziunea poate fi întîi limfatică, parametrială, apoi leziuni ale perivenei cu reacţii neuro-vegetative, vasoconstricţie, leziuni ale intimei cu trombusuri care se infectează secundar (Homans, Grislain) (fig. 11.1).

e) Infecţiile prin *contiguitate*, prin contactul cu o inflamaţie vecină a unui alt organ, sînt excepţionale în inflamaţiile uterine, dar posibile în inflamaţiile ţesutului celular pelvian (procese tumorale sau inflamatorii ale rectului, sigmei, vezicii) sau pelvi-peritoneal.

Desfăşurarea tabloului local şi general al infecţiei este în bună parte legat de factorii de apărare antiinfecţioasă şi generală a bolnavei, de condiţiile de declanşare ale infecţiei (infecţie exogenă sau autogenă, brutală sau moderată), de leziuni supraadăugate (traumatisme, delabrări de ţesuturi, leziuni chimice, prezenţă de corpi străini etc.) şi fireşte de natura germenului.

Gonococul, germen prin excelenţă de suprafaţă, determină de obicei endometrite acute catarale. Descuamarea ciclică endometrială izolează stratul bazal

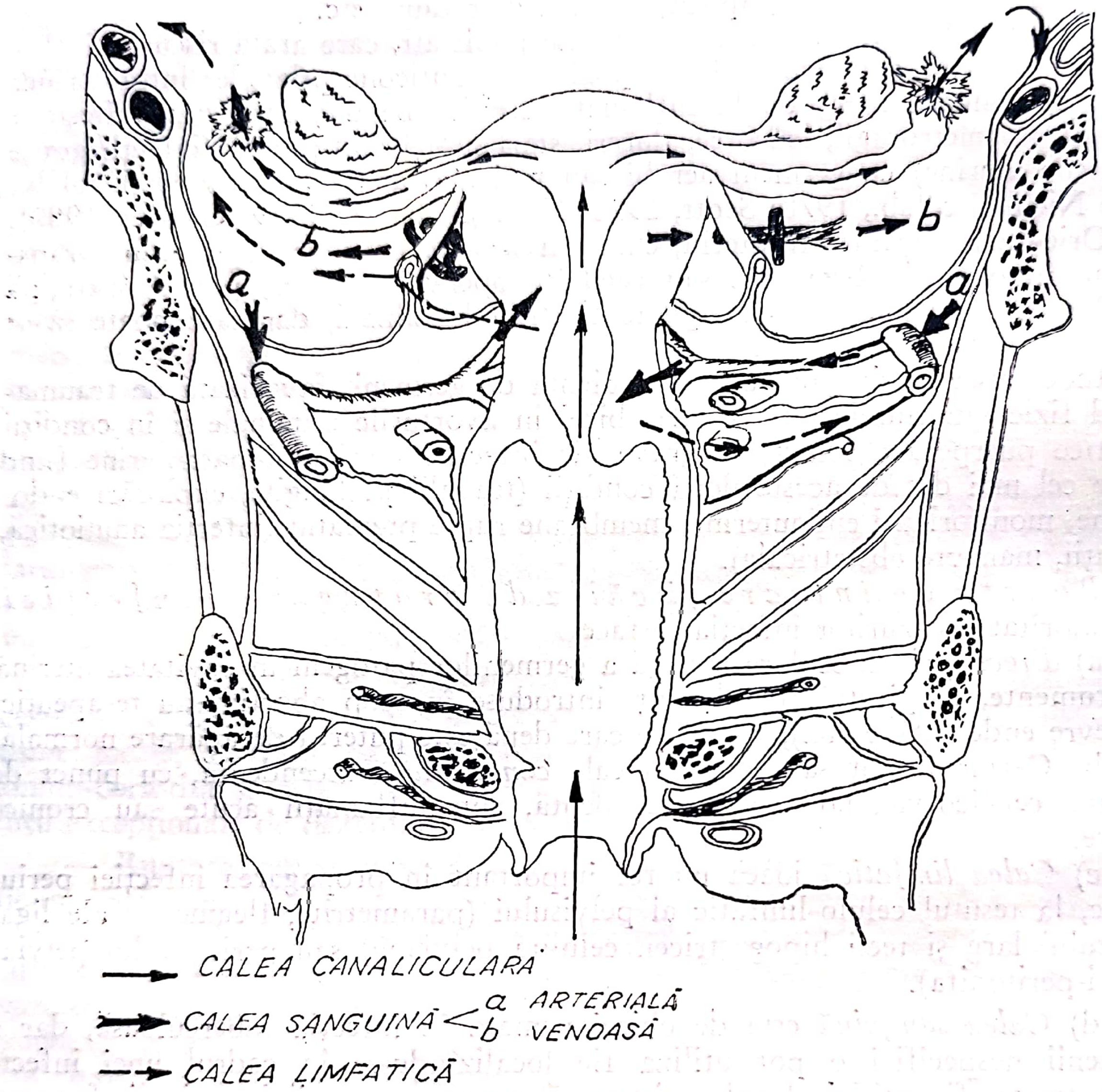

Fig. 11.1. — **Căile de propagare a infecţiei uterine.**

de germenii intracanaliculari, care nu pot să urce pe cale paracaniculară în spaţiile limfatice superficiale. Germenii care străbat totuşi epiteliul uterin şi infectează stratul funcţional, sînt eliminaţi o dată cu acesta la prima menstruaţie.

Germenii piogeni nespecifici difuzează însă în straturile endometriale şi subendometriale în spaţiile limfatice superficiale şi profunde, creînd leziuni mai mult sau mai puţin intense ale epiteliului şi ţesutului conjunctiv vascular, supurative, infiltrative, necrotice, sechelare.

O categorie aparte o constituie flora anaerobă, dezvoltată pe fenomene locale care diminuă potenţialul redox al ţesuturilor (traumatisme, necroze, hematoame, tromboze, cavităţi închise, corpi străini şi ischemii prin substanţe vasoconstrictive, în cadrul unor deficienţe generale de apărare). Pe lîngă toxine generale, germenii elimină local toxine şi substanţe care cresc agresiunea, dînd caracterul grav al acestor infecţii: enzime de difuziune (hialuronidaza şi dezoxirubonucleaza, heparinaza, proteaza, colagenaza), factori hipercoagulanţi ca atare sau de degradare a heparinei, substanţe toxice solubile, proteolitice, factori de adeziune care permit colonizarea microbiană anormală directă a mucoasei, respectiv a endometrului.

Corpii străini, de la sterilet la polip placentar, creează o stare de inflamaţie nespecifică (un mod de acţiune al dispozitivelor intrauterine este şi aportul masiv de macrofage care degradează spermatozoizii) cu infiltraţii şi leziuni ale stratului bazal, subendometrial, cu leziuni vasculare congestive, ce constituie mediu pentru o inflamaţie microbiană. Regenerarea incompletă, leziunile vasculare, ulceraţiile parţiale, duc la sîngerări permanente şi intermitente, specifice endometritelor cronice.

În sfîrşit, leziunile deosebite pot fi determinate de agresiuni chimice (injectarea de substanţe potasice ca săpunul, caustice, vasoconstrictoare sau chiar simple traume fizice).

Acţiunea asupra terminaţiilor neuro-vegetative prin fenomenul descris de Reilly, declanşarea locală de substanţe vasoactive, procese alergice sau acţiunea vasculară directă duce la un proces de vasoconstricţie arterială brutală, cu leziuni ischemice, stază circulatorie, vasoplegie venoasă şi capilară, cu ruperea pereţilor vasculari, într-un cuvînt la un proces apoplectic localizat sau mai întins, infarctul uterin, pe care se grefează rapid germeni anaerobi, determinînd gangrena uterină.

11.2. ANATOMIE PATOLOGICĂ ÎN INFECŢIILE UTERULUI

11.2.1. ENDOMETRITELE

În mod clasic, corespondentul morfologic al endometritelor constă în infiltrate leucocitare cu tendinţa de a forma microabcese şi necroză în endometrita acută şi granulocite în endometrita cronică. Simpla constatare a infiltratului leucocitar sau limfocitar adesea nu traduce însă o endometrită, ci modificări funcţionale hormonale sau reacţii banale aseptice în condiţii diverse (tulburări hormonale, dispozitive intrauterine, reacţii la substanţe iodate şi histerografii etc.). O grupă aparte o ocupă endometritele puerperale acute, la care condiţiile locale creează aspecte uneori foarte grave.

Endometrite acute. Endometrita catarală, în general gonococică, este caracterizată microscopic printr-un endometru tumefiat, hiperemic, cu zone hemoragice. În cavitatea uterină se găseşte un exsudat slab hemoragic. Macroscopic, epiteliul de acoperire şi glandular este descuamat, în corion şi lumenele glandulare găsindu-se numeroase polimorfonucleare neutrofile.

Endometrita pseudomembranoasă din bolile infecţioase sau din infecţia puerperală, cu un endometru acoperit de o membrană brună murdară, microscopic arată infiltrate leucocitare şi focare de necroză.

Endometrita purulentă este caracterizată prin prezenţa unui exsudat interstiţial bogat în fibrină şi leucocite de aspect purulent, cu necroze şi microabcese interstiţiale.

Endometrita puerperală îmbracă forme variate, în funcţie de intensitatea, virulenţa şi natura infecţiei, de la endometrita acută purulentă la endometrita putridă.

În endometrita putridă, anaerobii de putrefacţie determină o descompunere a caducei, cu necroze întinse, secreţii fetide şi infiltraţii masive care interesează de obicei şi miometrul subiacent (fig. 11.2).

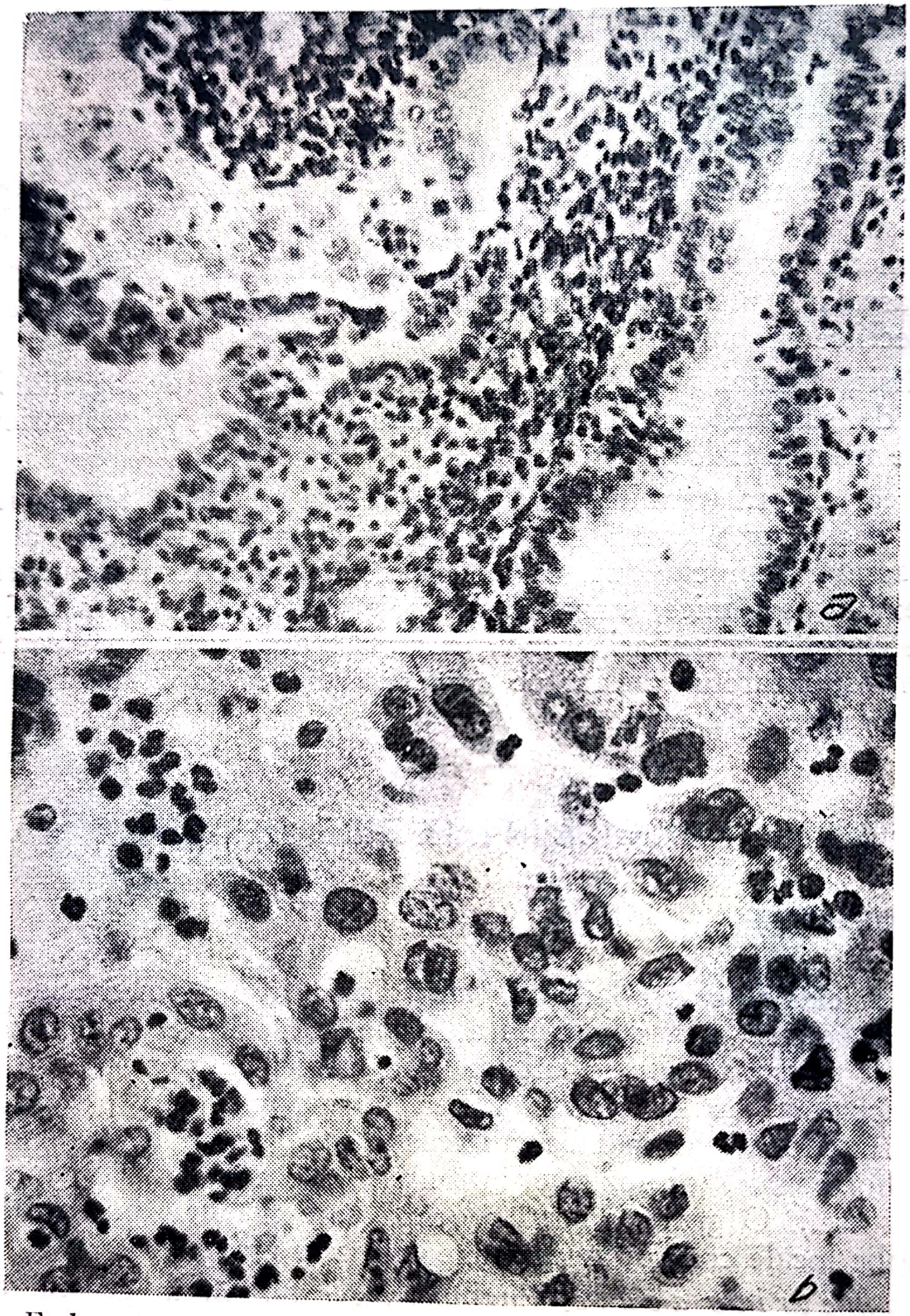

Fig. 11.2. — Endometrita acută: infiltraţia difuză cu leucocite polimorfonucleare a corionului citogen.

11.2.2. MIOMETRITA. ABCESUL UTERIN. INFARCTUL. GANGRENA UTERINĂ

Miometrita este de obicei secundară unei endometrite. Uterul este mărit, violaceu, păstos, edemaţiat, friabil, cu mucoasa roşie, tumefiată, acoperită de secreţie purulentă fetidă şi / sau false membrane şi exsudat.

Microscopic se observă o infiltrație masivă leucocitară a spațiilor conjunctive interstițiale și a fibrelor musculare, cu fenomene de tromboflebită supurată și microabcese în jurul trombozelor supurate sau limfaticelor.

Abcesul uterin. Colecție purulentă închistată în parenchimul uterin, abcesul este consecutiv de obicei unei endometrite, miometrite sau unei inoculări directe de germeni prin instrument abortiv (Baudet și colab., 1979). Poate fi unic sau multiplu, rămînînd în general necunoscut în mijlocul tabloului metritei, la care se adaugă tumefacția uterină localizată, foarte dureroasă.

Infarctul uterin este clasic determinat de injectarea intrauterină de apă cu săpun, dar poate să se observe după injectarea oricărui lichid, toxic sau nu, chiar după o simplă agresiune mecanică (Baudet și colab., 1979). Uterul are volumul mărit, este edemațiat, violet-negricios cu peteși de nuanțe diferite („bogat în culori“, Mondor). Infiltrația edemațioasă, sangvinolentă poate să atingă pediculii, ligamentele, trompele și ovarele, care pot fi înglobate în procesul infarctizant fiind negricioase, infiltrate cu sînge ca un burete, sau poate fi limitată la zone uterine sau chiar la suprafețe restrînse, greu de interpretat, leziunea apărînd la început ca treneuri negricioase-brune pe fundul uterului pînă la inserția anexială (Mondor).

Gangrena uterină este o complicație gravă care poate să survină oricînd în cursul sarcinei sau lăuziei complicate cu infecție (în special în avortul provocat), dar și în afara sarcinii, ca o consecință a infecției secundare unor traumatisme locale fizice sau chimice, corpi străini, tumori, intervenții chirurgicale.

Deși polimorf (anaerob-aerob), determinismul microbian este determinat de germenii anaerobi (streptococi anaerobi, Cl. perfingens) care prin enzime și toxine specifice, duc la modificări tisulare distructive, necrotice, histolitice, trombotice, cu putrefacție consecutivă, rezultînd substanțe fetide (putresceină, cadaverină, indol, scatol) și în unele situații, ca în infecțiile cu clostridii, gaze (bioxid de carbon, hidrogen, hidrogen sulfurat, amoniac), creînd tabloul gangrenei gazoase în cadrul eliminărilor de țesuturi uterine, mai mult sau mai puțin abundente.

Uterul este moale, friabil, cu o colorație galben—cenușie (frunză veștedă) cu zone maronii roșcate, negricioase, violacee. Leziunile de gangrenă sînt de profunzime și extensie variabile de la leziuni endometriale și subendometriale (endometrita putridă clasică), la necroze și eliminări parțiale de miometru sau necroze, sfacelări și eliminări de porțiuni mari de țesut uterin (metrita disecantă, gangrena uterină propriu-zisă), cu producere de gaze local, care infiltrează mușchiul uterin ce crepită la apăsare (gangrena gazoasă, fisiometria sau emfizemul uterin). În cavitatea abdominală se găsește o cantitate mică de serozitate maronie sau roz cenușie.

Microscopic se observă leziuni distructive, necrotice, izolate sau confluente, cu tromboze vasculare, infiltrații hemoragice și leucocitare, edem.

11.2.3. ENDOMETRITELE CRONICE

Reînnoirea clinică a endometrului, explică raritatea endometritelor cronice. Inflamația poate însă să persiste ca urmare a unei endometrite acute, insuficient tratată, prin inflamație reînnoită din focare vecine (salpingite, cervicite) sau prin prezența în cavitatea uterină de tumori (polipi, resturi ovulare organizate, fibroame subseroase, cancer) sau corpi străini (sterilet). Uneori endometrita cronică este consecința unei slabe rezistențe hormonale trofice (endometrita senilă) și excepțional unor parazitoze (oxiuriază și schisostomiază) sau micoze.

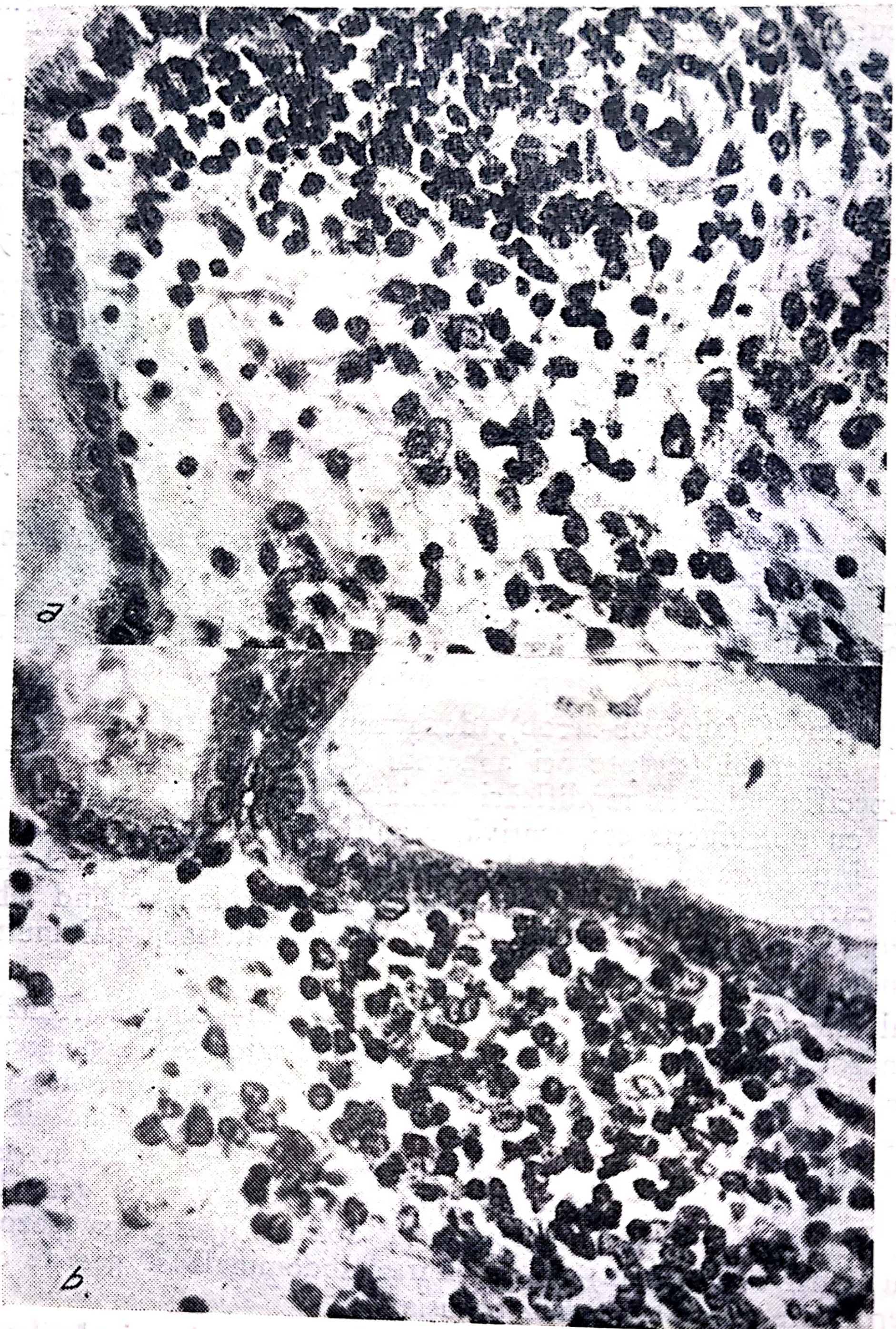

Fig. 11.3. — Endometrita cronică: infiltrația inflamatorie difuză și nodulară.

Diagnosticul de endometrită cronică se bazează pe constatarea infiltrațiilor plasmocitare ale corionului citogen, asociate cu infiltrate limfoide. Inflamația este rareori intensă și plasmocitele trebuie cercetate minuțios (fig. 11.3).

Endometrita cronică hipertrofică. Endometrul este îngroșat, edemațiat pînă la aspect polipoid. În corion se găsește un infiltrat inflamator limfoplasmocitar cu caracter difuz și formare de țesut de granulație. În endometritele postabortum sau postpartum se pot găsi și polipi placentari, friabili, hemoragici. Macroscopic se găsesc insule de celule deciduale, vilozități hialinizante, infiltrat de limfocite și polimorfonucleare neutrofile.

Endometrita atrofică. Mucoasa este subțire, atrofică. Corionul redus, prezintă o infiltrație inflamatorie cronică, iar glandele sînt rare și atrofiate.

Endometrita senilă se prezintă fie sub formă de endometrită atrofică, fie hipertrofică polipoasă (uneori cu dilatații chistice, scleroza corionului și vaselor uterine sau metaplazii pavimentoase ale epiteliului de acoperire).

Forme rare de endometrită cronică: *endometrita granulomatoasă* caracterizată prin leziuni granulomatoase în endometru (granulom după lipiodol, talc, reacție la citoliză glandulară), *endometrita cronică limfocitară* cu infiltrat limfocitar bogat, *endometrita cronică pseudosincițială*, în care epiteliul glandular este transformat în sincițiu pe zone de întindere variabilă.

Piometria este o formă particulară de endometrită cronică purulentă, caracterizată prin acumularea exsudatului purulent în cavitatea uterină. Cauza acestei acumulări este deficiența de drenaj (atrofie cervicală senilă, sinechii prin cauterizări, intervenții operatorii, radioterapie), sau leziuni benigne (polipi) sau maligne (adenocarcinom, adenoacantom, carcinom in situ, Whiteley și Hamlett, 1971). Culturile de puroi pot fi sterile, de obicei fiind însă populate cu anaerobi. Uterul are volumul mărit, este moale, cu endometrul palid, gălbui, cu leziuni inflamatorii cronice sau țesut de granulație.

11.2.4. INFECȚIILE PERIUTERINE

Inflamația țesutului celular. Țesutul conjunctiv subperitoneal care umple spațiul dintre peritoneu și musculatura planșeului pelvian este dispus în țesut conjunctiv lax de umplere, țesut conjunctiv condensat în jurul organelor pelviene și sistematizat în ligamente.

Condensările conjunctive din spațiul pelvi-subperitoneal pornind de la istmul uterin formează în sens antero-posterior ligamentele utero- și pubo-vezicale, în sens posterior ligamentele utero-sacrate sau parametrale posterioare și în sens lateral ligamentele cardinale (parametrele laterale). Parametrele laterale se continuă în sus cu țesutul celular al ligamentelor largi, iar în jos țesutul celular se condensează în jurul vascularizației uterine în teaca hipogastrică.

Bogata rețea limfatică și vasculară, slaba rezistență a țesutului conjunctiv la agresiunea microbiană determină procese inflamatorii acute sau cronice ale acestor spații conjunctive, limitate sau difuze, infiltrative sau supurate.

Infecția este de obicei propagată de la zonele vecine (cervicite, endometrite, leziuni ale fundurilor de sac vaginale) însămînțată limfatic sau sangvin sau poate să apară de la început în aceste zone în cazul explorărilor directe, traumatisme, în special după naștere sau avort, intervenții chirurgicale (operații cezariene, amputații și intervenții pe col).

Avînd în vedere dispoziția anatomică a acestui țesut celular, formele anatomice și anatomo-clinice pot fi sistematizate în: parametrite anterioare, parametrite posterioare și parametrite laterale, sistematizare mai mult pentru formele infiltrative și cronice. Formele acute exsudative flegmonoase pot invada total sau parțial, nesistematizat, țesutul pelvi-subperitoneal, formînd celulita pelviană. Aceasta se poate localiza în baza ligamentului larg, formînd flegmonul tecii hipogastrice sau bazei ligamentului larg, poate evolua între foițele ligamentului larg (flegmon al ligamentului larg propriu-zis) sau în jurul ganglionilor iliaci externi, pe peretele lateral al excavației (flegmonul pelvi-parietal Trillat și Burthiault).

În practică însă această dispoziție anatomică precisă este mai puțin netă.

Infecții acute. *Parametrita acută anterioară* este caracterizată printr-un proces exsudativ și infiltrativ (cu sau fără abcedare) în țesutul subseros vezico-uterin, cu tendință la propagare laterală în regiunea paravezicală și tendință la difuziunea în spațiul Retzius.

Parametrita acută posterioară evoluează în direcția ligamentelor utero-sacrate, difuzînd în spațiul recto-vaginal și pararectal.

Parametritele laterale evoluează cu infiltrații și exsudat paracervical în baza ligamentului larg, constituindu-se în:

— *Flegmon al tecii hipogastrice* dezvoltat într-o zonă limitată anterior de vezică, înapoi de rect, în sus de partea superioară a ligamentului larg, în jos de mușchii ridicători, iar pe laturi de uter și pereții excavației (este forma cea mai frecventă de infecție acută a țesutului paracervical, în special post-abortum sau postpartum).

— *Flegmonul ligamentului larg* se dezvoltă între foițele ligamentului larg, sub trompă și ovar, deasupra bazei ligamentului larg. Este o localizare foarte rară și supusă la numeroase erori de diagnostic.

— *Flegmonul pelvi-parietal* plasat pe peretele pelvian în apropierea spinei sciatice (zonă reprezentînd dependența cea mai externă a spațiului pelvi-rectal superior; regiunea conține limfatice, ganglioni iliaci externi, vase hipogastrice. Leziunea pare să fie o adenolimfangită secundară unei endometrite sau leziuni cervicale (fig. 11.4).

— *Celulita pelviană* este un flegmon celular difuz (de obicei în forme grave de infecție puerperală). Există o infiltrație edematoasă, sfacelantă, disecantă, adesea fibroasă. Rar evoluează ca flegmon lemnos al pelvisului.

Evoluția anatomică a acestor flegmoane: la început există o fază de congestie inflamatoare difuză cu edem, vasodilatație și tumefacție dură. Urmează o fază de supurație, procesul supurativ putînd să evolueze în flegmoanele înalte ale ligamentului larg spre peretele abdominal sub arcada crurală sau canalul inghinal, în jurul vaselor utero-ovariene, către regiunea renală În flegmonul bazei ligamentului migrația se face pe traiectul colateralelor hipogastricei: pe peretele lateral al vaginului sau către rect, în spațiul prevezical, în regiunea fesieră, în regiunea triunghiului Scarpa sau obturarea în regiunea parietală și, în sfîrșit, străbătînd ridicătorii anali, în fosa ischio-rectală.

Colecțiile se pot deschide fistulizînd în regiunile unde au migrat și rareori se pot deschide în cavitatea peritoneală. Regresiunea ad integrum este excepțională, de obicei rămînînd sechele sub forma țesutului cicatriceal care dă importante tulburări funcționale.

Infecții cronice ale țesutului celular periuterin Leziunile inflamatorii cronice ale țesutului celular periuterin sînt o urmare a infecțiilor acute sau, de foarte multe ori infecții cronice de la început, ca urmare a unei propagări inflamatorii limfatice a unei cervicite, endometrite, anexite. Întreținută de leziunea cronică primară, infecția limfatică ia drumul ganglionar regional, determină o reacție inflamatorie a țesutului fibrocelular și a tuturor formațiunilor ce alcătuiesc conținutul parametrial (fibrele conjunctive elastice, musculare netede, fibrele și ganglionii simpatici și parasimpatici ale plexurilor hipogastrice). Consecințele sînt leziuni anatomice, infiltrative, diverse ca întindere, de la leziuni microscopice, minime, fruste, la forme majore ca în varianta cronică a flegmonului lemnos, cu modificări de poziție a organelor genitale, dar mai ales tulburări funcționale, în special algii pelviene, tulburări circulatorii locale, hormonale generale, urinare, rectale etc.

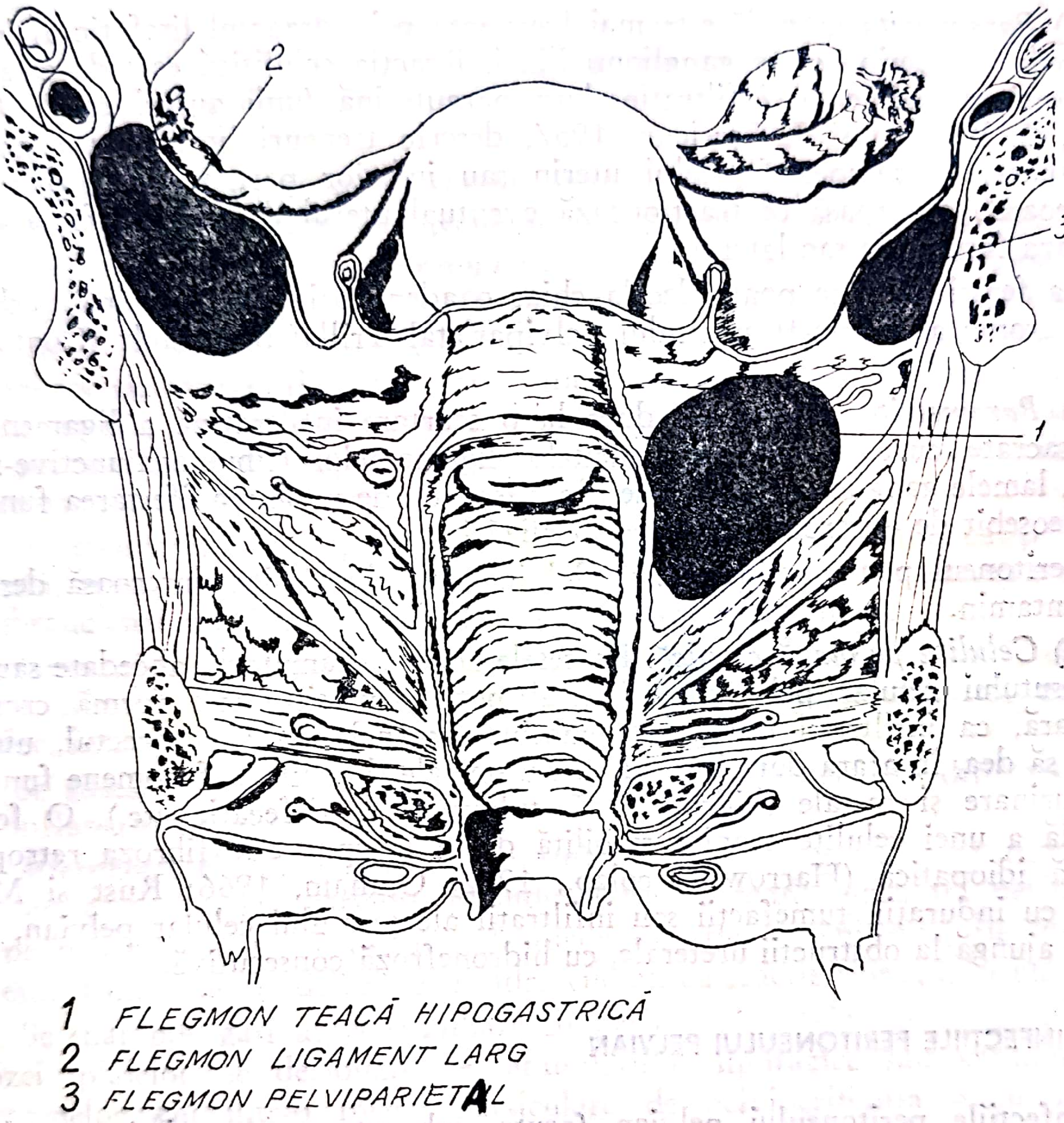

Fig. 11.4. — Infecții periuterine: flegmon de teacă de hipogastrică, ligament larg și pelvi-parietal.

Aceste manifestări variate și proteiforme, și de multe ori lipsa unei manifestări concordante între leziune și simptomatologie, ca și legătura aparentă cu o cauză inflamatorie microbiană, a determinat o variată nomenclatură a acestor manifestări (boala cu 20 de denumiri), ca de exemplu: parametroză (Klink), parametritis posterior (Freund, Kehrer), parametropathia spastica (Martius), pelvipathia spastica posterior vegetativa (Gauss, V. Jaschke), pelvic sympathetic syndrome (Theobald) etc.

Aspectele locale anatomo-clinice ale acestei inflamații cronice depind de zona interesată. Sînt descrise: parametrita anterioară, laterală și posterioară și o formă difuză a celulitei pelviene cronice fie ca o formă sechelară a flegmonului lemnos al ligamentului larg sau un echivalent minor al acestei forme, fie ca o formă specială de fibroză retroperitoneală.

a) *Parametrita anterioară.* Extensia inflamației la ligamentele pubo-uterine și cîteodată și la ligamentele rotunde, duce la retracția anterioară cu infiltrația dureroasă a acestor ligamente, cu hiperanteversia uterină și, de cele mai multe ori, cu tulburări vezicale de vecinătate.

b) *Parametrita laterală* este mai frecventă prin drenajul limfatic al infecțiilor cervico-uterine către ganglionii iliaci. Reacția celulitică este de cele mai multe ori tradusă ca o infiltrație dură parauterină (unii autori ca R. Contamin, P. Bernard și J. Ferrieux, 1957, descriu treneuri limfangitice vizibile sus situate în regiunea fundului uterin sau inferior paracervical), palpabile ca o coardă dureroasă ce tracționează eventual uterul de partea afectată sau scurtează fundul de sac lateral.

La femei slabe se poate decela chiar o adenopatie iliacă externă, echivalentul cronic al adeno-flegmonului pelviparietal Trillat-Burthiault (Contamin, 1977).

c) *Parametrita posterioară* duce la o scurtare infiltrativă a ligamentelor utero-sacrate, cu afectarea componentelor ligamentelor (fibre conjunctive-musculare, lamele ganglionare nervoase hipogastrice), de unde manifestarea funcțională deosebit de dureroasă a acestei localizări.

Peritoneul poate acționa la rîndul lui, este douglasita dureroasă descrisă de Contamin.

d) *Celulita pelviană cronică.* Procesele acute inflamatorii, abcedate sau nu, ale țesutului celular pelvi-subperitoneal pot să persiste sub formă cronică, sechelară, ca infiltrații dure, care cuprind organele pelviene (rectul, uterul) și pot să dea, în afara durerilor, tulburări sexuale și genitale, fenomene funcționale urinare și rectale (hidronefroză, tulburări de defecație etc.). O formă specială a unei celulite cronice stabilită de la început este fibroza retroperitoneală idiopatică (Harrow și colab., 1962; Graham, 1966; Rust și Maas, 1967) cu indurații, tumefacții sau infiltrații ale țesutului celular pelvian, care pot să ajungă la obstrucții ureterale, cu hidronefroză consecutivă.

11.2.5. INFECȚIILE PERITONEULUI PELVIAN

Infecțiile peritoneului pelvian (acute, subacute sau cronice) succed de obicei infecției uterine sau anexiale, putînd însă să survină și prin inoculări directe (instrumentale, histero-salpingografii, infiltrații, hidrotubații, însămînțări artificiale etc.).

Pelviperitonita acută. a) *Pelviperitonita seroasă.* La început seroasa peritoneală apare numai congestionată, depolisată, urmînd apoi un exsudat seros localizat în jurul zonelor de penetrație inițială (periuterin, perisalpingian), ori acumulîndu-se în Douglas.

Tratamentul poate opri procesul care se vindecă, rămînînd cîteva aderențe velamentoase, care limitează cîteva pungi lichidiene.

b) *Pelviperitonita purulentă.* Exsudatul seros se transformă în puroi (cu caracter mai mult sau mai puțin specific germenilor determinanți), fiind limitat de marea cavitate peritoneală prin aderențe fibrinoase ce conglomerează ansele intestinale, epiploonul, peretele abdominal, formînd diafragmul pelvian Bernutz, sub care se dezvoltă o colecţie unică sau multiplă.

c) *Abcesul Douglasului* este acumularea unei colecţii purulente în punctul cel mai decliv al cavităţii peritoneale. Survenind de obicei după pelviperitonita purulentă (a cărei variantă este) poate fi produs şi de procese inflamatorii anexiale (rupturi de piosalpinx, apendicite, hematocel infectat).

Şi pelviperitonita purulentă şi abcesul Douglasului pot fistuliza într-un organ vecin (vezică, rect, ansă intestinală), pot să dea complicaţii grave prin ruptură sau difuziune în marea cavitate peritoneală sau fenomene ocluzive şi pot să ducă la generalizări infecţioase sub formă de septicemii şi septicopioemii.

Alteori, vindecarea este urmată de procese fibroase locale cu aderenţe însemnate, păstrînd uneori în reţeaua aderenţelor microcolecţii reziduale latente.

Pelviperitonita cronică. De obicei formă de evoluţie finală a pelviperitonitei acute, poate fi generată de procese inflamatorii cronice repetate şi persistente, care determină reacţii cronice ale seroasei peritoneale sub formă de serozităţi circumscrise, aderenţe, coalescenţe ale organelor genitale şi anselor intestinale pelviene. În sfîrşit, procesele hormonale şi nespecifice pelviene, congestiile, micile hemoragii ovulatorii etc. duc la îngroşări albicioase ale seroasei şi microchisturi peritoneale.

În consecinţă, pelviperitonita cronică se poate prezenta ca peritonită plastică, masă fibroasă cu aglutinare viscerală şi epiploică, cu aderenţe şi false membrane care pot îngloba microcolecţii seroase sau purulente.

Fibroza peritoneală cronică, descrisă de Bret şi colab., în 1967, ca peritonită cronică sclero-inflamatoare dureroasă, cu etiologie diferită: congestii cronice, inflamaţii, sindrom Masters-Allen etc.

Se găseşte peritoneul congestionat, cu varicozităţi, scleroză difuză şi infiltrat inflamator predominant limfoid.

Microchisturi peritoneale sub formă de chisturi uniloculare translucide sau opace, de număr variabil, găsindu-se fie pe toată suprafaţa peritoneală, fie pe mezoul tubar. Histologic, chisturile sînt fie proeminente, fie înglobate în ţesut, fiind limitate de celule cilindro-cubice, cu reacţie fibroasă în jur.

Se mai pot găsi aspecte miliare în peritoneul pelvian în cazul endometriozei, plajelor de decidualizare, granulaţiilor lipofagice sau xantomatoase, talcoamelor sau într-o formă particulară de pelviperitonită granuloasă cu oxiuri.

11.3. METODE DE DIAGNOSTIC

11.3.1. DIAGNOSTICUL CLINIC

Diagnosticul clinic este esenţial, primul şi de cele mai multe ori singurul mijloc de diagnostic în infecţiile genitale în general şi în cele uterine şi parauterine în special. Metodele paraclinice pot să aducă precizări etiologice, mai mult sau mai puţin de localizare şi evoluţie, de diagnostic diferenţial şi uneori pot să pună în evidenţă leziuni pe care clinica le presupune sau nu le decelează (celioscopia, ecografia), dar niciodată nu pot să înlocuiască investigaţia clinică.

Anamneza se concentrează asupra debutului (de obicei brutal în formele puerperale și insidios în cele ginecologice), asupra unor condiții etiologice, care în linii mari sînt puerperale, veneriene, intervenții ginecologice sau condiții speciale locale sau generale, defavorizarea infecției postmenstrual, traumatisme sexuale, dispozitive intrauterine, infecții vechi, scăderea rezervelor de apărare biologică generală etc.).

Semnele funcționale generale sînt nespecifice: febră, tahicardie, modificări ale stării generale în afecțiunile acute, tulburări foarte variabile, de la cele nevrotice la cele digestive, urinare, metabolice, în cele cronice.

Semnele funcționale locale atrag atenția asupra localizării infecției genitale. Durerea, manifestare esențială, este variabilă ca intensitate și manifestare: violentă/sau surdă, iradiază în hipogastru sau fosele iliace în lombe sau perineu.

Leucoreea este constant prezentă în endometrite. Caracterul ei poate să sugereze și etiologia infecției.

Sîngerările se asociază de obicei cu leucoreea sau pot fi elemente de manifestare clinică primară în unele infecții cronice asociate cu afecțiunile endometriale (polip placentar, cancer de corp, corp străin în cavitatea uterină etc.).

Celelalte semne funcționale locale traduc iritația peritoneului micului bazin, a organelor vecine sau a plexurilor nervoase din țesutul celular pelvian: semne urinare, rectale, peritoneale (grețuri, tulburări de tranzit), sexuale (dispareunie, tulburări de libido etc.).

Semnele fizice. Examenul clinic trebuie făcut complet (general și local) metodic, cu blîndețe, uneori sub anestezie generală. Inspecția, examenul (cu speculul și valvele) vaginului și colului uterin, tractul vaginal și rectal aduc elemente care conturează fiecare formă clinică de infecție genitală.

11.3.2. EXAMENE COMPLEMENTARE

Examenele hematologice în infecțiile genitale au semnificație în aprecierea infecției și a fenomenelor asociate: anemie, coagulare intravasculară diseminată, tromboze.

Numărătoarea globulelor, cu formula leucocitară, este un examen de rutină. Rezultatele sînt variabile: hiperleucocitoza cu polimorfonucleoză neutrofilă în formele acute supurative este obișnuită, dar există și formule normale ca număr și forme leucocitare.

Frisonul este însoțit și urmat în primele momente (pînă la 4 ore) de leucopenie, iar unele infecții anaerobe pot să evolueze cu leucocitoză normală sau leucopenie. În formele cronice numărătoarea de leucocite este nesemnificativă.

Viteza de sedimentare a hematiilor are, de asemenea, un interes limitat. De puțin interes în formele acute are valoare mai semnificativă în formele inflamatorii vechi, subacute sau cronice, cînd se poate menține la valori mari, deși leucocitoza și temperatura sînt normale.

Numărătoarea trombocitelor, testele de coagulare (Lee, White, Quicq, Howel), dozarea factorilor de coagulare, dozarea fibrinogenului, produșilor de dezintegrare a fibrinogenului, sînt indispensabile pentru aprecierea și diagnosticul infecțiilor cu coagulare intravasculară diseminată (în cadrul șocului septic) sau ale tromboflebitelor infecțioase.

Examenele bacteriologice. Atunci cînd condiţiile locale permit, recoltarea produselor biologice (secreţie cervicală, uterină, puroi din puncţiile colecţiilor pelviene, recoltări intracelioscopice) în vederea investigaţiilor bacteriologice este fundamentală, necesară şi esenţială pentru diagnostic şi tratament. Cîteva elemente de conduită sînt însă absolut necesare în această investigaţie, unde dacă metodologia nu este riguroasă, rezultatele nu numai că pot fi negative, dar pot să dea relaţii false ce duc la greşeli de diagnostic şi de conduită terapeutică. Chiar în condiţii optime de recoltare, numărul răspunsurilor pozitive variază considerabil, colecţii şi secreţii din infecţii cronice, fiind de multe ori negative. Uneori colecţiile supuraţiilor acute sînt apreciate ca sterile: 50% din răspunsuri pozitive sînt considerate ca bune (Dellenbach şi colab., 1972). Alteori rezultatele prelevărilor bacteriologice cervico-vaginale nu corespund cu cele ale infecţiei propriu-zise.

În orice caz, orice frotiu recoltat şi transportat în condiţii corespunzătoare (secreţie vulvo-vaginală, cervicală, endouterină, prin puncţie-aspiraţie din colecţie) trebuie să urmeze etape obligatorii:

— frotiu cu coloraţie Gram (decelarea de la început a germenilor Gram-negativi, Gram-pozitivi, unii putînd fi identificaţi ca: gonococul, stafilo-streptococi, forme de anaerobi sporulaţi şi asporulaţi);

— culturi în mediu aerob şi antibiogramă;

— culturi în mediu anaerob (pentru suspiciuni de germeni anaerobi, puroi fetid, colecţii de gaze, tromboze, icter, frotiu direct pozitiv şi culturi aerobe negative;

— culturi în medii speciale (ca mediul Steward pentru gonococ).

Explorarea radiologică. Radiografia abdominală simplă poate fi utilă în unele infecţii acute; prezenţa unor colecţii peritoneale, imaginile hidro-aerice în fenomenele peritoneale şi ocluzive, decelarea unor corpi străini necunoscuţi, ca de exemplu dispozitive intrauterine. Se atrage atenţia asupra imaginii prezenţei de gaze în radiografia pelviană simplă, ca semn al infecţiilor anaerobe.

În procesele cronice infiltrative (ca de exemplu în fibroza retroperitoneală idiopatică, celulita pelviană cronică) urografiile, irigografiile pot să aducă elemente de diagnostic şi de precizare a leziunilor. Histero-salpingografia este rar utilizată în infecţiile cronice, dar poate să deceleze tumori intrauterine (polipi, cancer, fibroame) în endometritele cronice.

Explorarea ultrasonică. Ecografia aduce între explorările moderne o contribuţie deosebit de interesantă şi uneori definitivă şi în afecţiunile acute şi cronice ale inflamaţiei uterine şi periuterine. Se pot aprecia pe imagini ecografice colecţii (unele necunoscute în cadrul unor formaţiuni tumorale inflamatorii), se pot diferenţia formaţiuni tumorale solide, se pot aprecia diagnostice diferenţiale în cazurile dubitabile.

Colpocitologia — Citologia de aspiraţie. Examen de rutină în screeningul cancerului uterin, explorarea citologică Babeş-Papanicolau este indispensabilă în endometrita cronică, mai ales postmenopauză şi în piometrie.

Whiteley şi colab. (1971) găsesc pe 35 de piometrii trei adenocarcinoame de endometru, două epitelioame invazive, un epiteliom de col stadiu O.

Puncţia. Puncţia aspiratoare este necesară în colecţiile parauterine, atît în scop diagnostic (diagnosticul şi studiul bacteriologic al unei colecţii), cît şi terapeutic (golirea colecţiei, introducerea de antibiotice).

Chiuretajul uterin. Necesar în unele endometrite acute puerperale mai mult terapeutic (extragere de resturi ovulare ce întreţin endometrita), făcut cu mult discernămînt şi sub protecţie de antibiotice, chiuretajul uterin este absolut necesar în endometritele cronice, piometrii, fiind singura metodă de diagnostic etiologic al acestor inflamaţii locale (acţionînd uneori şi ca act terapeutic: polip placentar, polip glandular etc.).

Celioscopia. Cu o laparotomie minimă celioscopia este indicată în ultimul timp ca un mijloc de diagnostic precoce al infecţiilor acute genitale, permiţînd în acelaşi timp vizualizarea directă a leziunilor şi prelevarea de secreţii patologice în scopul studiului bacteriologic (Jacobson şi Westrom, 1969; Dellenbach, Müller şi Philippe, 1972; Contamin, Bernard şi Ferrieux, 1977; Blum şi colab., 1978). În leziunile cronice pelviene unele aspecte greu decelabile clinic, în special manifestate prin algii pelviene, sînt descoperite prin acest examen complementar (pelviperitonita granulomatoasă, microchisturi peritoneale, leziuni reziduale, aderenţe etc.).

11.4. ASPECTE CLINICE

11.4.1. INFECŢII UTERINE ACUTE

Endometrita acută. Manifestările clinice sînt reprezentate în general de triada simptomatică: febră, scurgeri uterine purulente, dureri uterine. După manevre uterine (explorări, chiuretaje, introducere de dispozitive anticoncepţionale), infecţii veneriene acute, avort, dar mai ales postpartum se poate declanşa infecţia acută endometrială mai mult sau mai puţin zgomotoasă, mai mult sau mai puţin evolutivă, în funcţie de condiţiile etiologice, virulenţa germenilor şi starea de apărare a bolnavei. Forma cea mai comună este endometrita puerperală.

Simptome. Debutul are loc de obicei a 3-a, a 4-a zi după naştere în formele obişnuite, în infecţia exogenă, a 5-a, a 6-a zi în infecţia autogenă, dar şi la 48 de ore în formele grave cu germeni virulenţi.

Semne generale: un frison brusc este urmat de o ascensiune febrilă care ajunge fie brusc, fie progresiv la 38—39°, fiind însoţită de un puls accelerat, corespunzător febrei.

Starea generală este mai mult sau mai puţin alterată; cefalee, dispnee, tulburări digestive (anorexie, greaţă, vărsături), agitaţie etc.

Semne fizice — externe: abdomenul este suplu, puţin sensibil în hipogastru, unde se palpează eventual uterul cu volumul mărit, moale, dureros, mai ales pe flancuri şi coarne.

Examen ginecologic. Examenul local pune în evidenţă în primul rînd scurgerile uterine abundente, purulente (cenuşii, cărămizii) adesea fetide. Colul este întredeschis şi, în eventualitatea permeabilităţii lui, degetul explorator poate să simtă resturi ovulare endouterine. Uterul este voluminos, moale, dureros la presiune, mobil, fără infiltraţii periuterine.

Evoluţia este variabilă cu natura şi virulenţa germenilor, cu rezistenţa bolnavei, dar mai ales cu felul şi rapiditatea tratamentului. În general, simptomele cedează în 4—6 zile sub influenţa unei terapeutici raţionale.

Complicațiile. Cele mai frecvente sînt determinate de extensia loco-regională a infecției (miometrită, abcese uterine, celulite și abcese ale țesutului celular pelviperitoneal, tromboflebite, pelviperitonite, anexite, peritonită generalizată) sau infecții generale (septicemii, septico-pioemie).

Prognosticul este în general benign, fiind vorba de o infecție limitată uterină. Apariția precoce a endometritei (24—48 de ore), semnele infecției anaerobe, modificările serioase ale stării generale sînt elemente de agravare a prognosticului, ca și instalarea tardivă și necorespunzătoare a tratamentului.

Forme clinice. a) *Endometrita prin lohiometrie.* Anteflexia sau retroflexia exagerată, retenția de urină sau alte cauze locale, pot să stînjenească sau să oprească scurgerea secreției uterine. La cîteva zile după naștere se instalează o stare febrilă moderată, fără modificări importante ale stării generale. Uterul este subinvoluat: redresarea și masarea lui determină o scurgere abundentă de lohii purulente, fetide.

b) *Endometrita putridă* survine de obicei după infecția anaerobă a resturilor placentare, după corio-amniotită, sfacelări de fibrom endocavitar, inoculări endouterine de germeni anaerobi virulenți în cursul explorărilor endouterine, dispozitive intrauterine.

În formele grave starea generală este alterată de cele mai multe ori, cu fenomene icterice, eventual insuficiență renală, discordanță între puls și temperatură. Local, uterul este subinvoluat, moale, sensibil, lohiile fiind brune, fetide, cu eliminări eventuale de lambouri cu țesut endometrial necrozat.

c) *Endometrita gonococică* are un debut de obicei tardiv după naștere (a 5-a a 6-a zi) sau după infecția veneriană. Bolnavele nu au modificări apreciabile ale stării generale, febra este moderată sau chiar absentă. Secrețiile uterine, lohiile sînt abundente, purulente, galben verzui, nefetide, examenul bacteriologic punînd în evidență prezența diplococului Gram-negativ. Gonococul dispare însă rapid din secreții, endometrita vindecîndu-se și spontan sau evoluînd către anexe (salpingită) sau peritoneu (peritonită).

11.4.2. METRITA TOTALĂ SAU PARENCHIMATOASĂ. ABCESUL UTERIN

În general este greu să se stabilească clinic în ce moment infecția a depășit bariera endometrială, trecînd în mușchiul uterin. Se admite că în fața unor fenomene locale și generale mai serioase ale endometritei, sau în cazul în care, cu tot tratamentul rațional, simptomele unei endometrite nu se ameliorează, ci dimpotrivă se agravează, probabil există și o invadare a parenchimului uterin.

În cadrul unei alterări a stării generale (bolnava cu facies palid, subicterică, limbă uscată, anorexie, oligurie etc.) există o hiperpirexie (39—40°), cu o curbă termică neregulată, cu oscilații mari, însoțită de frisoane și tahicardie.

Simptomele locale sînt aceleași ca în endometrita acută, dar mai accentuate: lohii purulente, adesea hemoragice, cărămizii, uter subinvoluat, dureros. Colecțiile inchistate în mușchiul uterin, abcese uterine unice sau multiple pot să treacă necunoscute în mijlocul tabloului clinic al metritei sau pot fi bănuite cînd se palpează una sau mai multe formațiuni boselate, care deformează suprafața uterului, cînd simptomatologia unei metrite se agravează și tratamentul nu dă rezultate, sau în cazul deschiderii în cavitatea peritoneală (peritonite consecutive) sau în cavitatea uterină (mai rar).

Evoluția este mai trenantă decît în endometrită; vindecarea survine după 8—15 zile, cîteodată după mai multe pusee succesive, uterul rămînînd subinvoluat sau cu propagare loco-regională sau generală.

Complicații: evoluția defavorabilă poate determina gangrena uterină, complicații infecțioase loco-regionale (salpingite, flegmoane de ligamente, celulite pelviene, pelviperitonite, peritonite, flebite) sau generale (septicemii, septicopioemii).

11.4.3. INFARCTUL UTERIN. GANGRENA UTERINĂ

a) *Infarctul uterin.* Survine de obicei după manevre abortive (rămase necunoscute de cele mai multe ori); ceea ce caracterizează infarctul uterin este în special apariția brutală și gravitatea fenomenelor. Descrierea tabloului clinic făcută de Mondor, a rămas clasică: durere puternică abdomino-pelviană, urmată sau concomitentă cu desfășurarea unei stări de șoc, cu temperatură normală sau stare subfebrilă. Semnele fizice sînt greu de interpretat: contractură abdominală moderată, limitată de obicei la etajul subombilical (mai rar generalizată) altădată absența contracturii, dar balonare. Examenul genital este la fel de neconcludent: scurgerea sangvinolentă negricioasă, eventuală și echimoze ale colului pot sugera infarctul, dar ele sînt inconstante. Uterul este mare, păstos, greu de delimitat, fundurile de sac sînt împăstate și dureroase.

Insuficiența hepato-renală se instalează rapid.

Infarctul pur, neinfectat, are o existență scurtă. Germenii anaerobi existenți local sau introduși prin manevre intrauterine invadează rapid țesuturile infarctizate, determinînd gangrena uterină.

Diagnosticul precoce al infarctului uterin aduce speranța unei vindecări. Un diagnostic confuz, tardiv, este de cele mai multe ori urmat de o moarte probabilă, mai mult sau mai puțin rapidă, prin șoc, infecție supraadăugată, gangrenă uterină, peritonită, insuficiență renală. Diagnosticul este dificil prin varietatea simptomelor, cu atît mai mult cu cît se ascunde o eventuală manevră abortivă. Starea gravă a bolnavei se manifestă cu fenomene locale genitale ca: peritonită generalizată, hemoragie internă prin sarcină extrauterină ruptă sau de altă cauză, torsiune de organ sau tumoare abdominală, perforație uterină.

b) *Gangrena uterină.* Una din cele mai grave forme ale infecției genitale, gangrena uterină, este întîlnită de cele mai multe ori în cadrul complicațiilor avortului provocat, mai rar ca formă a infecției puerperale după nașteri spontane, precedată de obicei de o infecție amniotică de manevre obstetricale sau operații cezariene, de infecții anaerobe ale tumorilor uterine (fibroame subseroase în special) sau complicînd prezența corpilor străini intrauterini.

Gangrena uterină, instalată după infarct uterin sau de cele mai multe ori în condiții etiologice legate de avort provocat sau infecție puerperală, cere un mare discernămînt în diagnostic, de a cărui precocitate depinde sancțiunea terapeutică și deci prognosticul bolnavei. Starea septică și manifestările locale pot fi confundate cu orice fel de infecție de origine genitală (localizată: endometritele), propagată (pelviperitonite, flegmoane și celulite pelvine, salpingo-ovarite, peritonite generalizate) sau generalizate (septicemie). În ceea ce privește gangrena gazoasă remarcăm că și alți germeni anaerobi sau chiar aerobi pot produce fenomene locale asemănătoare cu cele date de clostridii, fenomene care deşi nu sînt identice, pun probleme de diagnostic, starea septică-toxică gravă, hemoliza, coagulopatia de consum, insuficienţa hepato-renală asociată cu examenul local care decelează leziunile de necroză cervicală şi endocervicală, cu uter moale, sensibil şi secreţii negricioase, fetide, sînt elemente de bază în stabilirea diagnosticului.

Tabloul clinic este variat, dar totdeauna grav, în funcţie de virulenţa germenilor, natura lor, întinderea leziunilor, procesul favorizant iniţial al infarctului (infarct uterin, delabrări tisulare prin manevre locale, corio-amniotită, tumoare etc.) şi starea anterioară a bolnavei.

Semnele generale sînt dominate de starea toxică-septică, instalată de obicei rapid după o manevră abortivă (24—72 de ore), după naştere spontană ori prin intervenţie obstetricală sau cezariană (alteori mai tardivă, după aproximativ o săptămînă).

Sindromul poate fi anunţat de un şoc septic sau în cadrul unei stări septice, în care unele fenomene sugerează infecţii cu germeni anaerobi: hiperhemoliză (anemie, hemoglobinemie crescută, hiperbilirubinemie, icter de tip hemolitic), coagulopatie de consum (coagulare intravasculară diseminată, cu hemoragii diverse, trombocitopenii, alterarea testelor plasmatice de coagulare, scăderea fibrinogenului, produşi de dezintegrare a fibrinogenului, fibrinei etc.) insuficienţă hepatică (icter, creşterea transaminazelor, alterarea testelor de disproteinemie), insuficienţă renală (oligo-anurie cu elemente patologice urinare ca albumină, cilindri, hematii, creşterea ureei sangvine cu scăderea ureei urinare, creşterea creatininei, modificări ionice: hiperpotasemie, hipernatremie). Examenul pulmonar arată fenomene de plămîn de şoc sau de metastaze septice.

Semnele locale. Plăgile vulvo-vaginale după rupturi spontane, perineotomii sau plăgile abdominale operatorii sînt devitalizate, albicioase-cenuşii, nesîngerînde, cu secreţie maronie fetidă, dureroase, edemaţiate. Examenul cu valve arată leziuni necrotice negricioase-violacee ale colului, ale endocervixului şi chiar ale mucoasei vaginale, din cavitatea uterină scurgîndu-se secreţii brune-negricioase foarte fetide, în care se pot elimina fragmente ale ţesuturilor necrozate. Examenul bimanual palpează un col întredeschis (tactul intrauterin poate decela fragmente ovulare, suprafeţe neregulate determinate de necroze tisulare şi eliminare miometrială), uterul fiind moale, greu delimitabil din cauza flaccidităţii sale, a sensibilităţii deosebite şi împăstării difuze a ţesuturilor şi regiunilor periuterine (fundurile de sac vaginale sînt foarte dureroase, împăstate).

Gangrena gazoasă este determinată de clostridii (perfringens, oedematiens, septicum, histoliticum). Deşi şi alţi anaerobi pot să producă local gaze (bacteroides, streptococi anaerobi), nu se ajunge totuşi la aspectul clinic clasic al gangrenei gazoase, în care, la tabloul general grav şi la necroza sfacelantă a ţesuturilor se adaugă infiltraţia rapidă şi masivă cu gaze, ce dă senzaţia de crepitaţie.

Debutul sindromului este precoce după momentul infectant (în general în primele 36 de ore) şi desfăşurarea simptomatologiei clinice generale şi locale este rapidă şi excepţional de serioasă. Tabloul general este dominat de fenomene infecţioase şi toxice grave: febră ridicată, frisoane, delir, prostraţie, dispnee-cianoză, tendinţă la colaps circulator, hemoliză, icter, insuficienţă renală acută. Local plăgile operatorii sau spontane sînt foarte dureroase, edemaţiate, devitalizate, cu eritem periferic, secreţii fetide maronii-negricioase şi infiltraţii gazoase. Secreţiile uterine sînt excepţional de fetide, negricioase, apoase (spontan sau prin manevre locale, prin desprindere de ţesuturi se pot produce hemoragii serioase). Colul uterin prezintă leziuni necrotice, brune-negricioase. Uterul, de volum mărit, moale, foarte dureros, dă la palpare senzaţia de crepitaţie.

Evoluţia este în aproximativ 50% din cazuri mortală, dar un tratament precoce şi bine condus poate recupera restul de cazuri, cu preţul operaţiilor mutilante.

11.4.4. INFECŢIILE CRONICE

Infecţiile cronice uterine sînt rare, fiind reprezentate aproape exclusiv de endometrita cronică şi piometrie, miometrita fiind discutabilă.

a) *Endometritele cronice.* După endometrita acută, în prezenţa unor dispozitive intrauterine, resturi ovulare vechi, polipi mucoşi sau fibroşi, leziuni cervicale sau anexiale cronice, prin distrofii hormonale ca în senilitate sau fără o cauză evidentă, se poate instala o inflamaţie cronică a endometrului, caracterizată clinic prin scurgeri uterine prelungite seroase, sero-purulente sau purulente, cu sau fără componentă hemoragică şi tulburări de ciclu menstrual, în special prin sîngerări prelungite sau intermitente. Examenul local este destul de sărac, în afara scurgerii uterine patogenice nedecelînd decît o eventuală mărire a volumului şi sensibilităţii uterine. Evoluţia este trenantă, de obicei atîta vreme cît persistă cauza determinantă (corpul străin intrauterin, polipul placentar etc.). Pot să se vindece spontan sau pot să determine complicaţii locale (sinechia uterină, difuziune a inflamaţiei, dînd leziuni inflamatorii anexiale, ale ţesutului celular periuterin sau peritoneului pelvian), mai rar complicaţii generale.

b) *Miometrita cronică,* entitate anatomo-clinică discutabilă, poate fi o sechelă a unei metrite acute sau o reacţie de difuziune cronică limfo-sangvină a procesului inflamator endometrial. Uterul are volumul mărit, de multe ori în retroversie fixată, dureros, cu senzaţie de impăstare congestivă.

c) *Piometria.* Colecţia purulentă intrauterină, este rar primitivă (de obicei în endometrite cronice purulente senile), de obicei fiind secundară unor stenoze cervicale prin sinechii, iradiaţie, inflamaţie, cancer.

De multe ori asimptomatică timp îndelungat, se poate manifesta prin dureri abdominale, ascensiuni febrile sau subfebrile, intermitente, sîngerări minime şi mai ales scurgeri purulente fetide, continue, atunci cînd stenoza nu este absolută sau intermitentă, în debacluri, cînd se relaxează obstacolul cervical.

La examenul genital se palpează uterul mărit, moale, globulos, sensibil, destins de puroi şi fungozităţi endometriale.

Explorarea endocervicală, cînd se poate cateteriza canalul cervico-istmic, determină un debaclu de puroi fetid, urmat de scăderea eventualei stări febrile şi de senzaţia de uşurare a bolnavei. Explorarea endouterină este dificilă (necesară prin faptul că cel puţin după menopauză o piometrie este de obicei supraadăugată unui cancer de endometru) din cauza stenozei cervicale şi mai ales a friabilităţii peretelui uterin, care poate fi perforat cu uşurinţă.

11.4.5. INFECȚIILE ACUTE PERIUTERINE

Inflamațiile țesutului celular periuterin se manifestă în general în cadrul unei infecții utero-anexiale și identificarea, sau mai bine zis conturarea diverselor forme anatomo-clinice și anatomice este greu de făcut din cauza intricării fenomenelor infecțioase. Semnele funcționale generale și locale sînt comune cu cele ale infecției acute genitale: stare febrilă (38—40°), puls rapid, frison, dureri în etajul inferior abdominal, cu iradieri lombare, sacrate sau în membrele inferioare etc., tulburări asociate digestive (grețuri, vărsături, inapetență), urinare (disurie, oligurie), leucoree, eventual scurgeri sangvinolente. În cadrul acestor fenomene, examenul genital poate identifica:

Perimetrita, inflamația edematoasă a țesutului conjunctiv uterin subperitoneal, uterul fiind mărit, greu delimitabil prin infiltrația edematoasă periuterină, sensibil, cu mobilitate redusă și foarte dureroasă.

Flegmonul ligamentului larg. Inspecția și palparea abdominală decelează într-o fosă iliacă o tumefacție ce pornește din zona uterină superioară (corn) evoluînd lateral către osul iliac, cu a cărei margine anterioară face corp comun, în sus pînă la ombilic și în jos spre arcada inghinală. Consistența la început este dură, de plastron, palparea fiind foarte dureroasă.

Examenul genital decelează uterul prins într-un infiltrat dur, lemnos, prin peretele abdominal simțindu-se deasupra arcadei Fallope o tumefacție ce depășește planul strîmtorii superioare, tumefacție dură sau fluctuentă.

Flegmonul tecii hipogastrice. Tumefacția este latero-uterină joasă, prin palpare abdominală nesimțindu-se limita superioară. Într-unul din fundurile de sac laterale (bombînd în peretele vaginal corespunzător) se palpează un infiltrat dur sau fluctuant, care deplasează colul de partea opusă, fără șanț de delimitare, putînd să se prelungească anterior în spațiul vezico-uterin sau posterior spre sacru.

Flegmonul pelviparietal. Uterul este de obicei mobil și fundurile de sac vaginale suple. Pe peretele pelvian lateral se palpează o masă proeminentă, dură, dureroasă, separată de corpul și colul uterin.

Celulita pelviană difuză. Invadarea inflamatorie masivă și rapidă a țesutului celular pelvian, mai mult sau mai puțin totală (mergînd uneori pînă la loja renală), cu infiltrații, sfacelări și colecții, este excepțională. De obicei infiltrația periparauterină difuzează, formînd un bloc rigid care imobilizează uterul și maschează organele pelviene, difuzînd anterior perivaginal, iar posterior peri- și pararectal.

11.4.6. INFECȚIA PERITONEALĂ PERIUTERINĂ. PELVIPERITONITA ACUTĂ

Pelviperitonita constituie clasic o perimetrită supurată în cadrul perimetrosalpingitei Pozzi. În adevăr, inflamația acută a seroasei peritoneului pelvian este datorată de cele mai multe ori unei infecții propagată uterin și periuterin, unei infecții utero-anexiale, rar primitivă, excepțional metastatică și uneori propagată de organele vecine (rect, apendice, intestin, ureter).

Fiind o peritonită limitată, fără să aibă gravitatea simptomatologiei și evoluției peritonitei generalizate, pelviperitonita are semnele limitate ale unei peritonite, ceea ce face de multe ori diagnosticul diferențial și în consecință atitudini dificile.

Durerea abdominală este vie, cu predominanţă în etajul subombilical. Febra este ridicată, în concordanţă cu pulsul. Există totdeauna manifestări digestie (greaţă, vărsături, constipaţie şi meteorism sau diaree, cu tenesme rectale), urinare (polakiurie, disurie, eventual retenţie de urină), modificări mai mult sau mai puţin accentuate ale stării generale.

La examenul local abdominal se constată prezenţa mişcărilor respiratorii abdominale, cu posibilitate de contracţie şi relaxare voluntare ale muşchilor abdominali (cu dificultate, dar posibile). Palparea abdomenului inferior este dureroasă, dar fără contractură (sau contractura limitată numai la etajul inferior).

Tactul vaginal este dureros, fundurile de sac vaginale sînt împăstate şi dureroase, cu bombare a fundului de sac vaginal posterior, Douglasul fiind foarte dureros, dînd eventual senzaţia de fluctuenţă. Nu se decelează limite de organe sau formaţiuni tumorale: din cauza durerii abdominale şi împăstărilor, palparea organelor genitale interne este dificilă, mobilizarea uterului foarte dureroasă.

Evoluţia este uneori, sub tratament corespunzător, către vindecare integrală. Dar, de multe ori survin complicaţii: peritonite acute, septicemii şi septico-pioemii, sindroame ocluzive, abcedări şi deschideri în organe vecine (vezică, rect, intestin).

De cele mai multe ori însă evoluţia se face către cronicizare, cu împăstare pelviană importantă, aproape pseudotumorală, cu focare infecţioase reziduale (microabcese, infiltraţii dure şi edematoase inflamatorii latente) sau sechele fibroase mai mult sau mai puţin intense, ducînd la aderenţe, deviaţii de organe (retroversie-flexie uterină) şi sindrom dureros pelvian.

11.4.7. ABCESUL DOUGLASULUI

Limitarea unei pelviperitonite supurate prin procese fibroadezive de apărare locală poate să ducă la o colecţie supurată în punctul cel mai decliv al fundului de sac peritoneal pelvian, constituind abcesul Douglasului.

Semnele generale sînt cele ale unei colecţii purulente; semnele funcţionale sînt dominate de durerea în micul bazin şi iritaţia porţiunii terminale a intestinului.

11.4.8. INFECŢIILE CRONICE PARAUTERINE

Consecinţă a infecţiilor acute, infecţiile cronice periuterine pot constitui şi o entitate anatomo-clinică de sine stătătoare de la început, consecutivă unei infecţii latente.

Parametritele cronice. Leziunile inflamatorii cronice ale ţesutului celular periuterin se manifestă în special ca un sindrom dureros pelvian, însoţit de multe ori de tulburări diverse hormonale, circulatorii, nervoase, cu răsunet în activitatea organelor pelviene (vezică, rect, ureter). Local, examenul genital pune în evidenţă infiltraţii — induraţii — retracţii ale formaţiunilor conjunctive periuterine, cu deviaţii ale uterului. Durerea este localizată în pelvis, cu iradieri lombare, sacrate, inghinale, crurale, perineale. Este un fond dureros continuu, de intensitate variabilă, pe care se suprapun exacerbări determinate de menstruaţie, oboseală, raport sexual, frig, poziţii ortostatice îndelungate. Dismenoreea și dispareunia însoțesc adesea sindromul în cadrul unor manifestări nevrotice diverse: nervozitate, anxietate, stări depresive, insomnii etc. Tulburările urinare sînt frecvente, mai ales în formele anterioare ale parametritei (polachiurie, disurie), iar cele intestinale de regulă (inapetență, constipație, balonări, tenesme rectale, hemoroizi).

Semnele fizice individualizează formele anatomo-clinice.

Parametrita anterioară. Uterul este în antepoziție marcată, iar încercarea de retropulsie prin degetul insinuat în fundul de sac vaginal uterin determină o durere vie. Se pot simți infiltrații ale spațiului vezico-uterin sau chiar ale ligamentelor pubo-uterine.

Parametrita laterală. Infiltrația dură, mai mult sau mai puțin întinsă parauterin lateral, este simțită prin palparea fundurilor de sac vaginale, scurtate și dureroase. Tracțiunea laterală a regiunii cervico-istmice determină latero-poziție uterină, uterul fiind limitat în mobilizarea lui, care este dureroasă.

Parametrita posterioară. Uterul este de obicei în retroversie, iar încercarea de a-l aduce în poziție normală prin împingerea colului înainte provoacă o tensiune dureroasă. Ligamentele utero-sacrate sînt scurtate, infiltrate, fundul de sac vaginal posterior fiind dureros și infiltrat, ca rezultat al unei douglasite cronice.

Celulita pelviană. Formele cronice ale infecției difuze a țesutului celular pelvisubperitoneal, sechelare sau întreținute de pusee inflamatorii sau inflamații latente, se prezintă ca mase dure, mai mult sau mai puțin voluminoase, care imobilizează uterul, evoluînd mai mult către o zonă sau alta a regiunii pelviene. Făcînd corp comun cu peretele excavației, dau impresia la prima vedere că ar fi o tumoare plecată de la scheletul osos al bazinului. Înglobarea organelor pelviene determină simptomatologia funcțională consecutivă (tulburări renale, obstrucții ureterale etc.).

Pelviperitonita cronică este întîlnită de obicei ca peritonită plastică cu aderențe între organele pelviene, pe care le înglobează într-o masă tumorală de consistență inegală (cu sau fără colecții circumscrise), dureroasă, fixă, în care se delimitează greu organele genitale interne. Alteori, procesul de peritonită este atenuat și circumscris, rămînînd pe primul plan leziunea organului de la care a pornit inflamația la peritoneul, justificîndu-se astfel denumirile de perimetrită, perisalpingită, periovarită.

Dominată de durerea abdominală joasă, simptomatologia pelviperitonitei cronice se confundă cu cea a infecțiilor cronice utero-anexiale, examenul local individualizînd forma clinică. Uneori însă simptomatologia este ștearsă, diagnosticul fiind decelat celioscopic sau operator.

Diagnosticul inflamațiilor uterine și parauterine acute sau cronice este în general ușor de făcut, ținînd seama de semnele clinice caracteristice în condiții etiologice, de cele mai multe ori evidente (avorturi, nașteri, explorări uterine, infecții veneriene etc.), pentru inflamațiile acute sau prezența acestor circumstanțe în istoricul bolilor inflamatorii cronice. Alteori condițiile etiologice nu sînt precise, dar examenul clinic este evident. Nu este însă mai puțin adevărat că, în orice perioadă evolutivă, inflamațiile genitale pun probleme de diagnostic diferențial atît al altor boli care pot să aibă o simptomatologie asemănătoare, cît și al extensiei sau concomitenței unor leziuni, care schimbă atitudinea terapeutică. Și atunci, pe lîngă examenele paraclinice de rutină (explorări bacteriologice, hematologice, citologice etc.), se recurge la examene sau explorări de mai mare anvergură (ecografice, radiografice, celioscopie etc.).

Endometritele acute, prin simptomatologia clinică evidentă (febră, scurgeri uterine purulente, modificări de volum, sensibilitate şi consistenţă uterină), comemorative precise (puerperale, după explorări sau manevre intrauterine etc.) şi examene de laborator (hiperleucocitoză, culturi din secreţie uterină pozitive), nu pun probleme de diagnostic pozitiv. Diagnosticul diferenţial se impune de cele mai multe ori ca diagnostic de extensie locală (miometrite, abces uterin, gangrenă uterină), propagată (infecţii peritoneo-anexiale şi peritoneale sau generalizată (septicemie) a infecţiei uterine.

Endometritele cronice, prin simptomatologia nespecifică (scurgeri purulente, metroragii, modificări discrete de volum şi sensibilitate uterină) şi chiar prin examenul histopatologic pun mai multe probleme de diagnostic diferenţial: cu neoplasmul de corp uterin, tumori benigne endouterine, metroragii funcţionale, metroragii în cadrul unor afecţiuni vasculo-sangvine generale, metroragii prin administrări hormonale îndelungate cu estro-progestative, sarcină extrauterină. Citologia, histerografia şi bacteriologia, dar mai ales chiuretajul uterin sînt absolut indispensabile. Chiar rezultatul histopatologic interpretează de multe ori ca endometrite cronice reacţii pseudoinflamatorii ale endometrului la condiţii sau agenţi diversi, menstruaţie, terapeutică antiovulatorie, aspecte regresive puerperale, prezenţa de dispozitive intrauterine, incluzii lipidice după histerografii etc.

În piometrie citologia şi chiuretajul-biopsie sînt examene obligatorii pentru stabilirea etiologiei.

11.4. INFECŢIILE PERIUTERINE

Infecţiile acute ale ţesutului celular periuterin. Infecţiile acute ale ţesutului celular periuterin de sine stătătoare sau componente ale infecţiei genitale plurifocale, pot fi confundate cu alte forme anatomo-clinice ale infecţiei genitale sau ale unei infecţii pelviene de altă natură.

Tromboflebitele septice pelviene pot să evolueze concomitent cu aceste infecţii sau predomină sindromul Mahler. Semnele de microembolii septice, modificările factorilor de coagulare, împreună cu palparea pelviană a cordoanelor venelor trombozate fac diagnosticul diferenţial. Uneori, răspunsul la tratamentul anticoagulant este un element preţios de diagnostic terapeutic.

Procesele inflamatorii acute salpingo-ovariene (salpingo-ovarite, piosalpinx, abces tubo-ovarian), ca şi procesele inflamatorii pelviperitoneale limitate pot fi confundate cu inflamaţia ţesutului celular periuterin, confuzie care are practic mai puţină importanţă. Diagnosticul este greu de pus în flegmoanele ligamentelor largi, cînd evoluţia superioară poate fi confundată cu abcese perinefritice, apendicită acută, patologia intestinală acută, limfadenite, chisturi retroperitoneale, anevrisme vasculare, limfo-reticulopatii.

În funcţie de extensia leziunii şi manifestările funcţionale, infecţiile cronice pot fi confundate cu numeroase manifestări ale patologiei pelviene. Parametritele cronice pot fi etichetate ca manifestări ale patologiei deviaţiilor uterine, metro-anexitelor cronice, algii pelviene de cauză nedeterminată, sindrom Allen-Masters, congestii pelviene, patologie vezico-ureterală, rectală, apendiculară, colică etc.

Formaţiunile sechelare dure, tumorale ale flegmoanelor sau celulitelor pelviene sînt confundate uneori cu leziuni tumorale benigne sau maligne ale sferei genitale, ale organelor pelviene, cu tumori retroperitoneale sau ale scheletului osos.

Pelviperitonita. Diagnosticul pelviperitonitei acute este în primul rînd de extensie: peritonite localizate sau generalizate. Procesele limitate la abdomenul inferior, alternarea moderată a stării generale față de grava modificare din peritonita generalizată, lipsa stazei gastrice, a prezenței imaginilor hidro-aerice radiologice sînt elemente care conturează pelviperitonita.

Examenul clinic atent, cu sau fără investigații paraclinice, diferențiază pelviperitonita de salpingo-ovarita acută, în special piosalpinxul voluminos, tumorile pelvine infectate, retroversia uterină cu endo- sau perimetrite, fibrom uterin sfacelat-infectat, flebite pelviene, apendicită acută, torsiune de tumoare sau organ genital, hematocel, septicemie.

Pelviperitonita cronică pune probleme de dignostic diferențial, în special în forma plastică, majoră. Formarea unei tumori pelviene de consistență inegală prin aglutinare viscerală și epiploică, care împreună cu falsele membrane inglobează organele genitale, face grea diferențierea de o tumoare malignă sau benignă genitală sau extragenitală, fibrom uterin, metroanexită macrolezională, tumori maligne tubo-ovariene, hematocel pelvian organizat, tumori intestinale, retroperitoneale etc.

11.5. TRATAMENT

Este incontestabil că terapeutica modernă a făcut un progres important în modificarea prognosticului și evoluției infecțiilor uterine și periuterine.

Antibioterapia și mijloacele de echilibrare biologică a bolnavelor cu infecții grave tratate sau sub îndrumarea secțiilor de terapie intensivă au scăzut numărul infecțiilor acute rapid mortale, au îmbunătățit substanțial prognosticul infecțiilor grave, au dus la vindecări integrale organice și funcționale ale infecțiilor.

Nu este însă mai puțin adevărat că dacă prognosticul formelor grave s-a îmbunătățit, mortalitatea în aceste forme a scăzut, dar nu a dispărut, iar sechelele organice și funcționale rămîn încă o problemă de terapeutică ulterioară, de cele mai multe ori fără rezultate importante.

În ceea ce privește infecțiile cronice, rezultatele unei terapeutici moderne sînt uneori greu de apreciat față de terapeutica zisă clasică, cu toată evoluția, cel puțin în domeniul medicației antiinflamatoare nespecifice a hormonoterapiei sau fizioterapiei.

Aceste considerente motivează accentul pus pe tratamentul profilactic al infecțiilor acute și cronice: profilaxia și tratamentul intensiv și precoce al infecției veneriene în special gonococice, profilaxia și tratamentul preventiv al infecțiilor postpartum și postabortum, profilaxia și tratamentul infecțiilor cervico-vaginale, grija deosebită și judiciozitatea explorărilor endouterine și a inserării dispozitivelor intrauterine, în special necesitatea verificării absenței infecției latente înainte de orice manevră intrauterină.

În ceea ce privește tratamentul curativ, fără să existe o schemă standard de tratament, există cîteva elemente terapeutice comune ale infecțiilor acute și cronice, diferențierea făcîndu-se de la caz la caz, în funcție de forma anatomoclinică, etiologia, gravitatea infecției, cunoașterea germenilor patogeni, starea bolnavei etc.

În general, orice infecție acută beneficiază în primul rînd de vechile mijloace clasice: repaus la pat, regim igieno-dietetic, pungă cu gheață pe abdomen, antipiretice.

Antibioterapia trebuie să fie masivă, precoce, țintită, prelungită. Cum pînă la stabilirea germenilor cauzali terapeutici trebuie instituită, antibioterapia administrată va fi complexă, cu antibiotice asociate, care acoperă atît germenii Gram-pozitivi, cît și pe cei negativi, eventual anaerobi (de exemplu penicilină G +gentamicină sau kanamicină, oxacilină — cloxacilină — cefalosporină + gentamicină sau kanamicină, exacilină — ampicilină — cloxacilin+cotrimoxazol + gentamicin etc.), la care se adaugă eventual, în presupunerea asocierii anaerobilor, medicație antibio- sau chimioterapică cu efect pe unele grupe de anaerobi (lincomicină, clindamicin, cefoxitin, cloramfenicol, metronidazol).

Colaborarea cu secția de terapie intensivă, cu specialistul de boli infecțioase, cu medicul internist, este totdeauna necesară.

11.5.1. INFECȚIILE UTERINE

Endometritele acute beneficiază de repausul la pat, pungă cu gheață pe abdomen, regim igieno-dietetic și în special o antibio- și chimioterapie judicioasă (largă și multifactorială pînă la aprecierea prin antibiogramă a sensibilității germenilor din secrețiile uterine); tratamentul se schimbă în funcție de aprecierea acestui rezultat (care nu este infailibil, ca orice rezultat de laborator de altfel) și de evoluția clinică.

În endometritele postpartum și postabortum trebuie evacuate resturile ovulare din cavitatea uterină printr-un chiuretaj prudent după un tratament prealabil cu antibiotice. Menținerea tonicității și contractilității uterine (prin derivați de secară cornută — metergin, ergomet) este necesară pentru evitarea stazei secrețiilor uterine și favorizarea hemostazei.

În abcesul uterin unic sau în cele multiple, cînd terapia antiinfecțioasă medicală nu dă rezultate, este indicată atitudinea chirurgicală: histerectomie totală, cu drenaj abdomino-pelvian.

Infarctul — Gangrena uterină. Diagnosticul de infarct sau gangrenă uterină impune de la început tratamentul chirurgical ca bază de tratament, cu antibioterapie, echilibrarea hidro-electrolitică, hematologică, corectarea insuficiențelor organice ca insuficiența hepato-renală, afecțiunea fiind prealabilă, concomitentă sau ulterioară intervenției.

Histerectomia totală precoce, cu sau fără anexectomie, cu drenaj abdomino-vaginal, va fi urmată de o terapie intensivă, care va menține parametrii homeostatici în limite convenabile: funcția respiratorie, cardio-vasculară, renală, hepatică, sangvină, metabolică etc.

Administrarea antibioticelor, masivă și susținută în perfuzii și injecții intramusculare la început și în caz de intoleranță gastrică (administrarea rectală de metronidazol se va face în doză dublă, incorporat în supozitoare) va ține seama în primul rînd de antibiotice care cuprind în spectrul lor anaerobii. Penicilina în doze mari 20—24 mil. u./24 de ore (indispensabilă în tratamentul infecțiilor cu clostridii), lincomicina, clindamicina, metronidazolul, cefoxitina, cloramfenicolul.

Asocierea unei imunoterapii pasive (serul antigangrenos purificat și concentrat, gamaglobuline, gamaglobuline concentrate și purificate pentru injectare intravenoasă) este de multe ori deosebit de utilă. Oxigenoterapia hiperbară este discutabilă. În insuficiențele renale acute consecutive, dializa extrarenală și metodele de terapeutică asociate în tratamentul acestei grave complicații a gangrenei uterine, sînt de mare valoare în cadrul terapeuticii specifice.

Endometritele cronice. Tratamentul antibiotic este de minimă valoare, fiind indicat în special ca un act premergător unei intervenții intrauterine în scop terapeutic sau diagnostic: (chiuretaj uterin, extragerea corpilor străini) sau urmînd acestor intervenții. Chiuretajul uterin elimină de multe ori cauza întreținerii infecției cronice (polip, rest ovular, mucoasă uterină hiperplazică, corp străin); chiuretajul uterin dă de multe ori vindecări în endometrite cronice, chiar dacă endometrul este atrofiat (Contamin și colab., 1977).

Cum infecțiile cervicale întrețin endometritele, tratamentul cervicitelor duce la vindecarea consecutivă și a endometritelor într-o mare majoritate de cazuri.

Stenozele cervicale vor fi tratate (pentru eliminarea factorului retenție uterină) prin dilatație, laminarie, estriol.

Metritele senile pot beneficia de tratament estrogenic de întreținere în doze mici.

Histerectomia este rezervată cazurilor inveterate.

Piometritele, dacă explorarea cervico-uterină nu decelează sau suspectează o afecțiune malignă sau tumorală locală, beneficiază de drenaj prin sondă endocervicală, asociat cu antibioterapia. Persistența fenomenului însă, chiar în lipsa unei afecțiuni chirurgicale locale, indică histerectomia totală.

11.5.2. INFECȚIILE PERIUTERINE

Infecțiile țesutului celular periuterin. Infecțiile acute. Ca în orice infecție acută genitală, repausul la pat, regimul igieno-dietetic, punga cu gheață abdominală sînt condiții elementare de terapeutică. Antibioterapia generală asociată (în formule infiltrative) și țintită, în funcție de spectrul bacteriologic decelat în exsudatul extras prin puncție sau incizie, a formelor supurate este esențială. Imunoterapia, terapia antiinfecțioasă nespecifică, o medicație de creștere a rezistenței biologice (vitaminoterapie, hormoni anabolizanți) cresc șansa și scurtează timpul de vindecare. Este discutabilă cortizonoterapia, ca și roentgenterapia antiinflamatorie în formele infiltrative trenante (cu prudență, roentgenterapia fiind utilizată la femei mai în vîrstă, la care nu se pune problema unei teratogeneze).

Tratamentul chirurgical prin puncție evacuatoare, cu introducere de antibiotice, dar mai ales prin colpotomie cu drenaj eficient în colecțiile care iau contact cu fundurile de sac vaginale, este tratamentul de bază în formele supurative, în cadrul tratamentului general.

Evacuarea și drenajul colecțiilor flegmoanelor de ligament larg propriu-zis, sus situate, se face prin abordare extraperitoneală, prin incizie deasupra și paralelă arcadei crurale, abordarea și decolarea peritoneului parietal cu incizia și drenarea abcesului subperitoneal.

11.5.3. PELVIPERITONITA ACUTĂ

Dacă în forma catarală, seroasă, pelviperitonita poate să răspundă tratamentului general nespecific și antibioterapiei, în forma supurată colpotomia largă (cu explorarea digitală a Douglasului) și drenajul eficient sînt indispensabile, antibioterapia și tratamentul general fiind asociate cu intervenția chirurgicală de bază.

11.5.4. INFECȚIILE CRONICE

Infecțiile cronice pelviuterine (parametrite, celulite și pelviperitonite) răspund inconstant, variat și tranzitoriu unor terapeutici destul de largi, dar nespecifice, adaptate fiecărei forme clinice.

Un regim igieno-dietetic prelungit, adaptat condițiilor sociale și de familie ale bolnavei este indicat avînd în vedere tulburările funcționale și mai ales efectul repausului „asupra celorlalte terapeutici cu amplificarea efectului lor" (repausul relativ, evitarea statului îndelungat în picioare, evitarea frigului, a oboselii etc.).

Tratamentele locale rezolutive, multiple, urmăresc stimularea resorbției exsudatelor și oprirea proceselor de fibrozare: irigații vaginale calde, clisme calde medicamentoase cu analgezice și sedative, ovule vaginale cu diverse substanțe topice. Medicația antiinflamatorie nespecifică (fenilbutazonă și în general derivații de pirazolidonă, indometacin) în administrare parenterală orală sau rectală este un tratament de lungă durată, intermitent, cu rezultate incerte.

Enzimele proteolitice, enzimele antiinflamatorii au efecte interesante, dar tot atît de inconstante ca și medicația antiinflamatorie nespecifică.

Cortizonoterapia se utilizează în formele infiltrative, fibroase, uneori au rezultate bune, chiar spectaculare.

Imunoterapia nespecifică, (proteinoterapie, vaccinuri) se utilizează în cadrul creșterii posibilităților de reactivitate generală antiinflamatorie, dar acțiunea este greu de apreciat.

Kineto- dar mai ales fizioterapia au o largă aplicare (diatermia, razele ultrascurte, infraroșii, ultrasunete, roentgenterapia antiinflamatorie), au o valoare terapeutică inegală.

Balneoterapia, în afara acțiunii rezolutive locale, exercită o acțiune salutară asupra întregului organism, obținîndu-se rezultate bune asupra tulburărilor funcționale.

Tratamentul chirurgical este rar aplicat, cînd s-a epuizat toată gama tratamentelor medicale, cînd leziunile morfologice sau tulburările funcționale persistă, cînd femeia este continuu suferindă. În funcție de leziunile întîlnite, intervenția merge de la desfacerea unor aderențe intestinale, epiploice, periuterine, la drenarea unor colecții închistate vechi, corectarea unor tulburări de statică, rezecție de nerv presacrat, pînă la histerectomie, cu sau fără ablația anexelor. Leziunile pot fi apreciate printr-o celioscopie anterioară în formele cronice. Unii autori au propus chiar o intervenție chirurgicală sistematică secundară, după cîteva luni de la colpotomie pentru pelviperitonită sau abces de Douglas în scopul aprecierii și tratării leziunilor remanente, care întrețin inflamația cronică (Dellenbach și colab., 1972).

11.6. ȘOCUL SEPTIC

Frecvența din ce în ce mai crescută a infecțiilor cu germeni Gram-negativi aerobi și anaerobi, gravitatea acestor infecții nu numai prin implicațiile septice excepțional de serioase, dar mai ales prin declanșarea unor fenomene acute în care predomină prăbușirea circulatorie și consecințele acesteia, au dus la cercetări clinice şi experimentale care au conturat un sindrom clinic şi biologic cunoscut sub numele de şoc endotoxic, şoc toxic-septic, şoc septic, şoc infecţios, şoc bacterian ale cărui caractere sînt deosebit de importante în ginecologie, unde infecţia genitală constituie una din marile probleme.

Prăbuşirea circulatorie, asociată cu infecţia a fost descrisă încă din 1897 de Boise, dar şocul septic nu a fost bine cunoscut înainte de 1951, cînd Weisbren a descris grade diferite de prăbuşire circulatorie la bolnave infectate cu bacterii Gram-negative.

Datele experimentale pe animale, obţinute prin injectarea de endotoxină lipo-polizaharidică din membrana bacteriilor Gram-negative, au definit noţiunea de şoc endotoxic, noţiune transpusă în clinică fără însă să fie perfect superpozabilă. În primul rînd pentru că dacă acest sindrom este dat în 65—70% din cazuri de infecţia cu germeni Gram-negativi (care au endotoxine în membrană) în restul de 30—35% din cazuri este dat de alte bacterii (Gram-pozitive de exemplu, cu producere de exotoxine); în al doilea rînd, deoarece fenomenele patologice din şocul endotoxinic sînt mult mai complexe decît cele produse experimental numai cu endotoxine microbiene. De aceea noţiunea de şoc septic este mult mai cuprinzătoare şi din această cauză este utilizată în ultimii ani pentru a defini şocul în cadrul infecţiilor acute.

11.6.1. ETIOLOGIE

Determinismul şocului septic este în special legat de germenii aerobi şi anaerobi Gram-negativi (2/3 din cazuri), dar şocul poate fi dat şi de bacterii Gram-pozitive. În mod obişnuit se întîlnesc: bacterii Gram-negative ca Escherichia coli, Klebsiella aerobacter, Enterobacter serratia, Proteus, Pseudomonas sau germeni anaerobi Gram-negativi ca Bacteroides, dar şi bacterii aerobe (streptococi, stafilococi) sau anaerobe (Clostridii) Gram-pozitive. Mai rar s-au găsit: salmonella, pneumococi, meningococi, peptostreptococi, peptococi, fuzobacterii etc.

Din membrana bacteriilor Gram-negative moarte se eliberează o endotoxină, complex lipo-polizaharidic cu acţiune complexă în special simpaticomimetică, prin creşterea concentraţiei de catecolamine, prin producerea unor substanţe simpaticomimetice ca serotonina, din combinarea endotoxinei cu unele elemente sangvine (leucocite, trombocite) prin producere de kinine şi prin sensibilizarea pereţilor vasculari la mediaţia chimică. Şocul nu survine numai în septicemii (şi nu toate septicemiile fac şoc septic), ci chiar poate mai frecvent în bacteriemii pornite din focare septice, bacteriile circulante şi distruse punînd în libertate endotoxine. Endotoxemia este un fenomen intermitent şi este paradoxal ca în şocul septic, unde ne aşteptăm să găsim cantităţi mari de endotoxină circulantă, să nu găsim decît urme de endotoxină sau chiar să nu o decelăm, fiind captată de ţesuturi şi celule (97% din endotoxina injectată experimental este captată de trombocite în 8 minute şi de SRE în 10 minute).

De altfel, detectarea endotoxinei este practic foarte dificilă şi testele practicate (*limulus* test de exemplu, descris de Levin şi colab., în 1970) pot să nu fie specifice.

În infecţiile cu germeni Gram-pozitivi, agresiunea celulară se face prin exotoxine (efecte necrotice, hemolitice, trombotice) prin produşi ribozomali bacterieni, prin substanţe chelatrice etc.

11.6.2. FIZIOPATOLOGIE

Acţiunea simpatico-mimetică a endotoxinelor se exercită asupra compartimentului vascular, ischemia vasoconstrictivă fiind consecinţa imediată, urmată de tulburările organice metabolice consecutive, dar în acelaşi timp acţiunea se exercită direct asupra metabolismului celular, şocul septic fiind considerat „cel mai celular tip de şoc" (Şuteu, 1980.

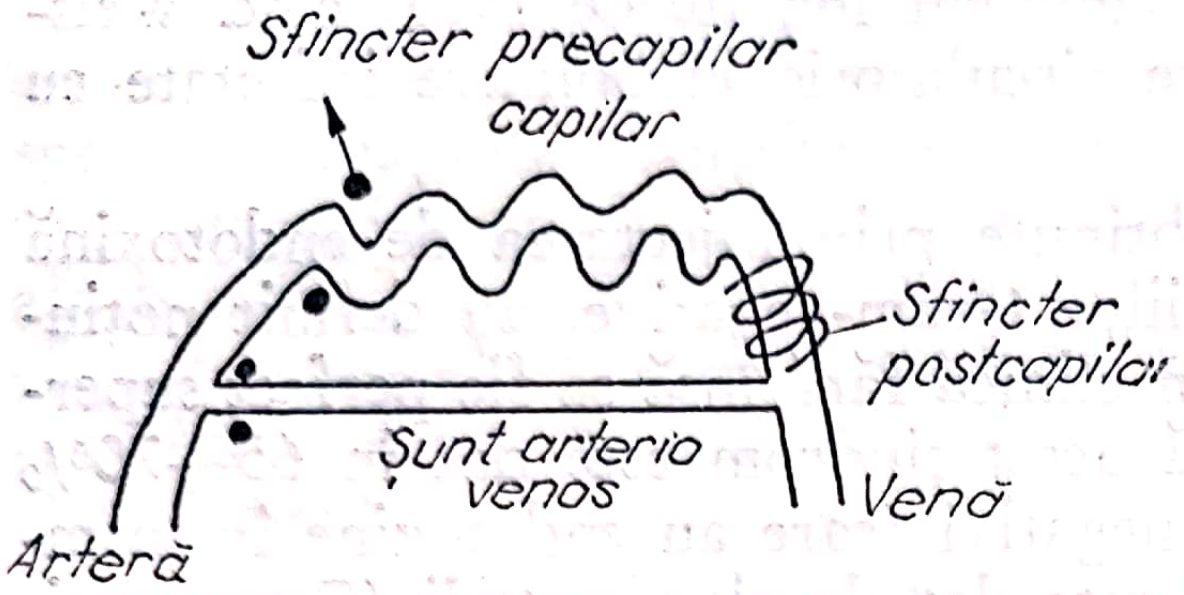

Circulaţie capilară normală

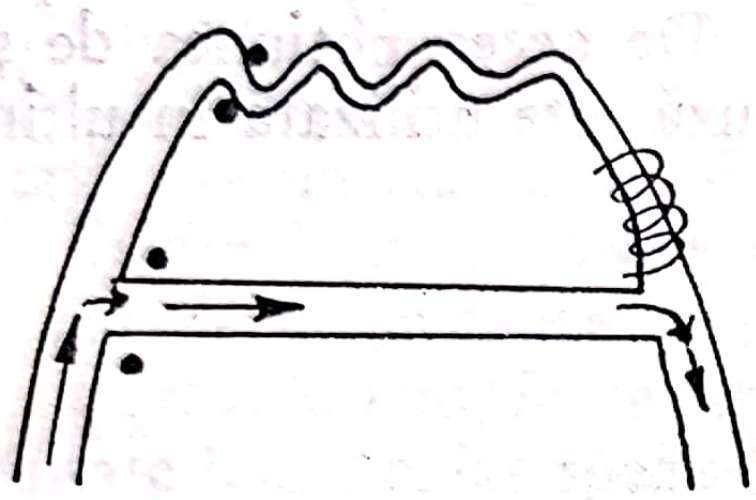

Vasoconstricţie cu deschiderea şuntului arteriovenos

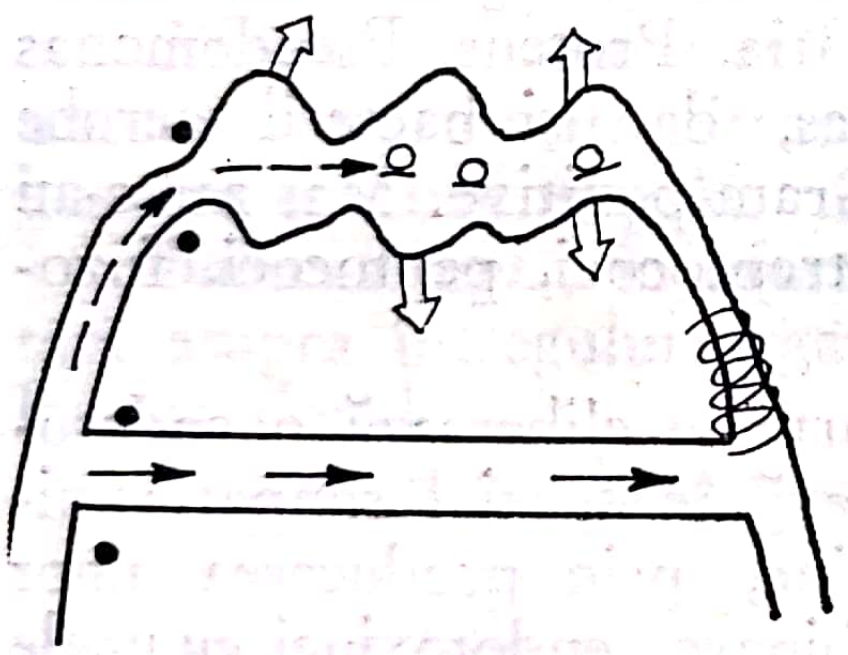

Stază capilară secundară

Fig. 11.5. — Dinamica vasculară periferică în şoc. (Roche şi colab., 1978).

Faza de debut a şocului este caracterizată prin vasoconstricţia generalizată a tuturor capilarelor, cu închiderea sfincterului precapilar şi deschiderea şunturilor arterio-venoase în zone periferice şi viscerale, păstrîndu-se o circulaţie centralizată (inimă, creier). Prelungirea ischemiei celulare determină anoxie celulară, acidoză metabolică şi creşterea substanţelor vasoactive (serotonina, histamina, bradichinina) care deschid sfincterul precapilar (reactiv metabolic) şi păstrează închiderea postcapilară (reactivă catecolaminic). Are loc o sechestrare a maselor sangvine în patul capilar ($45^0/_0$ din masa sangvină), instalîndu-se o disvolemie (falsă hipovolemie) cu întoarcere venoasă scăzută (scade PVC, debitul cardiac, minut-volumul, insuficienţă de perfuzie, insuficienţă parenchimatoasă (fig. 11·5).

Pe lîngă fenomenele hemodinamice locale şi generale, vasoconstricţia şi ischemia induc leziuni ale endoteliului capilar, care duc la extravazare de apă, electroliţi, proteine, elemente figurate. Staza determină fenomenul de *sludge* (aglutinare de hematii, augmentarea vîscozităţii sangvine în capilare, fenomenul Scott-Blaier), marginaţia — adezivitatea — agregarea trombocitelor, deci tromboze, eliberare de tromboplastină plachetară şi tisulară cu coagulare intravasculară şi diseminată (CID), asemănătoare fenomenului Sanarelli-Schwartzman, fenomen care amplifică şocul şi produce defibrinare (unele exotoxine, ca cele ale clostridiilor, acţionează direct asupra procesului de coagulare).

Hipoxia celulară este urmată de o creştere a respiraţiei anaerobe şi o acumulare de radicali acizi care trec în circulaţie. Se instalează o severă acidoză metabolică, reflectată în micşorarea pH sangvin şi a BE în creşterea lactaţilor şi piruvaţilor).

Anoxia celulară, dar mai ales acţiunea endotoxică directă pe membrana lizozomală, duce la eliberarea de enzime (există o creştere serică a betaglicozidazei, betagalactozidazei, proteazelor, hidrolazelor), care distrug uneori celula, creşterea acestor enzime fiind de o importanţă deosebită în aprecierea ireversibilităţii şocului.

Într-o fază iniţială, dominată de catecolamine, are loc o glicogenoliză şi lipoliză, de unde hiperglicemia şi hiperlipemia.

Glucocorticoizii nu sînt de ajuns să menţină gluconeogeneza, din cauza unor dezordini metabolice la nivel molecular celular.

Una din aceste dezordini este energetică, cu pierderea şi imposibilitatea de refacere a ATP, care între altele afectează sinteza de proteine în ribozomi, putînd să rezulte formarea de peptide incomplete vasoactive. Fără ATP membrana celulară nu poate reţine ionii de K (hiperkalemie) sau să excludă Na, rezultatul fiind un edem al celulei şi organitelor ei. Deficitul de energie duce la alterări ale ciclului oxidativ al glucozei, creştere de acid lactic şi a acidozei intra- şi extracelulară şi, în ultimă secvenţă, tulburări celulare ireversibile.

Hiperglicemia iniţială este urmată de o susţinută hiperglicemie însoţită de o acţiune alfa-adrenergică a catecolaminelor, care inhibă secreţia de bază insulinică. Are loc şi o stimulare a eliberării de glucagon, care blochează acţiunea alfa-adrenergică pe vascularizaţia splanhnică şi adipoasă (se permite compuşilor lipolitici să intre în circulaţia portă şi generală). Se pare că glucagonul este un factor în apariţia condiţiilor de hiperdinamie în şocul septic.

Agresiunea septică duce la dezordini consecutive în aparatul imunocompetent: o scădere importantă a reactivităţii imune antiinfecţioase, traduse în unele cazuri grave prin leucopenie, scăderea fracţiunii C_3 a complementului şi indicelui properdinic, opsoninelor, interferonului, a scăderii imunoreactivităţii macrofagice şi limfocitare etc.

Prin perturbările hemodinamice care afectează perfuzia şi oxigenarea tisulară, ca şi prin acţiunea directă a toxinei, se produc alterări foarte grave, temporar reversibile, ale majorităţii parenchimelor organice: tulburări cardiace (acţiune prin scăderea întoarcerii venoase, hipoxie, alterare miocardică toxică directă prin acţiunea endotoxinei sau a unui factor intermediar, factor depresiv miocardic (FDM) izolat în şocul septic), plămînul de şoc (diminuarea perfuziei pulmonare prin hipotensiune, CID, cu alternarea pneumocitului şi a producerii de surfactant şi formare de membrană hialină, colaps alveolar, şunt sangvin dreapta-stînga), insuficienţă renală acută (coborîrea debitului sangvin renal cu ischemie renală globală, cu ischemie renală parţială, cu scurtcircuitare corticală, alterări renale (necroză corticală consecutiv obstrucţiilor vasculare determinate de CID, acţiune agresivă toxică infecţioasă directă locală); insuficienţă hepatică (leziuni circulatorii, toxice); modificări cerebrale (perturbări de perfuzie cerebrală cu acţiune locală a produşilor de metabolism general alterat, de modificare locală metabolică şi acţiune directă toxică microbiană); modificări endocrine metabolice etc.

11.6.3. ASPECTE CLINICE

Şocul septic se poate declanşa oricînd în cadrul unei septicemii, unei stări infecţioase localizate, după o manevră terapeutică sau de investigaţie locală minimă (chiuretaj uterin, cateterism, puncţie etc.), Aspectele clinice sînt în mod obişnuit variate ca intensitate, evoluţie, desfăşurare, tabloul clinic al şocului septic compunîndu-se în esenţă din următoarele semne: hipertermie bruscă (39—40°), frisoane, mialgii, transpiraţii, hipotensiune (cu pensarea diferenţialei), tahicardie cu puls filiform, dispnee, tegument rece, palid sau palid-cianotic (uneori icter, tulburări digestive (vărsături, diaree), tulburări renale (oligo-anurie), tulburări neuro-psihice (confuzie, dezorientare, agitație sau prostrație).

Cu toate că simptomele sînt variabile, bolnavele pot să intre în două grupe principale ale aspectelor șocului septic (Charles, 1980).

Bolnavele calde și hipotensive. Este stadiul inițial al șocului septic, caracterizat prin hipotensiune sistemică, vasodilatație periferică și hiperventilație. Pielea este caldă și uscată, vasodilatația dă aspect vultuos, dar cu tentă cianotică. Cu toată hipotensiunea, diureza este convenabilă. Există perioadă de tranziție și alternanță cînd bolnava poate fi normotensivă, caldă sau cianotică, cu extremități reci. În acest stadiu mecanismele homeostatice se opun efectelor circulatorii ale agenților nocivi.

Bolnave reci, hipotensive. Aspectul este de colaps cardio-vascular profund, cu hipotensiune severă, tahicardie cu puls filiform, scăderea debitului cardiac, insuficiență miocardică. Există o alterare a ventilației și schimburilor gazoase (dispnee, hiperpnee, raluri umede pulmonare), fenomene de insuficiență hepatică și renală.

În acest stadiu temperatura este subnormală, pielea este umedă, rece, cu cianoză din cauza inadecvației circulației periferice, venele sînt colabate, oligoanurie, tulburări de coagulare. Există modificări variabile neuro-psihice.

De obicei se ajunge la șoc ireversibil, insuficiență cardio-renală, comă.

11.6.4. FORME CLINICE

Se descriu numeroase aspecte clinice ale șocului septic. Astfel este forma clasică a șocului endotoxinic, determinat de bacterii Gram-negative, șocul septic generat de germeni Gram-pozitivi (hipotensiune moderată, diureză puțin afectată, fără diaree — vărsături, debit cardiac și presiune centrală venoasă normale, acidoză moderată). *Șocul hipodinamic și șocul hiperdinamic.* Weil și Schubin descriu patru tipuri: *tipul 1* (obișnuit, sever, al șocului septic) cu evoluție brutală, scăderea debitului cardiac, a tensiunii arteriale, creșterea presiunii venoase centrale, oligurie, acidoză. *Tip 1 A,* cu vasodilatație, tegument cald, TA moderat scăzută, fără acidoză și oligurie. *Tipul 2 B,* asemănător cu 2 A dar cu tegument rece, cianotic și prezența acidozei. *Tipul 3,* în care la șocul septic se adaugă pierdere de fluid (peritonită, ocluzie intestinală etc.). *Tipul 4,* șoc refractar la tratament.

În practică, disociația strictă în tipuri de șoc este greu de realizat, bolnavele făcînd parte din cele două aspecte descrise anterior, cu posibilități de trecere din unul în altul și cu evoluție posibilă a ambelor în formă de șoc septic sever refractar la tratament.

11.6.5. INVESTIGAȚIILE PARACLINICE

Investigațiile paraclinice sînt esențiale pentru evaluarea șocului, a prognosticului, dar mai ales a terapeuticii.

Studii bacteriologice: culturi și frotiuri din focare (uter, puroi etc.) pentru identificare de germeni aerobi-anaerobi Gram-pozitivi sau negativi, hemocultură repetată la 8 ore în primele două zile, urocultură:

Studii hematologice: hemo-leucogramă (poate să existe o leucopenie după frison, prin vasoconstricția și irigația deficitară a măduvei oaselor, agregarea leucocitară în CID), hematocrit (la 4 ore dacă este hemoragie sau hemoliză), numărătoare de trombocite (sub 40 000 în CID), tablou al factorilor de coagulare (în CID prelungirea timpului de protrombină, creşterea timpului parţial de tromboplastină, creşterea produşilor de degradare a fibrinei).

Studii biochimice pentru decelarea acidozei (pH scăzut) P CO_2 scăzut, bicarbonat scăzut) a alcalozei respiratorii în septicemii grave (pH scăzut, bicarbonat normal), PO_2—PCO_2, ionogramă (hiponatremie, hipocloremie, hiperkaliemie, hipocloremie, hiperkaliemie), creatinină, uree, bilirubină, proteine, examen urină etc. Radiografie pulmonară (plămîn de şoc cu congestie, opacităţi alveolare confluente-difuze). Presiune venoasă centrală. Debit cardiac, electrocardiografie etc.

11.6.6. DIAGNOSTIC DIFERENŢIAL

Numeroase sindroame pot fi diferenţiate de aspectele şocului septic: infarctul miocardic, embolia pulmonară, embolia amniotică.

11.6.7. TRATAMENT

Intervenţia terapeutică precoce în primele ore de la debut este determinantă pentru salvarea bolnavelor, în 50% din cazurile de şoc septic perioada de la debut pînă la exitus fiind mai mică de 48 de ore. Indiferent de forma de şoc, terapeutica trebuie să aibe ca scop imediat restabilirea irigaţiei organelor vitale, corectarea tulburărilor metabolice asociate cu scăderea oxigenării tisulare, eradicarea procesului infecţios.

În acest sens secvenţele intervenţiei terapeutice ni se par bine încadrate în schema mnemotehnică a lui Weil (1969), însuşită de Charles (1980) = VIP — *PS* în care V=ventilaţie, I=infuzie lichid, P=pompă cardiacă, P=medicaţie (pharmacology) S=terapie specifică.

— Ventilaţie: cînd respiraţia spontană este insuficientă se face respiraţie cu presiune pozitivă a O_2. În cazuri severe există o presiune ventilatorie pozitivă la sfîrşitul expiraţiei, prin care se instalează o presiune respiratoare pozitivă continuă.

— **Perfuzia**: recunoaşterea precoce a hipoperfuziei tisulare este esenţială pentru succesul terapiei (diureza orară, presiunea arterială şi pulsul sînt semne clinice de apreciere indirectă). În funcţie de PVC (bine determinată) şi coroborată cu alţi parametri, se va face administrarea de lichid. Primul obiectiv este creşterea presiunii oncotice plasmatice, pentru a restaura şi menţine volumul plasmatic şi integritatea circulatoare (sînge, plasmă, albumină umană). După aceasta pierderea de lichid poate fi înlocuită cu soluţii coloidale, saline (soluţiile cristaloide sînt de obicei administrate în cantitate dublă faţă de sînge şi coloide).

Trebuie accentuat că creşterea volumului sangvin este piatra unghiulară a terapiei în şocul septic.

— Pompa cardiacă. Monitorizarea cardiacă este absolut necesară. Inima este afectată de la început, prin imposibilitatea debitului cardiac de a corespunde cererilor circulatorii date în special de şuntarea arterio-venoasă şi efectele toxice ale toxinelor asupra circulaţiei şi miocardului.

Utilizarea efectului inotrop al digitalelor (injectabile) şi inotrop al izoproterenolului este amplificat de scăderea rezistenţei periferice prin stimularea beta-adrenergică dată de izuprel.

Progrese recente s-au realizat prin utilizarea dopaminei, care posedă efecte inotrope, cronotrope, vasodilatatorii, coronariene și renale, cu creșterea reflexului renal (Goldberg, 1972; Hillenberg și colab., 1973; Branch și colab., 1973; Winslow și colab., 1973).

Persistența vasoconstricției, cu toată PVC peste 10 cm apă, indică o vasodilatație printr-un alfablocant (clorpromazin), crescîndu-se cantitatea de fluid injectat o dată cu vasodilatația.

Terapia medicamentoasă, a) *antibioterapia* se instalează de la început înainte de a avea rezultatul antibiogramei. În general va acoperi germeni Gram-negativi și Gram-pozitivi (eventual anaerobi) asocieri de cefalosporine sau peniciline semisintetice+aminoglicozide (cefalotin — cefapolin+gentamicină, oxacilină+gentamicină sau kanamicină), la care se poate asocia metronidazol injectabil. Cloramfenicolul are acțiune în 90% din cazuri asupra germenului bacteroides fragilis, idem lincomicinele și clindamicinele, iar penicilina asupra clostridiilor. În ultimul timp se indică cefamicina semisintetică (cefoxitin) cu acțiune pe bacteroides și germeni aerobi.

b) *Corticoterapia* stabilizează membrana celulară și lizozomală, integritatea capilară, scade permeabilitatea capilară, antagonizează tulburările reglării metabolismului glucozei, are efect inotrop asupra miocardului, descrește rezistența arteriolară periferică, potențează aminele vasopresoare. Terapia va începe printr-o administrare masivă inițială (metilprednisolon, sodiu succinat 30 mg/kilocorp sau dexametazon 3 mg/kilocorp).

c) *Terapia heparinică.* Deși șocul septic declanșează CID, heparinoterapia nu s-a dovedit eficace în asemenea situație (Corrigan și Kiernat, 1973; Corrigan, 1977). Coagulopatia fiind un episod în șocul septic, terapia ideală este tratarea bolii în sine, care va duce la eradicarea factorilor de CID (Charles, 1980). Numai dacă CID persistă cu toate măsurile intensive de resuscitare se va utiliza perfuzia de heparină.

Terapia specifică. a) *Terapia chirurgicală.* Cu toată terapia bine condusă și imediată a șocului septic, intervenția operatorie este totdeauna necesară cînd există o sursă septică abordabilă chirurgical. În avortul septic, după sau în timpul tratamentului șocului, se va proceda la controlul cavității uterine și extragerea resturilor ovulare. Dacă bolnava nu răspunde printr-o ameliorare clinică și biologică în aproximativ 6 ore de la începutul terapiei de deșocare și controlul cavității uterine, este indicată histerectomia abdominală (la fel în perforații sau infecții cu clostridii). Intervenția trebuie să se facă înainte ca procesul să treacă într-un șoc ireversibil.

b) *Insuficiența renală.* Injectarea de manitol are efect în oliguria prerenală dată de hipoperfuzia renală prin insuficiență de debit cardiac, deficit de fluid și electroliți (Griffith și colab., 1978), iar în hiperhidratare, furosemidul în doze pînă la 1 200 mg dă rezultate pozitive.

Insuficiența renală acută care nu corespunde mijloacelor uzuale de resuscitare necesită hemodializă sau dializă peritoneală.

c) *Hemoragia.* Defectele de coagulare tind să se rezolve spontan cînd focarul septic a fost eradicat. Persistența unei hemoragii necesită înlocuirea masei sangvine (preferabil sînge proaspăt, coagulopatia fiind multifactorială).

În general, terapeutica șocului septic cere o înaltă calificare a personalului de îngrijire, o colaborare strînsă între secția de terapie intensivă, obstetrică-ginecologie, laborator și alte secții paraclinice, o supraveghere continuă a bolnavelor şi organizarea deosebită a întregii acţiuni pentru ca în orice moment să se adapteze terapia şi să se facă faţă stării de urgenţă.

BIBLIOGRAFIE

ACAR J. — Actualité des infections à bactéries anaérobes. *Rev. du prat.*, 1977, 27, 3, 95—96.

ALESSANDRESCU DAN, DUMITRESCU ANCA, MIHELIS ANCA — Utilizarea izoproterenolului în tratamentul şocului septic (endotoxic). *Obst. şi ginec.*, 1971, 5, 537—548.

BARRIER P. Y. — L'infection génitale grave en pratique gynécologique. *Rev. Franç. Gynéc.*, 1978, 73, 4, 247—250.

BAUDET J., TABASTE J., DAFFOS F. — Les suites de couches normales et pathologiques. Encyclopédie Médico-Chirurgicale, vol. IV Obstétrique. 5110 A^{10}-11-1976, Edition technique, Paris, 1980.

BRUKNER I. — Medicină internă. Ed. Medicală, Bucureşti, 1979.

CAVANAGH D., RAO P.S., COMAS M. R. — Septic Shock in: Obstretics and Gynecology, Philadelphia, W. B. Saunders Co. 1977.

CHARLES D. — Infections in: Obstetrics and Gynecology — W. B. Saunders Comp. Philadelphia — London — Toronto, 1980.

CONTAMIN R., BERNARD P., FERRIEUX J. — Gynécologie Générale. Ed. Vigot Frères, Paris, 1977.

CUNNINGHAM F. G. — Treatment of obstetric and gynecologic infections with cefamandole. *Am. J. Obstet. Gynecol.*, 1979, 133, 6, 602—611..

DELLENBACH P., MÜLLER P., PHILIPPE E. — Infections utéroannexielles in: Enciclopédie Médico-chirurgicale. Vol. 3.
Gynécologie 470 A^{10}-11-1972. Enciclopédie médico chirurgicale. Editions techniques, Paris, 1980.

DUMITRESCU ANCA — Şocul septic (Bacteriemic). *Obst. şi Ginec.* 1971, 3, 347—364.

DUMITRESCU ANCA, MATEESCU U., DRAGOMIRESCU RODICA — Consideraţii privind peste 150 de cazuri de şoc toxico-septic în patologia obstetrico-ginecologică. *Obst. şi ginec.*, Bucureşti, 1977, 1, 1—16.

HARRIS R. — Bacteriemia of pelvic infection.
Am. J. Obst. Gysecol., 1980, 136, 3, 408—409.

HERSHEY D. W., PROTAS J. M. — Endometritis — parametritis simulating sigmoid carcinoma. *Am. J. Obstet. Gynecol.*, 1979, 135, 1, 150—152.

GREEN T. — Gynecology. Little, Brown and Comp., Boston, 1977.

LECHAUX J., GRECO J., GRETILLAT F, ACAR J. — Infections intraabdominales à germes anaérobes. *Rev. du prat.*, 1977, 27, 3, 135—144.

LUCA V., DARUTZI AL., OPRESCU I., PALOS N. — Imunoterapia pasivă în stările puerperale grave. *Obst. şi ginec.* 1979, 4, 377—381.

MAGNIN G. — Les infections puerpérales graves. *Rev. Franç. Gynéc.*, 1978, 73, 4, 243—245.

MATTINGLY R. — The Linde's operative gynecology.
J. B. Lippincott Comp., Philadelphia-Toronto, 1977.

MONDOR H. — Diagnostics urgents (abdomen). Masson et Comp. Ed., Paris, 1947.

NICOLESCU P., ZAHARIA M. — Morfopatologia aparatului genital feminin, Anatomia Patologică, Red. I. Moraru. Ed. Med. Bucureşti, 1980.

NOVAK E., SEEGAR JONES GEORGEANNA, JONES H. — Gynécologie pratique. Ed. Maloine, Paris, 1973.

RACINET C., FADLI M. — Complications infectieuses graves de la régulation des naissances. *Rev. Franç. Gynéc.*, 1978, 73, 4, 239—241.

ROCHE C., BOULETREAU P., GUIGNIER M. — Le choc septique. *Rev. Franç. Gynécol.*, 1978, 73, 4, 235—237.

12. TRAUMATISME UTERINE

DR. FELICIA REBEDEA

Traumatismele uterine mai frecvent observate în patologia obstetricală şi ginecologică, cu implicaţii imediate şi tardive nefavorabile în special asupra funcţiilor menstruală şi gestativă sînt sinechiile şi perforaţiile uterine.

12.1. SINECHIILE UTERINE

12.1.1. ISTORIC

Aderenţele intrauterine traumatice au fost cunoscute ca entitate morbidă încă de la sfîrşitul secolului XIX.

Primul caz de atrezie totală a cavităţii uterine, consecinţa unui chiuretaj uterin postpartum, a fost publicat de Fritsch în anul 1894. În anul următor, Veit publică primul caz de atrezie parţială uterină apărut după un chiuretaj postabortum.

Sinechiile încep să fie mai bine studiate la începutul primei jumătăţi a sec. XX. Halban (1917) constată coexistenţa unei atrezii parţiale uterine cu hematometrie, după un chiuretaj uterin efectuat în afara stării de gestaţie. Mult mai tîrziu, Rass (1927) şi Stamer (1946), bazaţi pe observaţii mai numeroase asupra aderenţelor uterine, aduc în discuţie date în legătură cu condiţiile de apariţie ale acestora, aspectul clinic şi conduita terapeutică în aceste situaţii. Hald (1949) atrage atenţia asupra utilităţii examenului radiologic (histerografia) în diagnosticul sinechiilor uterine.

J. Asherman, în 1950, precizează circumstanţele etiopatogenice, clinice şi radiologice în cazul aderenţelor uterine, precum şi indicaţiile şi conduita terapeutică; descrie aderenţele totale (simfizele) uterine secundare evacuării chirurgicale a uterului, entitate morbidă cunoscută şi astăzi sub denumirea de sindrom Asherman.

În ţara noastră, D. Săvulescu a fost printre primii care a atras atenţia asupra etio-patogeniei şi conduitei terapeutice în acest sindrom. Autori ca Musset, Netter, Dalsace, Solal au adus în discuţie observaţiile lor privitoare la această patologie cu ocazia celui de-al XII-lea Congres al Federaţiei de Obstetrică şi Ginecologie de limbă franceză care a avut loc la Marsilia în 1957.

Influenţa nefavorabilă în geneza accidentelor în cursul naşterii şi expulziei a fost precizată de De Poorter (1961), Musset, Netter şi Solal (1965).

P. Sîrbu, în 1971, în volumul „Chirurgia funcţională a uterului" discută date privitoare la etio-patogenia, diagnosticul şi conduita terapeutică în sinechiile şi simfizele uterine, pentru ca ulterior, în 1976, şi mai recent în 1981, în tratatul de Chirurgie ginecologică să discute pe larg indicaţiile şi tehnicile chirurgicale în cazul sinechiilor uterine.

12.1.2. DEFINIŢIE

Sinechiile uterine definesc procesele cicatriceale endouterine şi endocervicale care realizează coalescenţa parţială sau totală a pereţilor uterini şi/sau ai canalului endocervical prin formarea de benzi fibro-musculare, rareori acoperite de endometru.

Termenii *sinechie* şi *simfiză uterină* au o semnificaţie diferită numai din punct de vedere etio-patogenic. Termenul de *sinechie* este consacrat proceselor aderenţiale limitate, obstructive sau nu, iar termenul de *simfiză* proceselor aderenţiale care determină coalescenţa pereţilor uterini, cu dispariţia totală a cavităţii uterine.

12.1.3. CLASIFICARE

Sinechiile pot fi clasificate în raport cu modul lor de apariţie, cu vechimea procesului cicatriceal aderenţial, cu extinderea leziunilor, localizarea şi numărul lor.

În ceea ce priveşte modul de apariţie, sinechiile sînt: 1. *spontane* şi 2. *provocate.*

Simfizele endouterine care apar *spontan* sînt de obicei consecinţa proceselor inflamatorii cronice tuberculoase, care prin lezarea endometrului favorizează coalescenţa pereţilor uterini şi instalarea amenoreei primare. Stenozele şi atreziile cervicale, constatate în menopauză şi foarte rar la nuliparele în vîrstă, sînt de fapt consecinţa deficitului hormonal estrogenic.

Sinechiile *provocate* apar secundar acţiunii unor manevre obstetricale sau chirurgicale de golire a uterului (postabortum, postpartum), a agresiunilor fizice şi chimice asupra endometrului, intervenţiilor chirurgicale ginecologice (miomectomii, miometrectomii).

În raport cu vechimea procesului cicatriceal, considerat din momentul acţiunii agentului traumatic provocator, sinechiile sînt:

recente, cînd au sub un an vechime; *vechi,* cînd au peste un an vechime şi *foarte vechi,* cînd prin leziunile hiperplazice constituie progresiv în timp, seamănă cu procese pseudotumorale.

În raport cu extinderea lor sinechiile sînt totale şi *parţiale.* Sinechiile totale sau simfizele uterine, afectează total cavitatea uterină şi, de cele mai multe ori, şi colul. Sinechiile parţiale interesează suprafeţe mai mult sau mai puţin întinse ale cavităţii uterine şi/sau ale colului uterin.

În raport cu localizarea la diferite niveluri ale uterului sinechiile sînt: *corporale* (fig. 12.1, 12.2), *cervicale* (fig. 12.3) *cervico-istmice* (fig. 12.4), şi *totale* (simfizele). (fig. 12.5, 12.6).

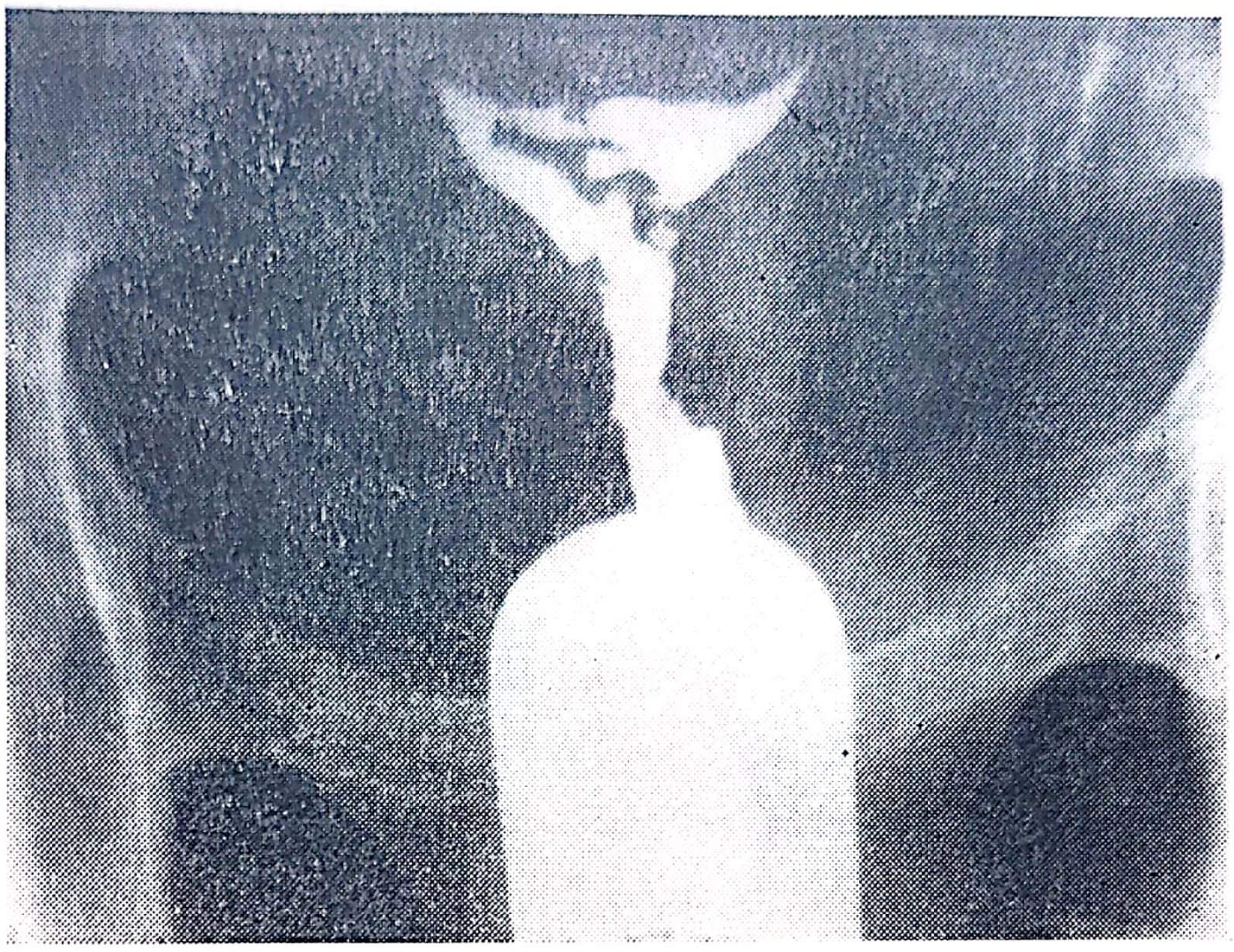

Fig. 12.1. — Sinechie uterină corporală posttraumatică.

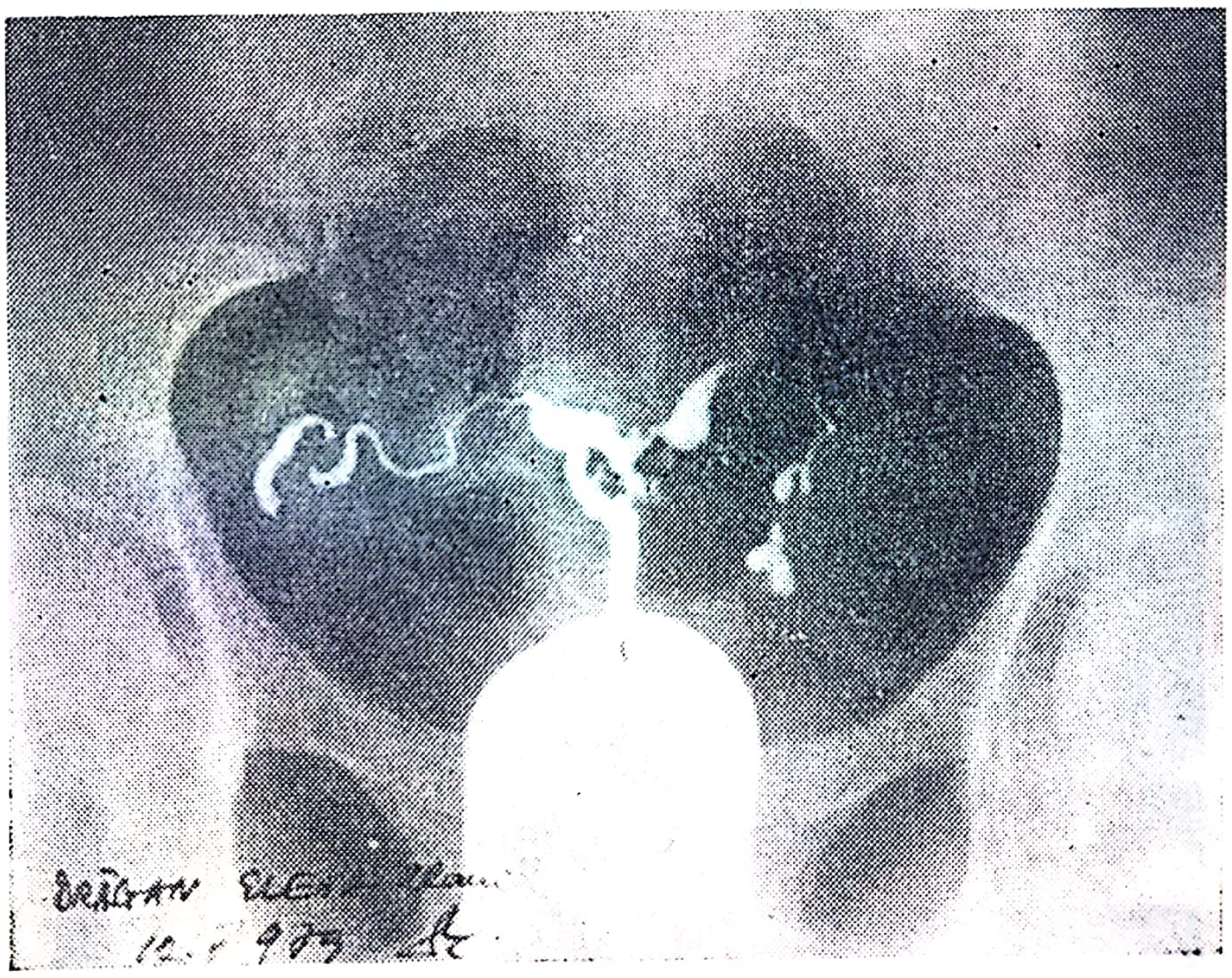

Fig. 12.2. — Sinechie uterină corporală centrală posttraumatică.

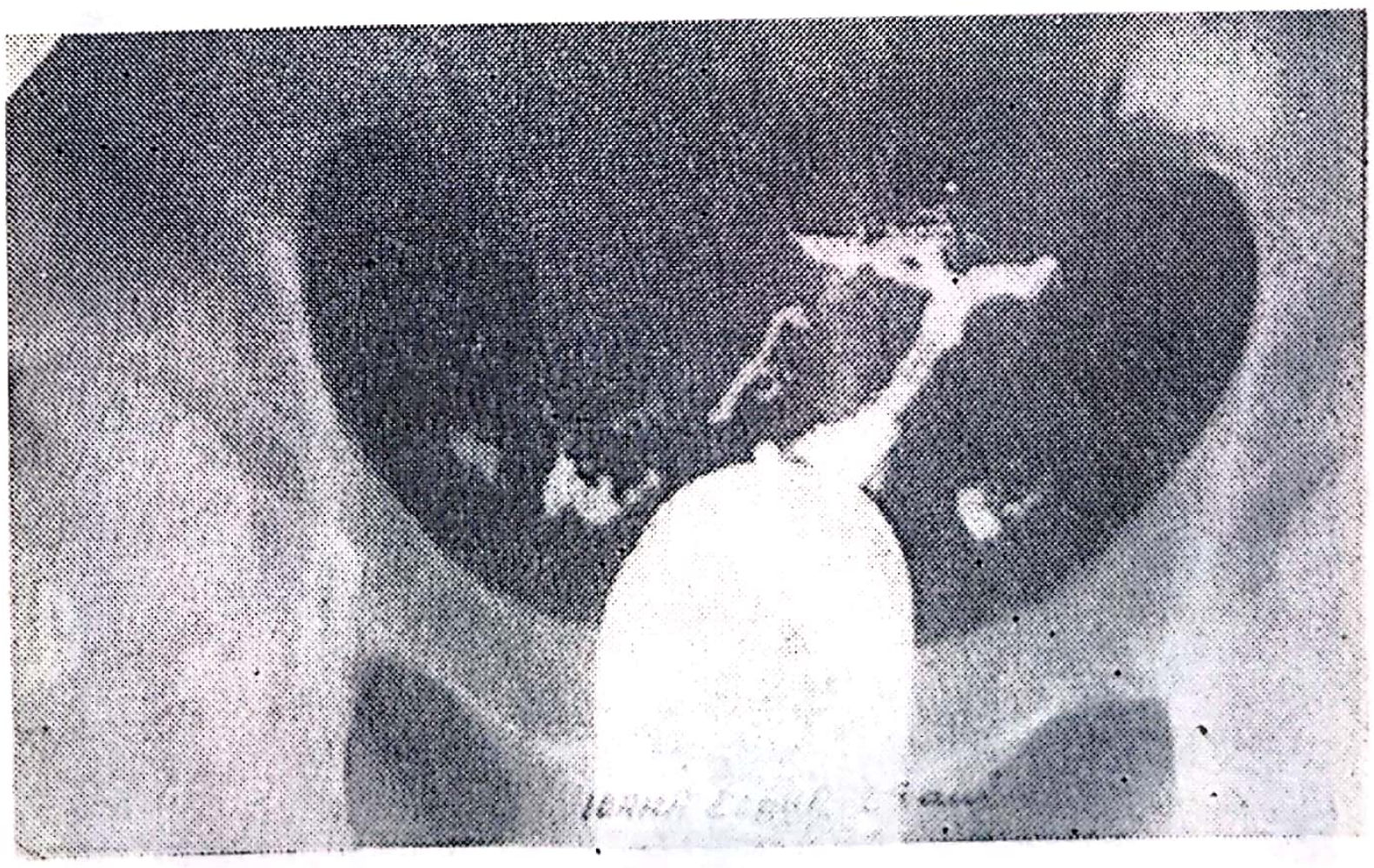

Fig. 12.3. — Sinechie corporală și cervico-istmică. Reflux vasculo-limfatic.

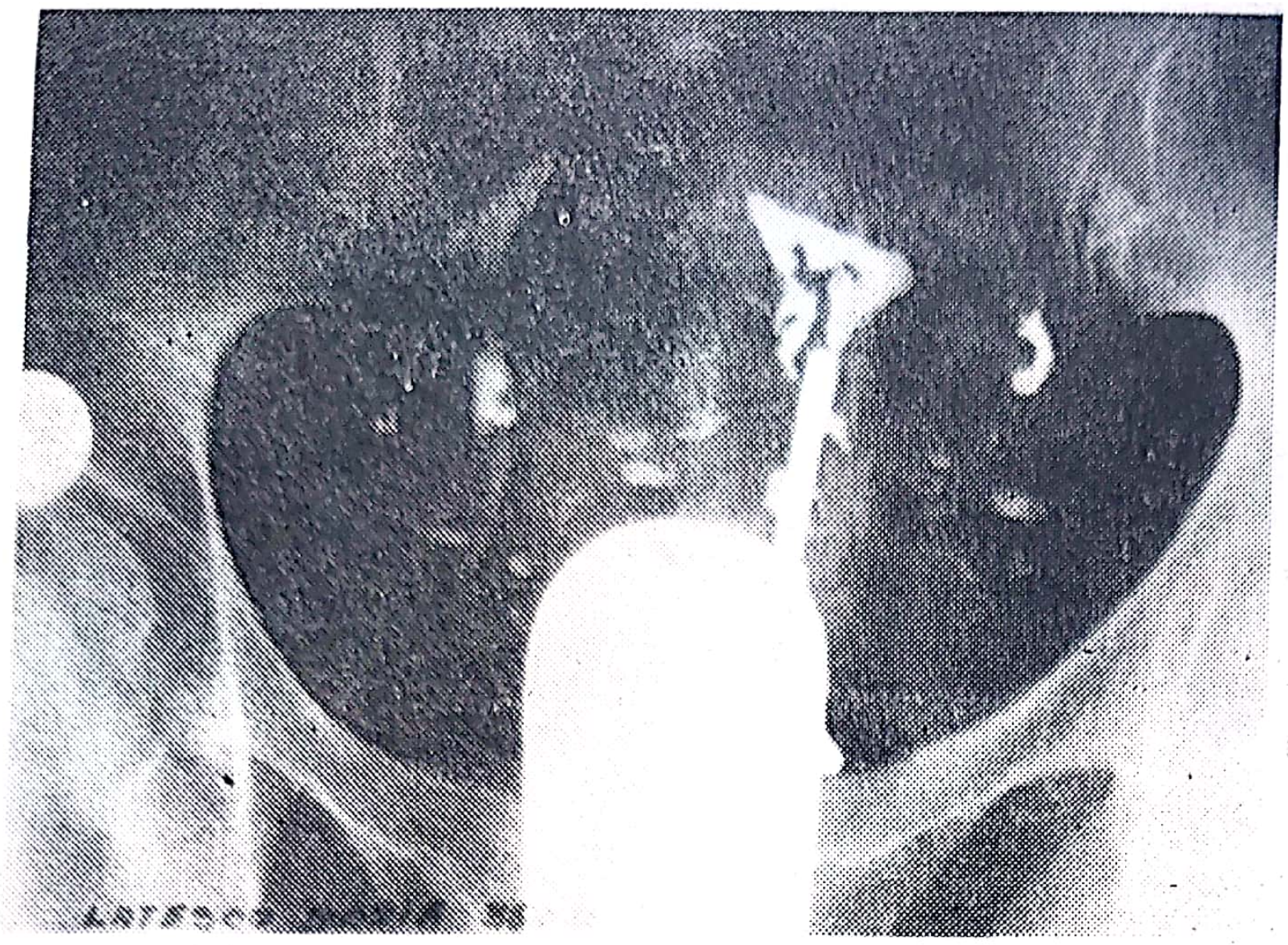

Fig. 12.4. — Sinechie corporală centrală posttraumatică și cervico-istmică. Reflux vascular periuterin.

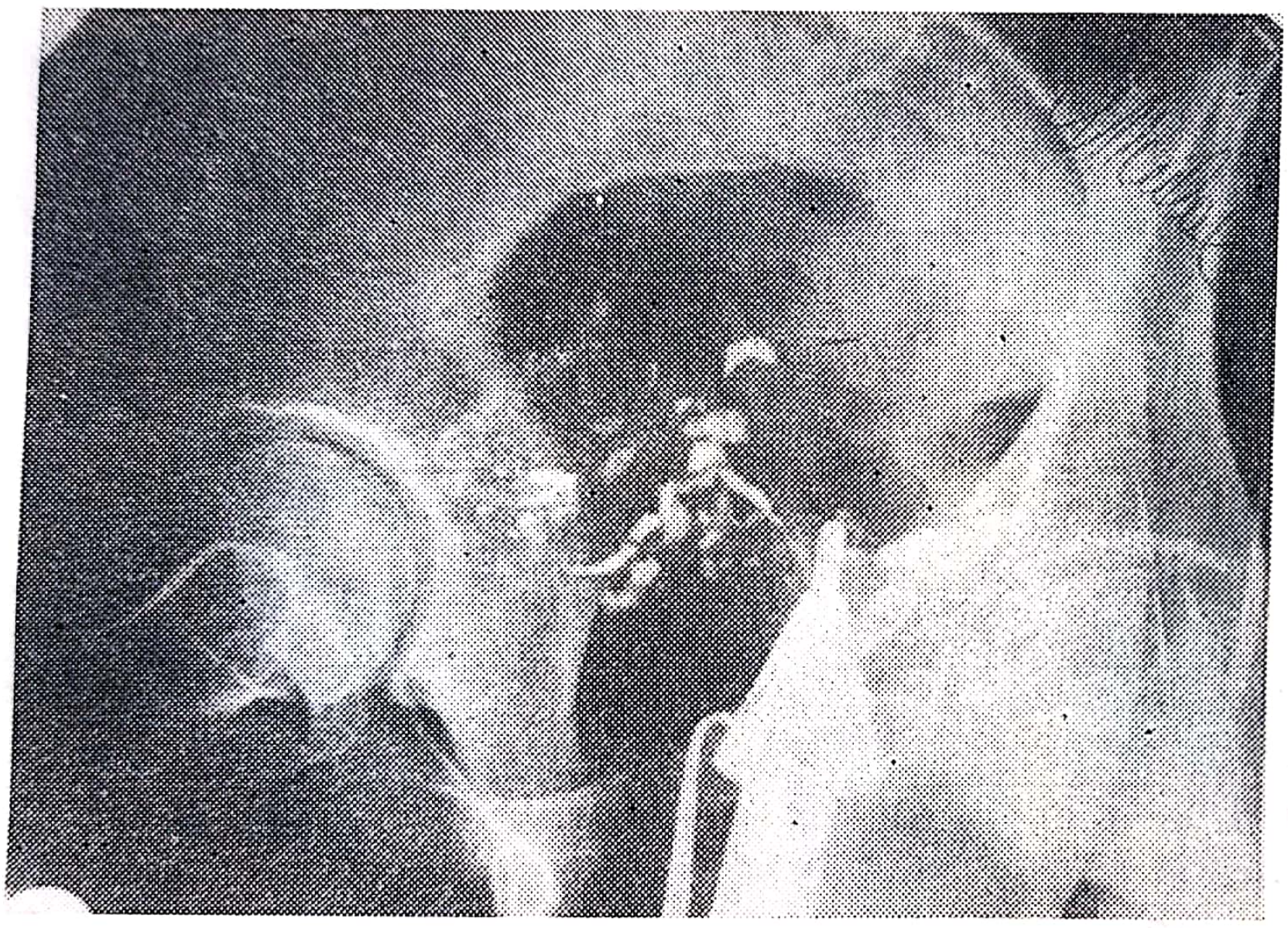

Fig. 12.5. — Simfiză uterină. Reflux vasculolimfatic.

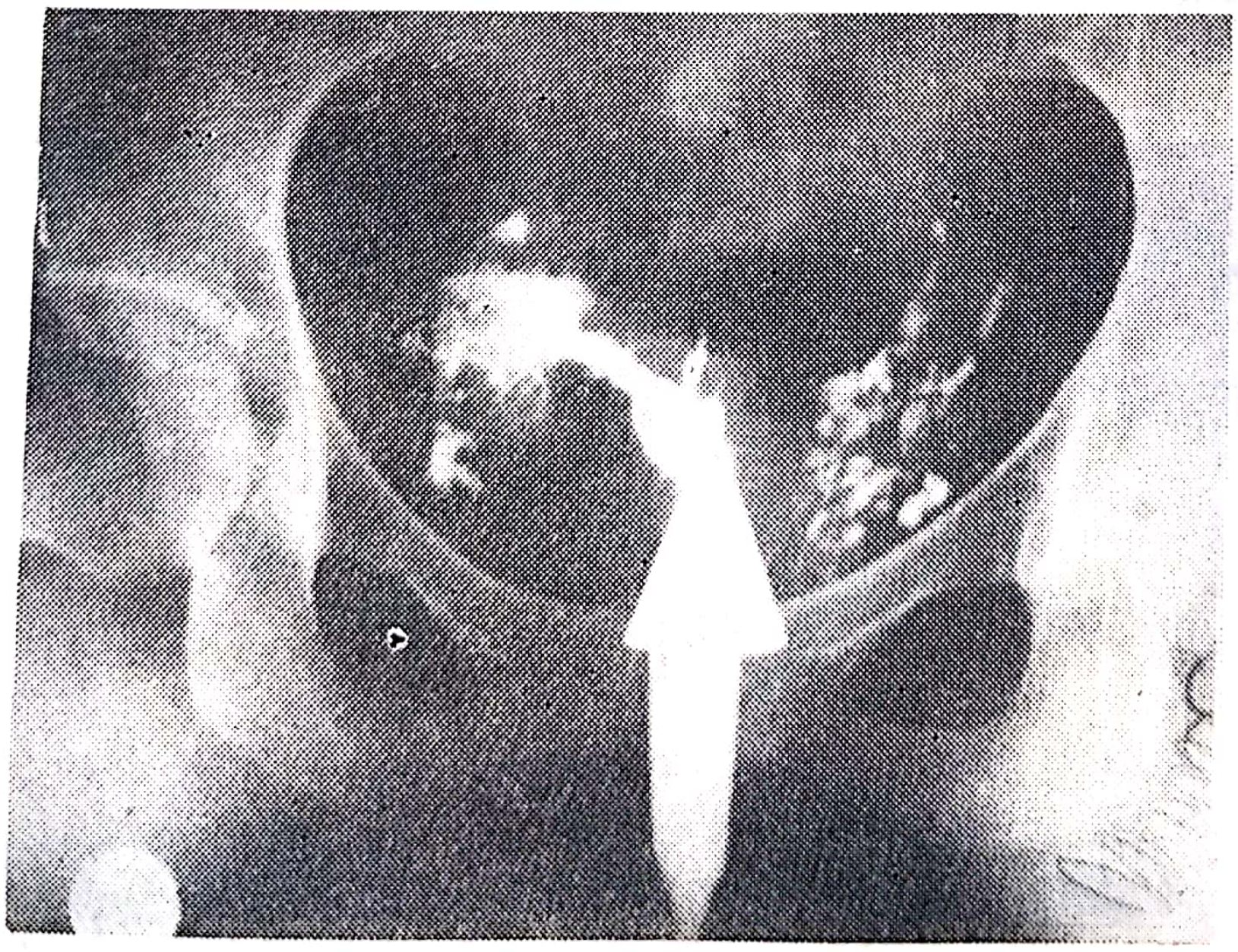

Fig. 12.6 — Simfiză uterină. Reflux vasculolimfatic.

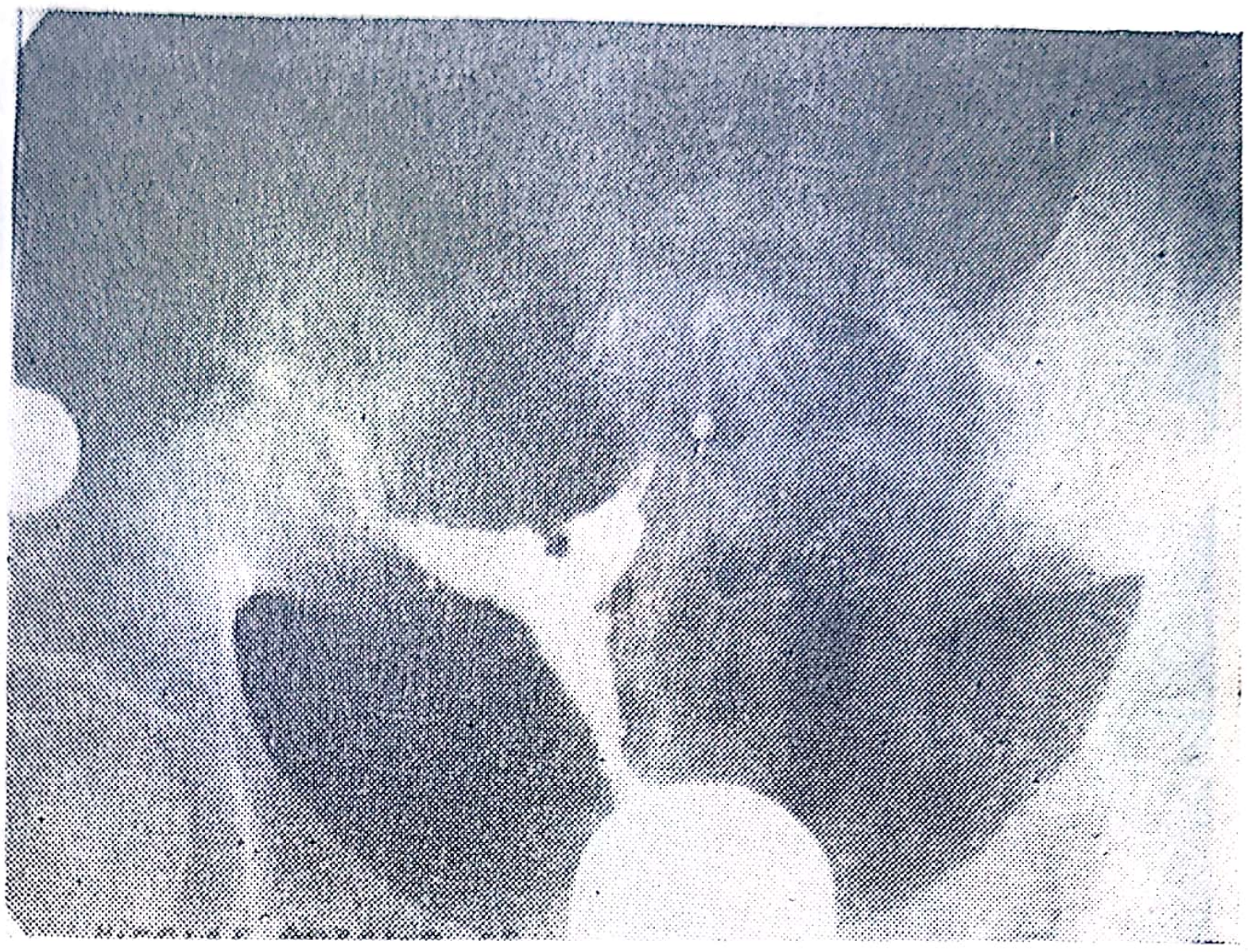

Fig. 12.7. — Mică sinechie corporală fundică.

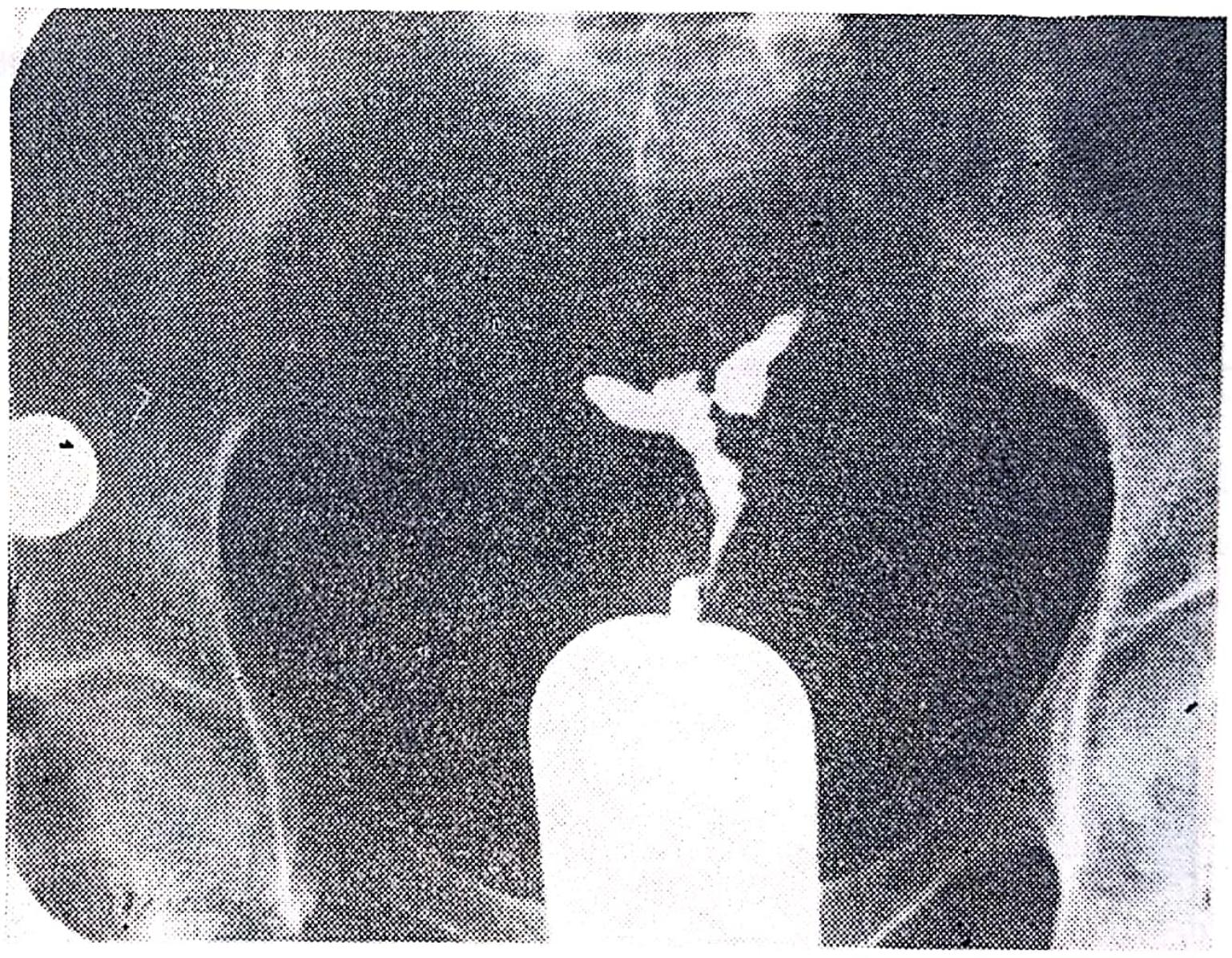

Fig. 12.8. — Sinechie corporală posttraumatică.

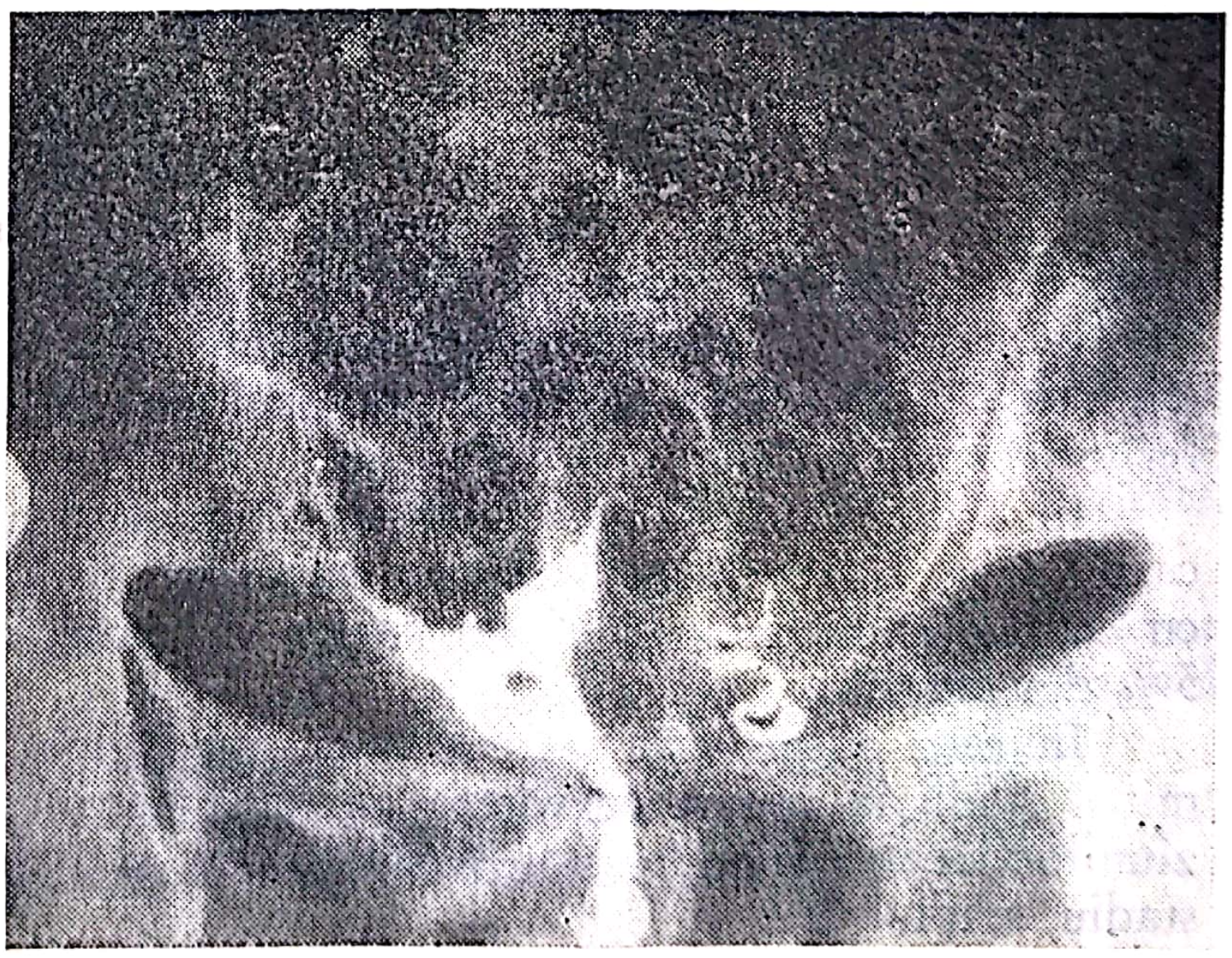

Fig. 12.9. — Sinechie uterină corporală fundică și posttraumatică.

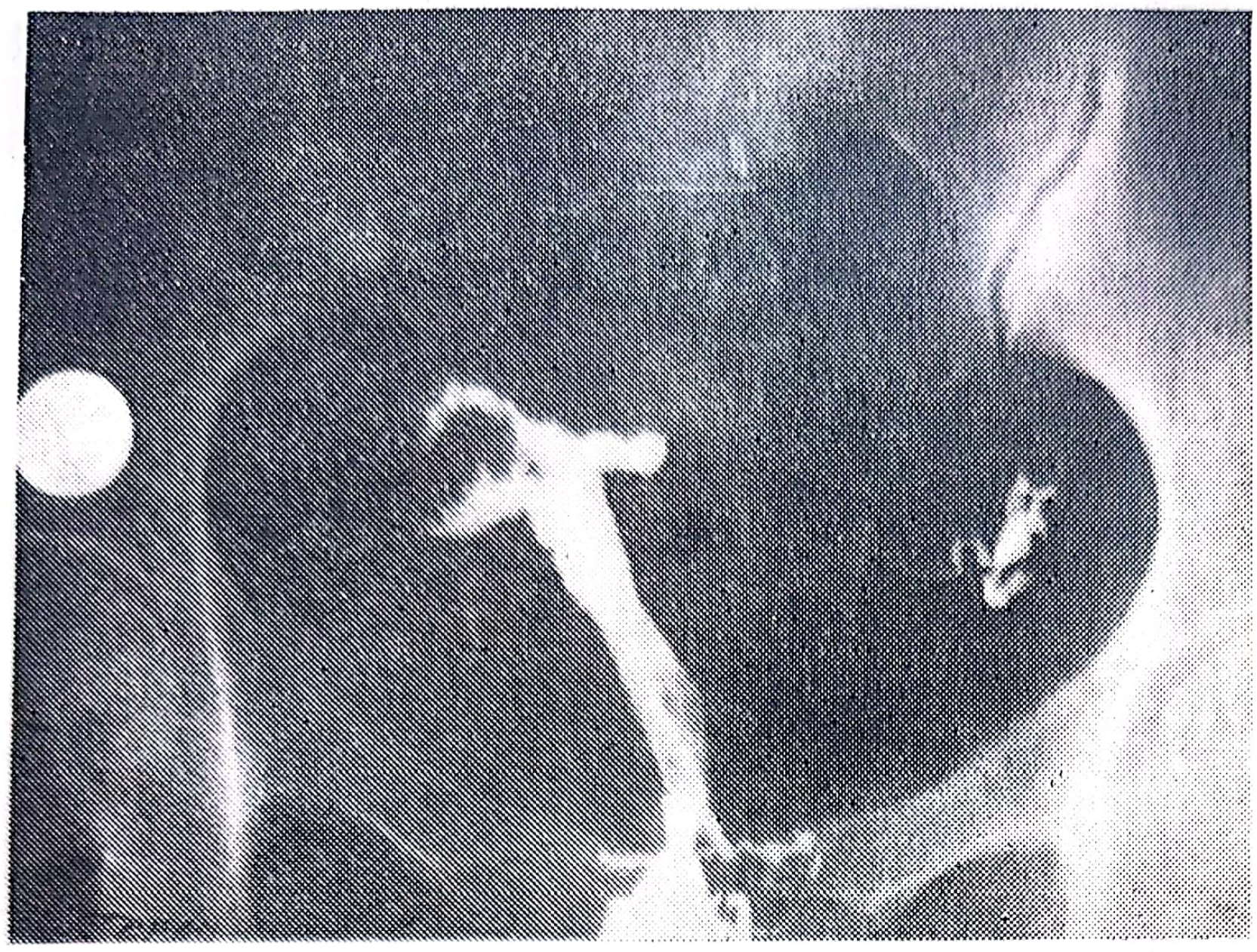

Fig. 12.10. — Sinechie corporală posttraumatică.

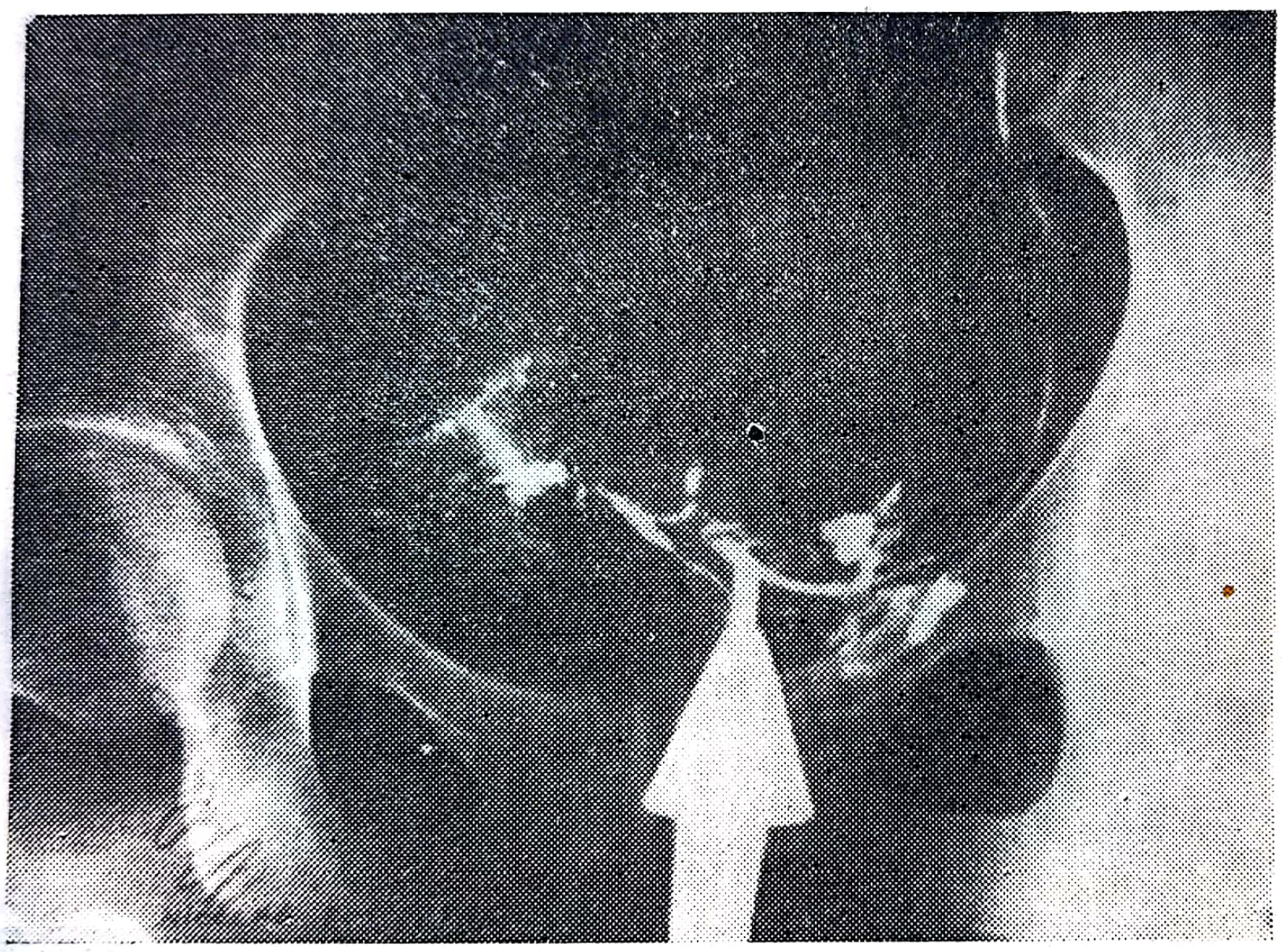

Fig. 12.11. — Simfiză uterină. Reflux vasculo-limfatic.

Sinechiile corporale pot fi situate: central, lateral, marginal la nivelul coarnelor sau al fundului uterin. Sinechiile cervicale afectează orificiul cervical extern și intern și/sau canalul cervical. Sinechiile istmice sînt frecvent asociate cu cele cervicale, de unde și denumirea de sinechii cervico-istmice.

În raport cu numărul lor, sinechiile sînt: *unice* (fig. 12.7) sau *multiple*. (fig. 12.8, 12.9). Cele multiple pot fi situate în aceeași zonă sau în locuri diferite (corp la col).

În ordinea frecvenței sinechiile sînt localizate corporal în 70—80% din cazuri (fig. 12.10, 12.11), cervico-istmic în 15% din cazuri, corporale asociate cu cervico-istmice în 10% din cazuri și totale, respectiv simfizele uterine, în 5% din cazuri.

În ceea ce privește stadializarea sinechiilor, Toaff și Krochik (1963) admit 4 stadii în raport cu forma cavității uterine, cu numărul și întinderea leziunilor cicatriceale. Acestor stadii Robert și Palmer (1963) le adaugă un nou stadiu, stadiul 0:

— sinechii stadiul 0, sinechii care dispar sub presiunea exercitată în timpul introducerii substanței de contrast cu ocazia efectuării histerografiei, fapt care ar putea crea dificultăți în confirmarea diagnosticului stabilit anterior;

— sinechii stadiul I, sinechii unice, cu dimensiuni mici sau mijlocii, cu păstrarea conturului normal al cavității uterine;

— sinechii stadiul II, sinechii unice, mari sau sinechii multiple de dimensiuni mici, cu păstrarea conturului normal al cavității uterine;

— sinechii stadiul III, sinechii unice sau multiple, cu deformarea cavității uterine prin localizarea marginală a unora dintre acestea.

— sinechii stadiul IV, sinechii multiple, cu dispariția aproape în totalitate a cavității uterine.

12.1.4. ETIOLOGIE

P. Sîrbu (1971, 1976, 1981) subliniază rolul determinant al factorilor traumatic și infecțios în geneza sinechiilor uterine.

W-P-Dmonski, Ramaa Rao și A. Scommegna (1980) consideră că sinechiile uterine sînt de origine iatrogenă, cu toate că infecția endometrială reprezintă un factor semnificativ asociat în majoritatea cazurilor.

Factorii etiologici implicați în apariția aderențelor uterine sînt considerați ca *determinanți* și *favorizanți.*

Din *factorii determinanți* factorul *traumatic* are un rol preponderent. Din acest grup rolul traumatic major îl au procedeele folosite în evacuarea cavității uterine: chiuretajul instrumentar postabortum și postpartum, extracția manuală a placentei, controlul manual sau digital al cavității uterine. Alți factori considerați traumatici, cu pondere mai mică în determinarea apariției sinechiilor uterine sînt: nerespectarea acurateței tehnice în executarea intervențiilor obstetricale, operația cezariană segmento-transversală, practicată foarte jos pe segmentul inferior, mica cezariană și a unor intervenții ginecologice ca miomectomii, miometrectomii, retenția de cîmpuri sau comprese uitate sau lăsate voit în cavitatea uterină postoperator.

Tot cu rol traumatic incriminate în geneza sinechiilor în special ale colului și mai rar ale corpului uterin, sînt procedeele folosite în tratamentul cervicitelor: cauterizările chimice cu clorură de zinc și nitrat de argint, cauterizările diatermice, respectiv electrocoagulările, în special cele profunde endocervicale, chiuretajele endocervicale și unele substanțe cu acțiune caustică folosite în scop abortiv: alcoolul, tinctura de iod, permanganatul de potasiu.

La acești factori se asociază frecvent al doilea factor considerat determinant, factorul *infecțios*, care poate acționa pe cale exogenă, simultan cu traumatismul, sau ulterior, pe cale exogenă, ca și pe cale endogenă.

Din *factorii favorizanți* un rol deosebit îl joacă starea de puerperalitate, controlul tardiv al cavității uterine în cazul sarcinilor oprite în evoluție și retenționate total sau parțial, o perioadă mai îndelungată de timp în cavitatea uterină, precum și chiuretajele uterine iterative postabortum.

Starea de anergie coexistentă cu puerperalitatea, existența unui endometru în general hipoplazic în postpartum, favorizează agresiunea exercitată de factorii traumatici și de cei infecțioși. Hipotoniile și atoniile uterine, ca și hemoragiile consecutive acestora, survenite în perioadele trei și patru, sau tardiv în lehuzie, chiar după o naștere normală, impun controlul instrumental al cavităţii uterine în scop hemostatic. Chiuretajul hemostatic, de cele mai multe ori insistent, devine abraziv, traumatizant, factorul infecţios frecvent asociat cu acesta justifică incidenţa mare în special a simfizelor uterine postpartum.

Andreoli citează apariţia sinechiilor uterine în 55% din cazuri, după chiuretajul uterin postbortum şi în 40% din cazuri după controlul instrumental postpartum.

Eriksen şi Kaestel (1966) menţionează incidenţa aderenţelor uterine după controlul uterin postpartum în 25% din cazuri.

În sprijinul acestor date pledează şi frecvenţa mică de 3—4% a sinechiilor uterine observate după chiuretajele uterine efectuate în afara stării de gestaţie, în scop hemostatic, bioptic şi/sau explorator (R. Musset, R. Solal, A. Netter, 1965).

Moartea oului în cavitatea uterină, rezorbţia parţială a acestuia cu consecinţele imediate, infecţia şi procesul infiltrativ sclerogen, favorizează organizarea şi adezivitatea fragmentelor ovulare, generînd dificultăţi în desprinderea acestora în timpul chiuretajului. Hipotonia uterină şi sîngerările abundente coexistente de cele mai multe ori, necesită chiuretajul susţinut al cavităţii uterine, în acelaşi timp sau cu ocazia unui control iterativ al cavităţii uterine postabortum, determinînd coalescenţa totală sau parţială a pereţilor uterini.

La femeile tinere fără antecedente obstetricale, un rol important în apariţia sinechiilor şi a simfizelor uterine îl are infecţia tuberculoasă (Netter, 1955).

La nulipare şi la femeile în menopauză un rol important în apariţia frecventă a sinechiilor de col, îl are factorul hormonal, respectiv deficienţa estrogenică.

Terenul, vîrsta şi paritatea nu par să constituie factori predispozanţi în apariţia sinechiilor uterine.

12.1.5. PATOGENIE

În ceea ce priveşte patogenia sinechiilor uterine, aceasta este dominată de geneza proceselor cicatriceale mai mult sau mai puţin întinse. Cicatricele uterine sînt cu atît mai întinse, mai profunde şi mai rezistente, cu cît chiuretajul uterin, recunoscut în majoritatea cazurilor ca agentul traumatic principal, este mai insistent, mai abraziv.

Prin îndepărtarea endometrului, cu distrugerea fundurilor de sac glandulare are loc nu numai denudarea miometrului, dar apar şi suprafeţe sîngerînde, care favorizează, ca şi retractilitatea uterului, contactul intim al pereţilor uterini şi coalescenţa acestora.

Remanierea evolutivă şi proliferarea consecutivă a ţesutului conjunctiv determină organizarea aderenţelor, cu îngroşarea şi creşterea rezistenţei lor în timp.

În ceea ce priveşte patogenia sinechiilor uterine secundare acţiunii agresive fizice şi chimice, aceasta este dominată de distrugerea mucoasei, submucoasei şi uneori a unor porţiuni din miometru sau ţesutului contractil al endocolului. O dată cu eliminarea escarelor, în procesul de cicatrizare poate să aibă loc alipirea pereţilor uterini şi/sau ai endocolului, cu formarea de sinechii endocervicale, istmice, corporale sau totale, simfizele uterine.

În sinechiile spontane, apărute în special în menopauză și mai rar la nulipare, mecansimele incriminate sînt consecința deficitului estrogenic. Atrofia progresivă a marginilor orificiului cervical, fragilitatea mucoasei endocervicale și alipirea fibrilelor conjunctive situate endocervical, favorizează apariția stenozelor cervicale și/sau a atreziilor orificiilor intern și/sau extern ale colului uterin. Administrarea inoportună de estrogeni poate să genereze în aceste cazuri hematometria sau hematocervixul.

În cazul sinechiilor spontane tuberculoase distrugerea endometrului este consecința infiltrației limfocitare masive, a acțiunii foliculilor tuberculoși și a reacției fibroconjunctive ulterioare, generatoare frecvent de aderențe întinse, de simfize uterine.

Sinechiile și simfizele uterine sînt recunoscute drept cauzele organice ale amenoreei secundare prin afectarea uterului ca organ final în contextul existenței unor relații hipotalamo-hipofizo-ovariene normale și a unor secreții ovariene estro-progestative normale în cursul ciclurilor marcate de ovulație.

Amenoreea, absența scurgerilor sangvinolente menstruale, poate fi determinată de absența cavității uterine în cazul sinechiilor totale, retenției sîngelui menstrual supraiacent în sinechiile cervicale sau cervico-istmice (criptomenoree), destrucției endometrului funcțional sau lipsei de răspuns a endometrului la stimulul estrogenic și progesteronic.

Sîngele menstrual supraiacent unei obstrucții, devine treptat din ce în ce mai puțin abundent, fie prin refluxul acestuia prin trompe, în cavitatea abdominală, de unde este rezorbit, fie prin epuizarea progresivă a endometrului, care își pierde în timp caracterul funcțional.

Asherman consideră că patogenia amenoreei sau hipomenoreei în cazul aderențelor totale sau parțiale este mai complexă. Ar exista un mecanism reflex de inhibiție asemănător reflexului reno-renal din anuria calculoasă.

Fără să influențeze negativ ovulația, reflexul ar preveni hemoragia menstruală „ovulating non bleeding". Atrofia endometrială ar avea o origine nervoasă și nu cicatriceală. În sprijinul acestei supoziții pledează declanșarea menstruației prin unele manevre chirurgicale sau de investigații în vederea precizării diagnosticului ca: histerometria, histerografia.

Părerea multor autori este că mecanismul intim rămîne încă ipotetic.

12.1.6. ANATOMIE PATOLOGICĂ

Sinechiile uterine, în raport cu localizarea, întinderea și vechimea lor, pot să genereze aspecte diferite anatomo-patologice, constatate atît macroscopic, cît și microscopic.

Aspectul exterior al uterului este în general normal. Volumul uneori mai redus este consecința tulburărilor de receptivitate hormonală uterină, asociată frecvent cu sinechiile vechi.

Sinechiile totale exclud în general cavitatea uterină. Uneori persistă doar un traiect canalicular foarte îngust în colul uterin, de cel mult 2—3 cm lungime.

În sinechiile corporale se constată fie coalescența totală a pereților uterului, consecința controlului instrumental efectuat mai ales postpartum sau prezența de cavități reziduale foarte mici, identificate cu multă dificultate, central sau periferic sinechiilor, fie coalescențe parțiale situate în special spre regiunea istmică.

Aspectul compartimentat al cavității uterine este observat în aderențele apărute după chiuretajul postabortum.

În sinechiile cervico-istmice, aderențele interesează în special canalul cervical și istmul, mai rar în totalitatea lui. Cavitatea corporală supraiacentă rămîne de obicei liberă și permite acumularea sîngelui menstrual, criptomenoree. Cu cît leziunile cicatriceale sînt mai vechi, compresiunea exercitată de sîngele menstrual retenționat în tensiune, determină în timp atrofia endometrului adiacent și, ca urmare, nefuncționalitatea lui.

În sinechiile considerate recente (sub un an, de la acțiunea agentului traumatic), aderențele sînt laxe și se rup sau se desfac cu ușurință. Cu cît sinechiile sînt mai vechi, aderențele sînt mai rezistente, planul de clivaj dispare de cele mai multe ori și, ca urmare a proliferării țesutului fibro-conjunctiv, apar aspecte pseudotumorale asemănătoare cu cele ale mioamelor interstițiale.

Microscopic, structura sinechiilor este asemănătoare cu cea a miometrului normal, cu excepția unor zone de țesut de scleroză, în care endometrul este înlocuit total de mușchiul uterin.

În sinechiile limitate, cu excepția zonelor cicatriceale, endometrul rămîne funcțional și suferă transformările morfologice obișnuite în cursul ciclului menstrual. În sinechiile întinse, endometrul suferă modificări importante. În cavitățile reziduale, endometrul format din celule plate sar cubice și cu glande cu aspect chistic, apare ca nefuncțional. Corionul ori se atrofiază, ori suferă un proces de scleroză. Uneori sinechiile întinse favorizează condensarea endometrului periferic, interpretabil ca procese endometriozice sau ca diverticuli endometriali periferici.

În timpul stării de graviditate zonele cicatriceale rămîn atrofice, nu suferă procesul de transformare deciduală, fapte responsabile de tulburările de nidație sau placentație care pot să survină în asemenea circumstanțe.

12.1.7. SIMPTOMATOLOGIE

Sinechiilor uterine li se asociază frecvent simptome ce evidențiază afectarea funcțiilor endometrului: funcția menstruală și funcția de reproducere.

Simptomatologia clinică este dominată în general de hipomenoree sau amenoree, apărute în special secundar chiuretajelor uterine postpartum și postabortum. Aceste tulburări menstruale sînt coexistente cu stări normohormonale atestate prin dozările hormonale, curba menotermică și examenul cito-hormonal vaginal.

Hipomenoreea se instalează de obicei treptat, ca simptom unic. Uneori apare spontan după o perioadă de amenoree mai mult sau mai puțin prelungită sau, treptat, hipomenoreea este înlocuită de amenoree.

Amenoreea instalată brusc, fără alte acuze evidente, corespunde frecvent afectării totale a cavității uterine, respectiv simfizelor uterine.

Amenoreea este uneori însoțită ciclic și de dureri lombare și / sau pelviene asemănătoare celor din molimenul catamenial, așa numita amenoree activă sau dismenoreică, simptomatologie constatată ori de cîte ori sinechiile, prin localizarea lor cervico-istmică, blochează scurgerea sîngelui menstrual spre exterior și favorizează retenția lui în cavitatea uterină supraiacentă (criptomenoree). Datorită presiunii crescute în acest loc, sîngele refulează prin trompe în cavitatea abdominală, de unde este rezorbit treptat. Dacă obstacolul cevico-istmic se menține timp mai îndelungat, endometrul se atrofiază, devine nefuncțional și toate fenomenele asociate criptomenoreei dispar treptat.

Tardiv, la amenoreele persistente se pot asocia și unele tulburări specifice climacteriului precoce: cefalee, valuri de căldură, palpitații, dispnee de efort, astenie, nervozitate, algii cervico-brahiale, creșterea ponderală mai mult sau mai puțin evidentă, ca o consecință a efectului reflexului nervos de inhibiție.

Prezența sinechiilor istmice limitate nu influențează totdeauna caracterele obișnuite ale fluxului menstrual. De cele mai multe ori aceste sinechii sînt asimptomatice și rămîn necunoscute, fiind descoperite întîmplător, cu ocazia unui examen radiologic practicat în alt scop.

Indiferent de forma clinică, tulburările menstruale generate de aderențele uterine rămîn fără răspuns la administrarea tratamentelor hormonale. Folosirea secvențială a progestativelor sau a estrogenilor și a progesteronului determină numai sîngerări de privație.

Participarea endometrului la funcția de reproducere este afectată în peste 30% din cazuri de prezența sinechiilor uterine.

Sinechiile și mai ales simfizele uterine tuberculoase și leziunile complexe utero-anexiale tuberculoase sînt frecvent responsabile de sterilitatea primară spontană.

Sterilitatea secundară în cazul sinechiilor uterine este întîlnită mult mai frecvent decît cea primară.

Sterilitatea poate fi considerată ca secundară adevărată în simfizele uterine, acestea constituind un obstacol real în ascensiunea spermatozoizilor și sterilitate secundară asociată cu alți factori preexistenți sinechiei (cervicite, salpingite), sau coexistenței infecțiilor survenite postabortum sau postpartum (endocervicite, leziuni tubare obstructive).

Infertilitatea reflectă prezența anomaliilor morfologice vasculo-nervoase și trofice ale endometrului în cazul aderențelor uterine și implicațiile pe care toate acestea le au în apariția tulburărilor precoce ale procesului de nidare, favorizînd avortul menstrual sau atunci cînd nidarea este posibilă, avortul precoce.

Avortul tardiv, moartea oului în uter, ca și nașterile premature repetate sînt posibile ca urmare a reducerii capacității morfo-funcționale uterine, datorită deformărilor cavității uterine prin prezența sinechiilor uterine. Inserțiile vicioase ale placentei, placenta acreta, placenta praevia parțială sau totală sînt favorizate în cazul existenței simfizelor uterine în antecedente de diverticulii endometriali aberanți situați profund în intimitatea stratului spongios endometrial, în care se dezvoltă vilozitățile coriale.

12.1.8. DIAGNOSTIC

Diagnosticul de certitudine în cazul aderențelor uterine nu se poate stabili totdeauna cu ușurință. O anamneză foarte minuțioasă, ca de altfel și examenele clinice și paraclinice corect executate sînt indispensabile.

Existența în antecedentele bolnavelor a unor tulburări menstruale (amenoree, hipomenoree) sau a unor tulburări ale funcției de reproducere apărute ca urmare a unor traumatisme obstetricale sau chirurgicale folosite în vederea evacuării uterului sau după unele intervenții ginecologice sînt sugestive pentru existența unor cicatrice uterine.

Examenul clinic local nu oferă date importante. Uneori se constată uterul mai mic, alteori cu volum uşor mărit sau eventual prezenţa atreziei orificiului cervical extern.

Cu valoare deosebită în precizarea diagnosticului sînt explorările paraclinice. De utilitate practică imediată s-au dovedit a fi din metodele clasice: histerometria, histerografia şi rareori explorările hormonale în sinechiile foarte vechi, iar din metodele moderne, histeroscopia.

Histerometria, făcută cu ajutorul histerometrului Valleix, care este foarte flexibil, permite cateterismul colului şi al cavităţii uterine nu numai în scop explorator, ci şi, de foarte multe ori şi curativ. Pe lîngă decelarea obstacolelor şi precizarea nivelului la care acestea sînt localizate, elasticitatea sau rezistenţa lor, prin desfacerea sinechiilor cervicale sau cervico-istmice, Cateterismul permite şi evacuarea sîngelui menstrual în caz de hematometrie. Diagnosticul de hematometrie în aceste cazuri este uşurat de aspectul şi caracterele sîngelui care se elimină, sînge lacat, negricios, siropos.

În cazul simfizelor uterine presupuse că sînt dobîndite după controlul instrumental practicat postpartum în cazul naşterilor normale, ca şi, mai ales, în cazul naşterilor prin operaţie cezariană, histerometria trebuie făcută cu multă prudenţă. Canalul cervical poate fi permeabil în asemenea situaţii pe o lungime foarte mică, de 2—3 milimetri sau cel mult 1—2 cm. Prin rezistenţa mare pe care o opune în încercările de cateterizare, obstacolul întîlnit creează condiţii favorabile perforaţiilor uterine, mai ales dacă leziunile cicatriceale sînt foarte vechi. Uneori cateterismul cervical are şi rol curativ reflex, determinînd reapariţia menstruaţiilor fără alte tratamente.

Histerografia are contribuţia cea mai importantă în diagnosticarea sinechiilor uterine, localizării şi întinderii acestora.

Introducerea substanţei de contrast oferă încă de la început date importante în ceea ce priveşte prezenţa, întinderea şi rezistenţa aderenţelor cervico-uterine, în funcţie de uşurinţa sau greutatea cu care pătrunde lipiodolul, cantitatea care poate fi introdusă şi de dificultăţile care pot să apară, nepătrunderea substanţei sau refularea acesteia.

Existenţa sinechiilor uterine este atestată radiologic de prezenţa unor imagini lacunare cu marginile nete, cu aspect şi forme diferite, în treflă, în ansă, în deget de mănuşă. Lacunele sînt de diferite dimensiuni, de la cele mai mici pînă la cele mai întinse, excluzînd în cazul simfizelor uterine cavitatea uterină propriu-zisă şi eventual şi a canalului cervical. Aceste imagini nu îşi modifică forma în raport cu presiunea cu care se introduce substanţa opacă şi nu apar imagini în semiton. Prezenţa sinechiilor nu presupune totdeauna şi afectarea permeabilităţii tubare, cu excepţia sinechiilor localizate la coarnele uterine. În cazul obstrucţiei complete a cavităţii uterine se observă de multe ori intravazarea substanţei de contrast în canalele vasculare limfatice ale uterului (reflux limfatic) (fig. 12.11 şi 12.12).

Histeroscopia, ca tehnică endoscopică recent introdusă în practica curentă, cu ocazia vizualizării directe a cavităţii uterine, permite identificarea aderenţelor şi întinderea acestora.

12.1.9. FORME CLINICE

a) *Sinechiile uterine după evacuarea uterului prin manevre chirurgicale, obstetricale sau abortive* sînt mai frecvent constatate. Simptomatologia este dominată fie de tulburări menstruale (hipomenoree, amenoree în contextul unui echilibru hormonal), fie tulburări ale funcției de reproducere (sterilitate, infertilitate).

Diagnosticul este sugerat de datele anamnestice și confirmat de examenele paraclinice (histerometrie, histerografie, histeroscopie).

Leziunile aderențiale sînt localizate cervico-istmic și/sau la corpul uterin. Frecvent, în postpartum este constatată afectarea în totalitate a cavității uterine, cu constituirea simfizei uterine.

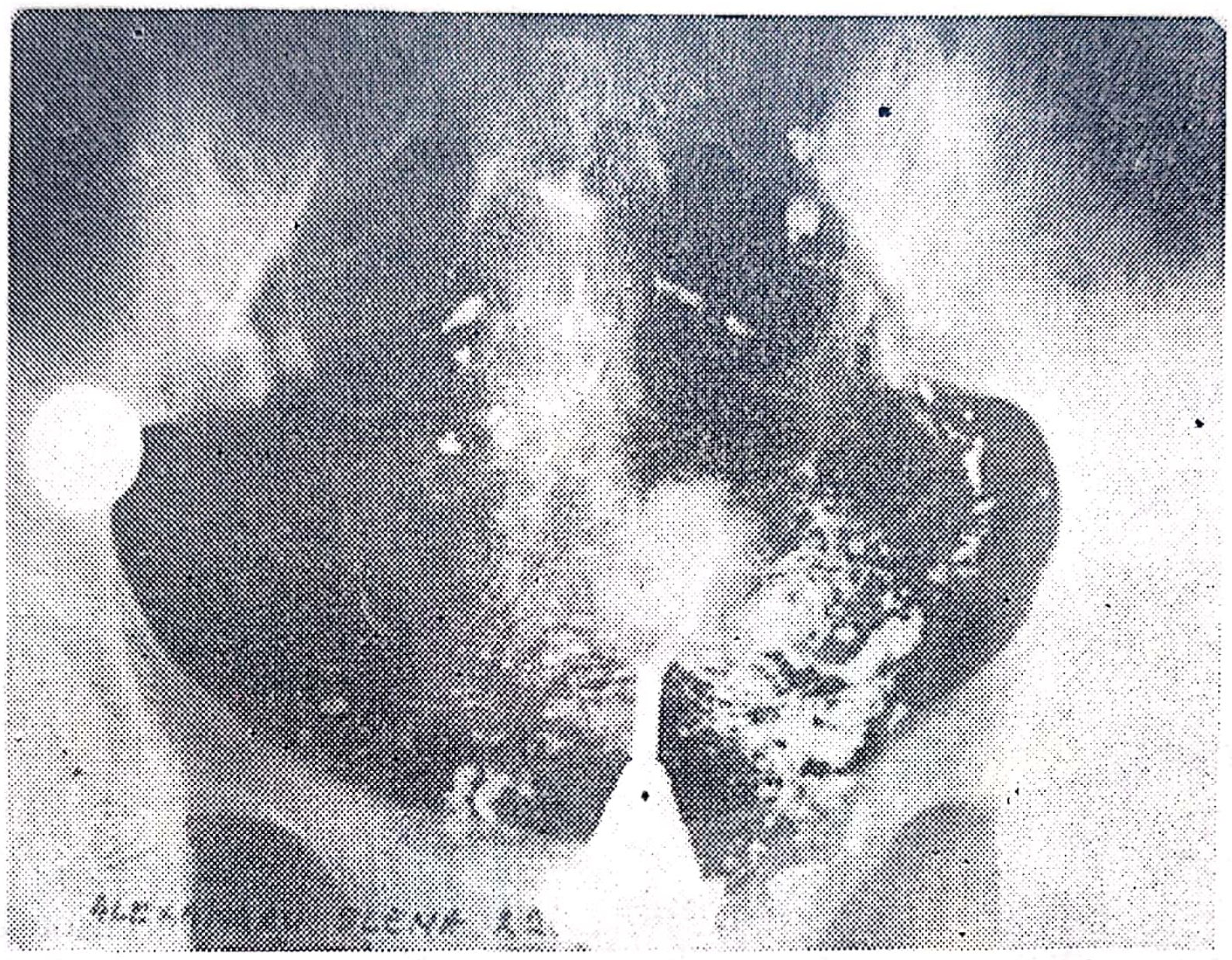

Fig. 12.12 — Simfiză uterină. Reflux vasculo-limfatic.

Responsabile de apariția acestor sinechii sînt dificultățile tehnice survenite în cursul golirii cavității uterine, sîngerările abundente care solicită chiuretajele insistente, meșele hemostatice intrauterine, pensele Brett în colul uterin, precum și soluțiile caustice (iod, alcool, săpun).

În toate aceste cazuri se impune instituirea precoce în scop profilactic a unui tratament hormonal cu estrogeni, care să favorizeze refacerea endometrului. În vederea menținerii unei cavități uterine real se pot introduce sterilete endouterine.

b) *Sinechiile uterine după tratamentul conservator al cervicitelor* prin metode chimice (clorură de zinc, nitrat de argint) sau metode fizice (electrocoagulări exo- și endocervicale profunde).

Simptomatologia este dominată de amenoree, frecvent amenoree activă, care impune o atitudine terapeutică imediată. Cateterismul cervical este suficient în cele mai multe cazuri. Uneori este necesar ca, în continuarea cateterismului cervical să se procedeze și la dilatații succesive ale canalului cervical, cu menținerea unei laminarii cel puțin 12—24 de ore, sau incizii transversale la comisurile colului în stenozele orificiului extern al acestuia.

c) *Sinechiile uterine după intervenții ginecologice conservatoare* practicate pentru fibromatoză uterină, în special după miomectomii întinse, extirpare de fibroame submucoase, miometrectomii și uneori după amputații de col.

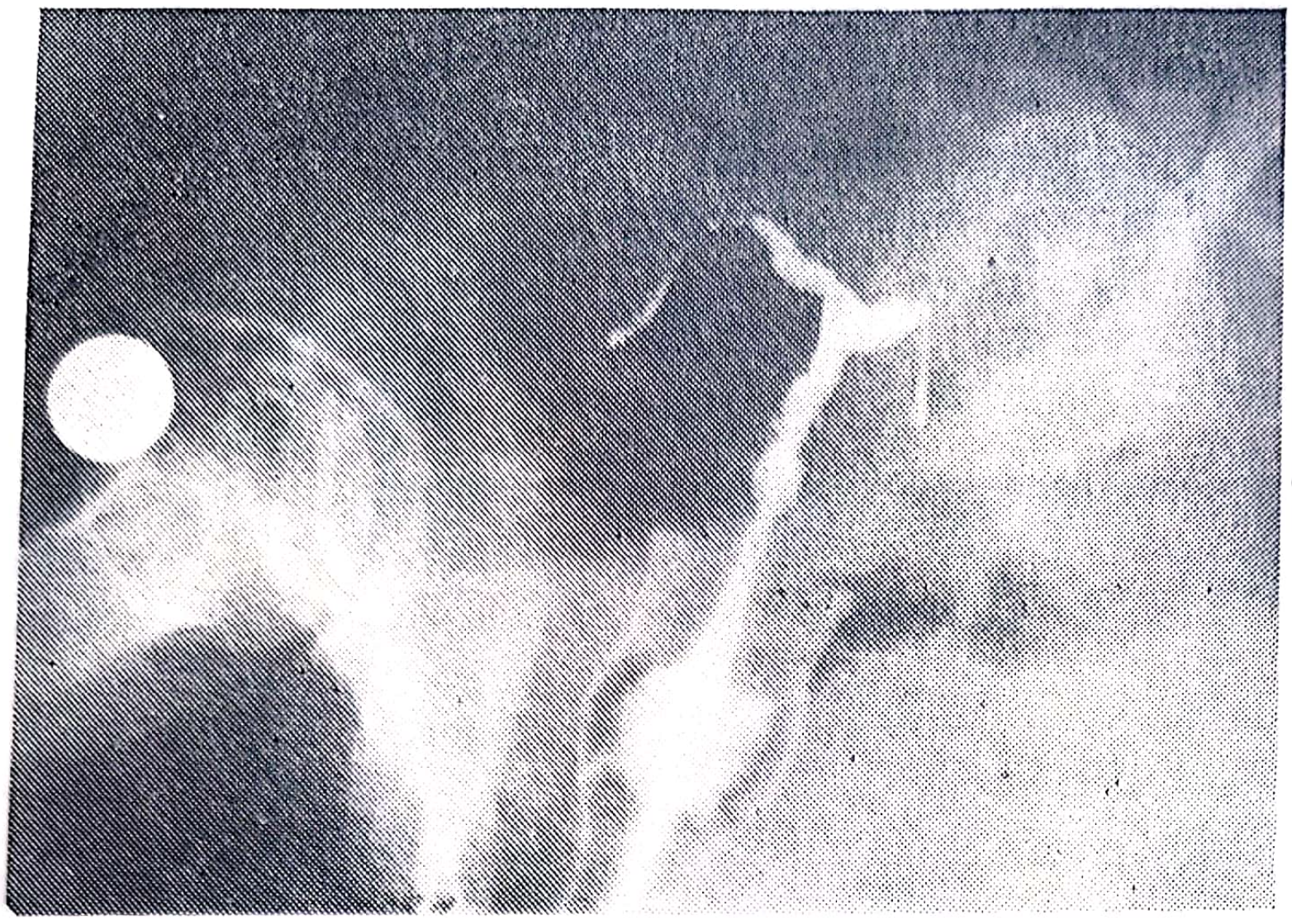

Fig. 12.13. — Sinechie tuberculoasă (în deget de mănușă).

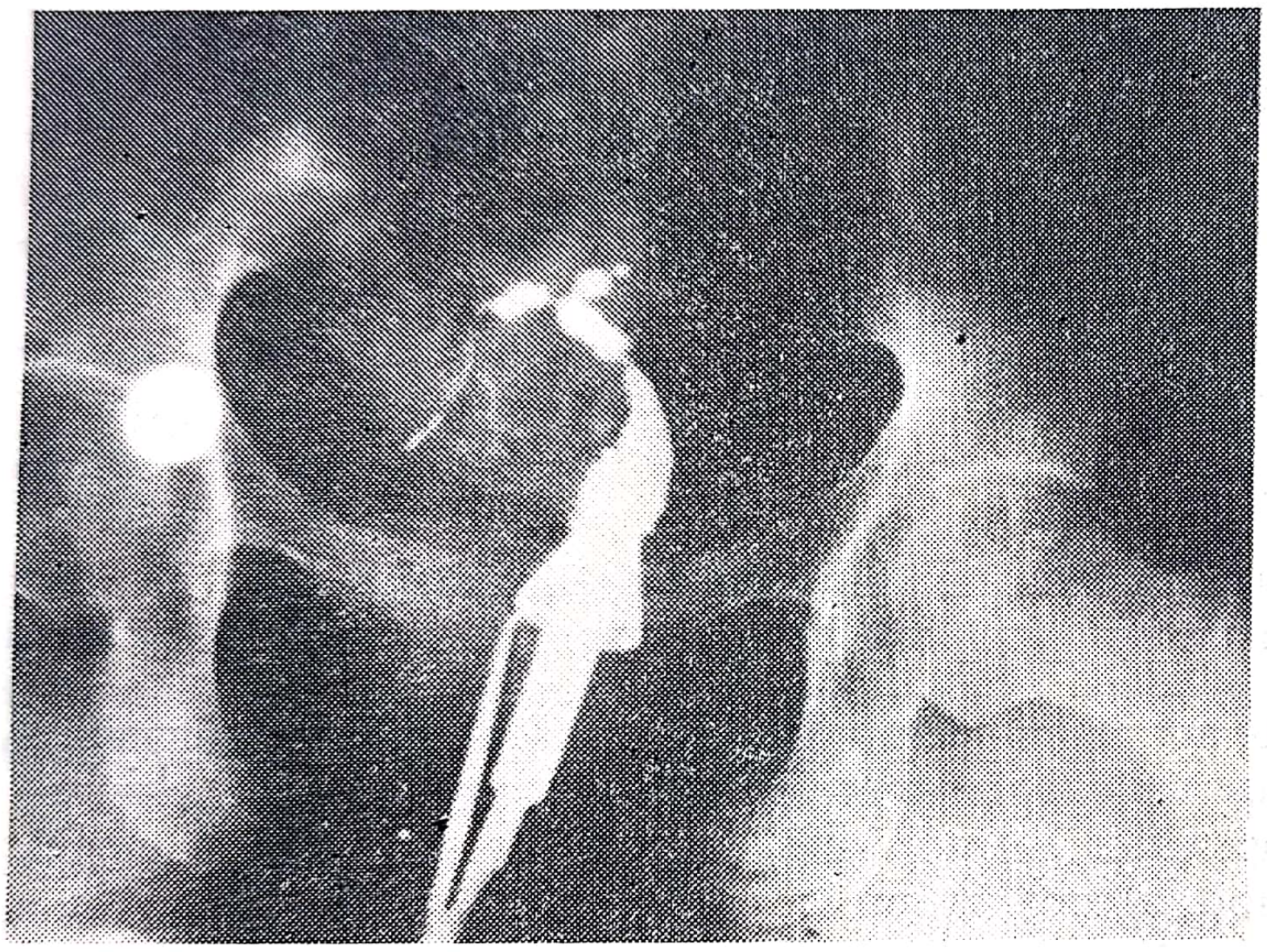

Fig. 12.14. — Sinechie tuberculoasă (tuberculoză genitală).

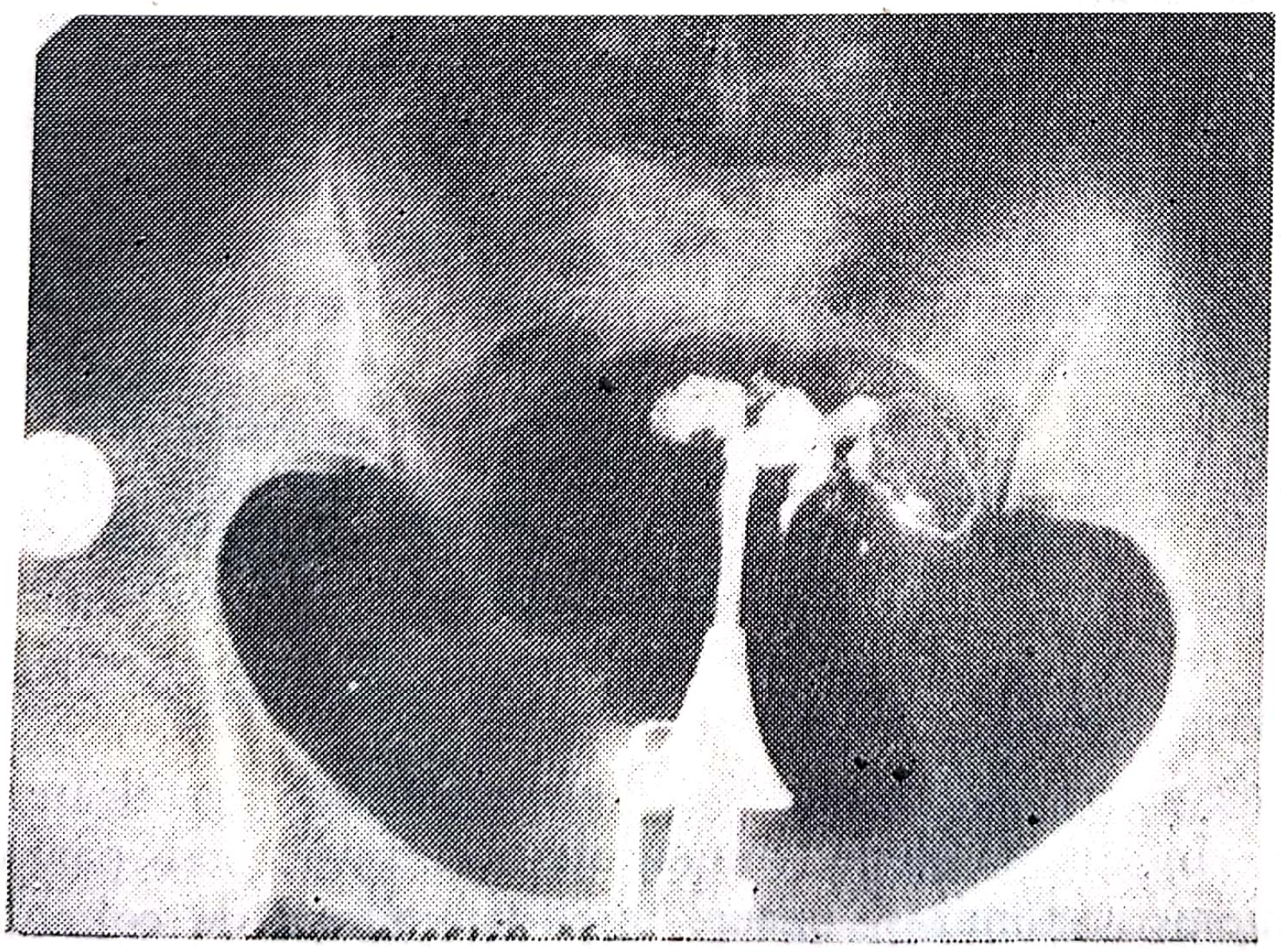

Fig. 12.15. — Sinechie tuberculoasă

Simptomatologică este marcată de hipomenoree sau amenoree. Uneori amenoreea se asociază cu hematometria.

Cateterismul cervical favorizează și în aceste situații drenajul sîngelui menstrual și, în același timp, cura sinechiei. P. Sîrbu sublinia necesitatea folosirii în prevenirea sinechiilor postoperatorii a unor balonete lăsate endouterin.

d) *Sinechiile după infecții tuberculoase* apărute în special în copilărie sau adolescență, sînt spontane. Se constată prezența tulburărilor de menstruație ca: amenoreea primară, amenoreea secundară și tulburări ale funcției de reproducere: sterilitate primară în contextul unei stări normohormonale.

Diagnosticul se stabilește ușor pe baza datelor anamnestice (antecedentele tuberculoase prepubertare, pubertare), imaginilor radiologice specifice: aspecte de „deget în mănușă, (fig. 12.13) sau imagini cu contur neregulat sau în „treflă“, (fig. 12.14 și 12.15) intradermoreacția la tuberculină pozitivă, prezența foliculilor tuberculoși în endometru sau a piesei operatorii și prin evidențierea prin culturi din secrețiile colului, sîngelui menstrual sau din endometru a bacilului Koch.

Tratamentul este specific afecțiunii cronice tuberculoase.

12.1.10. EVOLUȚIE ȘI COMPLICAȚII

Sinechiile uterine pot să aibă uneori o evoluție asimptomatică, dacă aderențele cervico-uterine nu afectează în totalitate canalul cervical și cavitatea uterină. Sînt descoperite întîmplător, cu ocazia unor investigații efectuate frecvent pentru sterilitate și infertilitate.

Sinechiile uterine sînt frecvent dominate de o simptomatologie mai mult sau mai puțin manifestă. Evoluția acestora poate să fie staționară, favorabilă sau progresiv nefavorabilă.

Sînt considerate că au o evoluție favorabilă sinechiile în care după perioade relativ prelungite de amenoree de 6—10 luni, fără vreun tratament, apare spontan hipomenoreea.

Sînt considerate ca sinechii cu evoluție nefavorabilă cele la care se observă progresiv agravarea leziunilor histologice și funcționale. Astfel, hipomenoreea este înlocuită cu amenoreea. În cazul amenoreelor active dispar fenomenele menstruale ciclice asociate, datorită tulburărilor trofice ale endometrului și compresiunii exercitată de sînge menstrual retenționat asupra endometrului rămas.

Afectarea relativ tardivă a receptivității uterine influențează negativ secrețiile hormonale ovariene, favorizînd apariția unor tulburări asemănătoare climacteriului precoce.

Evoluția este dependentă în mare măsură de întinderea leziunilor, de gravitatea acestora, de vechimea lor, ca de altfel și de nocivitatea agentului patogen. Uneori, după tratament pot să recidiveze în condiții asemănătoare celor în care au apărut.

Complicațiile cele mai frecvente sînt tulburările menstruale: hipomenoreea, amenoreea, amenoreea activă, dismenoreea care favorizează apariția unor tulburări neuro-hormonale asemănătoare cu climacteriul precoce, de grade și forme diferite.

În ceea ce privește fertilitatea, atît sterilitatea primară, cît și cea secundară pot surveni ca urmare a simfizelor tuberculoase sau a sinechiilor totale apărute postpartum. Sinechiile pot să genereze complicaţii, fiind responsabile de infertilitate în multe cazuri prin favorizarea tulburărilor de nidaţie, a avortului precoce şi tardiv, datorită anomaliilor morfologice, trofice şi neurovasculare ale endometrului, şi unor tulburări în dezvoltarea oului.

Sarcina poate să evolueze la termen chiar în condiţiile existenţei unei sinechii, dar, de cele mai multe ori, asistăm la naşteri premature repetate, anomalii de placentaţie (placenta praevia, placenta acreta) prezentaţii distocice, distocii de dinamică, distocii de col, complicaţii ale perioadei a III-a prin hemoragii survenite consecutiv anomaliilor de inserţie placentară care se pot complica cu stări de şoc sau se pot sfîrşi prin intervenţii chirurgicale ca histerectomii de necesitate.

Sinechiile uterine pot să aibă influenţă nefavorabilă asupra produsului de concepţie, întîlnindu-se destul de frecvent: moartea intrauterină a fătului, dismaturitatea, malformaţii fetale datorită prezenţei bridelor endouterine, mortalitate perinatală crescută.

12.1.11. TRATAMENT

Sinechiile uterine nu se vindecă spontan, ci vor fi tratate diferenţiat în raport cu întinderea, localizarea, vechimea şi simptomele subiective şi obiective prezente. Cu tot echilibrul neuro-hormonal existent, tulburările menstruale, în special amenoreea, chiar în afara altor tulburări, sînt greu suportate de bolnavă.

Sinechiile uterine necesită totdeauna tratament chirurgical.

Tratamentul sinechiilor este de fapt un tratament complex, care urmăreşte desfacerea, ruperea sau secţionarea aderenţelor uterine; evitarea coalescenţei pereţilor canalului cervical şi ai cavităţii uterine prin laminarii, balonete sau sterilete lăsate endocervical sau endouterin (fig. 12.16); stimularea refacerii endometrului prin tratament estro-progesteronic susţinut.

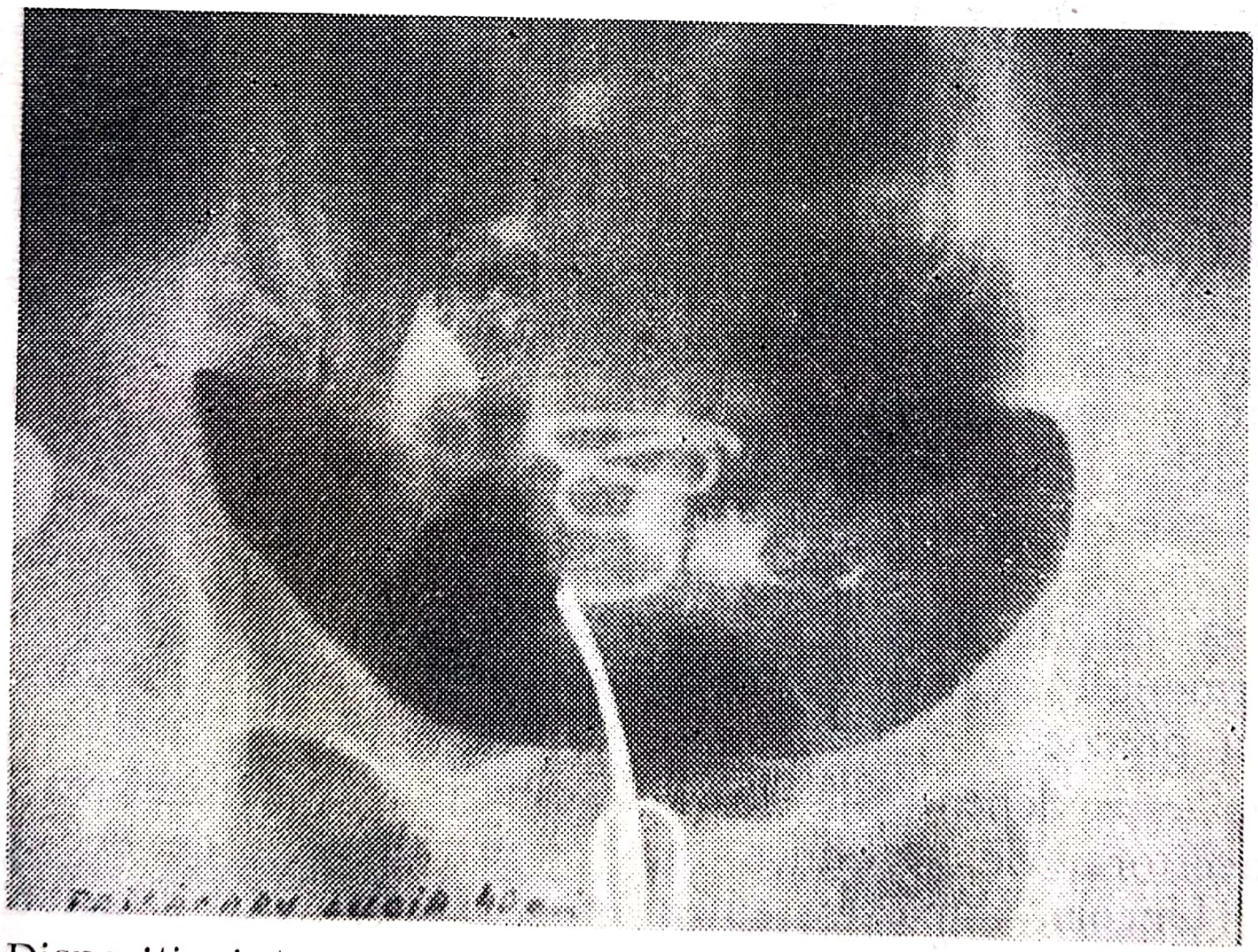
Fig. 12.16. — Dispozitiv intrauterin de tip sterilet Lippes Loop pentru cura sinechiei.

Tratamentul curativ al sinechiilor recente sub un an constă în: practicarea cateterismului cervical cu ajutorul histerometrului, urmat de dilataţii cervico-uterine succesive, cu care ocazie sînt rupte, sinechiile laxe încă neorganizate. În aceste cazuri se constată și o regenerare rapidă a endometrului.

Sinechiile vechi, bine consolidate, organizate, necesită un tratament complex; în special cele survenite postpartum sînt mult mai greu de secționat. În aceste cazuri, cura sinechiei va fi practicată în raport cu fiecare caz pe cale vaginală, abdominală sau abdomino-vaginală.

În sinechiile vechi și foarte vechi, dacă bridele aderențiale nu pot fi rupte prin introducerea dilatatoarelor, cu care ocazie se întîmpină o rezistență elastică mare, se va proceda la secționarea acestora cu ajutorul penselor Donay sau Sims. În vederea prevenirii recidivelor posibile în aceste cazuri se va lăsa „à demeure“ fie un balonet special, fie un sterilet timp de două săptămîni sau, în absența acestora cel puțin o laminarie, timp de 24 de ore.

În cazul simfizelor uterine este indicată calea de abordare chirurgicală înaltă, combinată eventual cu calea vaginală, cura sinechiei respectiv fofarea abdomino-pelviană prin tehnica Musset I sau Musset II. Ca urmare a desfacerii aderențelor ce interesează în totalitate cavitatea uterină, se va lăsa obligator un sterilet endocavitar o perioadă mai lungă de cel puțin 1—2 luni, asociindu-se un tratament estro-progesteronic prelungit.

Rezultatele în ceea ce privește tratamentul sinechiilor depind de precocitatea instituirii acestuia, de alegerea și acuratețea tehnicii folosită, ca și de aplicarea unui tratament hormonal corect, prelungit, cu urmărirea în timp a cazurilor.

Tratamentul profilactic constă în evitarea tuturor factorilor care contribuie la apariția aderențelor uterine și în special a controalelor instrumentale în postpartum, chiuretajelor instrumentale iterative postabortum, folosirea instrumentelor foarte ascuțite, traumatizante. Numai respectînd cu rigurozitate indicațiile și acuratețea tehnică, ca și stabilirea unui diagnostic precoce de sinechii uterine ori de cîte ori circumstanțele în care s-au efectuat unele manevre uterine, ca și eventualele tulburări menstruale apărute ulterior, ar pleda în favoarea existenței unor aderențe cervico-uterine, pot să ducă rapid la vindecarea și evitarea consecințelor imediate și tardive din cele mai severe asupra funcțiilor menstruale și de reproducere.

12.2. PERFORAȚIILE UTERINE

Perforațiile uterine sînt considerate traumatismele uterine care survin accidental în timpul unor manevre endouterine practicate în afara sau în cursul stării de graviditate în scop explorator, diagnostic, terapeutic sau provocare de avort.

Perforațiile sînt soluții de continuitate care interesează parțial sau în totalitate peretele uterin, deasupra zonei de inserție a vaginului. Uneori se complică asociindu-se cu leziuni viscerale (vezică, epiploon, intestine, mezenter, rect).

Factorii determinanți responsabili de producerea perforațiilor sînt instrumentele folosite în mod curent în practica ginecologică: histerometrul, dilatatoarele metalice Hegar, chiuretele (mai frecvent cele cu diametrul foarte mic sau cele foarte ascuțite), pensele de extras resturile ovulare, sonda Novak, (folosită pentru biopsiile de endometru) și pensele Donay și Sims (cu care se secționează bridele aderențiale endouterine). În tentativele de avort criminal sînt folosite corpurile ascuțite din lemn sau metal fus, croșetă, andrea.

Factorii favorizanţi mai frecvent incriminaţi sînt: fragilitatea uterului gravid, rezistenţa scăzută a pereţilor uterini; congenitală în hipoplaziile uterine sau malformaţiile uterine (uter dublu, uter rudimentar, diverticul uterin) sau dobîndită în uter cicatriceal (după operaţie cezariană), intervenţii ginecologice (implantare tubară, excizie cuneiformă a cornului uterin pentru sarcină tubară, miomectomii, suturi ale unor perforaţii anterioare cunoscute sau necunoscute de ginecolog), utere cu pereţii scleroşi, consecinţă a avorturilor repetate, a multiparităţii şi a stărilor septice postpartum şi postabortum, precum şi poziţiile vicioase ale uterului, necunoscute anterior (retroversoflexia şi deviaţiile uterine).

Perforaţiile sînt frecvent consecinţa fie a necunoaşterii exacte a poziţiei reale a uterului, în absenţa oricărui examen genital anterior intervenţiei sau în cazul unui examen genital superficial, fie a nerespectării cu rigurozitate a acurateţei tehnice în efectuarea chiuretajelor uterine, practicarea forţată a unor dilataţii extemporanee şi folosirea unor metode empirice de persoane neavizate, acestea din urmă fiind cele mai grave prin complicaţiile pe care le generează.

Perforaţiile pot surveni astfel prin neconcordanţa dintre axul colului şi corpului uterin şi cel al instrumentului folosit (dilatatoare Hegar, histerometru şi mai rar chiureta). Perforaţiile pe partea dreaptă a istmului survin cu o frecvenţă mai mare, datorită direcţiei imprimată agentului perforant de către operator, care îl manevrează cu mîna dreaptă.

Eclatarea istmului este recunoscută ca o formă particulară a perforaţiilor, determinată de dilataţia forţată cu dilatatoare metalice, care provoacă rupturi interstiţiale incomplete, puncte de plecare ale istmopatiilor viitoare: stenoze cicatriceale, incompetenţă cervicală.

12.2.1. CLASIFICARE

În raport cu întinderea şi localizarea leziunilor, perforaţiile uterine sînt: perforaţii uterine *complete*, care interesează în totalitate peretele uterin, inclusiv peritoneul şi se deschid în cavitatea peritoneală, sau perforaţii uterine *incomplete*, în care peritoneul nu este interesat, rămînînd subperitoneale; soluţia de continuitate poate comunica cu ţesutul conjunctiv din parametre, unde se acumulează sînge şi se pot forma hematoame ce se infectează uşor.

Perforaţiile pot fi *simple* sau *complicate*, cînd interesează şi organele de vecinătate (vezică, epiploon, intestin, mezenter, vagin, rect).

Perforaţiile la *istm* sînt mai frecvent situate lateral drept. Pot să aibă şi sediu anterior la joncţiunea istmo-corporală, cu direcţie de obicei verticală. Perforaţiile la *corpul uterin* au sediul de elecţie pe faţa anterioară spre joncţiunea istmo-corporală şi fundul uterului, mai ales în apropierea coarnelor uterine.

Perforaţiile pot fi *unice* sau *multiple* în raport cu numărul lor.

Dimensiunile perforaţiilor sînt variabile, de la perforaţii limitate, la delabrări întinse.

12.2.2. FORME CLINICE ŞI TRATAMENT

Perforaţiile uterine pot evolua asimptomatic, cu o simptomatologie frustă sau cu o simptomatologie intens manifestă clinic. Gravitatea leziunilor şi forma clinică a perforaţiilor impun conduita terapeutică.

a) *Perforațiile uterine cunoscute* pot fi asimptomatice, cu simptomatologie frustă și grave sau severe. Aceste perforații sînt accidentale, apărînd în timpul manevrelor instrumentale.

Semnul obiectiv dominant este depășirea limitelor uterului cu instrumentul folosit.

Perforațiile survenite *pe uterul negravid* sînt mai frecvent produse cu histerometrul sau cu chiureta (în special în cursul biopsiilor de endometru). Sînt punctiforme și nu au consecințe imediate grave.

Conduita terapeutică se rezumă la: urmărirea bolnavei în cursul spitalizării 24—48 de ore, cu pungă cu gheață pe abdomen, cu controlul temperaturii, pulsului și tensiunii arteriale. Se va renunța pentru o perioadă la intervenția propusă și vor fi administrate pentru o mai bună retracție uterină, uterotonice: ergomet, oxiton. Se va evita administrarea profilactică a antibioticelor pentru a nu masca evoluția clinică.

Perforațiile în cursul evacuării uterului gravid pot să se facă încă de la începutul chiuretajului (cu histerometrul sau dilatatoarele metalice), în momentul histerometriei, a dilatației colului uterin, în timpul chiuretajului propriu-zis, după golirea parțială a conținutului cavității uterine (cu chiureta sau pense de resturi), moment în care se poate complica prin lezarea organelor vecine (vezică, rect) sau prin extragerea epiploonului, a anselor intestinale sau a mezenterului, și la sfîrșitul chiuretajului, după ce cavitatea uterină a fost complet golită (cu chiureta mică), cu ocazia controlului coarnelor.

În toate aceste cazuri, diagnosticul este ușurat de pătrunderea instrumentului cu care s-a făcut perforația în profunzime, dincolo de pertele uterin, în cavitatea peritoneală. Durerile sînt foarte discrete, uneori absente. Hemoragia complică tabloul clinic, în special cînd cavitatea uterină nu este golită în totalitate.

Conduita terapeutică este dictată de starea generală și locală a bolnavei, de sediul, dimensiunile perforației (apreciate indirect în raport cu instrumentul cu care s-a provocat perforația), de starea de vacuitate a cavității uterine și de leziunile asociate. Dacă uterul a fost golit în totalitate și perforația este mică, bolnava va fi ținută în observație în spital, cu pungă cu gheață și uterotonice.

Dacă uterul nu este sau nu poate fi golit în continuare, datorită pericolului pe care l-ar prezenta aceste manevre, se indică laparatomia de urgență, cu controlul intraoperator al leziunilor organelor genitale și de vecinătate, chiuretajul intraoperator, excizia marginilor plăgii uterine, sutura acestora și tratamentul leziunilor asociate (prin hemostază, suturare, rezecție intestinală etc.). Drenajul abdominal este obligatoriu, ca de altfel și antibioterapia.

b) *Perforațiile necunoscute* sînt perforațiile ascunse, nedeclarate, practicate în scop abortiv, manifestate clinic diferit, în raport cu gravitatea, întinderea și vechimea leziunilor.

c) *Perforațiile asimptomatice, mute*, sînt descoperite întîmplător în timpul practicării chiuretajului uterin, cînd introducerea chiuretei depășește de la început în profunzime dimensiunile uterului.

Dacă cavitatea este complet golită, bolnava va fi supravegheată și intervenția va fi dictată numai de apariția unor complicații hemoragice sau de apariția semnelor premonitorii ale peritonitei. În general în aceste cazuri, dacă resturile ovulare nu pot fi evacuate fără riscuri, se va proceda la golirea cavității pe cale înaltă intraoperator, după lărgirea orificiului perforației. Excizia marginii plăgii uterine va fi urmată de histerorafie. După controlul atent al organelor de vecinătate, se va proceda la drenajul obligatoriu al cavității abdominale și la instituirea antibioterapiei.

În formele *severe* diagnosticul este dictat chiar de examenul ginecologic, prin prezența epiploonului sau a anselor intestinale exteriorizate în vagin, sau este precizat în cursul laparotomiei dictată de abdomenul acut prin hemoragie intraperitoneală sau de peritonită. În toate formele severe se impune intervenția operatorie după reanimarea intensivă a bolnavei, care va fi continuată intra- și postoperator. Conduita terapeutică va fi dictată de vechimea accidentului, de gravitatea leziunilor și de existența sau nu a resturilor ovulare intrauterin. În cazurile recente, cu hemoragii intraperitoneale, cu sau fără leziuni intestinale, P. Sîrbu indică o conduită conservatoare, histerotomie la locul perforației, cu evacuarea cavității, urmată de histerorafie și tratamentul corespunzător al leziunilor asociate. Drenajul abdominal este obligatoriu, ca de altfel și antibioterapia. În cazurile cu peritonită diagnosticată tardiv se va proceda în raport cu starea generală a bolnavei la rezolvarea chirurgicală a eventualelor leziuni asociate și, în raport cu vîrsta și paritatea, se va proceda la histerectomie de necesitate, cu păstrarea sau nu a anexelor, sau la simpla drenare a cavității abdominale, drenaj multiplu.

În formele *fruste*, manifestările clinice și locale sînt totdeauna revelatoare ale perforației. Bolnavele prezintă febră și dureri localizate în pelvis. Manifestările perforației apar cu întîrziere. Local, durerea pelvină, împăstarea dureroasă (de obicei latero-uterin drept), scurtarea fundurilor de sac vaginale, sînt în cadrul unui diagnostic de pelvi-peritonită sugestive pentru existența unei perforații și a unui hematom subperitoneal infectat, mai ales dacă acestea sînt rezistente la tratamentele instituite. Evoluția spre flegmon agravează tabloul clinic. Cauza fiind în general ascunsă de bolnavă, precizarea ei, respectiv descoperirea perforației se face cu ocazia chiuretajului uterin, dacă acesta este posibil, fie în timpul laparotomiei, cînd se stabilește și conduita terapeutică.

Frecvent, bolnavele sînt aduse la spital cînd complicațiile hemoragice sau infecțioase le pun în pericol viața (stare de colaps, șoc hemoragic sau endotoxemic, peritonită generalizată).

Prognosticul este grav în ceea ce privește salvarea bolnavelor; de multe ori acestea sînt aduse tîrziu, cînd leziunile sînt uneori ireversibile.

În ceea ce privește prognosticul funcțional menstrual și de reproducere, el este nefavorabil în condițiile unor intervenții radicale (histerectomii de necesitate) sau grevează viitorul obstetrical, mai ales dacă cicatrizarea perforațiilor a fost spontană (ruptură uterină în timpul sarcinii și travaliului).

BIBLIOGRAFIE

1. L. ANDREOLI C. — Chirurgia fuzionale dell'utero. Congresso di Roma. Atti della Società Italiana di obstetricia e ginecologia. vol. LII Stabilimento Aristide Staderini, Roma, 1966, pg. 699—714.
2. ASHERMAN J. G. — Amenorrhoea traumatica (atretica). J. *Obst. Gynecol. Brit. Emp.*, 55, 23, 1948.
3. BERGMAN P., SUENNERUND — *Int. J. Fertil.*, 1957, 2, 163.
4. COHEN M. R., DMOWSKI W. P. — *Fertil. Steril.*, 1973, 24, 905.
5. DEPOORTER L — *Bull. Soc. Roy. Belge. Gynéc.*, 1961, 1, 75.
6. DMOWSKI W. P., GREENBLATT R. B. — *Obstet. Gynecol.*, 1969, 34, 288.
7. DMOWSKI W. P., RAMAA RAO, SCOMEGNA A. — *Gynecology and Obstetrics Sciarra*, 1980, cap. XV.

13. FIBROMUL UTERIN. ADENO-MIOMATOZA UTERINĂ

Prof. dr. M. TEODORESCU

13.1. FIBROMUL UTERIN

13.1.1. DEFINIȚIE

Fibromul uterin este o tumoare benignă, constituită din elemente histologice analoage mușchiului uterin. Predominanța elementelor structurale conturează aspectul miomatos sau fibros.

Proliferarea structurală trebuie acceptată ca o distrofie și nu ca o polimitoză canceroasă. Broca îl denumește „hysterom“.

13.1.2. ETIOLOGIE

Este în raport cu vîrsta. Fibromul apare numai în etapa de nubilitate a femeii, niciodată înaintea pubertății, mai frecvent după 36 de ani, foarte rar sub 25 de ani, diminuă ca volum în menopauză, dar se dezvoltă exuberant în sarcină, ca să regreseze în lăuzie. Se întîlnește mai frecvent la nulipare și la rasa neagră.

13.1.3. PATOGENIE

În geneza fibromului sînt incriminați multipli factori, printre care amintim:

— *paritatea,* fără să aibă un rol important, observațiile subliniază că nuliparele fac mai frecvent fibroame;

— *factorul rasial,* fără să fie concludent, este sugestiv, deoarece negresele care au o dispoziție exuberantă a proliferării țesutului conjunctiv, fac mai des fibroame;

— *factorul hormonal* trebuie luat în considerare în mod deosebit, mai ales în urma experiențelor lui Moricard, care a obținut proliferări fibromatoase în urma administrării de estrogeni, și anularea acestei proliferări prin administrarea de substanțe antitiroidiene. Rezultă deci că estrogenii joacă un rol favorizant în geneza fibromului, dar nu singurul;

— *factorul familial* poate fi luat în discuție.

Teoriile care au avut cîndva adepţi în etio-patogenia fibromului uterin sînt:

— teoria embrionară, care consideră drept punct de plecare unele celule imature denumite de Snoo genitoblaşti;
— teoria infecţioasă a lui Virchow;
— teoria displazică etc.

În prezent, după cum s-a subliniat mai înainte, teoria hormonală are cei mai mulţi adepţi, deoarece evoluţia clinică şi experimentală o justifică pînă la un punct. Substratul hormonal este un element important, dar nu singurul, care determină procesul de transformare fibro-miomatoasă.

Observaţiile clinice au evidenţiat apariţia fibromului numai în perioada de activitate ovariană: dezvoltarea exagerată în sarcină, dispariţia sau regresiunea în lăuzie, stagnarea sau diminuarea în menopauză, dezvoltarea în cazul administrării de estrogeni în doze masive.

Experimental s-a observat apariţia de fibroame după administrarea de estrogeni (Lacassagne-Lipschütz).

13.1.4. ANATOMIE PATOLOGICĂ

Macroscopic este o tumoare dură, regulată, rotundă sau ovalară, unică sau multiplă, localizată mai frecvent la corpul uterin, dar care se poate dezvolta şi pe istm sau col. Fibromul se poate dezvolta subseros, intramural sau submucos, poate fi sesil sau pediculat, se poate dezvolta şi intraligamentar.

Mărimea fibromului şi numărul nodulilor este foarte variabil, dar se poate întîlni şi sub formă difuză. Volumul variază de la cîţiva cm la cel al unei sarcini aproape de termen.

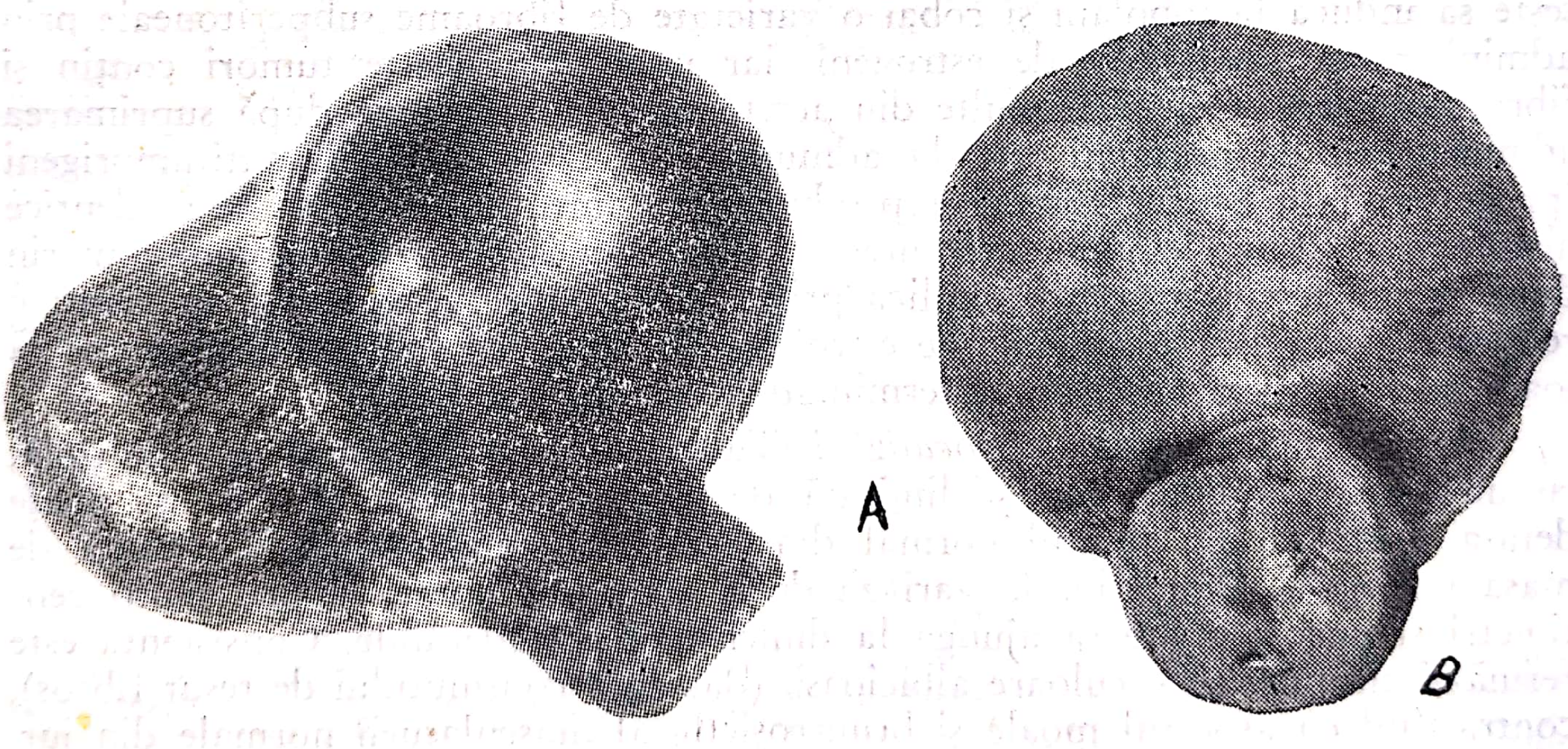

Fig. 13.1.

A. Polifibromatoză uterină voluminoasă (colecţia clinicii). B. Fibromiom uterin (colecţia clinicii).

Simptomatologia fibromului variază în raport cu sediul intramural, subseros sau submucos, fiind specifică prin manifestare şi complicaţii.

Macroscopic este bine delimitat (fig. 13.1, A, B), dur pînă la pietrificare cînd este calcificat, bine incapsulat, neinvadant şi nemetastazant. La secţiune are o suprafaţă convexă care scîrţiie sub cuţit din cauza predominanţei ţesutului conjunctiv, fibrele musculare sînt dispuse concentric, separate de țesut fibros alb-sidefiu, fiind înconjurat de o rețea vasculară bine dezvoltată.

Forme anatomo-clinice

Fibro-leiomiomul (leiomiomul, leio-miofibromul, fibromiomul, tumoarea fibroidă a uterului) este o tumoare benignă, care face parte din grupul tumorilor fibroide. Deoarece proliferarea tumorală musculară este asociată de obicei cu cea fibro-conjunctivă, denumirea corectă pentru majoritatea acestor tumori este de *leio-miofibrom* sau *fibro-leiomiom*, în funcție de componenta tumorală predominantă.

Histogeneză și patogeneză. Fibro-leiomiomul se dezvoltă din celulele mezenchimale multipotente existente în peretele uterin, sau din celulele musculare primitive ale miometrului și ale vaselor uterine. În tumorile mici, continuitatea țesutului muscular miometrial cu cel miomatos pledează pentru posibilitatea antrenării celulelor miometriale în procesul de proliferare neoplazică. În nodulii miomatoși se găsește o arteră centrală, ale cărei miocite pot prolifera în sens tumoral (histogeneză arterială).

Patogeneza fibro-leiomiomului este necunoscută. Unele argumente clinice pledează pentru rolul factorului hormonal și anume al unei secreții estrogenice excesive. Tumoarea apare în perioada de activitate genitală și tinde să staționeze sau să regreseze după menopauză, fapt care sugerează estrogeno-dependența tumorii.

Tentativele de a reproduce experimental la animale tumoarea prin administrarea de hormoni estrogeni au rămas neconcludente. Lipschütz (1950) reușește să inducă la șobolani și cobai o varietate de fibroame subperitoneale prin administrarea prelungită de estrogeni, iar unele din aceste tumori conțin și fibre musculare. Cele mai multe din aceste tumori regresează după suprimarea administrării de hormoni, sau la administrarea unor hormoni antitumorigeni (progesterona). Aceste tumori reproduse experimental nu sînt însă identice histologic cu fibro-leiomioamele uterine. Regresiunea fibro-leiomiomului uterin după menopauză s-ar putea explica printr-o involuție vasculară și nu printr-o reducere a secreției hormonale de estrogeni. În acest sens estrogenii ar putea să joace un rol favorizant și nu determinant în apariția tumorii.

Aspecte macroscopice și localizări. Tumoarea poate fi unică sau multiplă, cu un aspect nodular, bine delimitată de o pseudocapsulă, de care se poate detașa, formată din țesutul normal din jur, prin compresiunea exercitată de masa tumorală. Dimensiunile variază de la cîțiva milimetri la mai mulți centimetri și uneori poate să ajungă la dimensiuni considerabile. Consistența este fermă și elastică, cu o culoare albicioasă (datorată conținutului de țesut fibros), contrastînd cu aspectul moale și brun-roșietic al musculaturii normale din jur. Pe suprafața de secțiune prezintă un aspect în vîrtejuri neregulate, determinat de fasciculele de fibre musculare netede, separate de o tramă conjunctivă de grosime variabilă. În unele cazuri se pot observa focare de necroză hemoragică, calcificări distrofice și zone omogene, translucide, corespunzătoare distrofiei hialine.

În funcție de localizare, fibro-leiomiomul poate fi: intramural (interstițial), subseros și submucos. Indiferent de localizare, fibro-leiomiomul își începe dezvoltarea în țesutul muscular al miometrului (fig. 13.2).

Fibro-leiomiomul intramural (interstiţial) este forma cea mai comună. Cînd tumoarea este mică, poate să treacă neobservată. Cînd atinge dimensiuni mai mari, bombează în regiunea submucoasă sau subseroasă. În stadiile de început, presiunea exercitată de miometrul normal menţine forma sferică sau rotundă a tumorii. Pe măsură ce se dezvoltă, presiunea miometrului din jur deplasează tumoarea în poziţie subseroasă sau submucoasă (fig. 13.3)

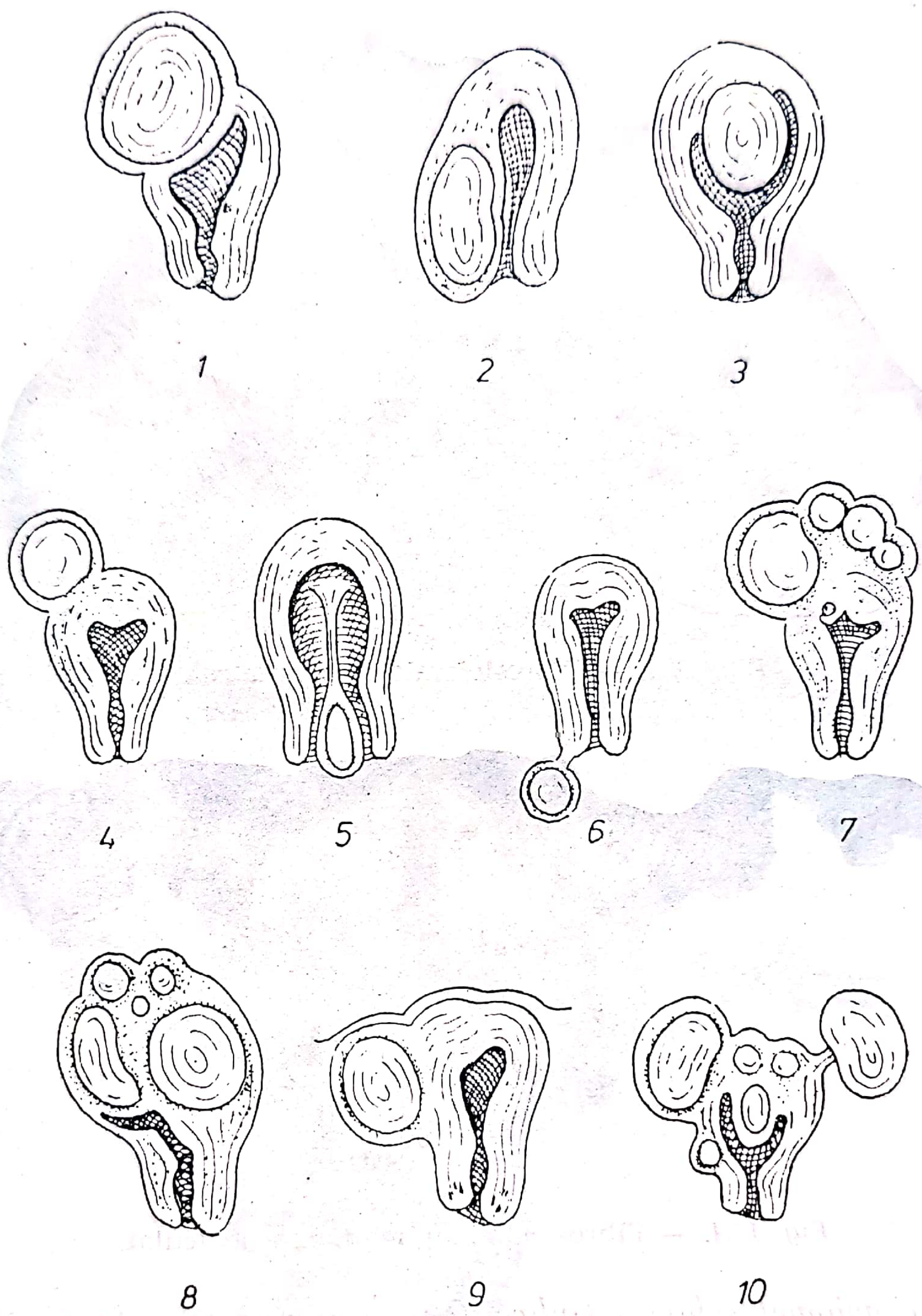

Fig. 13.2. — Localizarea nodulilor fibro-miomatoşi.

1. nodul interstiţial; 2. nodul interstiţial la istm; submucos cu implantare sesilă (cu dezvoltare intracavitară); 4. nodul fibromatos sesil subseros; 5. nodul fibromatos pediculat endocavitar; 6. nodul fibromatos pediculat exocervical; 7. noduli subseroşi sesili multipli; 8. noduli interstiţiali multipli; 9. nodul cu evoluţie intraligamentară; 10. polifibromatoză uterină cu nodul subseros pediculat, submucos sesil endocavitar, interstiţial etc.

Fibro-leiomiomul submucos se formează prin creşterea progresivă a fibroleiomiomului intramural, care cu timpul se proiectează în cavitatea uterină, devenind uneori pediculat (polip miomatos). Fibro-leiomiomul submucos, chiar cînd este de dimensiuni mici, poate să provoace hemoragii uterine însemnate, datorită iritației persistente pe care o exercită asupra endometrului. Polipul miomatos angajat în canalul cervical tinde să fie comprimat prin contracția istmului, suferind diferite grade de ischemie și infarctizări hemoragice (fig. 13.4).

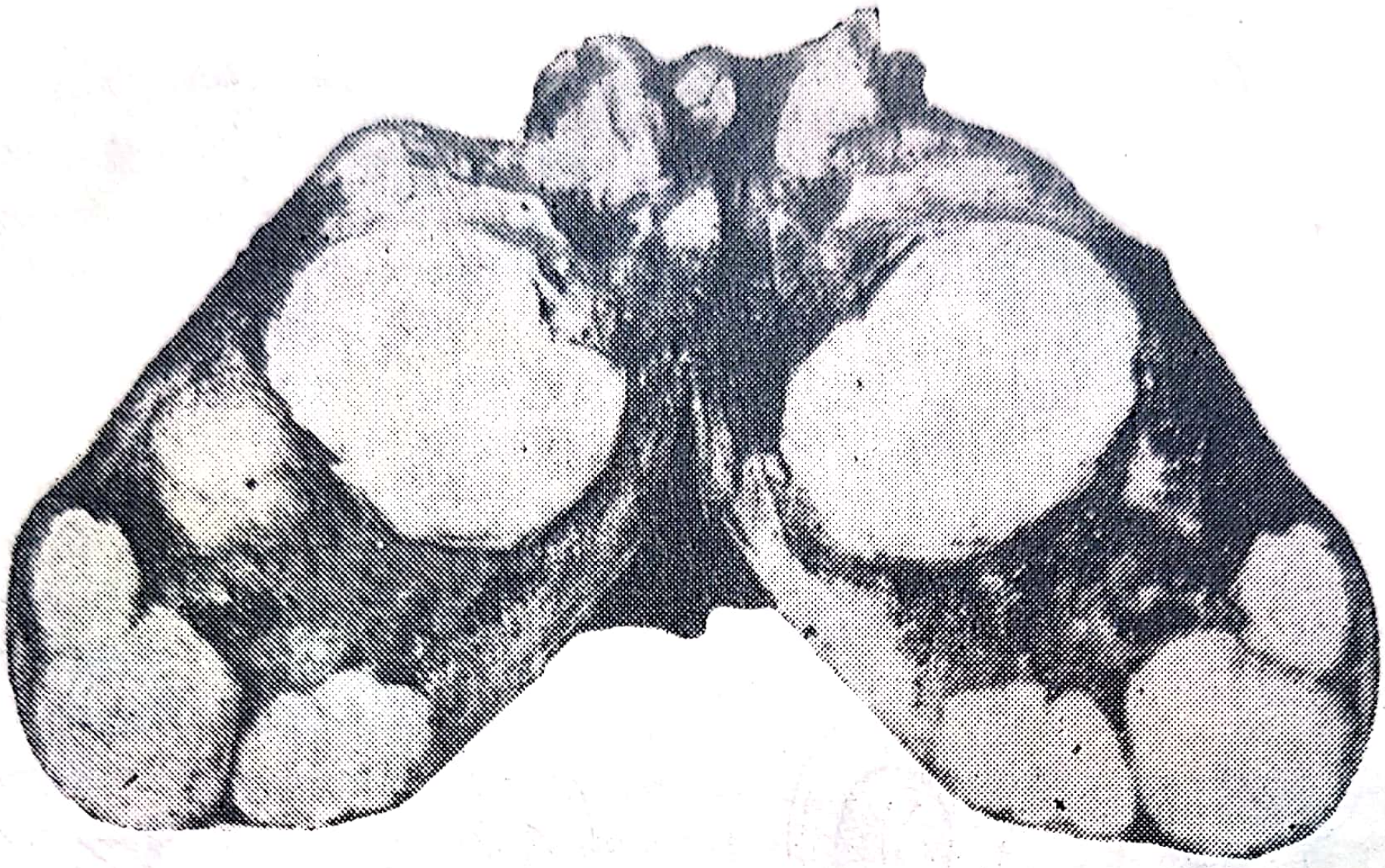

Fig. 13.3. — Fibro-leiomiom intramural.

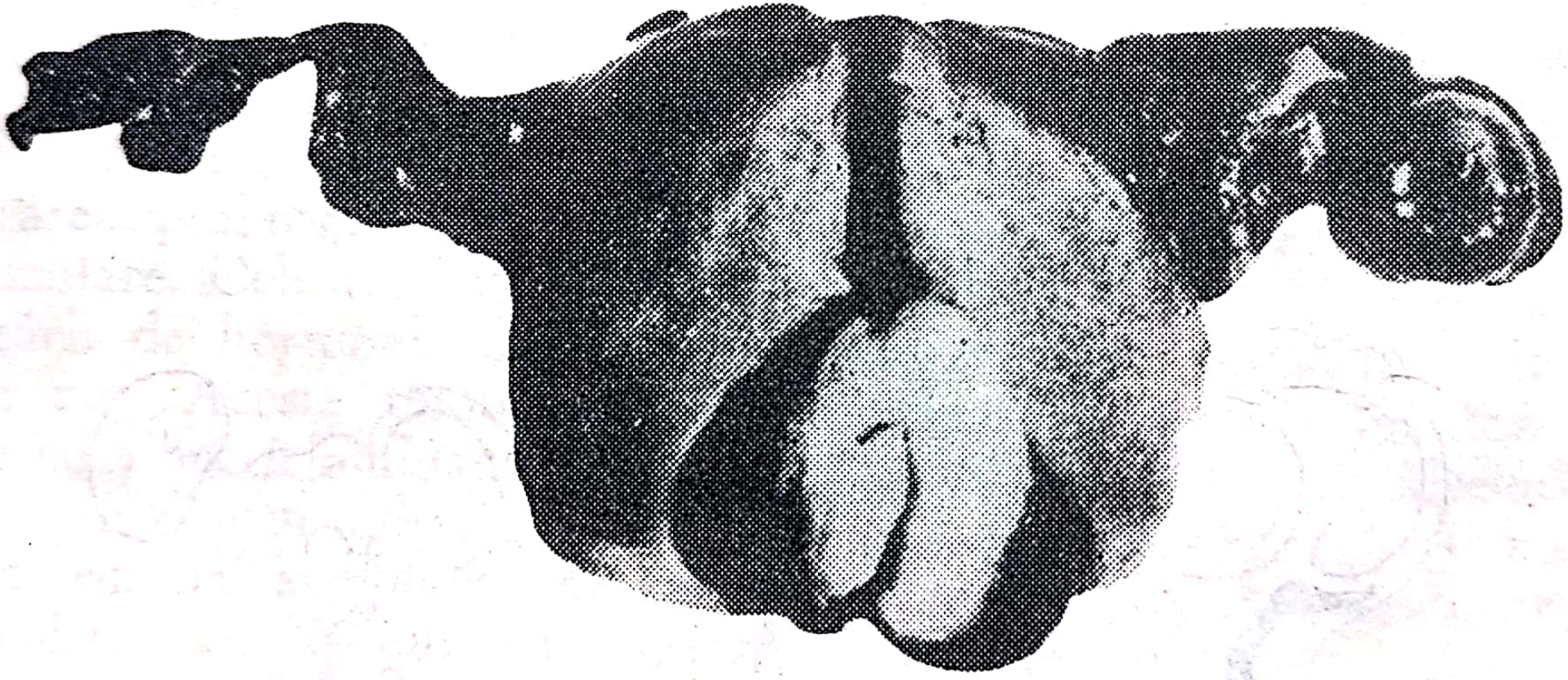

Fig. 13.4. — Fibro-leiomiom submucos pediculat.

Fibro-leiomiomul subseros (subperitoneal) reprezintă o formă de creștere centrifugă a fibro-leiomiomului intramural. Efectul presiunii miometrului scade și tumoarea tinde să ia o poziție subseroasă, de formă neregulată, lobulată și să devină pediculată. Dacă pediculul este lung, tumoarea apare flotantă în cavitatea peritoneală. Uneori se poate torsiona, mobiliza, migrînd și aderînd la țesuturile intraabdominale (epiploon), asigurîndu-și prin derivă un aport de sînge corespunzător (fibro-leiomiom parazitic). Fibro-leiomioamele subseroase sînt de obicei multiple și pot să atingă un volum considerabil (fig. 13.5, A, B).

Fibro-leiomiomul cervical este mai rar întîlnit, cu o localizare primară la colul uterin. Apare ca o tumoare unică, care poate să devină pediculată și să proemine în orificiul extern al colului sau în vagin. Unele localizări cervicale ale fibro-leiomiomului sînt urmarea extinderii unui fibro-leiomiom al corpului uterin.

Aspecte microscopice. Fibro-leiomiomul este constituit din fascicule de celule musculare netede fuziforme, anastomozate, dispuse în vîrtejuri. Fibrele

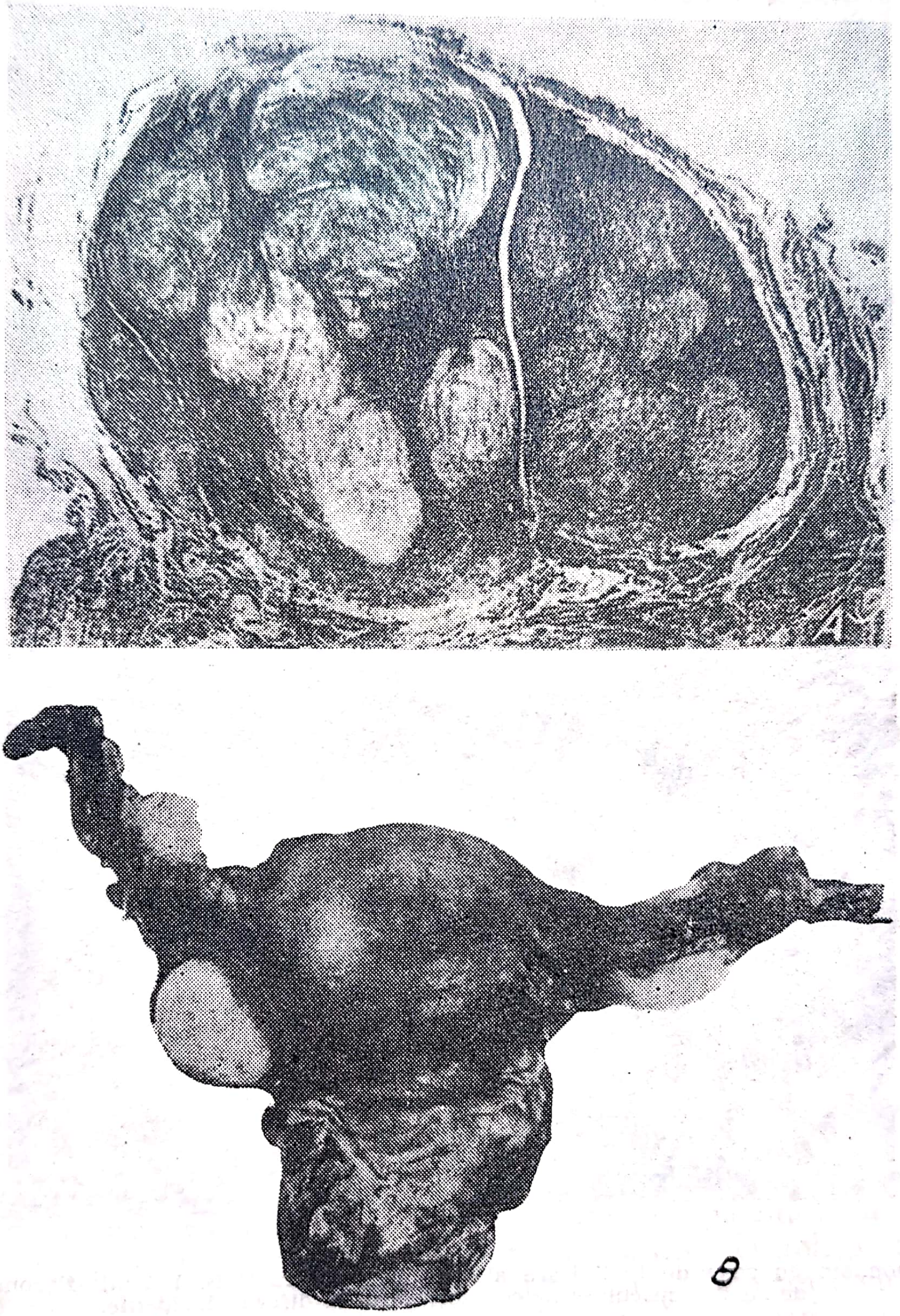

Fig. 13.5.
A. Fibro-leiomiom subseros (Compell). B. Fibro-leiomiom al ligamentului larg.

musculare neoplazice sînt de dimensiuni mai mici decît cele ale miometrului normal. Nucleii celulelor sînt alungiţi, cu extremităţile rotunjite. Citoplasma se colorează mai slab cu eozină decît cele ale miometrului (fig. 13.6, A, B). Trecerea între fibrele musculare ale tumorii şi cele ale miometrului se poate observa în fibro-leiomioamele mici şi dispare în fibro-leiomioamele mai mari.

Între fasciculele de fibre musculare se găsesc în cantități variabile fibre și celule conjunctive care urmează dispoziția fasciculelor musculare. Mitozele sînt absente. Proporția de țesut fibro-conjunctiv crește paralel cu dimensiunile tumorii. Fibro-leiomioamele au o bogată rețea vasculară arteriolară.

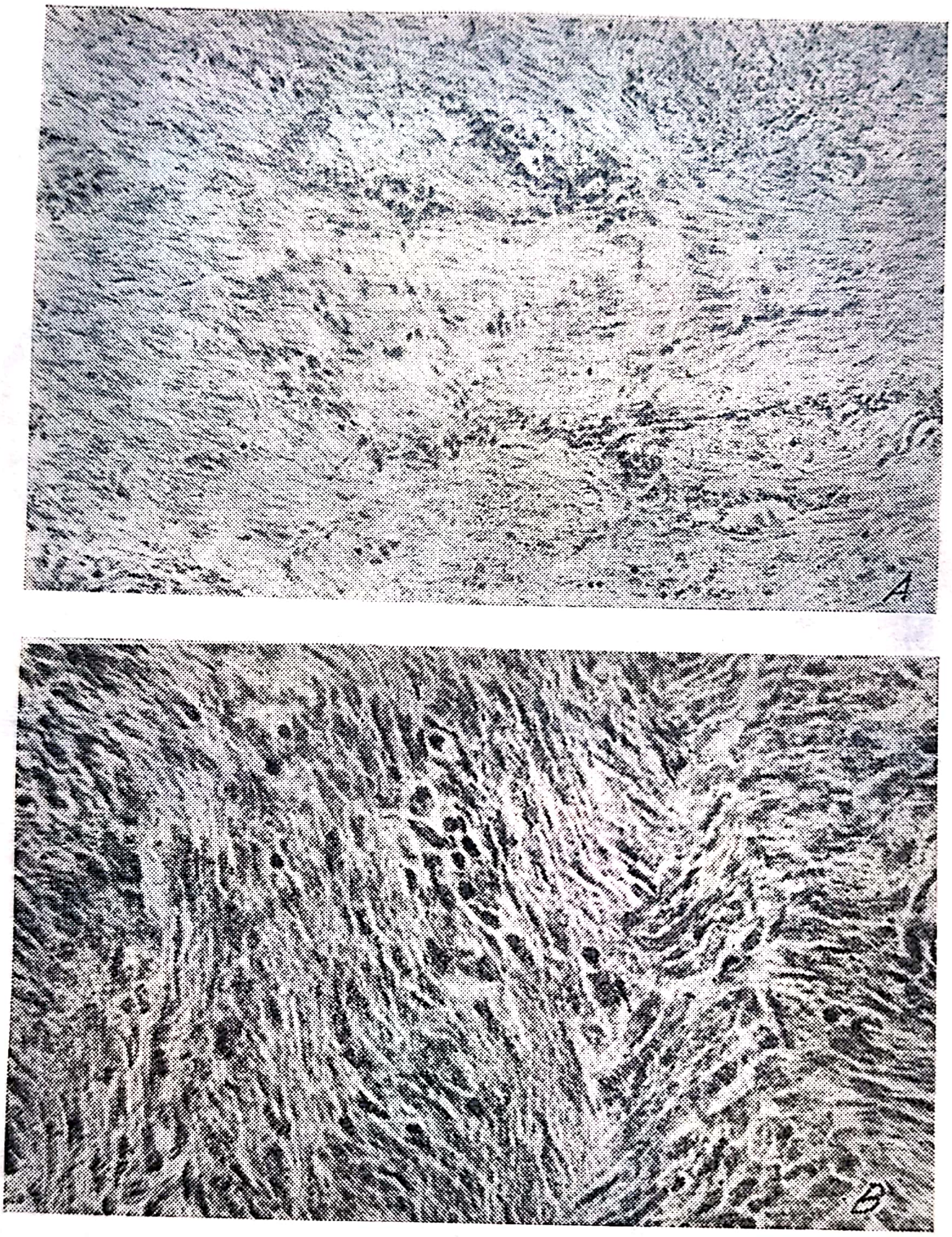

Fig. 13.6.
A. Fibro-leiomiom cu zone de hialinizare ale stromei tumorale. B. Leiomio-fibrom: fascicule de celule musculare netede secționate la diferite incidente.

Modificări degenerative și circulatorii

Fibro-leiomiomul poate fi sediul unor hialinizări, fibroze, calcificări, necroze sau și hemoragii.

Degenerescența hialină este modificarea cea mai frecvent întîlnită. Hialinul apare ca benzi interstițiale acelulare, eozinofile, care infiltrează și disociază fasciculele musculare. Componenta fibroasă a tumorii, prin pierderea striurilor fibroase se poate hialiniza și în aceste zone fibrele musculare tind să dispară. În focarele de hialinizare se poate produce necroză și lichefacția materialului hialin, cu formarea de cavități pseudochistice pline cu un material de aspect gelatinos sau mucoid. Distrofia hialină poate fi limitată sau extinsă, interesînd zone întinse ale tumorii. În vecinătatea focarelor de hialinoză nucleii prezintă uneori o dispoziție palisadică.

Degenerescența fibroasă este un termen confuz, care se referă la extinderea septurilor fibro-conjunctive din stroma tumorală.

Necroza poate fi focală sau difuză. Focarele de necroză prezintă pe suprafața de secțiune aspectul chitului cu puncte brune-roșietice (datorită hemosiderinei). Necroza este frecvent urmarea degenerescenței hialine. Cînd este masivă, determină prin lichefiere cavități pseudochistice.

Degenerescența roșie este un tip specific de necroză, care se întîlnește îndeosebi în fibro-leiomioamele din cursul sarcinii.

Degenerescența pseudochistică apare independentă sau asociată cu distrofia hialină. Începe ca un edem perivascular, cu punct de plecare septurile conjunctive. Pe măsură ce modificările se extind, apar spații neregulate pline cu un lichid seros, dînd țesutului tumoral o consistență scăzută. Acumularea lichidului seros este dată, poate, de reducerea drenajului limfatic și venos din tumoare.

Degenerescența grasă se întîlnește în fibro-leiomioamele mai vechi. Pe secțiune prezintă un aspect galben-omogen. Fibrele musculare conțin incluzii lipidice, care pot fi demonstrate prin colorațiile pentru grăsimi. Uneori degenerescența grasă apare asociată cu distrofie hialină. În alte cazuri acumularea de lipide în celulele conjunctive dă aspectul unor focare de lipomatoză, ca urmare posibilă a unei metaplazii adipoase.

Calcificările distrofice reprezintă sechele ale degenerescenței grase și ale modificărilor regresive care survin în evoluția fibro-leiomioamelor. Calcificările distrofice se întîlnesc mai ales în fibro-leiomioamele subseroase, la persoanele în vîrstă înaintată.

Degenerescența teleangiectazică asociază proliferarea leiomiomatoasă cu o dezvoltare exuberantă a rețelei vasculare, care ia un aspect pseudoangiomatos.

Miomatoza uterină. Denumirea se referă la descrierea clasică făcută de Kelly și Cullen (1909) pentru „tendința la miomatoză". Peretele uterin este îngroșat, iar pe secțiune, aspectul fibros predomină, cu un mare număr de mici noduli miomatoși. Histologic, peretele uterin include numeroase aglomerări de celule musculare netede imature, intricate cu celule musculare netede normale.

Tumoarea plexiformă uterină. Este o tumoare benignă extrem de rară, de origine musculară, încapsulată, care nu depășește 1 cm în diametru, localizată intramural și, mai rar, submucos sau subseros. Histologic tumoarea este constituită din grupuri și cordoane de celule cu o citoplasmă săracă, slab eozinofilă și cu nuclei voluminoși, separate de septuri conjunctive. La microscopia electronică se observă în citoplasma celulelor numeroase miofilamente.

Angiomiomul. Angiomiomul este o tumoare cu structură mixtă, formată din fascicule musculare netede și cu o componentă vasculară bogată.

Degenerescența sarcomatoasă. Degenerescența sarcomatoasă a fibro-leiomiomului (miom malignizat, leiomiosarcom) este rară. Microscopic, pe suprafața de secțiune tumoarea prezintă un aspect omogen, de culoare cenușiu-gălbuie și de consistență moale (encefaloidă) cu numeroase focare de hemoragie în masa tumorală.

Leiomiosarcomul apare inclus într-un nodul miomatos, formînd o masă izolată intramurală, rău delimitată. Acest aspect contrastează cu țesutul leiomiomatos din jur. Histologic tumoarea este constituită din fascicule de celule fuziforme, cu nucleul mare sau monstruos, hipercromatic. Mitozele sînt în general frecvente.

Modificările endometrului în fibro-leiomioame. Endometrul poate fi sediul unor modificări regresive sau reactive în evoluția fibro-leiomioamelor, mai ales în cele cu dezvoltare submucoasă.

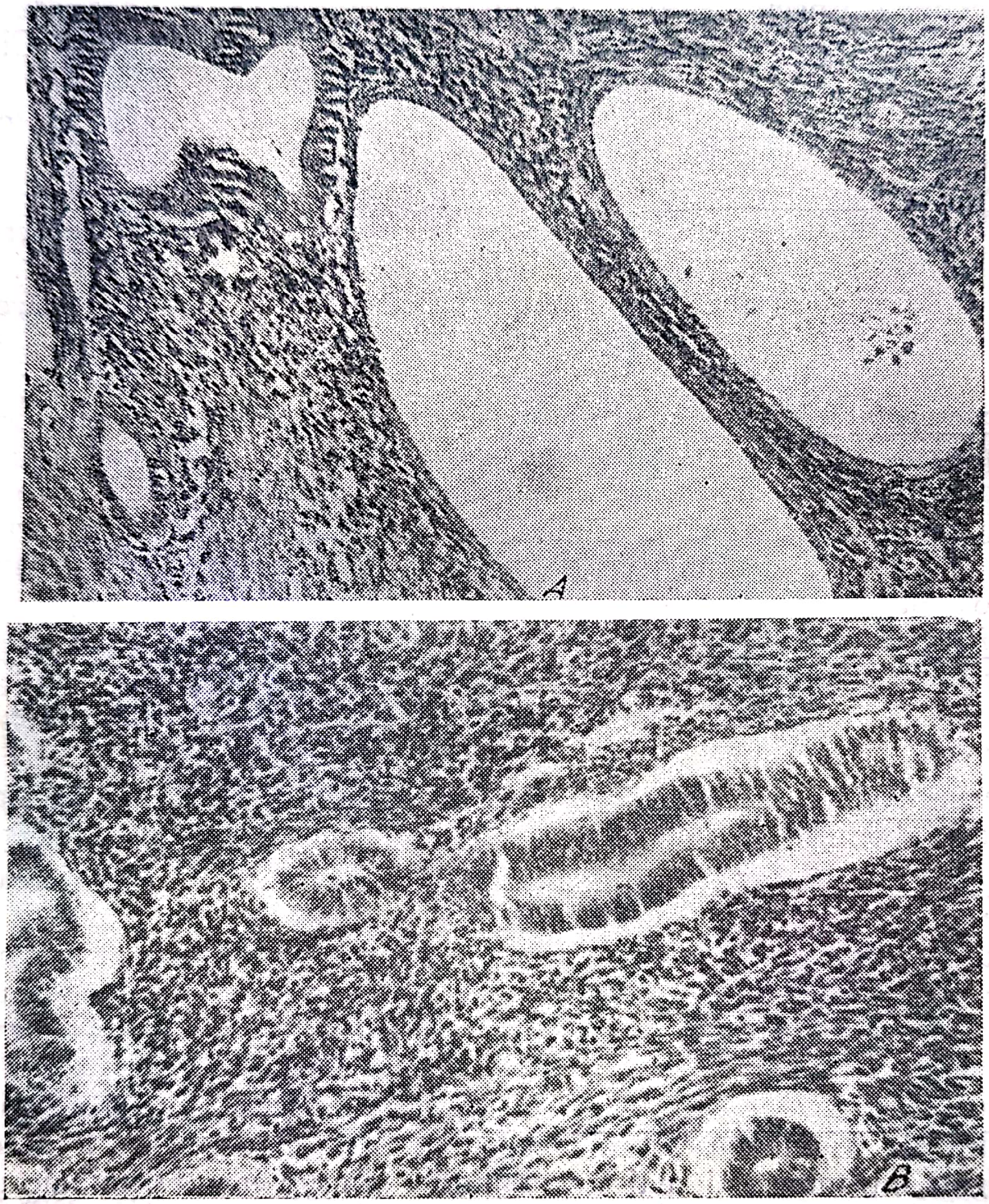

Fig. 13.7.

A. Fibro-leiomiom cu hiperplazie glandulo-chistică a endometrului. B. Leiomio-fibrom cu focare de adenomioză constituite din glande endometriale și corion citogen.

Presiunea exercitată asupra mucoasei uterine de un fibro-leiomiom submucos determină diferite grade de atrofie a endometrului supraiacent. Glandele apar colabate, căptușite cu un epiteliu cubic sau endoteliform, fără activitate secretorie. Stroma este dens celulară, cu celule mici, rotunde, puțin diferențiate. Unele fibro-leiomioame se însoțesc de o hiperplazie glandulo-chistică a endometrului și de o adenomioză difuză sau localizată (fig. 13.7. A, B, 13.8. A, B).

13.1.5. FIZIOPATOLOGIE

Dezvoltarea în timp a fibromului (fibro-leiomiomului) determină anumite tulburări legate de axul hipotalamo-hipofizo-ovaro-endometrial, de dezvoltarea fibromului în raport cu segmentele uterului şi de dezvoltarea fibromului ca tumoare pelvi-abdominală.

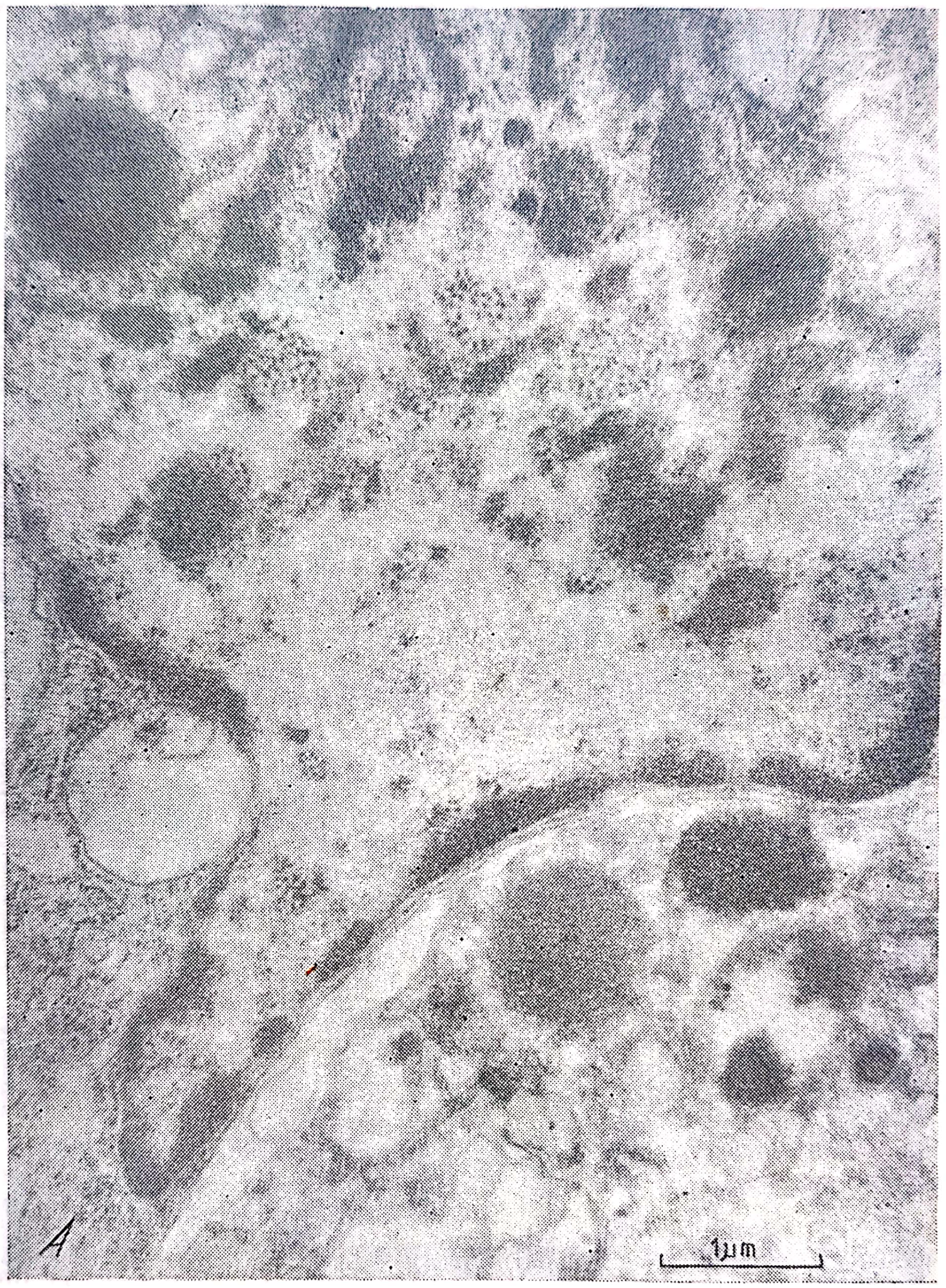

Fig. 13.8.

A. Ultrastructura miocitelor din fibro-leiomiom. M.E. × 22.000.

Perturbările în axul hipotalamo-hipofizo-ovaro-endometrial se caracterizează printr-o tulburare neuro-vegetativă pe un fond discrinic hipofizo-ovarian, la care se asociază o disfuncție hepatică latentă, un sindrom fibros-congestiv al aparatului genito-mamar (congestie pelviană și congestie și hiperplazii ale glandei mamare), precum și o degenerescență sclero-chistică a ovarului. În endometru hiperplazia glandulo-chistică subliniază hiperestrogenia, care de altfel nu este obligatorie (în 52% din cazuri lipsește).

Dereglările neuro-endocrino-vegetative pot să inducă în unele cazuri insuficiență cardiacă și hipertensiune arterială.

NVeget.
Hep. lentă
F.Cong.mamar și genital
D sclerochist ovar

Î.C.
HTA

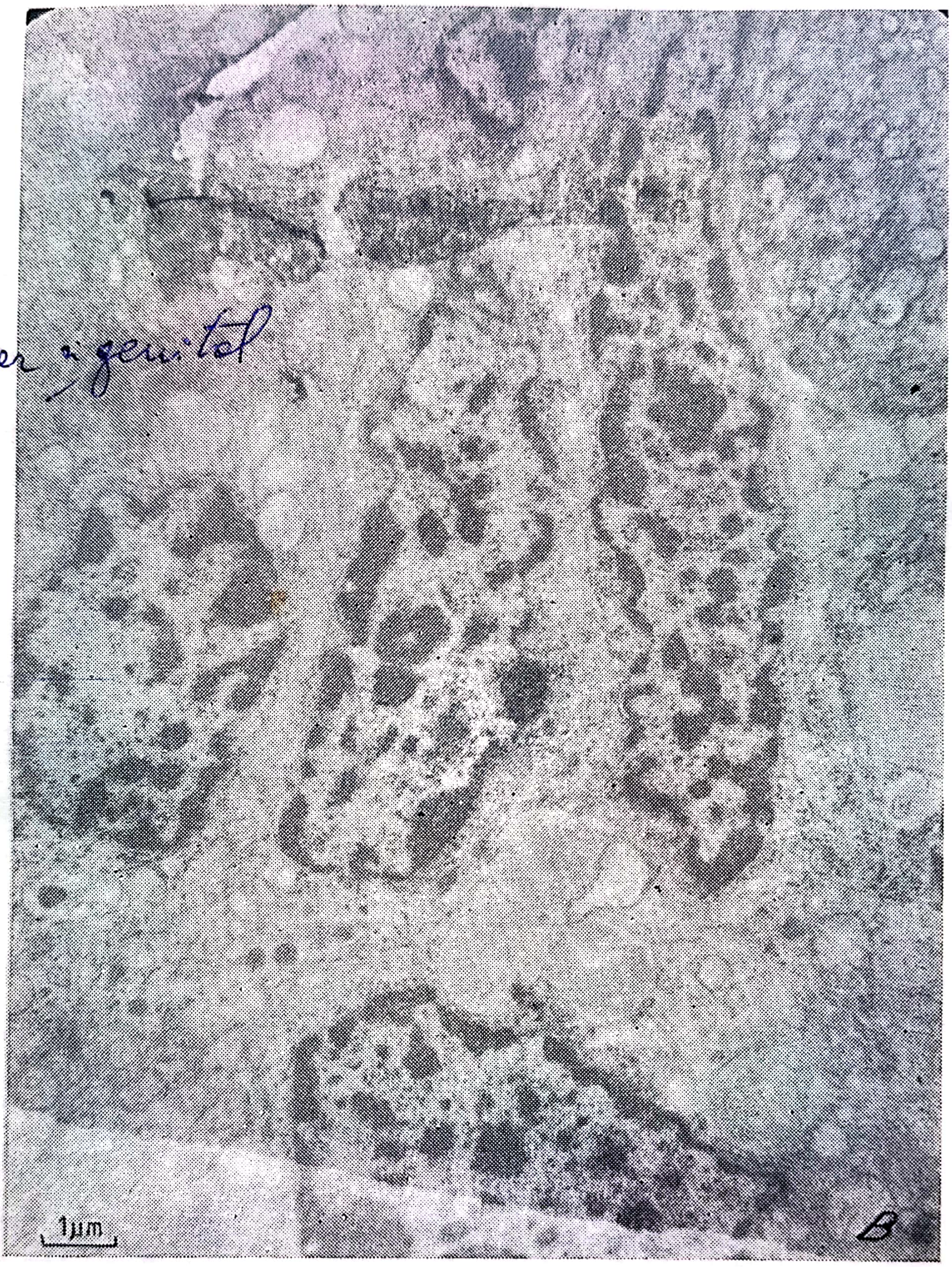

Fig. 13.8.
B. Ultrastructura miocitelor din fibro-leiomiom. M.E. × 22.000.

Localizarea fibromului în uter determină tulburări ale fiziologiei acestuia ca receptor endocrin și ca sediu al dezvoltării oului.

Tulburările menstruale întîlnite în fibro-leiomioame se datoresc sindromului hiperestrogenic, asociat cu hiperplazia glandulo-chistică a endometrului, cu ovarita sclero-chistică.

Lipsa de elasticitate a miometrului (prin localizarea intramurală a fibromului) împiedică contractilitatea acestuia și favorizează meno-metroragiile, perturbînd procesul de hemostază postmenstruală.

Localizarea submucoasă a fibromului întreține o endometrită trenantă, datorită iritației permanente, ce favorizează o metroragie abundentă. În cazul unei implantări pediculate endocavitare, acesta are tendință să proemine în vagin.

Tulburările endocrine descrise, nodulii intramurali și submucoși, voluminoși, precum și endometrita asociată sînt nefavorabile unei grefări a produsului de concepție în cavitatea uterină. Dacă totuși oul s-a grefat, excitația permanentă determinată de acești noduli provoacă apariția de contracții asinergice și intense, care favorizează expulzia oului, fapt ce justifică sterilitatea și infertilitatea, destul de frecventă.

Dacă totuși sarcina este dusă pînă la declanșarea travaliului, acesta este distocic, printr-o chinetică defectuoasă și prin eventualul obstacol pe care fibromul îl poate constitui în canalul de naștere.

Hemoragiile în expulzia placentară sînt frecvente prin tulburările de retractilitate și contractilitate, îngreunînd involuția uterină, favorizînd subinvoluția și necrobioza septică sau aseptică a nodulilor fibromatoși.

Dezvoltarea exagerată a fibromului ca tumoare pelvi-abdominală prin hipertrofie și hiperplazie exagerată, conturează sindromul de compresiune prin complicațiile consecutive vasculare, ureterale, rectale, aderențiale, subocluzive sau ocluzive.

Ca rezultat al dezechilibrului hormonal, ovarele se modifică micropolichistic, sau se măresc în totalitate. Trompele prezintă leziuni de salpingită catarală, adesea asociate cu hemato- sau hidrosalpinx.

Volumul fibromului crește în menstruație și sarcină, scade în menopauză și lăuzie.

13.1.6. SIMPTOMATOLOGIE

Este în raport cu forma clinică și cu stadiul evolutiv al fibromului, care poate evolua și asimptomatic într-un număr apreciabil de cazuri. Circa 12—15% din fibroame sînt depistate întîmplător, cu ocazia unor controale periodice sau la solicitări pentru alte afecțiuni ginecologice sau abdominale. Acestea sînt fibroamele așa-zise latente.

Simptomatologia este frecvent conturată de fibromul banal necomplicat, întîlnit la persoanele cu impregnare estrogenică evidentă, cu sistem pilos exagerat dezvoltat, stare de troficitate bună, glande mamare bine dezvoltate, structură ginecoidă.

Simptomatologia, fără să fie patognomonică, permite stabilirea diagnosticului cu relativă ușurință, fiind însă și în raport cu evoluția, complicată sau necomplicată a fibromului, cînd fenomenele de torsiune, hemoragie internă (prin rupere de vas superficial) sau complicație septică a necrobiozei pot îngreuna diagnosticul.

În formele necomplicate ale fibromului comun (simplu), ca simptomatologie:

— la început apar *tulburări menstruale,* caracterizate prin menoragii și hipermenorei, uneori ciclurile sînt regulate, dar abundente cantitativ, iar ca durată mai limitate;

— *hemoragia* rămîne simptomul dominant la început, sub formă de menoragie, apoi sub formă de meno-metroragie sau pur și simplu metroragie. Sînt cazuri în care menstruația nu mai poate fi stabilită calendaristic, deoarece hemoragia durează cîteva luni, permanent, iar la data menstruației se poate înregistra o abundență a acesteia pentru cîteva zile. În forma submucoasă și a fibromului pediculat intracavitar hemoragia este continuă, persistentă și antrenează rapid sindroame de anemie cronică (se va urmări hematocritul).

În fibromul uterin hemoragia se datorește unor tulburări funcționale ale endometrului, și anume: hiperplaziei, friabilității vasculare în acea zonă, factorilor mecanici (fibrom submucos, polip intrauterin) și asocierii mai multor factori (hipertensiune, discrazii sangvine, cardiopatii și proces polimitotic).

Leucoreea este un simptom frecvent și comun multor afecțiuni ginecologice, are caracter uterin (trenantă, abundentă premenstrual, clară în afara unei infecții), apare mai frecvent sub formă de hidroree sau glere filante. Uneori este intermitentă în stenoze ale colului sau polipilor endocavitari.

Piometria, pierderile purulente din uter sînt un simptom relativ rar în fibrom; se pot întîlni în polipii endocervicali sau uterini sfacelați, sau în asocierea cu cancerul endocavitar.

Durerea, simptom greu de interpretat, deoarece este un element comun afecțiunilor ginecologice, nu este prezentă în toate fibroamele, fiind apanajul complicațiilor care survin în boala fibromatoasă.

Se datorește compresiunii, infecției, torsiunii fibromului pediculat, tendinței de proeminare în vagin, modificărilor distrofice etc. Poate să aibă o origine neginecologică (discopatii, lombalgii de natură urologică sau reumatismală, asociate cu un fibrom), dar poate să mai aibă drept cauză o distrofie ovariană sau endometriozică. Uneori are caracterul unei greutăți, tensiuni sau apăsări în pelvis, cînd este vorba de un fibrom necomplicat, dar de un volum al cărui diametru se apropie de 10—15 cm.

Dismenoreea, datorată leziunilor endometriozice și ovaritei sclero-chistice concomitente, este un simptom relativ rar.

Tulburările urinare, cu toate că pot fi discrete și intermitente, se întîlnesc într-un procent destul de ridicat (55—60%) și se manifestă sub formă de: polachiurie diurnă, micțiuni frecvente și imperioase, consecința compresiunii pe vezică sau a iritării trigonului vezical de către fibroamele dezvoltate în istm sau supraistmic.

Tulburările de golire a vezicii pot să ajungă la retenție, fie prin comprimarea uretrei, fie prin deplasarea vezicii.

Tulburările digestive sînt nesemnificative. Constipația este frecventă, iar ocluzia este cu totul excepțională, prin comprimarea excavației și calcificarea fibromului.

Sterilitatea și infertilitatea sînt relativ frecvent întîlnite în fibromul uterin.

Adesea pot să apară *distonii neuro-endocrino-vegetative,* asociate cu dureri mamare premenstruale, legate de puseul congestiv hiperestrogenic.

Examenul obiectiv general furnizează date privind sindromul hiperestrogenic asociat, complicațiile generale și la distanță posibile, anemii, tulburări vasculare, cardiace, renale, digestive, hepatice etc.

Examenul local va interpreta simptomatologia directă a modificărilor morfologice din uter și, la nevoie, va recurge la simptomatologia indirectă, furnizată de datele paraclinice.

Examenul local se face pe masa ginecologică cu toate măsurile de precauție impuse: mănuși sterile, valve sterile. Se va goli vezica și, la nevoie, rectul înainte de examinare. Primul gest în tehnica examinării este examenul cu valvele; se introduce valva cu partea lată în diametrul antero-posterior al vulvei și se rotește 45°, se tracționează apăsînd în jos comisura posterioară, se introduce apoi valva superioară și se vizualizează colul. În cazul fibroamelor dezvoltate pe istm, colul se evidențiază greu, fiind camuflat de acesta și împins sub simfiză sau spre sacru.

Prin examenul cu valvele se pot vizualiza fibroamele dezvoltate la col sau endocervical, care au tendința să proemine în vagin (polipii). Colul apare cu volumul mărit ca un butoiaș, iar prin orificiul cervical se observă formațiunea polipoasă care tinde să-l deschidă.

De asemenea, se pot vizualiza leziunile exocervicale, ectopii, eroziuni, chisturi Naboth, cicatrice sau rupturi de col etc.

Acest examen se completează cu prelevarea secreției din col și vagin pentru examenul citologic și bacteriologic. Se recurge la testul Lahm-Schiller pentru detectarea zonelor iod-negative, care vor fi investigate colposcopic și eventual bioptic.

Înainte de a se trece la examenul tacului combinat cu palparea, se va palpa extern cu mîna stîngă abdomenul pentru sesizarea eventualelor puncte dureroase și decelarea mobilității unei tumori abdominale.

În cazul fibroamelor uterine voluminoase palpabile transabdominal se poate aprecia prin palpare și prin percuție volumul tumorii, forma boselată sau netedă, consistența, mobilitatea și contiguitatea ei.

Se va trece apoi la examenul prin tact vaginal, care se va practica prin îndepărtarea labiilor mari, introducerea mediusului drept în vagin, executînd o presiune pe comisura și peretele posterior al vaginului, după care se introduce indexul, ca apoi să se atingă colul cu vîrful degetelor, continuînd să se interpreteze forma, volumul, consistența și mobilitaea acestuia, comună cu a corpului, nedureroasă în cazurile necomplicate sau neasociate cu alte afecțiuni.

În cazul fibroamelor endocavitare, colul uterin este deschis și permite pătrunderea unui index în cavitatea uterină și aprecierea durității, volumului nodulului și a fixității acestuia.

Colul fixat între medius și index va permite mîinii stîngi să sesizeze transabdominal forma, volumul, mobilitatea, consistența și localizarea fibromului.

De reținut ca semn foarte important solidaritatea colului cu corpul uterin la tentativa de mobilizare a celor două segmente cu mîinile examinatorului.

În cazul fibroamelor dezvoltate în ligamentul larg, acestea dau o fixitate a zonei cervico-istmice uterine și permit palparea acestuia controlateral. Diferența de consistență permite aprecierea lateralizării uterului.

În cazul polifibromatozei, suprafața uterului este neregulată. În cazul nodulilor subseroși, pediculați, aceștia sînt mobili și pot fi confundați cu tumorile solide de ovar din cauza șanțului, care poate să apară (se pot torsiona adesea).

Examenul prin tactul vaginal continuă cu controlarea zonelor anexiale care pot fi ocupate de nodulul istmic dezvoltat intraligamentar, sau de modificări morfologice ale anexelor, chisturi și tumori de ovar, hidrosalpinx etc.

Tactul se termină cu controlul fundului de sac Douglas, pentru aprecierea fixității, volumului și localizării fibromului, dacă acesta s-a dezvoltat pe peretele posterior al uterului.

Tactul rectal, fără să fie obligatoriu, este util în aprecierea contingenței cu colonul sigmoid și rectul.

Examenul perineului va aprecia deschiderea vulvo-vaginală și eventualitatea unui cisto-rectocel cu telescoparea și elongația de col, în cazul cînd acestea există, pentru a se ține seama la adaptarea atitudinii chirurgicale.

13.1.7. INVESTIGAȚII PARACLINICE

Semnele indirecte vor fi obținute prin examene complementare *paraclinice:*

Histerometria relevă alungirea cavității uterine de la valori normale pînă la 15—25 cm. Dar cavitatea poate să apară scurtată și deformată, datorită nodulilor submucoși, sesili sau pediculați.

Histero-salpingografia, executată cu substanțe de contrast lipo- sau hidrosolubile (Lipiodol — Odiston), oferă imagini caracteristice. Cavitatea uterină apare deformată, alungită, în formă de semilună, imagini lacunare de diferite mărimi, cu un contur regulat, bine delimitat, pentru nodulii endocavitari; pentru cei intramurali cavitatea apare deformată, alungită.

Histero-salpingografia are o valoare deosebită și în localizarea fibroamelor submucoase și a aprecierii permeabilității tubare pentru adoptarea tacticii chirurgicale la femeile tinere care au o sterilitate consecutivă localizării fibroamelor.

În cazurile unor fibroame cu duritate excesivă prin impregnare calcară, *radiografia simplă* este utilă (fig. 13.9 A, B, C, D).

Examenele bio-hormonale, cito-vaginal, al secreției cervicale, dozările urinare a estrogenilor, pregnandiolului și 17-cetosteroizilor, vor evidenția o impregnare estrogenică pronunțată.

Controlul instrumental al cavității uterine se face în scop terapeutic, bioptic și explorator. În fibromatoza difuză sau fibromul comun, controlul este relativ ușor. În formele cu noduli submucoși sau la nulipare pot surveni incidente la dilatarea colului, precum și la depășirea obstacolelor și pragurile întîlnite de chiuretă. Este de dorit ca executarea controlului să fie făcută sub anestezie și chiar după aplicarea de laminarii. Orice produs recoltat prin controlul instrumental al cavității uterine va fi examinat histopatologic, spre a surprinde eventuala coexistență a unui cancer sau proces tuberculos.

În cazul cînd la examenul cu valvele s-a remarcat o modificare structurală a epiteliului exocervical, se impune examenul citologic, colposcopic și bioptic din zona iod-negativă, spre a se putea stabili conduita terapeutică în raport cu rezultatul.

Examenul se va completa cu interpretarea datelor ce permit aprecierea riscului operator.

Date clinice: anemia secundară, terenul varicos, obezitatea, patologia cardio-renală şi tiroidiană.

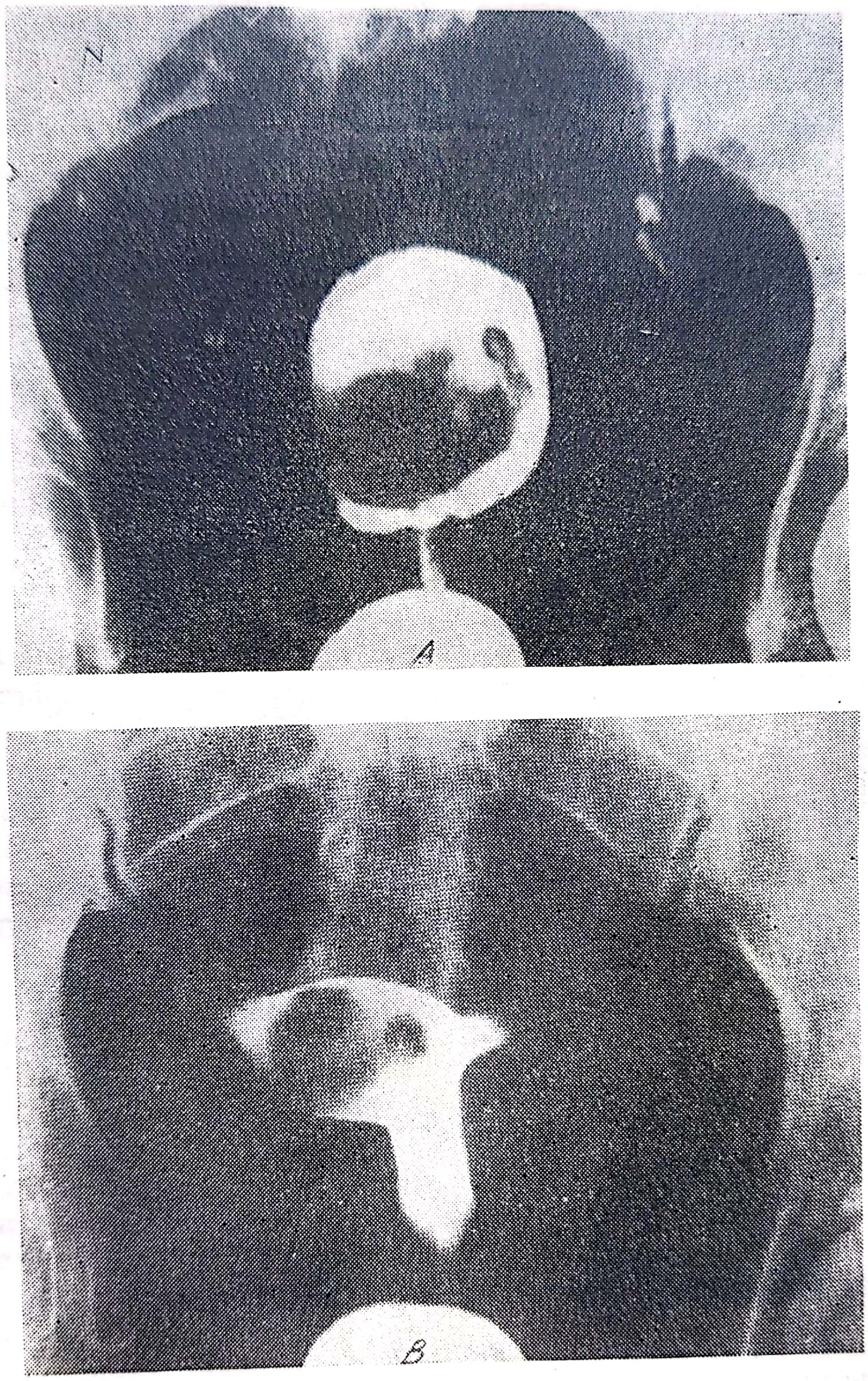

Fig. 13.9.

A. Cavitatea uterină mult mărită, prezentînd o imagine lacunară neregulată cu contur bine delimitat (fibrom uterin) (colecţia clinicii). B. Cavitate uterină asimetrică ocupată de o imagine lacunară cu contur regulat (fibrom uterin) (colecţia clinicii).

Date de laborator: hemo-leucograma, glicemia, ureea în sînge, colesterolemia, teste hepatice de disproteinemie, electrocardiograma, teste de coagulare a sîngelui (timp de sîngerare, timp de coagulare, protrombinemia, tromboelastograma), tensiunea arterială, examenul complet de urină.

13.1.8. FORME CLINICE

Sînt în raport cu topografia, localizarea, evoluția asimptomatică și simptomatică, precum și asocierea cu o altă afecțiune coexistentă: cancer, prolaps, tuberculoză, procese inflamatorii anexiale etc.

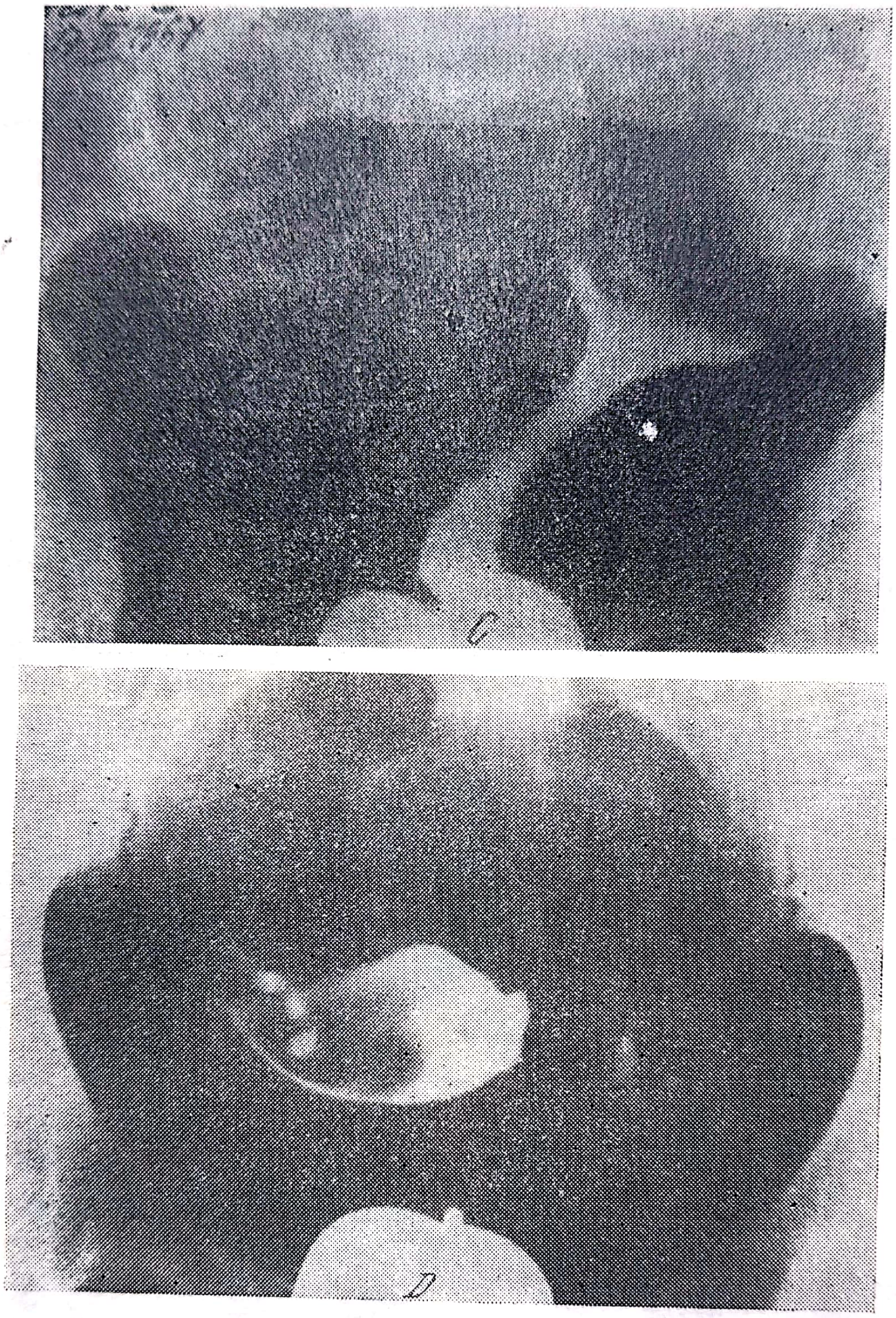

Fig. 13.9.

C. Imagine lacunară regulată în cornul drept (fibrom submucos) (Colecția clinicii). D. Cavitate uterină deformată, cu volum mărit, cu o imagine lacunară mare dată de un fibrom uterin (colecția clinicii).

Formele clinice privind topografia au o dezvoltare pelviană sau abdominală.

Formele cu dezvoltare pelviană. Fibromul de col dezvoltat lateral spre vagin. Examenul local, greu de executat din cauza obstacolului la tactul vaginal pe care îl opune fibromul. Orificiul colului uterin, foarte greu accesibil, este împins fie spre simfiză, fie spre rect, în raport cu localizarea și dimensiunea. Histerografia evidențiază o alungire și deformare a canalului cervical, cavitatea uterină rămînînd normală sau puțin modificată și deplasată spre Douglas.

Fibromul uterin dezvoltat în ligamentul larg are colul împins mult lateral, spre peretele pelvian opus. Corpul uterin, foarte greu de individualizat, este împins și el controlateral. Uneori fundul de sac Douglas este ocupat de masa dură a fibromului, care disecă tot spațiul subperitoneal. Planurile anatomice sînt modificate, mai ales ureterul, care poate fi deplasat.

Fibroamele dezvoltate anterior sau posterior deplasează uterul, împingînd colul în sens opus. Dezvoltarea lui posterioară și înglobarea în excavație este uneori posibilă.

Fibromul cu dezvoltare abdominală are evoluție lentă, de cele mai multe ori asimptomatică. Cînd simptomatologia devine evidentă, fie că a survenit o complicație, fie că volumul a depășit limite tolerabile, poate fi confundat cu sarcina. Duritatea, lipsa de contractilitate (proba Reeb) infirmă diagnosticul de sarcină. Radiografic, este caracteristică lipsa scheletului fetal.

După luna a IV-a, prezența bătăilor inimii fătului și aspectul radiologic al punctelor de osificare ale scheletului fetal precizează diagnosticul de sarcină. În lunile mici de sarcină reacțiile biologice sînt de real folos, evidențiind eventuala coexistență a unei sarcini cu un fibrom preexistent.

În cazul fibromului pediculat confuzia cu tumoarea de ovar este posibilă.

Ca formă anatomică fibromul poate fi localizat: fibromul subseros (pediculat sau sesil). Diagnosticul este dificil la cel pediculat, din cauza confuziei posibile cu tumoarea de ovar.

De regulă evoluează asimptomatic cînd este sesil și de volum redus.

Cînd este pediculat, se poate complica adesea prin torsiune, rupere etc.

Fibromul endocavitar pediculat are o simptomatologie mai pregnantă: hemoragie persistentă abundentă, leucoree și durerea în raport cu forma și evoluția. Se poate asocia o leucoree fetidă și dureri sub formă de colici, care tind să expulzeze fibromul pediculat. Poate fi confundat cu un rest placentar sau avort incomplet la femeia tînără, sau cu cancerul de corp la femeia în vîrstă.

Histerografia este de real folos în aceste cazuri. La examenul cu valvele, prin colul întredeschis se poate vizualiza o masă de dimensiuni variabile, cu suprafața netedă, roșie-violacee sau necrotică, în raport cu evoluția.

În timp tumoarea poate să proemine în vagin, diagnosticul fiind mult mai ușor de precizat.

La tactul prin canalul cervical dilatat se poate palpa polipul cu suprafață regulată și pedicul de implantare subțire.

În cazul polipului proeminînd în vagin, degetul examinator poate să înconjure nodulul și să sesizeze suprafața de implantare, dacă colul permite intrarea degetului examinator.

Fibromul submucos are o simptomatologie asemănătoare celui pediculat, menometroragia este abundentă. Histero-salpingografia evidențiază alungirea și modificarea cavității uterine. La tact uterul este dur, mărit în totalitate.

Ca simptomatologie fibroamele pot fi:

— latente, asimptomatice, depistate ocazional și cu dezvoltare evolutivă, manifestă, rapidă, anunțînd survenirea unei complicații edematoase, mixomatoase, necrobioză septică, aseptică. Volumul uterului crește rapid, inducînd modificări ale stării generale. Meno-metroragia, leucoreea şi durerea întregesc tabloul simptomatic. În cazul necrobiozei tumoarea este dureroasă şi bolnava febrilă.

Fibroamele asociate cu cancerul de corp uterin sînt întîlnite relativ rar (1,3% în clinica noastră). Simptomatologia clinică este prea puţin modificată prin semne directe. Hidro-salpingografia şi chiuretajul bioptic sînt obligatorii. Asocierea cu cancerul de col obligă la o conduită complexă, radioterapie şi cobaltoterapia preoperatorie, urmată de histerectomie totală lărgită. Examenul citologic, colposcopic şi histopatologic sînt obligatorii.

Asocierea cu tuberculoza utero-tubară este posibilă. Conduita este în raport cu vîrsta, paritatea şi volumul fibromului.

Asocierea cu prolapsul uterin obligă la refacerea staticii pelvine printr-o intervenţie mai complexă, histerectomie subtotală procedeu M. Teodorescu, completată cu colporafia anterioară şi posterioară cu miorafia ridicătorilor anali.

13.1.9. EVOLUŢIE

Evoluţia fibromului uterin este în general lentă, progresivă, cu exacerbări în sarcină, stagnează sau involuează în lăuzie şi după menopauză.

13.1.10. PROGNOSTIC

Prognosticul fibromului uterin este în general benign privind evoluţia tumorii, dar poate fi agravat de complicaţiile ce pot să survină.

13.1.11. COMPLICAŢII

Complicaţiile fibromului uterin pot fi locale, generale, legate de sarcină sau postoperatorii.

A. *Complicaţiile locale*

Hemoragice. Iniţial hemoragia este un simptom, dar poate deveni o complicaţie nu atît prin cantitatea de sînge pierdut, cît prin persistenţa ei, care induce o anemie cronică hipocromă, ce poate determina tulburări de crază sangvină care să favorizeze trombozele pelvine.

Hemoragia s-ar datora tulburărilor hormonale, hiperplaziei glandulo-chistice şi ulceraţiilor mecanice ale unui polip submucos.

Complicaţiile infecţioase anexiale sînt favorizate de fibroamele submucoase, care prin compresiune menţin colul întredeschis şi o leucoree abundentă, care devine în cele din urmă fetidă.

Apar endometrite, salpingite, piosalpinx, metro-anexite acute sau subacute. Simptomatologia nu diferă de cea dinafara fibromului. În aceste cazuri fibromul îşi pierde mobilitatea, devine sensibil.

Prognosticul complicaţiilor este rezervat prin alterarea stării generale, putînd supura, complicîndu-se cu peritonită.

Endometrita este o consecinţă a fibroamelor submucoase, care prin deformarea şi alungirea cavităţii uterine antrenează un proces septic, manifestat prin uşoară creştere a temperaturii şi leucocitelor.

Gangrena fibromului sau necroza septică se asociază cu alterarea stării generale și exacerbarea simptomului dureros, a leucoreei purulente și fetide. În cazul unui polip sfacelat, acesta devine friabil, de aspect necrotic sau se sfacelează cînd supurează.

Complicațiile mecanice. Compresiunea este în raport cu localizarea și nu cu volumul. Fibroamele voluminoase intraabdominale dau complicații compresive numai la dimensiuni gigante. Fibroamele pelvine de dimensiuni mai reduse sînt urmate de complicații compresive mai grave, mai ales cînd anclavarea se face brusc. Fibromul intraligamentar se poate complica cu hidronefroză prin comprimarea ureterului. Fibromul peretelui anterior uterin în zona istmică poate ridica sau deplasa vezica, inducînd polachiurie, disurie sau retenție de urină prin comprimarea uretrei. Unele fibroame voluminoase pot să dea tulburări de compresiune rectale, cardiace, vasculare sau pulmonare prin ridicarea diafragmului.

Torsiunea bruscă a fibromului pediculat subseros este posibilă, se asociază cu alterarea stării generale și durere sincopală, însoțită de șoc și abdomen acut, uneori hemoragie internă prin ruptura unui vas în timpul torsiunii.

Torsiunea lentă este însoțită de fenomene de necrobioză aseptică, cu pusee dureroase intermitente, fenomene subocluzive etc.

Complicațiile vasculare edematoase sînt caracterizate prin creșterea rapidă a volumului fibromului și exacerbarea durerii.

Vascularizația defectuoasă prin irigarea insuficientă a fibromului determină necrobioza aseptică: fibromul devine sensibil, crește rapid, își pierde mobilitatea și alterează starea generală a femeii. Prin compresiuni pe vase pot să apară varice pelviene.

Complicațiile degenerative benigne, degenerescența pseudochistică, calcifierea fibromului sînt complicații relativ rare.

Complicațiile degenerative maligne sînt relativ rare, se întîlnesc sub formă sarco-leiomiomatoasă și devin invazive și metastatice.

Fibromul uterin se poate asocia cu un cancer de col, de corp, cu tuberculoză endometrială și endometrioză cu simptomatologie caracteristică.

B. *Complicațiile generale*

Fără a fi determinate de fibrom, se pot datora unor situații speciale de relații reciproce, cum ar fi obezitatea, tulburările cardio-vasculare și hipertensive, precum și terenurile trombo-flebitice. De asemenea complicațiile renale și de crază sangvină pot fi influențate de existența fibromului.

C. *Complicațiile legate de sarcină și travaliu*

Există o relație reciprocă între sarcină și fibrom.

Fibromul induce de obicei sterilitatea prin modificarea cavității uterine și prin modificările endometriale. Rar poate să determine și inserții vicioase de placentă, prezentații distocite, obstacol praevia și infertilitate.

Sarcina determină creșterea volumului fibromului, necrobioza aseptică sau torsiunea (fig. 13.10).

La naștere, în perioada de dilatație, fibromul perturbează dinamica uterină, în expulzie poate să constituie un obstacol în filiera pelvi-genitală, în perioada III poate să determine hemoragii de expulzie placentară, iar în perioada IV, hemoragii prin inerție uterină, torsiunea fibromului pediculat etc. În lăuzie, subinvoluție uterină, necrobioză, în special fibroamele submucoase.

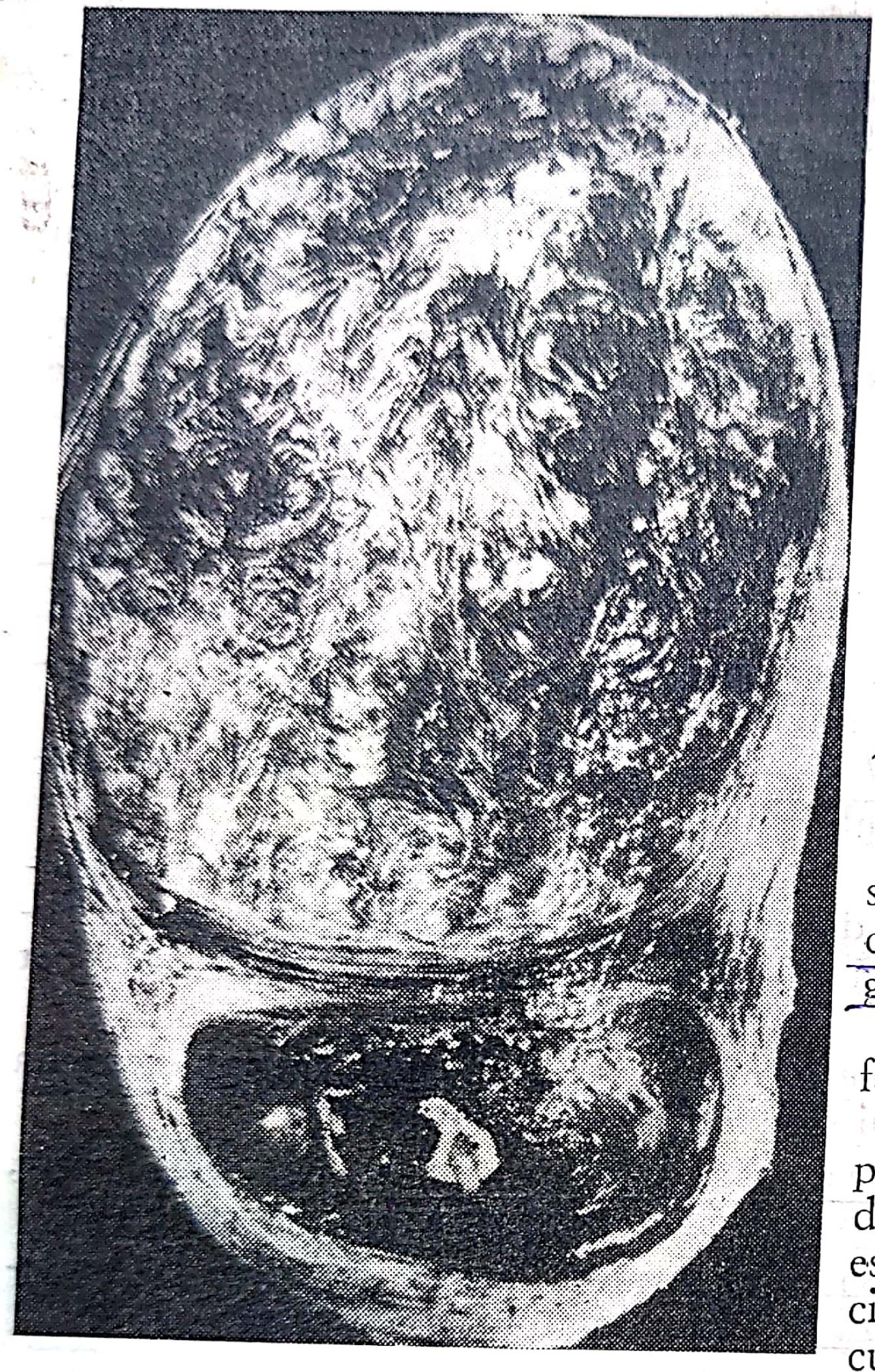

Fig. 13.10. — Leiomiom și făt mort (Compell)

D.

Complicațiile postoperatorii

Sînt legate de teren, dotare, organizare și experiența chirurgului și reanimatorului. În general, cazurile studiate și pregătite bine preoperator, avînd indicații corecte, se rezolvă fără incidente.

Pot surveni excepțional unele incidente, cum ar fi tromboza postoperatorie, desfacerea unei ligaturi, aderarea unei anse la suprafața depolisată sau neperitonizată, lezarea ureterului în fibromul intraligamentar etc.

13.1.12. DIAGNOSTICUL POZITIV

Diagnosticul pozitiv de fibrom se va baza pe datele clinice și paraclinice, dar mai ales pe examenul genital.

Diagnosticul diferențial se va face cu:

— *Sarcina normală:* caracterul păstos al uterului, reacția biologică de sarcină, proba Reed. Mai greu este cînd coexistă un fibrom cu sarcina, cînd se cere o exigență crescută.

— *Sarcina complicată* cu endometrită deciduală cu metroragie, leucoree.

— *Amenințarea de avort*, avortul incipient.

— *Sarcina ectopică.*

— *Tumorile uterine:* cancer de corp uterin, sarcom uterin, corio-epiteliom.

— *Fibromul submucos*, cu avortul în curs; polipul placentar.

— *Fibromul subseros pediculat*, cu tumorile solide de ovar, fibromul de ovar, tumorile Brenner, sarcina ectopică neruptă.

13.1.13. TRATAMENT

Tratamentul în boala fibromatoasă va ține seama de vîrsta femeii, de dimensiunea fibromului, de manifestare, de evoluție și de eventualele complicații sau asocieri patologice ce pot surveni.

În caz de fibrom unic, de dimensiuni reduse, fără simptomatologie manifestă, se impun expectativa și supravegherea.

În caz de polifibromatoză la femeia tînără se practică miomectomia simplă sau multiplă, ori miometrectomia. În același caz, la femeia în jur de 40 de ani se impune histerectomia subtotală, dacă colul este indemn. Dacă este vorba de o displazie de col asociată, se va trata colul prin electrocoagulare, după care se va practica histerectomia subtotală. Dacă femeia depășește 45 de ani, este mai indicat să se practice histerectomia totală cu anexectomie bilaterală, indiferent de starea colului, dar mai ales cînd există și o displazie de col.

În cazul fibroamelor manifestate prin hemoragii este necesar controlul cavității uterine, hemostatic și bioptic pentru excluderea unui eventual cancer de corp.

În cazul fibroamelor hemoragice care depășesc diametrul de 15—18 cm, după controlul cavității uterine intervenția chirurgicală se impune pentru a scuti femeia de eventualele complicații secundare ce pot să survină.

Fibroamele pelviene manifestate prin durere, se vor opera, deoarece durerea este consecința unei dezvoltări intraligamentare, în vecinătatea rectului, vezicii sau maselor mari. Fibroamele cu dezvoltare abdominală se vor opera din cauza volumului lor mare și posibilităților de complicare.

Fibroamele complicate se operează totdeauna. Fibroamele torsionate se operează de urgență. Fibroamele asociate cu cancer, prolaps se operează obligatoriu. Fibromul submucos se va opera pe cale vaginală, dacă este pediculat sau proeminînd în vagin.

Se vor opera toate fibroamele al căror volum crește brusc, care sîngerează la scurt timp după chiuretaj.

Se vor opera la vîrste tinere fibroamele care determină avorturi repetate, deoarece sînt cauza unei sterilități.

Tehnica adoptată va urmări la tinere păstrarea structurii și integrității morfo-funcționale a aparatului genital pentru funcția gestativă (miomectomia simplă sau multiplă; este de dorit să nu se deschidă cavitatea uterină la extirparea fibromului).

La femeile multipare, dar tinere, se va urmări păstrarea ovarelor, a vascularizației lor optime, precum și a endometrului, pentru funcția endocrină menstruală (miomectomia Aburel, Carlos, Cirio-Sasu).

La femeile între 35 și 45 de ani se va practica histerectomia fundică în fibroamele dezvoltate la fundul uterului.

La fibroamele cervico-istmice se face histerectomia segmentară subcorporală, cu implantarea uterului la vagin (Aburel-Sîrbu); la fibroamele voluminoase la tinere, histerectomia subtotală (diferite variante Stanca, Kelly — Teodorescu — J. L. Forgue).

La femeile peste 45 de ani se va practica histerectomia totală cu anexectomie bilaterală, cu fixarea domului vaginal la ligamentele rotunde și lombo-ovariene pentru profilaxia prolabării bontului vaginal.

Un tratament medicamentos cu acțiune eficientă de reducere și involuție a fibromului nu se cunoaște. Testosteronul, cortizonul recomandate de unii autori, nu au dat rezultate satisfăcătoare. Se pot întrebuința medicamente hemostatice cu acțiune asupra contractilității fibrei musculare uterine: Oxitonul și Metherginul 1—2 fiole, cu acțiune vasoconstrictivă capilară; Adrenostazin 1—3 fiole pe zi; cu acțiune asupra coagulării vitamina K 1—3 fiole pe zi; Venostat 1—2 fiole pe zi; Cortizon acetat 100—200 mg pe zi (acționează asupra timpului de sîngerare).

Se va asocia medicația antianemică: fier, asociat cu vitamina C. Toate aceste medicamente nu influențează evoluția fibromului, dar pot influența într-o oarecare măsură în unele cazuri hemoragia.

Acțiunea cea mai rapidă și eficientă (dar de scurtă durată) în combaterea hemoragiei rămîne chiuretajul cavității uterine.

Tratamentul eficient al fibromului rămîne numai cel chirurgical.

Rezultatele postoperatorii. În clinica noastră, pe o statistică de peste 1000 de fibroame operate nu am înregistrat nici un deces. În intervențiile conservatoare recidiva a fost întîlnită într-o proporție de 0,2%.

Complicațiile care pot să survină sînt foarte rare, depinzînd de investigarea și supravegherea bolnavei pe de o parte și de tehnicitatea operatorului și reanimatorului pe de altă parte.

Complicațiile intraoperatorii: hemoragice prin scăparea unui pedicul secționat; lezarea ureterelor în fibroamele intraligamentare sau voluminoase; lezarea vezicii și a sigmei în fibroamele voluminoase și aderente.

Complicațiile postoperatorii: infecțioase: pelvi-peritonită, abces subaponevrotic, abces la peretele abdominal, hematom subperitoneal prin desfacerea unei ligaturi;

— tromboflebita;

— malignizarea colului restant (întîlnită de noi în proporție de 4% după histerectomiile subtotale practicate în alte unități).

BIBLIOGRAFIE

1. ACHIM V., SELER S., POPA A. — Fibro-miomul submucos ca factor de complicații la naștere și în lăuzie. *Obst. și Ginec.*, Buc. 1980.
2. BRESSOL M., ROCHEFORT H., VIOLA J. L. — Le récepteurs des oestrogènes dans les fibromyomes utérins, in *J. Gyn. Obst. Biol. Repr.*, 1977.
3. DOBREANU — Fibro-miomul uterin în lumina ultimelor date. Teză de doctorat, Tîrgu Mureș, 1961.
4. LAMBRESCU A., TEODORESCU M. — Patologia și chirurgia ligamentului larg. Ed. Litera București, 1973.
5. NOVAK S. — Textbook of Gynecology (Ninth Erition). The Williams Wilkins Company.
6. PANDELE A. — Miomectomia în timpul sarcinii trebuie considerată o necesitate sau o intervenție chirurgicală de principiu? *Obst. și Ginec.*, Buc., 1967.
7. ROBERT H. G., PALMER R. — Précis de Gynécologie. Masson, Paris, 1974.
8. SÎRBU P. — Sarcină la termen cu făt viu după miomectomie vaginală, pentru polifibromatoză uterină. *Obst. și Ginec.*, Buc., 1963.
9. SÎRBU P. — Chirurgia funcțională a uterului. Ed. Med. Buc., 1971.
10. SÎRBU P. — Patologia chirurgicală, vol. VII, Buc., 1976.
11. SÎRBU P., MARINESCU B., REBEDEA I. — Miomectomia în cursul sarcinii. *Obst. și Ginec.*, Buc., 1980.
12. SURCEL V. I. — Vascularizația fibromului uterin sub aspect anatomo-clinic și experimental. Teză de doctorat. Cluj-Napoca, 1980.
13. TEODORESCU M. — O nouă tehnică în histerectomie. Timișoara medicală nr. 2, 1970, p. 161.
14. TEODORESCU M. — Atlas de chirurgie ginecologică. Ed. Facla Timișoara, 1979.
15. TEODORESCU M., PLES M. — Atlas cervico-histero-salpingografic în diagnosticul afecțiunilor ginecologice. Ed. Facla Timișoara, 1980.
16. YOUCEF CH. — Les fibromes de l'isthme. Alger, 1974.

13.2. ADENOMIOZA UTERINĂ

Adenomioza uterină este o varietate de endometrioză. Endometrioza constă în localizarea ectopică de țesut endometrial, fie extrauterin (endometrioză externă), fie în peretele uterin (endometrioză internă sau adenomioză).

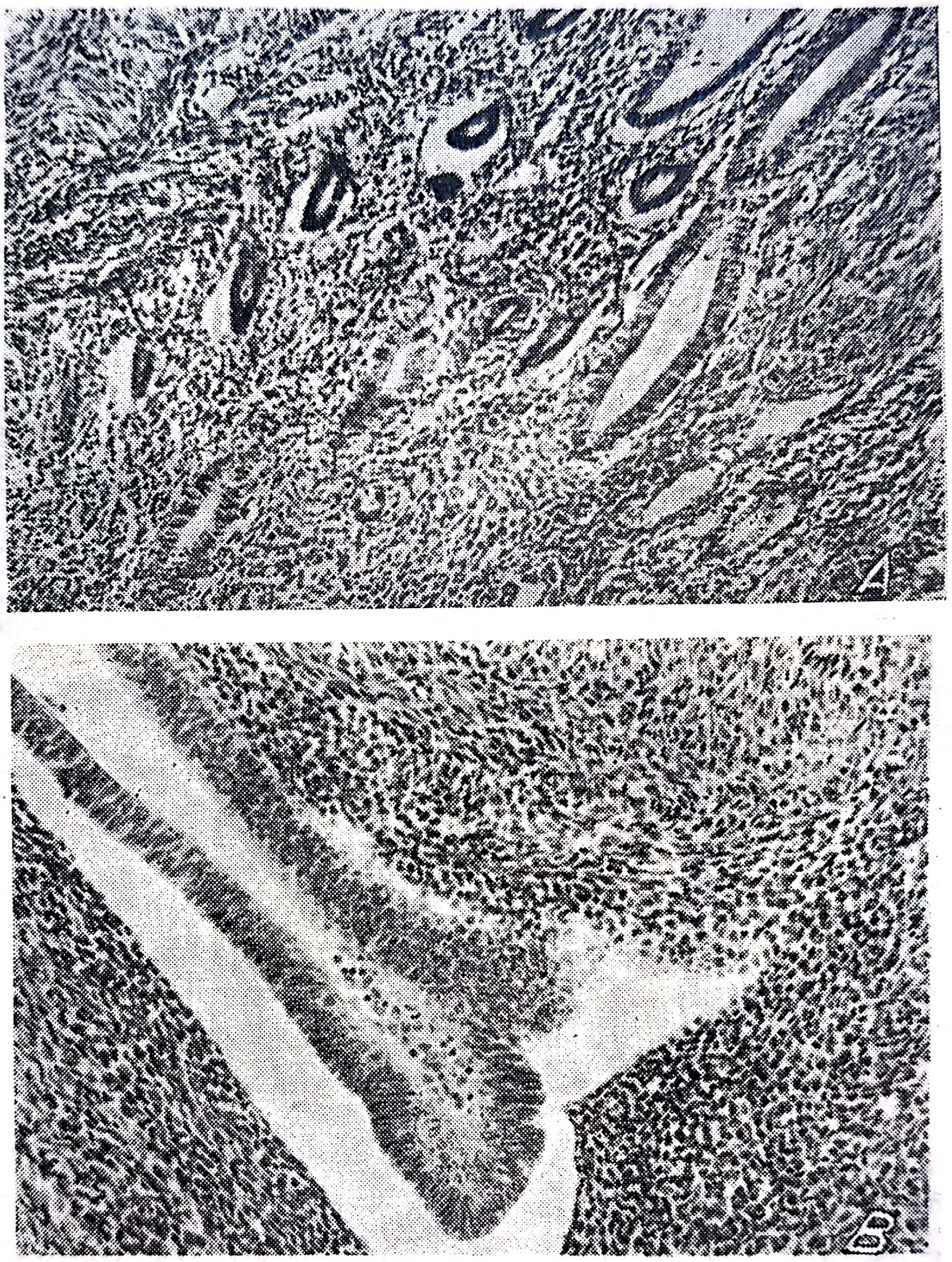

Fig. 13.11. — A și B. Adenomioză.

Adenomioza se caracterizează prin prezența de insule ectopice de endometru, localizate în grosimea miometrului. În peste 50% din cazuri, focarele de adenomioză apar în 1/3 internă a miometrului (peretele anterior sau posterior). Adenomioza se întîlnește mai ales între 40 și 50 de ani, în contrast cu endometrioza externă, care apare cu o incidență crescută în jurul vîrstei de 20 de ani. Aproximativ 10% din cazurile de utere extirpate în clinica noastră pentru diferite cauze, prezintă focare de adenomioză.

În adenomioza necomplicată uterul poate să fie moderat mărit, cu îngroșarea porțiunilor de miometru afectat, fără limite nete de demarcație. Acestea au un aspect translucid — omogen, de culoare cenușiu-albicioasă, sau brun-roșietică (dată de sîngele menstrual extravazat). Se pot observa mici formațiuni chistice, pline cu un lichid brun-șocolatiu. În rare cazuri se pot întîlni insule de adenomioză, grupate sub formă de mici noduli, slab delimitați, asemănători cu nodulii leiomiomatoși și descriși sub denumirea improprie de adenomioame. În funcție de topografia focarelor de adenomioză se distinge o adenomioză submucoasă, cu localizare în vecinătatea mucoasei, o adenomioză intramurală, cu localizare în grosimea miometrului și o adenomioză subseroasă, cu localizare în straturile externe ale miometrului, ajungînd pînă la seroasă.

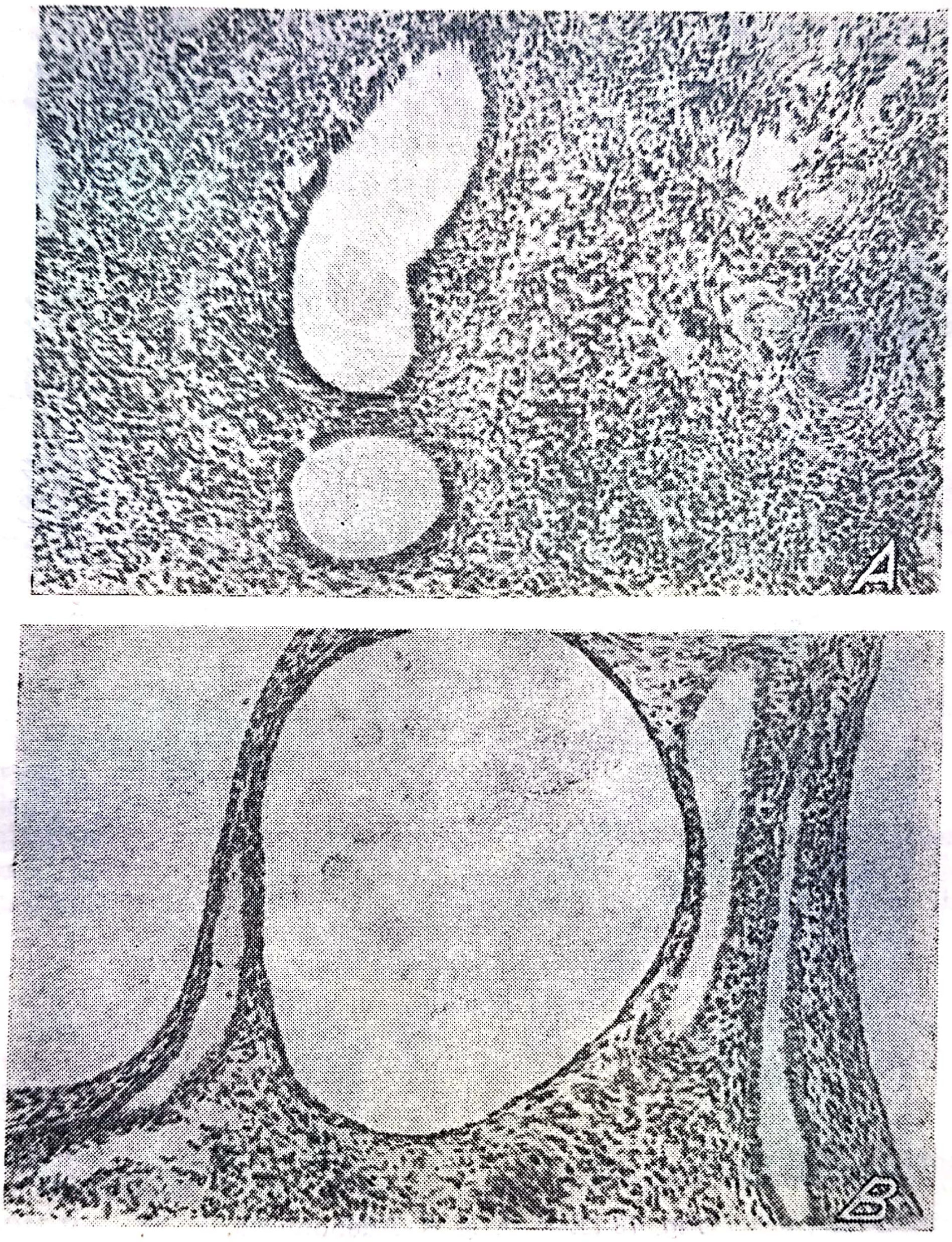

Fig. 13.12. — A și B. Adenomioză.

Histologic, focarele de adenomioză apar ca neocreșteri de glande endometriale cu un corion citogen în jur, care se extind mai mult sau mai puțin în septurile conjunctive intramusculare ale miometrului (fig. 13.11. A. B.).

În cursul ciclului menstrual focarele de adenomioză au în parte o evoluție paralelă cu a endometrului normal, fiind mai evidente modificările din faza secretorie. În grosimea insulelor se pot produce hiperplazii glandulo-chistice asociate sau nu cu hiperplazia glandulo-chistică a endometrului, iar în cursul sarcinii s-a observat transformarea deciduală a corionului (fig. 13.12. A.B).

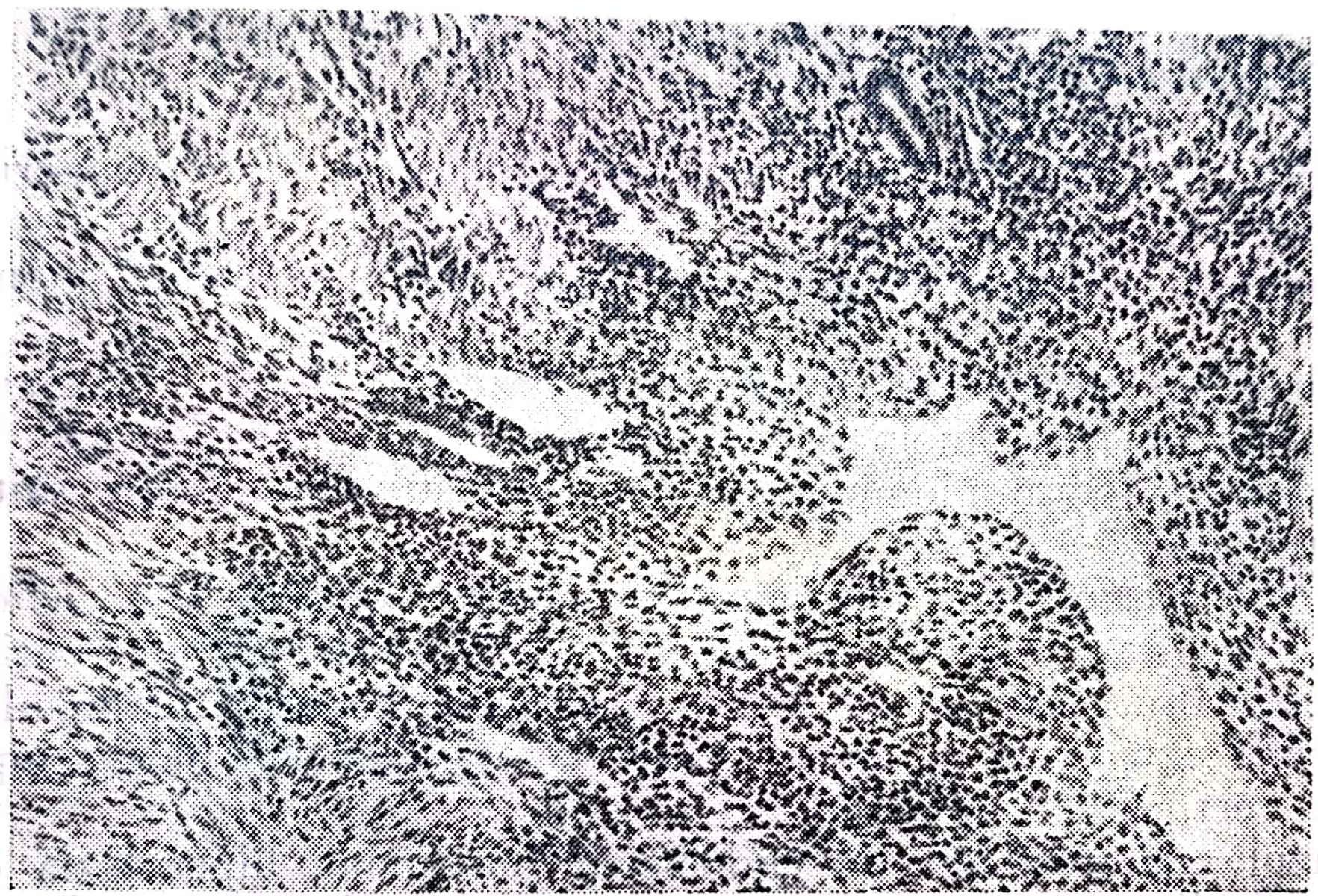

Fig. 13.13. — Adenomioză.

Asocierea adenomiozei cu fibro-leiomiomul uterin este frecvent întîlnită. Excepțional de rar s-a descris dezvoltarea de carcinoame din formațiunile glandulare ale focarelor de adenomioză.

13.2.1. VARIANTE DE ADENOMIOZE

Varianta minoră se caracterizează prin focare de metaplazie scuamoasă și glande endometriale, care vin în contact direct cu fibrele musculare, fără corion citogen în jur.

Varianta majoră este așa-numita „endometrioză stromală“, în care componentele structurale care infiltrează miometrul sînt de tipul corionului citogen. Se poate confunda cu un sarcom endometrial care infiltrează miometrul (fig. 13.13).

13.2.2. HISTOGENEZA

Histogeneza adenomiozei este controversată. Unii autori o consideră ca o neocreștere direct din mucoasa endometrială normală, cu extindere în endometru, favorizată de stările de hiperestrogenism și de traumatismele uterine. În sprijinul acestei ipoteze se aduce continuitatea histologică între componentele glandulare și ale corionului citogen din endometru, cu focarele de adenomioză. Experimental, leziunea a fost reprodusă la mamifere prin administrare de estrogeni. Se admite de asemenea formarea „in situ“ a focarelor de adenomioză din structurile mezenchimale ale miometrului și stabilirea ulterioară de conexiuni cu mucoasa uterină.

Alte ipoteze susţin originea embrionară, focarele de adenomioză reprezentînd resturi din canalul wolffian sau din canalul Gartner. Pentru această histogeneză pledează prezenţa adenomiozei în malformaţiile uterine şi la nou-născut. Nu este exclusă şi natura ereditară, deoarece s-a constatat că are o frecvenţă deosebit de mare la femeile din mai multe generaţii ale unei aceleiaşi familii.

13.2.3. ASPECTE ANATOMO-CLINICE

Creşterea uterului în adenomioză este difuză şi nu circumscrisă (nodulară, ca în fibromiom).

Dezvoltarea poate să ia aspect asimetric prin localizarea anterioară sau posterioară.

Dimensiunile uterului cu focare de adenomioză rămîn totdeauna mai reduse ca în caz de fibro-miom şi nu depăşesc 10—12 cm diametru. Totuşi, în cazul coexistenţei fibro-miomului cu adenomioza, dimensiunile sînt date de evoluţia primului.

Cînd endometrul este funcţional şi urmează modificările ciclice, pot fi văzute pe suprafaţa uterului cavităţi cu volum redus, cu un conţinut sangvinolent, şocolatiu, care poate depăşi seroasa peritoneală, realizînd endometrioza pelvină extensivă. În aceste cazuri se constituie un bloc compact între uter, anexe, rect, vezică, epiploon.

În cazul endometriozei cu endometru funcţional, hiperplazia este frecventă în ciclurile bifazice; malignizarea acestor insule, fără să fie frecventă, este posibilă.

Adesea endometrul este nefuncţional, avînd un aspect spongios al insulei de adenomioză.

13.2.4. SIMPTOMATOLOGIE

Clinic este foarte greu să se diferenţieze adenomioza de cancerul de corp uterin; examenul histopatologic face această diferenţiere, uneori şi aceasta cu dificultate. Simptomatologia este în funcţie de forma evolutivă sau neevolutivă a endometrului, de dimensiunea insulelor de adenomioză şi de extinderea la suprafaţa peritoneală. Metroragia este unul din simptomele dominante şi se datoreşte hipertrofiei endometrului aberant, precum şi disfuncţiei hipofizo-ovariene care însoţeşte adesea adenomioza.

Dismenoreea, cu aspect de colici, se datoreşte contracţiilor uterine provocate de tumefierea insulelor endometriale.

În endometrioza pelvină cînd sînt interesate organele vecine şi în special ligamentele utero-sacrate şi Douglasul, durerea devine continuă, iradiantă în rect şi zona sacrată. În aceste cazuri durerea se exacerbează la defecaţie şi ortostatism prelungit, iar disconfortul dureros se accentuează şi la pontă.

Diagnosticul clinic este destul de greu de precizat; totuşi poate fi sugerat în cazul cînd la tactul vaginal se evidenţiază la o femeie de 45—50 ani care a născut, un uter difuz, cu volum mărit, fixat în bazin, care poate prezenta o asimetrie a unei zone cu o consistenţă diferită de a restului, sau care prezintă în zona ligamentelor utero-sacrate nodozităţi nu prea voluminoase şi care se asociază cu menoragie şi dismenoree sub formă de colici, ce iradiază spre rect şi sacru.

Precizarea diagnosticului se face numai histopatologic.

Diagnosticul diferențial trebuie făcut cu cancerul endometrului, polipul sesil sfacelat endocavitar, fibro-leiomiomul submucos etc.

Prognosticul, în raport cu forma anatomo-clinică și precocitatea diagnosticului, în general este bun cînd s-a depistat precoce.

13.2.5. TRATAMENT

Tratamentul medicamentos cu progestativi de sinteză nu dă rezultatele așteptate. Orgametrilul pare să dea oarecare rezultate, însă inconstant.

Tratamentul chirurgical este indicat în formele circumscrise. Histerectomia se impune, soarta ovarelor fiind decisă de vîrsta femeii și extinderea endometriozei la organele din jur sau pelvis.

14. INFECŢIILE SALPINGO-OVARIENE (ANEXITELE) ŞI TUMORILE BENIGNE ALE TROMPEI

Conf. dr. V. ACHIM

Sub această denumire sînt cuprinse infecţiile trompelor şi ale ovarelor. Studiul clinic cuprinde ambele localizări într-o singură entitate, deoarece ele coincid de obicei şi se manifestă prin aceeaşi simptomatologie. Foarte rar procesul inflamator interesează numai trompa, cuprinzînd în acelaşi timp ovarul, foiţele ligamentului larg şi peritoneul pelvian adiacent, încît termenii de salpingo-ovarită sau de anexită exprimă mai exact realitatea anatomo-clinică.

În literatura de specialitate infecţiile pelviene, inclusiv salpingita, se grupează sub termenul de *„boală inflamatorie pelviană"* (BIP). BIP cuprinde salpingita acută, cronică, fără specificare şi infecţiile parametrelor şi ale peritoneului pelvian, din clasificarea internaţională a Bolilor (CIB) după OMS.

14.1. INFECŢIILE SALPINGO-OVARIENE

14.1.1. SALPINGITA

Etiologia salpingitei este microbiană (gonococ, streptococ, stafilococ, colibacil, proteus, enterococ, Chlamydia trachomatis, mycoplasme, anaerobi şi bacilul tuberculozei).

În Europa, purtătoarele cervicale de gonococ din cazurile de boală inflamatorie pelviană variază între 5% şi 32% (24), iar în S.U.A. proporţia variază între 44% (12) şi 65% (5). La noi în ţară frecvenţa cea mai mare este dată de streptococ, stafilococ, colibacil, gonococ, anaerobi, enterococ, ca urmare a infecţiilor postabortum, postpartum, raporturilor sexuale, infecţiilor intestinale, investigaţiilor în scop diagnostic sau terapeutic. Infecţia cu Chlamydia trachomatis este apreciată de unii autori ca fiind foarte frecventă în unele ţări, între 25% şi 36% (25), iar cea dată de mycoplasme între 13% şi 5% (17).

Calea de propagare: — ascendentă, fie pe cale canaliculară (gonococ, Chlamydia trachomasis), fie pe cale limfatică (streptococ, mycoplasme) (fig. 14.1);

— limfatică, din infecţiile intestinale (colibacil, paracoli, enterococ);

— hematogenă, pentru infecţiile tuberculoase şi cu mycoplasme. Gonococul, agent transmis pe cale sexuală, are un tropism special pentru mucoase, cripte şi glande, provocînd sechele importante ca stenoze, obstrucţii, sterilitate.

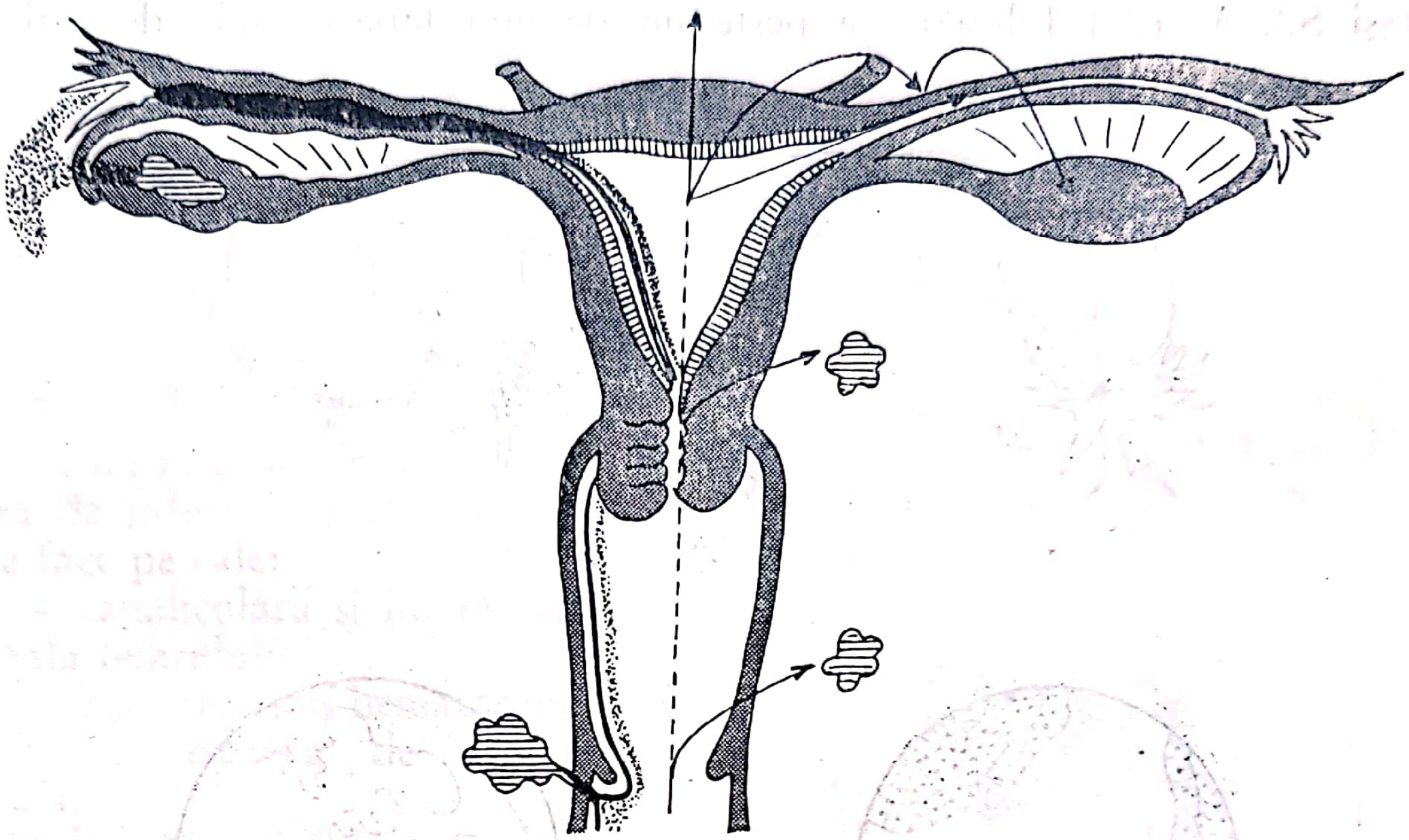

Fig. 14.1. — Calea ascendentă de propagare a infecţiilor salpingo-ovariene.

Formele acute

Salpingita catarală este forma iniţială a oricărei inflamaţii salpingiene. Trompa este tumefiată, turgescentă, cu franjurile edemaţiate. Prin ostiumul abdominal se scurge un lichid sero-mucos, vîscos. Mucoasa este îngroşată şi acoperită de acest lichid vîscos. Microscopic, epiteliul apare parţial descuamat, corionul şi stratul muscular edemaţiate, hiperemiate cu infiltrat polimorfonuclear incipient (fig. 14.2).

Salpingita purulentă. Trompa are volumul mărit, congestionată cu aderenţe la organele vecine: ovar, uter, foiţa posterioară a ligamentului larg, epiploon, intestin. Lumenul trompei conţine puroi. Franjurile se aglutinează, ostiumul abdominal se obstruează, putînd determina trecerea spre piosalpinx. Mucoasa este îngroşată, hiperemiată, cu sufuziuni hemoragice. Microscopic, la suprafaţa mucoasei se găseşte un depozit purulent, franjurile îngroşate, cu alterare şi descuamare parţială a epiteliului. În corion şi stratul muscular se constată un infiltrat leucocitar abundent, în special granulocitar şi în formele severe prezenţa microabceselor. Acumularea de puroi în trompe duce la *piosalpinx*, în ovar — *pioovar*, în trompe şi ovar — *abces tubo-ovarian* şi în Douglas — *abces al Douglasului sau abces pelvian*. Piosalpinxul se formează prin obstruarea ostiumului abdominal al trompei sau prin suprainfectarea unui hidrosalpinx; alteori marele epiploon sau intestinul aderă la pivilion şi-l închid complet. Trompa are volumul mărit, este chistică, boselată şi cade posterior către Douglas. Peretele trompei este edemaţiat, îngroşat, friabil. Se formează false membrane și multiple aderențe perisalpingiene. Primele organe afectate sînt ovarul și foița posterioară a ligamentului larg. Conținutul piosalpinxului poate fi de cîțiva ml pînă la cîteva sute de ml. Lichidul purulent conține microbi, alteori este steril (fig. 14.3). Unii autori, în special din Suedia (14) și S.U.A. (26) folosesc de peste un deceniu laparoscopia de rutină în

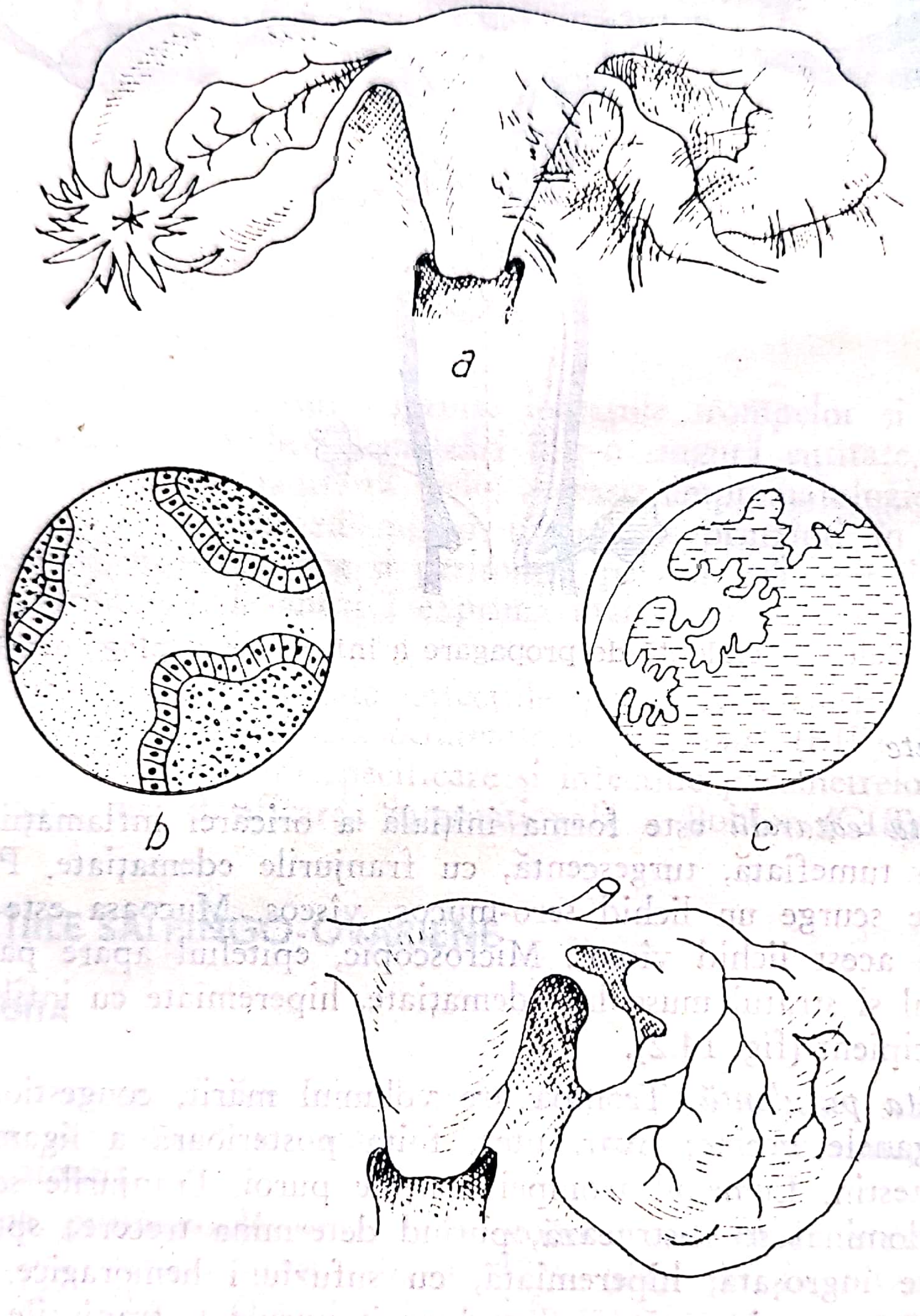

Fig. 14.2.
a) Salpingită catarală; Hidrosalpinx; b) Plasmocite (salpingită acută); c) Hidrosalpinx (secțiune transversală).

toate cazurile de anexită acută (boală inflamatorie pelviană acută), în primele 24 de ore de la spitalizare, în vederea stabilirii diagnosticului imediat și al unor studii microbiologice, efectuate pe secreții recoltate direct din trompe și fundul sac Douglas. Pe baza experienței acestor autori (14), criteriile de diagnostic laparoscopic al salpingitei acute se împart în funcție de gravitate în:

— modificări inflamatorii tubare ușoare (seroasă tubară hiperemică, edem al peretelui tubar, scurgere sero-purulentă prin orificiul abdominal al trompei, trompe mobile și permeabile);

— modificări inflamatorii moderate (procese inflamatorii mai accentuate: edem tubar, depozite de fibrină pe suprafața seroasei tubare, închiderea orificiului abdominal, trompe cu mobilitate redusă, permeabilitate incertă);

— modificări inflamatorii severe (pelviperitonite sau abces al Douglasului).

14.1.2. OVARITA

Ovarita acută. Modalitatea de infectare a ovarului se poate face pe cale:

— canaliculară și interesează corticala ovarului;

— limfatică sau hematogenă, constituind ovarita de origine centrală.

În infecția pe cale ascendentă, trompa este de regulă prima afectată și domină tabloul clinic.

Ovarita simplă (seroasă). Ovarul are volumul mărit, este edematos, moale, congestionat. Microscopic se constată hiperemie, edem și infiltrat leucocitar în vecinătatea vaselor.

Ovarita purulentă. Ovarul este transformat într-un abces unic (piovar), sau prezintă multiple microabcese diseminate în parenchimul ovarian.

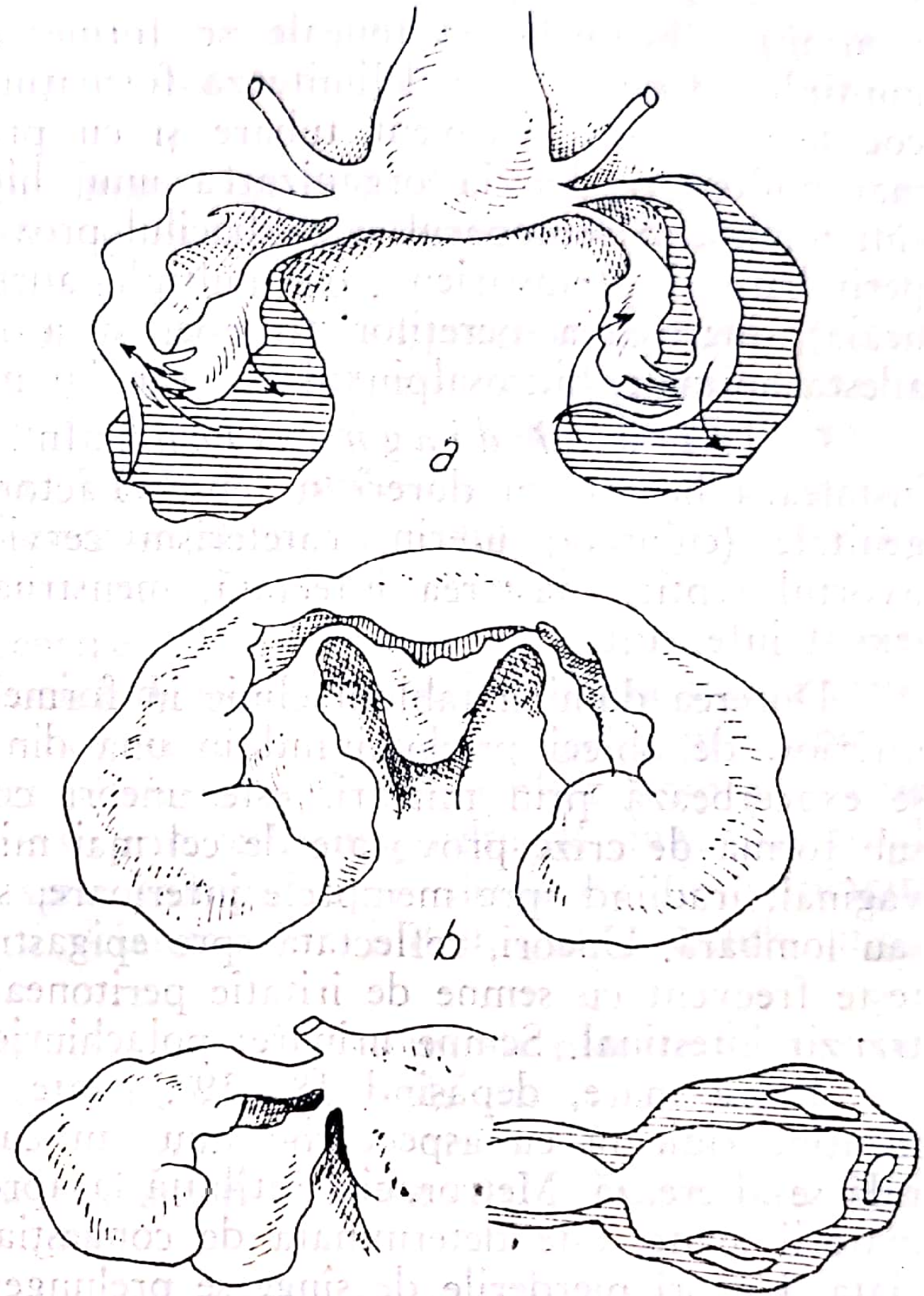

Fig. 14.3.
a) propagarea infecției trompă-ovar, ovar-trompă); b) piosalpinx, piovar; c) abces tubo-ovarian.

Evoluția leziunilor sub aspect anatomo-patologic. În faza acută a infecției, leziunile anexiale pot evolua spre vindecare completă, vindecare relativă, agravare. Vindecarea completă este posibilă în formele catarale, cînd tratamentul (etiologic) a fost aplicat precoce și țesuturile interesate își recapătă structura normală. Vindecarea relativă este destul de frecventă, cu proliferare de țesut conjunctiv, scleros și constituirea sechelelor. Se formează aderențe fibroase între trompă, ovar și foițele ligamentului larg. Franjurile pavilionului se aglutinează, pereții trompei se îngroașă, constituindu-se o salpingită hipertrofică, sau țesutul fibros se poate organiza sub forma unor noduli (salpingita nodulară). În procesul de endosalpingită epiteliul este înlocuit cu țesut conjunctiv, care asociat cu îngroșarea pereților trompei, duce la desființarea completă a lumenului trompei. Închiderea ostiumului abdominal prin aglutinarea franjurilor transformă trompa în hidrosalpinx. Dacă lichidul tubar se poate elimina spre uter, hidrosalpinxul se numește „cu supapă". Dacă și orificiul uterin al trompei este obstruat, trompa se transformă într-o tumoare elastică de diferite mărimi, cu pereți subțiri și epiteliu atrofiat. În ovar, reacția de fibroză duce la îngroșarea capsulei, la formarea de aderențe în jur și la formarea de chisturi foliculare, de diferite mărimi, cu conținut seros, uneori hemoragic. Dacă hidrosalpinxul aderă la ovarul transformat chistic, se formează o tumoare unică, multiloculară sau uniloculară (chistul tubo-ovarian). Chisturile peritoneale se formează într-un peritoneu inflamat cu multiple aderențe, care delimitează formațiunile chistice. În infecția cu gonococ leziunile sînt frecvent tubare și cu precădere la franjuri, care de cele mai multe ori duc la organizarea unui hidrosalpinx. Aderențele peritubare sînt minime. Streptococul și colibacilul provoacă apariția de leziuni în special peritubare și periovariene, cu multiple aderențe în jur (reacție pelvi-peritoneală), îngroșarea pereților trompei și a capsulei ovariene. Franjurile sînt adesea normale, hidrosalpinxul este rar, iar mucoasa tubară are leziuni minime.

Clinica și diagnosticul. În forma acută simptomatologia se instalează brutal, cu dureri și febră. Factorii declanșatori sînt traumatismele genitale (chiuretaj uterin, cateterism cervical, biopsie de endometru etc.), avortul septic, nașterea infectată, menstruația, frigul și umezeala, raportul sexual infectant.

Durerea domină tabloul clinic în formele acute. Localizată în abdomenul inferior, de obicei predominînd în una din fosele iliace, este foarte intensă, se exacerbează prin mișcări, este uneori continuă, alteori apare intermitent sub formă de crize provocate de cel mai mic efort, de palpare sau de tactul vaginal, iradiind spre membrele inferioare, spre regiunea sacrată și coccigiană sau lombară. Uneori, reflectată spre epigastru sau hipocondrul drept, se însoțește frecvent cu semne de iritație peritoneală: grețuri, vărsături, tulburări de tranzit intestinal. Semne urinare: polachiurie, disurie. Semne rectale: tenesme.

Febra mare, depășind 38—39°, poate fi însoțită de frisoane, se poate menține ridicată cu aspect continuu sau cu remisiuni matinale. Starea generală se alterează. Metroragia, întîlnită la aproximativ 30% din procesele inflamatorii acute, este determinată de congestia pelviană și de endometrita asociată. Uneori pierderile de sînge se prelungesc pe întreaga perioadă a ciclului.

Leucoreea, de obicei prezentă ca o manifestare a infecției inițiale care a determinat anexita, vulvo-vaginita, cervicita, endometrita, uneori poate fi redusă sau absentă, îndeosebi cînd originea infecției este extragenitală.

Examenul abdomenului evidențiază un meteorism moderat, iar la palpare durere în etajul inferior, mai pronunțată în regiunea bolnavă, abdomen cu apărare musculară, voluntară dar fără contractură. La palparea abdomenului, foarte dureroasă, se poate simți o masă împăstată sau o formațiune ca un cordon gros. La tactul vaginal se constată unul sau ambele funduri de sac laterale scurtate, împăstate difuz și foarte dureroase.

Cînd există macroleziuni constituite, mai ales în cazul reacutizării unor procese inflamatorii anexiale tumorale vechi, tactul vaginal percepe tumori prin intermediul fundurilor de sac vaginale. Tactul vaginal este foarte dureros mai cu seamă la mobilizarea uterului și colului; examenul ginecologic în aceste cazuri trebuie făcut cu multă înțelegere și blîndețe.

Criteriile clinice „clasice“ ale proceselor inflamatorii acute anexiale, îndeobște cunoscute și care și-au făcut proba timpului, sînt: durerea pelviană acută; febra 38—39°, împăstare sau formațiune dureroasă anexială, VSH și leucocite crescute.

La aceste simptome și semne trebuie adăugate tulburări ale fluxului menstrual, prezente în 40% din cazurile de boală inflamatorie pelviană, ceea ce contribuie adesea la confuzia cu sarcina ectopică. În vederea stabilirii unui diagnostic clinic rapid de proces inflamator acut anexial, în condiții de ambulator, sînt necesare 4 din următoarele 7 criterii: durere la palpare abdominală, durere după încetarea bruscă a palpării abdominale (abdominal rebound tenderness), durere la mobilizarea colului uterin, durere anexială, formațiune tumorală inflamatorie anexială, leucocitoză mai mare de 10 000/mm^3, temperatură mai mare de 38°.

De subliniat că etiologia microbiană influențează corespondența dintre numărul și intensitatea simptomelor și gravitatea inflamației tubare. Astfel, în forma ușoară a salpingitei gonococice, cu prognostic favorabil, se întîlnește frecvent o simptomatologie bogată, în timp ce salpingita cu chlamydii se prezintă cu o simptomatologie clinică redusă. Femeile cu salpingită acută cu chlamydii, au rareori febră, consultă medicul după o perioadă lungă de durere pelviană de intensitate mai redusă, VSH este mult crescută, iar modificările inflamatorii ale trompelor sînt discordant de severe, față de simptomatologia prezentată.

În raport cu faza ciclului menstrual, s-a observat că, în 2/3 din cazuri, boala inflamatorie pelviană gonococică debutează în prima săptămînă a ciclului, deci în faza proliferativă precoce, ceea ce se poate explica prin absența dopului mucos cervical, prin efectul inhibitor al estrogenilor asupra funcției de barieră a joncțiunii utero-tubare și prin refluxul posibil de sînge menstrual, care poate transporta gonococi spre trompe. Spre deosebire de salpingita acută gonococică, cea negonococică debutează oricînd în cursul ciclului menstrual.

O dată cu primul tact vaginal se caută și punctul de plecare al infecției (uretrită, cervicită, endometrită), se recoltează secrețiile pentru examenul citobacteriologic pentru frotiuri, se fac însămînțări pe medii de cultură, pentru identificarea germenilor și antibiogramă. Recoltarea de produse patologice pentru studiul bacteriologic se face din:

1. tractul genital inferior (uretră, col uterin, rect) pentru gonococi; uretră și col uterin pentru chlamydii; fundul de sac vaginal posterior și col uterin pentru mycoplasme;

2. cavitate uterină (sînge menstrual și fragmente de endometru extrase prin chiuretaj uterin biopsic) în tuberculoza genitală;

3. a) — fundul de sac Douglas și himenul trompelor uterine, prin laparoscopie sau laparotomie;

b) — numai din fundul de sac Douglas prin culdocenteză.

Alte investigații de laborator: frotiuri colorate Giemsa și cu iod; frotiuri colorate Papanicolau; culturi pe medii speciale pentru chlamydii, mycoplasme, anaerobi, virusul herpetic, virusul citomegalic; teste serologice de microimunofluorescență, anticorpi IgG contra chlamydiilor; determinări ale proteinelor serice.

Celioscopia este recomandată în toate cazurile de anexită subacută și acută. Menționăm că unele clinici de specialitate din Suedia (14) și S.U.A. (26) folosesc celioscopia de rutină, în primele 24 de ore de spitalizare pentru stabilirea diagnosticului și pentru recoltarea de secreții direct din trompe și fundul de sac Douglas. În ceea ce privește leucograma se constată o hiperleucocitoză cu polimorfonucleoză peste 10 000—11 000 elemente / mm³. VSH este crescută semnificativ peste 40 mm pentru o oră.

Diagnosticul diferențial se face cu apendicita acută, sigmoidita supurată și infecțiile urinare. Diagnosticul diferențial cu apendicita acută este foarte important, fiindcă în timp ce apendicita acută se operează imediat, anexita acută se tratează medical. În formele fără febră sau subfebrile, diagnosticul diferențial se face cu sarcina extrauterină, cu torsiunea de anexă, cu colica renală și ocluzia intestinală. În prezent celioscopia face cu ușurință diagnosticul diferențial cu apendicita, sarcina tubară neruptă, hematocelul și torsiunea de anexă. Unele supurații profunde sigmoidiene (sigmoidita, diverticulita sigmoidiană), pun probleme dificile la examenul celioscopic. Cu ajutorul celioscopiei se poate pune un diagnostic corect în 95% din cazuri; în 4% evaluarea vizuală a trompelor este mai dificilă, datorită aderențelor pelviene, iar în 1% metoda nu se poate utiliza datorită aderențelor multiple, a anselor intestinale destinse, a obezității.

Evoluție. Vindecarea completă a infecției anexiale poate fi obținută uneori, în condițiile instituirii precoce și intensive a tratamentului, corespunzînd stării de restitutio ad integrum a leziunilor histopatologice anexiale. Temperatura scade, durerile dispar, infiltratele anexiale se reduc pînă la dispariția completă. Un timp poate să persiste sensibilitatea fundurilor de sac vaginale. Alteori, vindecarea este doar aparentă clinic. Infiltratele anexiale dispar, însă incomplet, persistînd microleziuni salpingo-ovariene și perianexiale. În perioadele menstruale, după eforturi fizice, ortostatism prelungit, expuneri la frig și umezeală, durerile anexiale, subfebrilitatea reapar. Dispareunia este frecventă. În aceste forme evoluția are loc în pusee de intensități variabile, mai mult sau mai puțin spațiate. Instalarea unei complicații severe nu este exclusă. Sterilitatea este frecventă.

Adesea, din faza acută, anexita evoluează spre o formă subacută sau cronică. Semnele generale (febra) și funcționale (durerea) se atenuează și pot să dispară; totuși persistă leziuni anexiale decelabile prin tact vaginal: mase anexiale chistice sau infiltrate, sensibile. Acestea sînt uneori bine suportate din punct de vedere subiectiv și femeia își poate relua lucrul; alteori determină dureri la cel mai mic efort și influențează starea psihică a bolnavei și în sfîrșit, determină recidive frecvente ale puseului acut, provocate uneori de cauze minime și în special de oboseală. Femeile devin permanent suferinde, în imposibilitate de a-și vedea de ocupații, iar starea lor generală se alterează.

Anexita mai poate evolua spre constituirea unui piosalpinx cu febră de supurație și alterarea progresivă a stării generale. În cazuri mai rare infecția anexială poate lua un caracter extensiv de la început, cu instalare rapidă și invazie masivă, sau cînd puterea de apărare a organismului este scăzută. Ea poate să cuprindă întregul peritoneu pelvian și să se transforme în pelvi-peritonită, cu evoluție supraacută, extinzîndu-se spre marea cavitate peritoneală și determinînd peritonita generalizată.

Formele complicate ale anexitelor acute. Evoluția gravă a inflamațiilor anexiale acute este posibilă în condițiile scăderii rezistenței generale a organismului (boli cronice consumptive, diabet), puerperalității, ineficacității tratamentului etiologic, virulenței deosebite a agenților patogeni.

14.1.3. PIOSALPINXUL şi PIOOVARUL

Piosalpinxul şi pioovarul se pot uneori asocia, realizînd abcesul *tubo-ovarian*. La examenul ginecologic laterouterin se palpează o tumoare inflamatorie relativ bine delimitată, de dimensiuni variabile, fixă, foarte dureroasă, care evoluează spre Douglas, pe care îl destinde şi bombează în fundul de sac posterior (abces al Douglasului). La început, tumoarea inflamatorie are o consistenţă mai fermă, apoi devine inegală prin apariţia unor zone fluctuente de abcedare. Viscerele învecinate se aglutinează în jurul procesului inflamator, căutînd să-l limiteze, se formează numeroase aderenţe şi se realizează la un moment dat un bloc inflamator care ocupă aproape în întregime pelvisul (fig. 14.4).

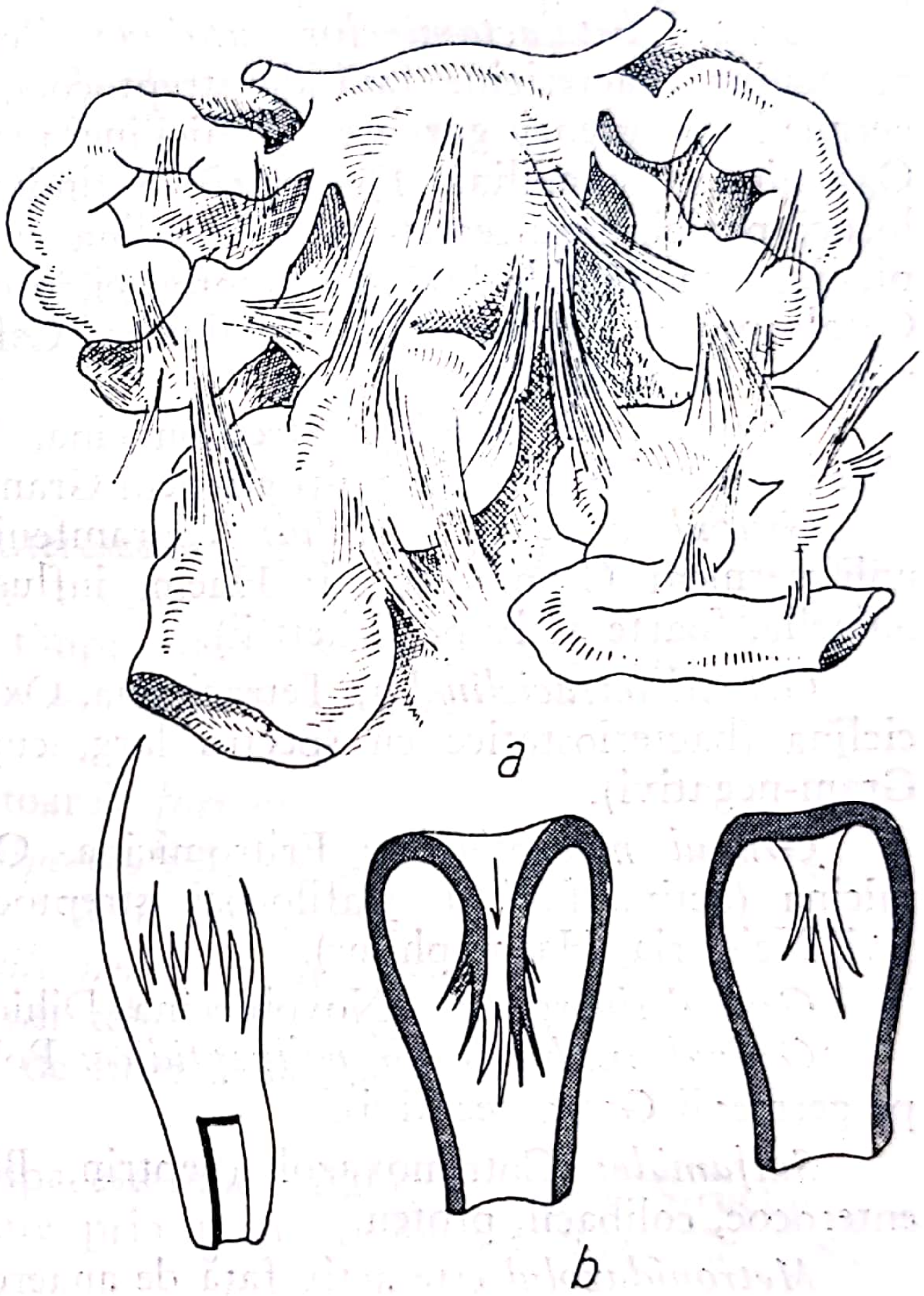

Fig. 14.4.
a) Piosalpinx; b) Obstruarea ostiului abdominal.

Rezoluţia prin tratament medicamentos exclusiv nu este de obicei posibilă. Se pot constitui adesea pungi cu conţinut purulent, care întreţin timp îndelungat febra de supuraţie şi starea generală alterată a bolnavei. Fistulizarea spontană în viscerele cavitare învecinate se întîlneşte rar şi survin cînd tratamentul corespunzător a fost temporizat. Este întîlnită cel mai adesea fistulizarea în rect, mai rar în vezică, vagin, sau în colon. Deschiderea în rect se manifestă prin scaune purulente şi fenomene de rectită. După deschidere poate să abă loc o ameliorare a stării generale şi locale a bolnavei, însă flora intestinală se ridică prin traiectul fistulos, întreţinînd supuraţia cronică. Deschiderea în vezică dă piurie şi poate infecta vezica şi căile urinare ascendente, ducînd la infecţii urinare severe. Deschiderea în vagin se manifestă prin scurgere purulentă abundentă, urmată de ameliorarea stării bolnavei. Deschiderea în peritoneu este complicaţia cea mai gravă, determinînd peritonita generalizată.

Tratamentul anexitelor acute. Tratamentul infecţiilor anexiale este un tratament de urgenţă în majoritatea cazurilor medical şi conservator. Se bazează pe administrarea antibioticelor şi a substanţelor antiinflamatoare. Tratamentul cu antibiotice trebuie să fie precoce, intensiv, polivalent, ulterior ghidat în funcţie de rezultatul examenelor bacteriologice şi antibiogramă. Tratamentul chirurgical este rezervat formelor grave d'emblée sau secundar agravate.

Tratament medical. Repausul la pat este obligator. Punga cu gheață pe abdomen, cu acțiune antalgică și antiinflamatorie, trebuie utilizată în primele zile de tratament.

Antibioterapia trebuie să fie polivalentă. Se va administra imediat, fără să se aștepte rezultatul culturilor. Acestea se fac în primele ore de la internare, iar celioscopia se face în primele 24 de ore de la internare, prelevîndu-se secreții direct din trompe și din Douglas. Se va utiliza o asociere de antibiotice care să acopere cît mai mult ansamblul spectrului bacterian Gram-pozitiv, Gram-negativ, aerobi, anaerobi.

Grupul betalactaminelor cuprinde: Penicilina G, Peniciline retard, Clometacilina (bactericide față de streptococi, pneumococi, gonococi, stafilococi, germenii gangrenei gazoase). Peniciline rezistente la penicilinază: Meticilina, Oxacilina, Cloxacilina, Dicloxacilina (indicate în special în infecții cu stafilococi penicilinazo-secretorii). Penicilina cu spectru larg: Ampicilina, Metampicilina (bactericide față de streptococi, proteu, E. coli, Hem. influenzae ș.a.). Cefalosporine semisintetice: Cefalotina, Cefaloridina, Cefalexina (spectru asemănător Ampicilinei).

Grupul aminazidelor: Streptomicina, Kanamicina, Gentamicina, Neomicina (bactericide față de mulți germeni Gram-pozitivi și Gram-negativi).

Grupul cloramfenicolului: Cloramfenicol, Tiamfenicol (active față de unii germeni Gram-negativi: Haem. influenzae, E. coli, Klebsiella, Proteus, Shigella, foarte activ pe rickettsii).

Grupul tetraciclinelor: Tetraciclina, Oxitetraciclina, Clortetraciclina, Doxiciclina (bacteriostatice cu spectru larg, cuprinzînd germeni Gram-pozitivi și Gram-negativi).

Grupul macrolidelor: Eritromicina, Oleandomicina, Spiramicina, Lincomicina (active față de stafilococi, streptococi, pneumococi, unii Gram-negativi, Neisseria, Haemophilus).

Grupul sinergistine: Novobiocina, Dihidronovobiocina.

Grupul antibioticelor polipeptidice: Polimixina B, Bacitracina (are acțiune pe germenii Gram-negativi).

Sulfamide: Cotrimoxazol (Septrin, Biseptol), activ față de stafilococ, enterococ, colibacil, proteu.

Metronidazolul este activ față de anaerobi.

În formele severe se vor asocia mai multe antibiotice:

— Penicilină în doză masivă, asociată cu Kanamicină sau Gentamicină;

— Penicilină în doză masivă + Gentamicină sau Kanamicină + Metronidazol (cînd se suspectează prezența anaerobilor);

— Gentamicina sau Kanamicina + Metronidazol (în infecțiile cu Bacteroides și Coli);

— Penicilină semisintetică + Colistin (bacteroides, proteu). La bolnavii cu insuficiență renală se indică prudență sau se vor evita antibioticele din grupul aminazidelor.

În infecția gonococică tratamentul de elecție rămîne Penicilina G. Dacă după 24—48 de ore răspunsul terapeutic este nesatisfăcător, se poate folosi Tetraciclina + stearat de eritromicină și cotrimoxazol. În privința germenilor anaerobi, menționăm că nu există nici o tulpină rezistentă la metronidazol și nu există nici o tulpină de Cl. perfringens, anaerob Gram-pozitiv, rezistentă la penicilină.

Corticoizii. Asocierea corticoterapiei la tratamentul cu antibiotice asigură vindecări mai rapide. Se începe cu o doză de atac de 50 mg prednison și apoi doze progresiv descrescînde timp de 10 zile. În formele severe, unii autori se abțin de la administrarea cortizoizilor, invocînd motivul difuziunii infecției. Dar avînd un diagnostic etiologic și o antibiogramă certă, chiar în formele severe corticoterapia se poate asocia tratamentului cu antibiotice. Dacă după cîteva zile de tratament simptomatologia nu se amendează (starea generală, durerea, febra, leucocitoza), este semn de supurație locală (piosalpinx). Se practică puncția vaginală, evacuarea puroiului, spălarea cavității și introducerea de antibiotice. Uneori stingerea acestor procese rezistente la tratamentul local este anevoioasă, și tratamentul chirurgical se impune, fiind indicat în caz de: peritonită, ruptura piosalpinxului, abces ovarian, persistență de pungi anexiale cu conținut purulent, cu alterarea stării generale și febră de supurație, ocluzie intestinală prin aderențe. Abcesul pelvian (din Douglas) se drenează pe cale vaginală prin colpotomie.

14.1.4. ANEXITELE CRONICE

Leziunile anatomo-patologice interesează de obicei trompa și în mai mică măsură ovarul. Anexita cronică succede unei anexite acute sau subacute incomplet tratată sau netratată la timp; alteori se instalează lent, fără o simptomatologie zgomotoasă, în urma unui avort infectat, unei infecții puerperale sau unei explorări cervico-uterine.

Trompa poate prezenta următoarele *forme:*

a) *salpingita parenchimatoasă hipertrofică,* cu o îngroșare accentuată a peretelui tubar, cu proliferarea intensă a țesutului conjunctiv;

b) *salpingita nodulară* sau *moniliformă* se caracterizează prin prezența de nodozități localizate în grosimea peretelui tubar. Nodulii sînt formați din insule de țesut glandular, înconjurate de fibre musculare hipertrofiate și infiltrat inflamator perinodular.

c) *salpingita sclero-atrofică:* trompa este mică, dură, scleroasă. Structurile funcționale ale organului sînt înlocuite prin țesut conjunctiv bogat în fibre de colagen.

Salpingita granulomatoasă (xantomatoasă), o formă mai rară de salpingită, este caracteristică infecției tuberculoase. Apare însă și secundar unor corpi străini iritanți în trompă, substanță de contrast, talc etc.). Procesul inflamator interesează atît mucoasa tubară, cît și țesutul interstițial, unde există o infiltrare densă limfo-plasmocitară, cazuri în care a căpătat diferite denumiri: salpingita xantomatoasă, lipoidoză tubară, salpingită granulomatoasă colesterolică cu depunere de ceroid.

În urma obstrucției celor două orificii sau altor porțiuni ale trompei și a acumulării de secreții muco-seroase sau purulente, uneori sangvinolente în lumen se organizează formațiuni chistice. Chistul se dezvoltă de obicei pe seama porțiunii ampulare și poate să aibă mai multe sedii: a) de cele mai multe ori în Douglas; b) mai rar poate fi găsit deasupra ligamentului larg, în situație înaltă, cînd se dezvoltă în cursul puerperalității, uterul fiind mare și anexa sus, sau cînd survine în urma aderenței cu apendicele; c) pe fața posterioară a ligamentului larg, strîns aderent la acesta cu aspect de „falsă incluzie ligamentară"; d) înaintea uterului, uterul fiind retroversat.

Volumul chistului este foarte variabil, de la cîţiva ml pînă la 1—2 litri şi chiar mai mult. Ovarul, de obicei acoperit de false membrane, este aderent de trompă. Uneori este chistic, iar cavitatea chistică comunică cu trompa formînd un chist *tubo-ovarian*.

Hidrosalpinxul. Conţinutul chistului este seros, citrin, peretele este subţire, constituit numai dintr-o lamă de ţesut conjunctiv, cu un epiteliu intern discontinuu, turtit. Se consideră că hidrosalpinxul ar fi rezultatul unei infecţii mai atenuate. Lichidul este de obicei aseptic.

Piosalpinxul este un chist tubar cu conţinut purulent; uneori puroiul conţine microbi, de multe ori este steril. Piosalpinxul poate fi considerat cronic cînd s-a constituit, puţin zgomotos, fără vreun episod acut, sau o altă posibilitate patogenică, prin persistenţa procesului inflamator după un episod acut, sub forma unei pungi cu conţinut purulent. Peretele piosalpinxului cronic este gros, pe cale de organizare fibroasă, cu infiltraţii reziduale şi procese de scleroză. Procesul inflamator se poate acutiza.

Hematosalpinxul este un chist tubar care conţine un lichid seros brun-negricios sau sînge alterat, brun, gros, cu cheaguri. Rareori este de origine infecţioasă, hemoragia fiind produsă de mugurii vasculari ai trompei inflamate. De obicei hematosalpinxul este datorat sarcinii extrauterine tubare sau endometriozei.

Ovaritele cronice. Ovarita parenchimatoasă hipertrofică. Ovarul este mărit, de consistenţă fermă. Microscopic prezintă o hiperplazie a ţesutului conjunctiv, cu atrezia foliculilor. *Ovarita scleroasă* este o consecinţă a formei precedente. Microscopic se constată o fibroză retractilă, care înlocuieşte elementele funcţionale. *Ovarita chistică sau sclero-chistică.* Se constată o scleroză a stromei, asociată cu chisturi seroase, foliculare sau ale corpului galben. Leziunile ovariene în anexita cronică sînt mai rare şi mai limitate în comparaţie cu leziunile salpingiene. Unii autori au şi înlocuit termenul de ovarită chistică cu denumirea de distrofie ovariană inflamatorie.

Simptomatologie este polimorfă. Şi în forma cronică a inflamaţiilor anexiale durerea se află pe prim plan. Durerea cu sediul pelvian, în fosele iliace, cu iradieri spre coapse, spontane sau provocate de raporturi sexuale, de menstruaţii, eforturi fizice, frig şi umezeală. Descărcări vaginale mucoase, mucopurulente sau uneori apoase (hidroree) între menstruaţii. Tulburări menstruale: meno-metroragii, determinate de inflamaţie cronică a endometrului sau leziunilor distrofice ovariene, coexistînd cu inflamaţia cronică anexială. Leucoree, uneori hidroree; *vomica tubară*, semn clasic al hidrosalpinxului, se întîlneşte extrem de rar. Tulburări minore (iritabilitate vezicală). Alte simptome care se întîlnesc relativ frecvent: dispareunie, dismenoree, sterilitate. Unele forme cronice sînt lipsite de simptome clinice şi sînt descoperite cu ocazia investigaţiilor pentru sterilitate. Antecedentele sînt de mare importanţă: trecut inflamator pelvian cu febră, puncţii anexiale pozitive (puroi), avorturi repetate (chiuretaje), naşteri cu infecţii puerperale în lăuzie. Unele inflamaţii anexiale nu au un trecut zgomotos, trecînd neobservate, sau inflamaţii anexiale al căror debut zgomotos a cedat rapid, în urma unui tratament scurt şi incomplet cu antibiotice. Anexitele cronice se asociază cu procese de scleroză perianexială, de para- şi perimetrite sau de celulite pelviene. Unele forme clinice sînt destul de evidente prin simptomatologia lor funcţională, ca şi la examenul clinic (de la simpla îngroşare a trompei, pînă la forme tumorale), în timp ce altele sînt inaparente clinic, necesitînd investigaţii speciale (histero-salpingografie, celioscopie), pentru a fi diagnosticate.

P. Sîrbu clasifică aceste cazuri în trei categorii:

— forme cu masă anexială şi tulburări funcţionale;

— forme la care examenul clinic nu evidenţiază leziuni organice, dar cu tulburări funcţionale şi în special cu sterilitate;

— forme cu masă anexială evidentă, dar fără tulburări funcţionale supărătoare.

Diagnosticul se stabileşte pe antecedente (naşteri, avorturi) şi poate reieşi din interogatoriu (perioade febrile în trecut, neinvestigate şi netratate, crize dureroase postmenstruale agravate de frig şi de oboseală, de mers şi de raporturi sexuale, sîngerări intermenstruale, leucoree). La examenul clinic local se constată: trompa palpabilă sau anexa în totalitate îngroşată, scleroasă sau renitentă, sensibilă sau net dureroasă. Scurtarea, uneori bridarea fundurilor de sac laterale ale vaginului, trădează procesele scleroase interesînd ţesutul conjunctiv perianexial şi al ligamentelor largi.

Investigaţii paraclinice. Leucocitoza şi VSH moderat crescute. Insuflaţia tubară kimografică, histero-salpingografia şi celioscopia sînt necesare pentru precizarea diagnosticului de sterilitate şi cînd examenul clinic şi tulburările funcţionale nu sînt concludente. Histero-salpingografia şi celioscopia stabilesc cu precizie gradul şi întinderea leziunilor tubare şi chiar natura acestora ca de exemplu în salpingita tuberculoasă.

Diagnosticul diferenţial se face cu: distrofia ovariană chistică, tumorile ovariene, fibromul uterin intraligamentar, retroversia uterină fixată, cu tumorile ligamentului larg, cu sarcina ectopică neruptă, cu hematocelul pelvian;

— rinichiul ectopic pelvian, tumorile recto-sigmoidiene. Diagnosticul este mai dificil în absenţa unei mase anexiale.

Trebuie excluse: tulburările de statică, sindromul Masters-Allen, endometrioza; apendicita cronică, tiflita, sigmoidita, litiaza ureterală.

Tratamentul. Cînd inflamaţiile pelviene s-au constituit în leziuni cronice, tratamentul acestora este greu şi de lungă durată, cere perseverenţă şi răbdare din partea medicului şi mai ales din partea bolnavei. Tratamentul medical susţinut trebuie să epuizeze toate mijloacele terapeutice, mai ales la femeile tinere, înainte de a decide tratamentul chirurgical, care se impune însă, dacă femeia continuă să sufere şi dacă leziunea dă reacutizări repetate, dar va fi pe cît posibil conservator. Tratamentul medical se va nuanţa în raport cu: vechimea, natura şi volumul leziunii; intensitatea tulburărilor funcţionale, vîrsta femeii, dorinţa de a avea copii, genul de viaţă şi de muncă, psihologia bolnavei. Tratamentul medical trebuie să aibă la bază repausul fizic, genital şi psiho-afectiv. Evitarea oboselii, a mersului prelungit, a staţiunii prelungite în picioare; repaus în decubit dorsal cîteva ore pe zi, repaus relativ mai ales în perioada menstruală. Evitarea frigului, a umezelii sînt de asemenea prescripţii de igienă importante pentru ginecopatele cronice.

Antibioterapia asociată cu cortizonul, poate să dea rezultate bune, în special la formele cronice mai recente.

Imunoterapia nespecifică, vaccin polimicrobian (Delbet), Polidin 1—2 fiole/zi în curs de 7—10 zile, vaccin polimicrobian în doze crescînde pînă la 1,5—2 ml i.m./zi, au ca efect stimularea puterii de apărare a organismului şi rezorbţia procesului inflamator.

Hormonoterapia este rezervată formelor de anexită cronică asociate cu tulburări ale ciclului menstrual sau metroragii, acestea recunoscînd adeseori drept cauză determinantă o leziune distrofică ovariană care coexistă şi este determinată de procesul inflamator anexial. Progesteronul se administrează în ovaritele sclerochistice cu metroragii. Estrogenii sînt indicaţi pentru corectarea leziunilor hipotrofice, endometrite cronice, hemoragice, consecutive naşterilor sau avorturilor, favorizînd regenerarea şi dezvoltarea mucoasei uterine. Progestativele de sinteză sînt indicate în formele asociate cu tulburări ale ciclului menstrual şi metroragii.

Tratamentele locale rezolutive. Irigaţiile vaginale fierbinţi, prelungite şi băile de şezut fierbinţi activează circulaţia pelviană şi pot favoriza procesul rezolutiv. De asemenea, sînt indicate cînd balneoterapia nu este posibilă, irigaţii vaginale cu sare de Bazna sau de Bălţăteşti. Clismele mici cu efect analgezic (1—2 g antipirină la 100 ml apă) pot fi utilizate în leziunile inflamatorii cronice dureroase.

Kinetoterapia ginecologică cuprinde gimnastica abdomino-pelviană şi masajul ginecologic. Este indicată în leziunile scleroase vechi, aderenţiale. Poate da rezultate foarte bune dacă este condusă de un specialist.

Electroterapia — curenţi de joasă frecvenţă: curent galvanic, ionizări, stimuli electrici de joasă frecvenţă:

— curenţi de medie frecvenţă: curentul interferenţial;

— curenţi de înaltă frecvenţă: unde scurte (pot produce degenerarea fibrino-chistică, încălzesc ţesutul adipos şi pot să provoace congestie pasivă). Efecte de tonizare şi stimulare se pot obţine cu ajutorul tuturor formelor de electroterapie, putîndu-se creşte efectele dorite prin adăugarea masajului şi a kinetoterapiei. Prin aplicarea electrozilor transvaginal şi transabdominal, se pot obţine toate efectele enumerate (relaxare, reglare, tonizare şi stimulare) cu acţiune preponderent locală, asupra aparatului genital.

Balneaţia. Mijloacele balneo-climaterice în funcţie de scopul terapeutic urmărit, se pot grupa pe cure: 1) cura de convalescenţă, indicată precoce, după procese inflamatorii acute, în vederea restabilirii integrale a funcţiei perturbate; 2) cura de relaxare cu efect general şi local, cu durată de 4—6 săptămîni în climat sedativ, cu ape oligometalice, carbo-gazoase sau sărate, slab concentrate, se recomandă în sindroame funcţionale hiperreactive, cu tulburări de comportament sexual; 3) cura de rezorbţie în procese inflamatorii subacute, după 2—3 luni de la puseul acut. Tratamentul se va efectua în sanatorii de specialitate, în climat sedativ cu ape sărate slab concentrate. Cura de rezorbţie, în procese inflamatorii cronice, torpide, se va efectua în staţiuni cu ape sărate concentrate, iodurate, sulfuroase, peloide, în climat stimulant; 4) cura de stimulare, antrenare, fortificare, cu ape sărate — concentrate, în cură de lac, helioterme, talasoterapie cu sau fără ungeri cu nămol, indicată în tulburări funcţionale. Apele sărate sînt cel mai frecvent întrebuinţate în afecţiunile ginecologice. Cele slab concentrate sub 40—60 g‰ cu efecte relaxante, tonizante, reglatorii, vasodilatatorii şi rezorbtive. Apele sărate concentrate, intens hiperemiante ale aparatului genital, au efect biotrofic şi de creştere a capacităţii de apărare generală şi locală. Apele sărate sulfuroase, asemenea peloidelor, au efect hiperemiant, rezorbtiv, influenţînd favorabil funcţia glandelor cervicale, acţionînd anticataral, antialergic. Apele carbogazoase au efect hiperemiant, biotrofic, rezorbtiv, relaxant şi reglator. Apele oligometalice au efect relaxant, antispastic pe fibra musculară netedă, antalgic.

Indicații de cură balneară: a) în tulburări funcționale în sfera genitală pe fond hiporeactiv, determinate de: insuficiență ovariană, procese metro-anexiale vindecate anatomic, tulburări de receptivitate hormonală locală, tulburări ale secreției cervicale, sînt indicate următoarele stațiuni: Amara, Bazna, Govora, Herculane, Olănești, Călimănești, Căciulata, litoralul Mării Negre (Eforie Nord, Mangalia, Neptun, Techirghiol, Venus), Ocna Sibiului, Pucioasa, Sărata Monteoru, Sovata etc.

b) În tulburările funcționale în sfera genitală pe fond hiperreactiv, determinate de: tulburări minore de pubertate sau climax, tulburări minore ale simțului genital, algii în sfera genitală, convalescență după procese inflamatorii vindecate, sînt indicate următoarele stațiuni: Tușnad, Borsec, Covasna, Felix, Geoagiu, Moneasa, Vatra Dornei. *Indicații de cură în scop terapeutic:* în procese metro-anexiale cronice, subacute stabilizate după 2—3 luni de la puseu, în sterilitatea secundară, sînt indicate stațiunile: Amara, Eforie Nord, Techirghiol, Ocna Sibiului, Sovata ș.a.. Cura balneo-climaterică este contraindicată în sarcină, starea postpartum și postabortum pînă la apariția menstruației, infecții acute, procese pseudotumorale: hidro-, pio-, hematosalpinx, chisturi, fibroame, metroragii, stări precanceroase ale colului, procese tumorale benigne și maligne.

Tratamentul chirurgical se adresează formelor rezistente la tratamentul medical, formele pseudotumorale persistente după tratamentul medical, formele recidivante, formele dureroase cu retroversie uterină fixată și formele cu sterilitate.

14.2. TUMORILE BENIGNE ALE TROMPEI

Tumorile benigne ale trompei se întîlnesc în patologia ginecologică relativ rar. De cele mai multe ori sînt asociate cu alte leziuni ale aparatului genital: uter, ovare, ligamente rotunde, ligamente largi și în astfel de cazuri sînt descoperite cu ocazia intervențiilor sau investigațiilor pe aceste organe. Izolate, foarte rar dau tulburări clinice și atunci vreo simptomatologie specifică. Diferențierea anatomo-patologică între neoplasmul trompei și o tumoare benignă este uneori destul de dificilă și nu este totdeauna ușor de stabilit natura exactă a acestor tumori. De aici și diversitatea mare a denumirilor sub care sînt descrise.

Tumorile tubare benigne se împart din punct de vedere histogenetic în mai multe grupe:

a) — cu origine în țesutul colagen: fibrom, lipom, condrom, osteom, limfangiom sau mezoteliom, angiom;

b) — cu origine epitelială: papilom, adenom;

c) — tumori cu structură mixtă, din care fac parte și chisturile dermoide.

Studiu clinic. Cel mai adesea tumorile benigne ale trompei se descoperă în urma unui examen de rutină. În general, sînt de mărime moderată, mobile și nedureroase. Mai rar, bolnava vine la consultație pentru unele tulburări. Astfel, durerea, în general surdă, o senzație de greutate, predominînd într-o parte sau alta a abdomenului. Alteori, durerea este marcată, spontană sau provocată, cu paroxisme sub formă de crize premenstruale. Dismenoreea este destul de des întîlnită. Metroragiile sînt rare. Febra este de regulă totdeauna absentă, exceptînd cazurile complicate sau infecțiile supraadăugate.

Ascita este întîlnită extrem de rar. Se citează cazuri de adenom cu ascită. Sterilitatea nu este obligatorie.

Examene complementare. *Celioscopia* permite localizarea masei tumorale decelată clinic, poate face diagnosticul diferențial cu tumorile ovariene, uterine, tumorile ligamentului larg, tumori inflamatorii anexiale, endometrioza tubară, tuberculoza tubară, hemato-salpinxul. Prin celioscopie se poate constata în tumorile benigne absența metastazelor și integritatea peritoneului.

Pelvigrafia pune în evidență prezența tumorii într-o trompă.

Histero-salpingografia. Imaginile obținute uneori sînt destul de greu de interpretat, în special în ceea ce privește etiologia.

Laboratorul are o importanță minoră, exceptînd regiunile cu endemie hidatică, unde reacția Cassoni și Weinberg pot să indice diagnosticul.

Diagnosticul diferențial se face în general ușor cu tumorile uterine și mai greu cu tumorile ovariene, cu care la examenul clinic se poate confunda. De asemenea trebuie să se facă diagnosticul diferențial cu tumefacțiile de origine inflamatorie anexiale acute sau cronice și cu sarcina ectopică.

Tumorile maligne se elimină prin caracterele lor în ceea ce privește evoluția, metroragiile, ascita hemoragică.

Vîrsta bolnavei constituie o noțiune importantă. Diagnosticul poate fi orientat spre o salpingită tuberculoasă dacă este vorba de o bolnavă tînără fără antecedente patologice, sau spre un proces neoplazic cînd femeia este în vîrstă. În sfîrșit, absența antecedentelor ginecologice și liniștea tumorii anexiale descoperită cu ocazia unui examen periodic, pledează în favoarea unei tumori benigne. Localizarea tumorii prin examenul clinic este greu de precizat.

Complicațiile sînt relativ rare; mai des întîlnită este torsiunea, apoi hemoragia, infecția și degenerescența malignă.

Tratament. Orice tumoare de trompă, căreia la examenul clinic nu i se poate afirma benignitatea, trebuie tratată chirurgical. Dacă la laparotomie nu sînt semne de malignitate, exereza se va limita numai la salpingectomie, dar dacă femeia este în vîrstă, se preferă histerectomia totală.

Fibromul (fibromiom, leiomiom). Afecțiune foarte rară. Tumoarea poate să aibă dimensiuni variabile, de la un bob de mazăre pînă la un cap de adult. Vîrsta femeilor cu fibrom tubar variază între 30 și 50 de ani. Au o formă rotundă, sînt bine delimitate, cu suprafața netedă sau neregulată, lipsite de capsulă. Se dezvoltă subseros (pediculizîndu-se uneori), intramural sau submucos (deformînd lumenul trompei). Asocierea cu fibromul uterin este foarte frecventă. De asemenea coexistă frecvent cu leziuni inflamatorii. Ca și fibroamele uterine, suferă aceleași transformări degenerative: chistice, edematoase, necrobioze. Se pot hialiniza sau calcifica.

Tratamentul constă în ablația chirurgicală.

Mezoteliomul benign sau tumoarea adenomatoidă.

Aceste tumori sînt descrise sub diferite denumiri: tumori adenomatoide, limfangiom, reticulo-endoteliom, miom limfangiectatic. Sînt tumori mici, rotunde, neîncapsulate, de consistență fermă, avînd origine mezotelială. Vîrsta bolnavelor la care sînt întîlnite mai frecvent variază între 35 și 45 de ani. Rar prezente; asimptomatice, dezvoltate în musculatura trompei în regiunea istmică sau pavilionară, aceste tumori coexistă relativ frecvent cu fibroamele uterine.

Lipomul tubar poate fi situat subseros sau submucos şi nu trece de obicei de mărimea unei nuci. Trebuie deosebit de lipomul situat în grosimea mezosalpinxului, frecvent la femeile grase.

Condromul, descoperit obişnuit cu ocazia studiului histologic al trompelor extirpate prin sarcină extrauterină, este o tumoare în care se găsesc insule cartilaginoase provenite fie din metaplazia ţesutului conjunctiv, fie din resturi embrionare.

Osteomul. Se consideră că osteoamele trompei sînt formaţiuni osoase metaplazice, heteroplazice sau apărute în urma calcificării unor zone necrotice.

Chistul dermoid are o geneză similară cu a chisturilor dermoide de ovar. Vîrsta bolnavelor variază între 25 şi 55 de ani. De mărime variabilă (2—15 cm diametru), în majoritatea cazurilor unilaterale, conţin derivate din diferite ţesuturi: piele, muşchi, os, ţesut tiroidian, derivate endodermice. O radiografie a micului bazin permite diagnosticarea unui chist dermoid (o calcificare, un dinte) însă nu stabileşte localizarea tubară.

Chistul hidatic al trompei se întîlneşte foarte rar, însă are o importanţă mare în ţările cu hidatidoză endemică (Algeria, Argentina).

Chisturile paratubare se dezvoltă pe seama vestigiilor mezonefrotice în mezosalpinx, de volum mic, sînt descoperite cu ocazia unei celioscopii sau laparotomii.

Chisturile din regiunea mijlocie a mezosalpinxului se dezvoltă mai uşor, sînt mai voluminoase şi pot modifica topografia trompei şi a ovarului.

Clinic. Manifestă rar o simptomatologie dureroasă, dar ca toate leziunile anexiale sînt susceptibile de accidente acute şi anume torsiunea. Cel mai adesea aceste chisturi sînt descoperite la un examen ginecologic, fiind considerate fie ca un chist de ovar, fie un hidrosalpinx. Nici histero-salpingografia, nici celioscopia nu permit diferenţierea unui chist de ovar inclus în ligamentul larg de un chist paratubar. Dacă tumoarea este voluminoasă şi dacă persistă, trebuie extirpată. La examenul histologic identificarea nu este totdeauna uşoară; este vorba de un epiteliu cubic, scund, cu vacuole de secreţie mucoidă, care se sprijină pe un strat muscular subţire. Important este faptul că din aceste chisturi se pot dezvolta chistadenoame sau chistadenocarcinoame papilare, ceea ce impune extirparea lor.

Chisturile dezvoltate în pavilion sînt bine cunoscute de chirurgi şi celioscopişti. De mărime variabilă, de la o migdală la un bob de strugure, sînt hidatide pediculate Morgagni, vestigii mülleriene corespunzînd unui rest celomic în momentul creării canalului Müller. Fără simptomatologie, fără complicaţii evolutive, ablaţia lor se face aplicînd un simplu fir la baza pediculului.

Corpii Walhardt se întîlnesc pe seroasă, de-a lungul trompei şi al ligamentului larg. Multipli, de mărimea unui bob de mazăre sau de orez, pot fi confundaţi cu granulaţii tuberculoase. Sub formă de insuliţe constituite din celule pavimentare de aparenţă paramalpighiană, se transformă în mici cavităţi, formînd chisturi cu diametru de cîţiva centimetri.

Polipi şi papiloame tubare. Polipii sînt descoperiţi radiologic printr-o histero-salpingografie făcută în cazuri de sterilitate sau pentru un alt motiv ginecologic. Apar ca o imagine lacunară sau de amputaţie, unilateral sau bilateral. Lumenul tubar persistă şi permeabilitatea în general este păstrată. În majoritatea cazurilor polipii tubari dau sterilitate. Polipii și papiloamele pun în discuție trei aspecte importante și anume: natura lor, rolul lor în sterilitate și atitudinea terapeutică.

Anatomie patologică. Macroscopic, sînt vizibile la secțiune sub forma unor formațiuni polipoase cu bază de implantare largă, de mărime variabilă 8/3—12/4 mm. Porțiunea distală apare liberă și congestivă, înconjurată de mucoasă tubară normală.

Microscopic. Aceste formațiuni polipoase provin din endometru ectopic sau grefe de endometru în porțiunea internă a trompei. Endometrul ectopic poate fi hiperplazic sau poate să dea naștere la formațiuni polipoase. În unele cazuri se asociază cu tuberculoza tubară. Este posibilă o degenerare malignă.

Tratament. Dacă polipul este simplu și izolat nu se impune nici o terapeutică imediată, ci va fi supravegheat în continuare. Dacă se asociază cu alte leziuni (tuberculoza), conduita va fi impusă de importanța acestei leziuni. În caz de sterilitate, se va începe cu tratament medical format din progestative, urmat de hidrotubații cu antibiotice și cortizon. În caz de insucces se va recurge la tratament chirurgical, care va consta în rezecția porțiunii interstițiale a trompei și reinplantare.

14.3. CHISTURILE TUBO-OVARIENE

Din punct de vedere morfologic formează o categorie aparte. Au forma unei retorte al cărei gît este mai mult sau mai puțin voluminos și care se termină printr-o dilatație sferică a chistului. Lichidul care umple cavitatea comunică liber din partea alungită în partea sferică. Poate să se evacueze prin uter și să determine pierderi seroase abundente. Acestea sînt hidrosalpinxuri care au perforat secundar peretele unui chist ovarian adiacent (poate fi un chist adevărat sau mai degrabă un chist distrofic, folicular sau luteinic). Epiteliul trompei, etalat și subțiat prin distensie, se confundă fără limită netă cu cel al chistului ovarian. Se produce o reacție inflamatorie cu plasmocite, mono- și polimorfonucleare și țesut conjunctiv care dublează epiteliul. Chisturile tubo-ovariene deplasează organele vecine și formează aderențe cu ele. Chisturile libere și pediculate au tendință naturală la torsiune. Trompa este obișnuit antrenată în această rotație care devine o veritabilă torsiune de anexă. În cazuri extrem de rare, cînd răsucirea este foarte strînsă, are loc o amputare spontană, cu liberarea chistului care devine un „chist parazit". Acesta prinde aderențe cu epiploonul, intestinul sau peritoneul parietal și poate să persiste fără simptomatologie clinică un timp, însă rămîne foarte expus la infecție.

14.4. CHISTURI PARAOVARIENE

Se dezvoltă mai totdeauna în mezoovar sau sînt incluse în ligamentul larg. Chisturile paraovariene se dezvoltă pe seama resturilor wolffiene ale ligamentului larg, resturi constituite de organul Rosenmüller, canalele Gärtner, paraovarul Waldeyer, acestea din urmă reprezentînd vestigiile porțiunii inferioare ale corpului Wolff. Sînt chisturi cu perete subțire, suprafață netedă translucidă, cu conținut lichidian clar („apă de stîncă"), rotunde sau ovalare și în general formate de o pungă unică. Volumul lor este de aproximativ 10—15 cm în diametru. Se citează totuşi chisturi gigante de 33 şi 55 de litri de lichid. Destind ligamentul larg şi alungesc trompa. Totuşi, fiind mai totdeauna incluse, chisturile paraovariene lungesc foarte adesea foiţele ligamentului larg şi constituie cu ţesutul conjunctiv lax un veritabil pedicul, devenind astfel susceptibile de a se torsiona, ca şi chisturile adevărate de ovar, cu care clinic se pot confunda. Deplasînd ovarul în dezvoltarea lor, ele îl lasă intact şi uşor recunoscut în micile tumori, dar este foarte greu de găsit în chisturile mari.

Lichidul chisturilor paraovariene este apos, incolor, sau gălbui (chisturi hialine), uneori opalescent, dacă conţine rămăşiţe celulare şi colesterol. Nu conţine nici mucină, nici pseudomucină, dar se constată uree şi săruri: cloruri, fosfaţi, sulfaţi şi uneori albumină. Compoziţia-i chimică se poate compara cu a urinii.

Peretele chistului este subţire şi histologic este constituit din două straturi, unul extern fibros şi altul intern epitelial. Suprafaţa internă este netedă, de obicei căptuşită de un rînd de celule epiteliale cilindrice înalte, cu un nucleu bazal şi cili vibratili. Suprafaţa externă este formată dintr-un ţesut conjunctiv fibro-elastic, lamelar, dens, conţinînd şi fibre musculare netede. Alteori se întîlnesc chisturi paraovariene de un tip particular cum ar fi:

a) chisturi papilifere formate din excrescenţe conjunctiv-epiteliale, cu proliferare endocavitară. Epiteliul de acoperire al excrescenţelor este format din celule turtite în vîrful papilelor şi cilindro-cubice la baza lor;

b) chisturi mucoide, asemănătoare cu chistoamele ovarelor, histologic sînt formate din mici cavităţi căptuşite de un epiteliu cilindric înalt.

Din punct de vedere clinic, chisturile paraovariene nu dau tulburări clinice importante, nici compresiune, din cauza moliciunii lor, nici disfuncţii ovariene, pentru că glanda este foarte puţin modificată. Se întîlnesc uneori chisturi voluminoase, proeminente abdominal, care deplasează uterul şi ovarul, care pot să comprime ureterul şi să-i modifice traiectul şi, de asemenea, să comprime rectul şi nervul sacrat. Trompa este alungită, subţiată, ridicată de tumoare, acoperind chistul ca un cordon. Bolnava poate să acuze vagi dureri, senzaţie de greutate, apăsare în abdomen, retenţie de urină. Complicaţii ca supuraţia şi hemoragia sînt excepţional de rare. Chisturile paraovariene sînt însă ameninţate de o mare complicaţie, torsiunea, analoagă cu a chisturilor de ovar pediculate. Dacă a avut loc ruptura chistului, aceasta este bine suportată, căci lichidul este foarte puţin iritant. Chisturile paraovariene pot degenera malign. Tratamentul este exereza chistului, care se lasă clivat uşor, fără hemoragie şi permite conservarea totală a trompei şi a ovarului. Cînd chistul a luat o dezvoltare mare şi coboară înapoia uterului pînă la planşeul pelvian, exereza poate fi dificilă şi hemoragică şi poate să impună histerectomie subtotală.

BIBLIOGRAFIE

1. ABUREL E. şi colab. — Ginecologia, Ed. Medicală, 1959, Bucureşti.
2. ACHIM V. şi colab. — Îndreptar practic de obstetrică şi ginecologie. Litograf. I.M.F. 1980, Bucureşti.
3. ALESSANDRESCU D., BĂNCEANU G., DUMITRU I. — Infecţiile cu germeni anaerobi în patologia genitală. Obst. şi Ginec. nr. 3, 1976.
4. BOURY-HYLER C. — Tumeurs bénignes de la trompe. Encycl. méd. chirur. Paris, Gynécologie, 11—1973, 689 A 10.

15. SARCINA EXTRAUTERINĂ (SARCINA ECTOPICĂ)

DR. B. MARINESCU

Dg. + tratament

15.1. DEFINIŢIE

Sarcina extrauterină este constituită prin nidarea şi dezvoltarea oului în afara cavităţii uterine.

Sarcina ectopică defineşte o noţiune mai largă, cu referire la nidaţia în afara endometrului, incluzînd şi localizările uterine la col sau în grosimea miometrului.

În limbajul curent însă, sarcină extrauterină, ectopică, heterotopică sau eccyesia capătă acelaşi înţeles. Mai mult decît atît, localizarea frecventă în trompă, suprapune de multe ori noţiunea de sarcină tubară celei extrauterine.

15.2. FRECVENŢĂ

Incidenţa este variabilă în general, 0,5—1% din totalul naşterilor, observîndu-se o creştere în ultimii 20 de ani (Mattingly). Publicaţii recente semnalează incidenţa sarcinii extrauterine raportată la numărul naşterilor 1/84 (Clark şi Jones 1975, SUA), 1/80 (Bronstein, 1977, Franţa), 1/24—133 (Mat. Steaua şi Polizu, 1970), 1/28 (Jamaica 1977).

Teoretic nidaţia ectopică poate să aibă loc de la menarhă pînă la menopauză, cu frecvenţă maximă în deceniul al treilea de viaţă (40%, Durfee; 61,25% între 26—35 ani, Maria Mihăilescu şi colab.), apărînd cu precădere la femeile infertile, cu condiţii socio-economice precare, cu sarcină extrauterină în antecedente, procese inflamatorii anexiale, plastii tubare sau purtătoare de sterilet.

Statistic se constată o frecvenţă mai mare a sarcinii ectopice la rasa neagră.

15.3. VARIETĂŢI ANATOMICE

Clasic se descriu localizările extrauterine: abdominală, ovariană, tubară, intramurală şi cervicală.

Localizarea tubară poate fi: pavilionară, ampulară (cea mai frecventă) și interstițială.

Durfee (1977) împarte localizările ectopice în mai multe categorii:

1. Tubară: — istmică, ampulară, pavilionară, interstițială și bilaterală.
2. Uterină: — cornuală — în cornul uterului malformat,
   — angulară — nidația oului la joncțiunea dintre cavitatea uterină și traiectul interstițial al trompei,

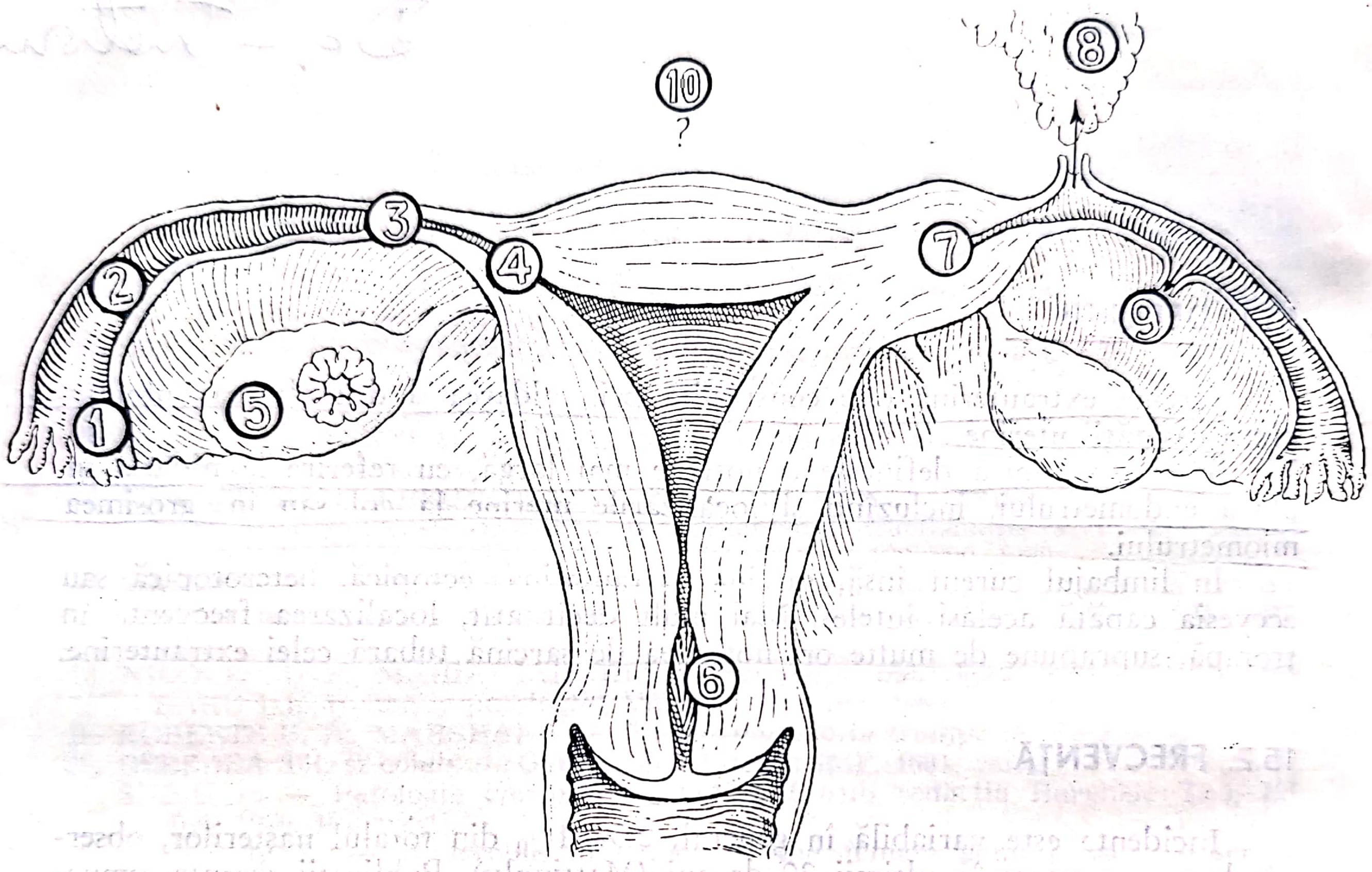

Fig. 15.1.
Localizările sarcinii ectopice
1. pavilionară; 2. ampulară; 3. istmică; 4. interstițială; 5. ovariană; 6. cervicală; 7. în cornul uterului; 8. abdominală (secundară); 9. în foițele ligamentului larg (secundară); 10. abdominală (primară).

   — în diverticulul uterin,
   — în saculație uterină,
   — în cornul rudimentar,
   — intramurală.
3. Cervicală
4. Intraligamentară
5. Ovariană: — intrafoliculară
   — extrafoliculară
6. Abdominală: primară, secundară, abdomino-ovariană și tubo-ovariană.
7. Sarcină extrauterină după histerectomie subtotală sau totală (foarte rară): tubară, în spațiul vezico-vaginal și pe colul restant.
8. Sarcină concomitentă intra- și extrauterină.

15.4. FIZIOLOGIE

În condiţii normale, ovulul omolateral este fecundat în treimea externă a trompei, sarcina fiind iniţial extrauterină. Ca urmare a activităţii kinetice a trompei, oul format migrează spre cavitatea uterină, unde ajunge în 5—6 zile. După o perioadă de 2—3 zile de pauză, timp în care trece de la stadiul de opt blastomere la cel de blastocist, are loc nidaţia, ca urmare a acţiunii fagocitare şi proteolitice a trofoblastului (Bronstein).

Pentru ca migraţia oului să se desfăşoare normal, trebuie îndeplinite cîteva condiţii fiziologice (P. Sîrbu):

— oul să fie de dimensiuni normale,
— lumenul trompei să fie liber,
— mucoasa tubară să fie sănătoasă şi echipată cu cili vibratili,
— contractilitatea musculaturii tubare să fie păstrată,
— kinetica tubară să fie normală şi
— echilibrul endocrin şi neuro-psihic de care depinde kinetica tubară să fie în limite fiziologice.

15.5. ETIOPATOGENIE

Modificarea fiziologiei tubare (mecanică, dinamică, biochimică), a fecundaţiei (tardivă) sau a procesului de dezvoltare a oului poate crea premisele unei nidaţii ectopice (D. Alessandrescu).

Fecundaţia în afara trompei, precum şi orice factor care împiedică procesul de migrare obligă oul să se nideze acolo unde se găseşte (P. Sîrbu).

Anomalii ovulare (ou mare), ipoteză încă neconfirmată (Bronstein), ar explica totuşi sarcina tubară unilaterală multiplă.

Intîrzierea de captare a ovulului (10—20%). Dacă fecundarea are loc în afara trompei, oul este captat cu întîrziere, ajunge în stadiul de blastocist şi nidează înainte de pătrunderea în cavitatea uterină (situaţie întîlnită în ovulaţia controlaterală).

Intîrzierea migrării oului datorită unei cauze locale (60—80%) constituie patogenia cea mai frecventă a sarcinii ectopice.

— *Salpingita cronică:* datorită distrugerii parţiale sau totale a cililor vibratili ai epiteliului tubar, fluxul seros peritoneal şi peristaltismul tubar devin insuficiente pentru migrarea oului. Aproximativ 50% din sarcinile ectopice au această etiologie. Mai trebuie amintite: chiuretajele repetate (multiplică de 10 ori riscul sarcinii ectopice, Panayotu, 1972), steriletul (creşte frecvenţa sarcinii ectopice), procesele aderenţiale peritubare.

— *Endometrioza tubară* sau endosalpingioza (10—20%).

— *Tubeculoza tubară* — în cazurile stabilizate, tratate, frecvenţa sarcinii ectopice este de 80% comparativ cu sarcina normală.

— *Malformaţiile tubare* — stenoze, diverticuli tubari, hipoplazie sau orificii accesorii.

— *Plastiile tubare* — traumatismul operator asociat leziunilor iniţiale.

— *Spasmul tubar* (Asherman, 1960)

— *Tumorile uterine* (miomul) — prin compresiunea exercitată pe traiectul interstiţial.

Influența factorilor hormonali. Este cunoscută acțiunea progesteronului, de accelerare a migrării oului și cea de frenare a estrogenilor.

Iffy descrie ca mecanism etio-patogenic al nidării ectopice (tubare), asocierea a trei factori:

— ovulație sau concepție tardivă (premenstruală)

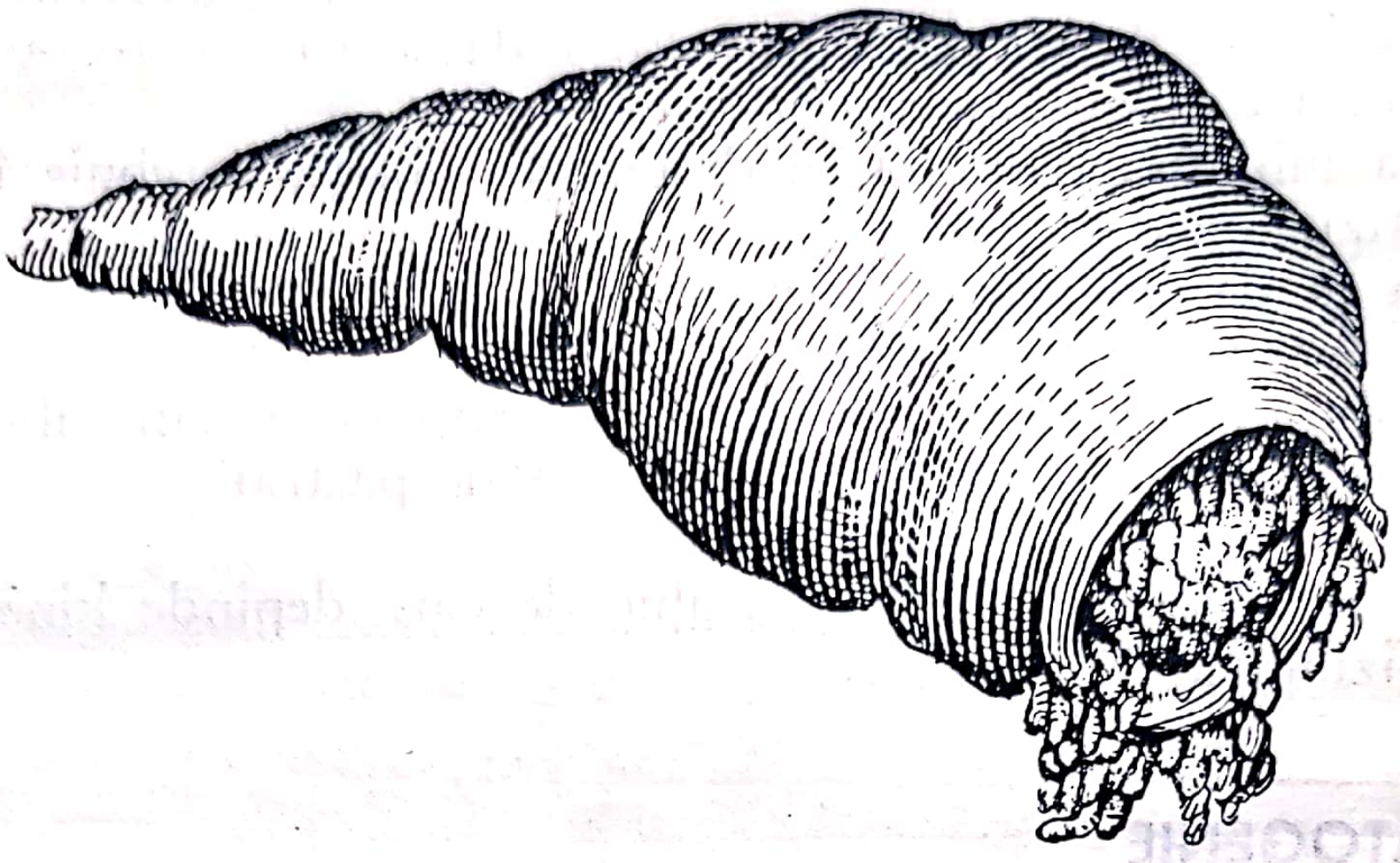

Fig. 15.2. — Sarcină tubară ampulară (avort tubar).

— apariția menstruației normale

— oprirea (sau rejetul) în trompă a oului încă liber în cavitatea uterină de către refluxul tubar al sîngelui menstrual.

Dacă rolul ovulației întîrziate și al perturbărilor estro-progestative pot fi acceptate, conceptul refluării oului din uter în trompă pare neverosimil în contextul datelor actuale de fiziologie (D. Alessandrescu).

15.6. FIZIOPATOLOGIE

Nidarea oului se poate face în diferite porțiuni ale trompei: pavilionară, ampulară (70%), istmică și interstițială, pe sau între pliurile mucoasei. Oul nu rămîne la suprafață, ci pătrunde prin epiteliu în grosimea peretelui tubar, iar trofoblastul invadează și erodează țesuturile subiacente, inclusiv peretele tubar. Vasele materne se deschid, formînd lacuri materne mai mult sau mai puțin dezvoltate. Sîngele poate pătrunde în interiorul trofoblastului sau între acesta și țesutul adiacent. Cînd implantarea se face între pliurile mucoasei tubare, trofoblastul pătrunde mai repede și mai ușor pînă în peretele muscular. Mucoasa tubară nu oferă o transformare deciduală normală, iar peretele tubar nu face față invaziei trofoblastului. Deseori are loc penetrarea directă a peretelui tubar (ruptură extracapsulară) sau decolarea oului de pe peretele tubar, cu eliminarea acestuia prin ostiumul tubar (ruptură intracapsulară), ducînd la ruptură intraperitoneală sau avort tubar.

Distensia și subțierea peretelui trompei predispune la ruptura acesteia.

Concomitent cu dezvoltarea oului se constată o creștere a calibrului vaselor, precum și o hipertrofie a celulelor musculare, fără hiperplazie marcată. Cu excepția locului de implantare a placentei, peretele tubar este îngroșat, edemațiat. Embrionul este adesea absent sau oprit în evoluție (Mac Donald).

Sîngerarea se poate opri uneori temporar, dar rareori embrionul supraviețuiește. Sarcina poate evolua dacă o porțiune a placentei rămîne atașată sau se implantează secundar.

Modificările uterine. Nidarea ectopică determină modificări similare cu o sarcină incipientă. Volumul uterului crește, consistența scade, are loc înmuierea istmului și a colului. Caracteristică este însă discordanța dintre mărimea uterului și durata amenoreei.

Endometrul se transformă decidual în absența elementelor trofoblastice. Arias-Stella (1954) descrie modificări caracteristice ale epiteliului și glandelor endometriale în sarcina ectopică, datorate acțiunii gonadotrofinelor corionice. Celulele epiteliale sînt mari, cu nuclei hipertrofici, hipercromatici, lobulați și de formă neregulată. Citoplasma crește cantitativ și poate să ia aspect vacuolar, spumos, iar uneori pot fi întîlnite mitoze în locuri atipice. Tubii glandulari apar dilatați cu dispariția lumenului datorită hipertrofiei celulare. Atipiile Arias-Stella sînt sugestive, nu însă și patognomonice pentru sarcina ectopică, ele fiind întîlnite și în endometrioză, procese inflamatorii. Uneori endometrul poate fi eliminat sub forma mulajului de caducă (endometru secretor fără celule trofoblastice).

Sîngerarea uterină, comună sarcinii ectopice, se datorește involuției endometrului și clivajului deciduei.

Durerea întîlnită în sarcina tubară este de două feluri:

— *Durerea abdominală sau abdomino-pelviană* datorată distensiei tubare sau efortului depus de musculatura trompei pentru eliminarea oului. Frecvent, durerea are caracter de colică în punct fix (zonele anexiale, fosele iliace).

— *Durerea iradiată,* frecvent înaltă, spre hipocondru sau umăr, datorită iritației nervului frenic provocată de sîngele din cavitatea peritoneală. În hematocelul retrouterin, iradierea poate fi posterioară, către rect, însoțită de dureri la defecație sau tenesme rectale.

Lipotimia se datorește hipovolemiei secundară hemoragiei intraperitoneale.

Balonarea abdominală, ca urmare a ileusului reflex, secundar iritația seroasei peritoneale dată de hemoperitoneu.

15.7. EVOLUȚIA SARCINII ECTOPICE

Evoluția sarcinii ectopice depinde de localizarea implantării oului.

15.7.1. SARCINA TUBARĂ

Localizarea ampulară. Exceptînd cazurile foarte rare, cînd o sarcină ectopică situată ampular poate să ajungă pînă în trimestrul doi sau chiar la termen (Chiva și colab.), celelalte au o evoluție scurtă. Conflictul dintre creșterea oului și imposibilitatea trompei de a-l găzdui apare întîi sub formă de hemoragii intratubare (hematosalpinx), în care tabloul clinic este dominat de dureri. Din acest moment, evoluția poate duce spre avort tubar (ruptură intracapsulară), cu eliminarea oului în cavitatea peritoneală și formarea hematocelului peritubar sau al fundului de sac Douglas, sau prin erodarea peretelui la ruptură intraperitoneală (ruptură extracapsulară), urmată de inundație peritoneală, cu tabloul clinic al abdomenului acut chirurgical de cauză hemoragică.

Dacă oul moare, nemaifiind agresiv, este tolerat, vindecări spontane fiind posibile prin liza în timp a oului şi repermeabilizarea trompei (P. Sîrbu).

Ruptura survine de regulă în localizările ampulare între săptămînile 8 şi 12, iar cazurile în care continuă să se dezvolte, sarcina ajunge rareori la termen şi viabilitatea produsului de concepţie (Durfee).

Localizarea istmică, datorită inextensibilităţii anatomice a trompei în această regiune, evoluează frecvent spre ruptură extracapsulară cu interesarea vaselor din arcada tubară şi instalarea tabloului clinic dramatic al inundaţiei peritoneale. Ruptura survine de obicei între săptămînile 8 şi 12.

Localizarea pavilionară predispune mai rar la ruptură tubară. Frecvent survine avortul tubar. În unele cazuri implantarea secundară a placentei în cavitatea peritoneală sau ovar duce la apariţia varietăţilor de sarcină ectopice tubo-ovariană sau tubo-abdominală.

Localizarea interstiţială. Datorită faptului că în această situaţie sarcina este înconjurată de ţesut miometrial, evoluţia este mai lungă decît în celelalte localizări, ruptura survenind de regulă în lunile 3—4. Aceasta se poate propaga către cavitatea uterină, peritoneală, mai rar în ligamentul larg, urmată de dilacerări mari ale miometrului. Rareori sarcina poate fi „avortată“ în cavitatea uterină. Datorită vascularizaţiei bogate din artera uterină şi ovariană rupturile din această zonă au potenţial letal (Mac Donald).

15.7.2. SARCINA CERVICALA

Dispoziţia anatomică a colului uterin nu permite evoluţia sarcinii decît în cazuri excepţionale în trimestrele I, II sau III (V. Pop, T. Petrescu). De regulă, accidentul hemoragic apare în primele 8—10 săptămîni, ca urmare a rupturii în canalul cervical, în interiorul vaginului sau în baza ligamentului larg cu apariţia hematomului retroperitoneal. Uneori vilozităţile coriale pot să pătrundă în baza ligamentului larg (I. Safta şi colab. 1972), iar alteori sarcina se poate opri în evoluţie.

15.7.3. SARCINA ABDOMINALĂ

În cazuri excepţionale, localizările abdominale pot evolua spre trimestrul II sau la termen. Din sarcinile ajunse pînă în trimestrul II, 50% evoluează spre termen, iar jumătate din ele cu feţi vii, în majoritatea cazurilor cu malformaţii sau cu potenţial scăzut de viabilitate. Majoritatea cazurilor se complică în primul trimestru prin ruptură în cavitatea peritoneală, în spaţiul retroperitoneal, sau în organele cavitare: sigmoid (Edgar, 1901; M. Ionescu şi colab., 1973); rect (Pattel, 1937; Bigg); intestinul subţire (Webster şi Kehr; Engel, 1961); vezică (King şi Stock, 1956) (citaţi de 16); ficat (Luwaliza-Kimuda, 1979) sau splină (Mankodi, 1977). Oprită în evoluţie, se poate transforma uneori în „adipocere“ sau lithopedion, iar în caz de suprainfecţie, poate să ducă la abces intraperitoneal (Durfee).

15.7.4. SARCINA OVARIANA

Sarcina ovariană ajunge foarte rar în trimestrul III, cînd placenta evoluează spre hil sau organele vecine. De regulă survine ruptura între 10 (Maria Cernea) şi 60 de zile (O. Ungureanu) de la data ovulaţiei, ca urmare a rigidității țesutului ovarian, care nu permite dezvoltarea oului. Excepțional se poate transforma în lithopedion (Sitter) sau molar (Giles și Lockyer).

15.7.5. SARCINA COMBINATĂ (DUBLĂ)

În caz de nidație concomitentă intra- și extrauterină, sarcina tubară poate să evolueze către avort sau ruptură, iar cea intrauterină spre avort, naștere prematură sau la termen.

În situația nidației tubare bilaterale, sarcinile evoluează spre ruptură sau avort, nu totdeauna simultan. Niciodată ambele sarcini nu vor evolua spre termen (Benson).

15.8. SIMPTOMATOLOGIE

Nu există semne clinice sau simptome patognomonice pentru sarcina ectopică, dar anumite combinații pot fi sugestive (Durfee). Dacă aforismul lui Pinard că „toate sarcinile extrauterine diagnosticate impun intervenția chirurgicală“ rămîne în continuare valabil, elementul cel mai important este *suspiciunea*, iar toate cazurile cu triada: durere abdominală, sîngerare vaginală, tulburări menstruale, trebuie considerate ca sarcină ectopică pînă la infirmarea diagnosticului (Benson).

Trebuie să ne gîndim totdeauna că printre multiplele cauze care provoacă metroragii și dureri poate să fie și o sarcină ectopică (P. Sîrbu). Deși „gîndindu-te mereu la posibilitatea sarcinii extrauterine nu te gîndești destul“ (Cadenat) „medicul trebuie să facă efortul de a stabili diagnosticul înainte de apariția catastrofei, încercare nu totdeauna simplă“ (Benson). Anumite simptome clinice pot fi însă întîlnite cu o frecvență de 75% (Durfee), depinzînd de forma anatomo-clinică (P. Sîrbu).

15.8.1. SARCINA TUBARĂ

A *Sarcina tubară neruptă* (*în evoluție*). *Amenoreea.* Semn clasic, nu totdeauna constant, întîlnit în circa 75% din cazuri. Sîngerarea vaginală apare după cîteva zile de întîrziere și este adesea confundată cu menstruația. În 20% din cazuri sîngerarea vaginală apare la data presupusă a menstruației sau chiar înaintea acesteia, caracterizată printr-o durată mai scurtă sau mai lungă decît normal. Anamneza atentă asupra ultimelor cicluri menstruale poate oferi elemente diagnostice importante.

Sîngerarea vaginală este de obicei redusă, de culoare sepia sau ca drojdia de cafea, mai rar sînge cu caracter menstrual. Rareori se elimină spontan mulajul caducei uterine.

Tulburările neuro-vegetative sînt estompate datorită implantării anormale a oului.

Durerea are caracter de colică, de obicei în punct fix, predominant în fosele iliace.

Tensiunea arterială și pulsul sînt nemodificate pînă la apariția accidentului hemoragic. Măsurarea TA și a pulsului în poziție șezîndă și culcată poate evidenția existența hipovolemiei înaintea apariției șocului.

Tegumentul și mucoasele trădează o discretă anemie, confirmată de tabloul hematologic.

Palparea abdominală poate evidenția sensibilitate în fosa iliacă corespunzătoare localizării sarcinii tubare.

Tactul vaginal arată modificările uterine caracteristice stării de gestație, importantă fiind neconcordanța dintre mărimea uterului și durata amenoreei. Laterouterin se constată o împăstare dureroasă sau prezența unei formațiuni tumorale, de mărime variată, de consistență elastică, în tensiune, dureroasă, uneori pulsatilă. Uterul este dureros la mobilizare. Sensibilitatea fundului de sac posterior, „țipătul Douglasului" evidențiază acumularea sîngelui la acest nivel.

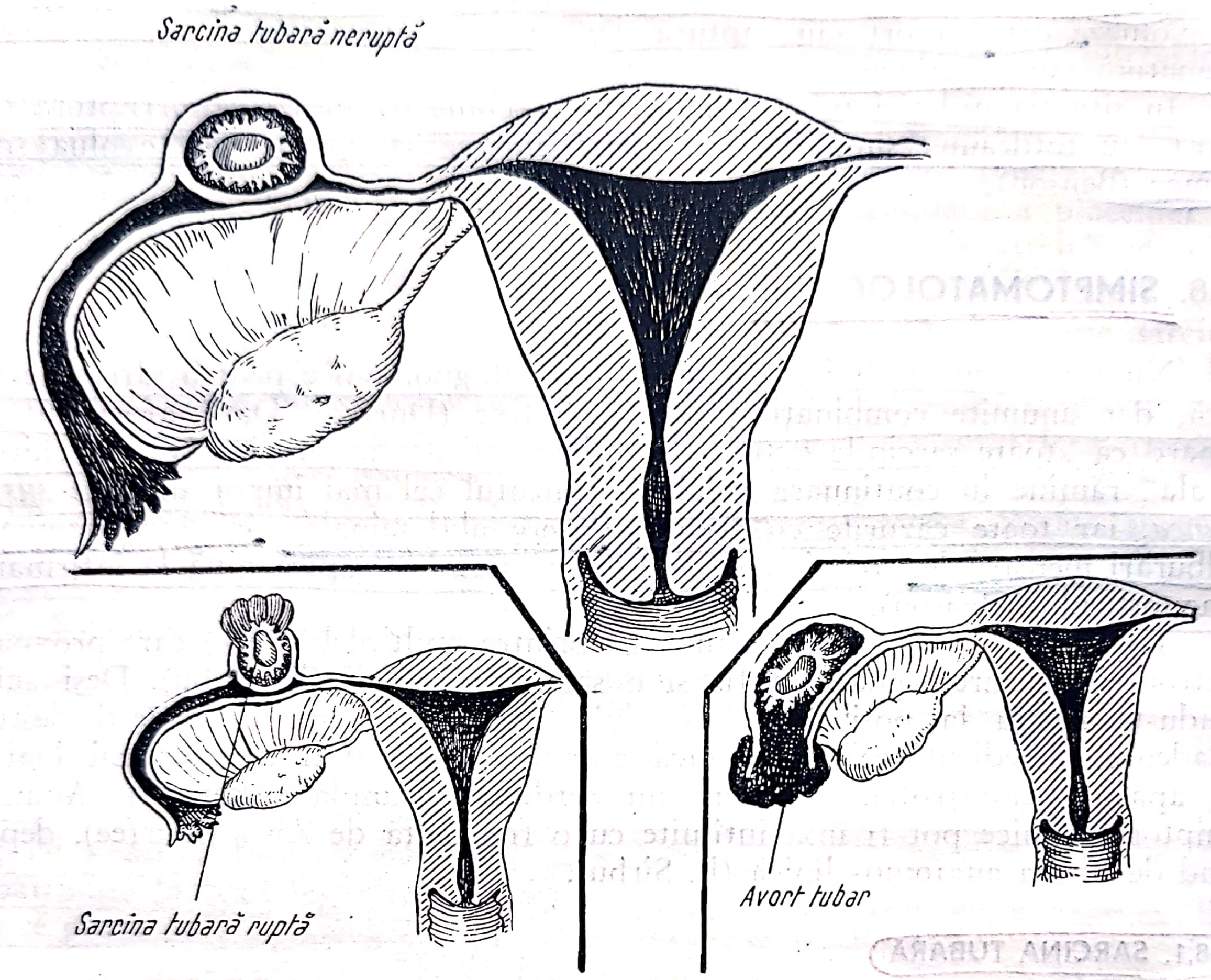

Fig. 15.3. — Sarcină tubară ampulară neruptă; în cartuș (stînga); sarcină tubară ruptă; în cartuș (dreapta): avort tubar.

Temperatura, de obicei normală sau ușor ridicată peste 37° în sarcinile în evoluție, ca urmare a impregnării progesteronice, reprezintă un element important în diagnosticul diferențial cu procesele acute anexiale.

Leucocitoza este în majoritatea cazurilor normală, creșterea ei evidențiind organizarea unui hematocel și suprainfectarea acestuia.

Examene paraclinice. *Puncția vaginală* efectuată în fundul de sac Douglas poate extrage sînge lacat, negricios și microcheaguri, dar poate să rămînă negativă dacă accidentul hemoragic nu a avut loc.

În acest caz se poate recurge la puncția directă în formațiunea laterouterină sau în zona de maximă împăstare anexială. Uneori sîngele poate să fie roșu, incoagulabil (semn de sîngerare recentă) sau poate să se coaguleze în eprubetă (în sarcinile în evoluţie), ceea ce impune examinarea pe lamă pentru determinarea hematiilor crenelate (absente sau sub 10% cînd sîngele a fost extras dintr-un vas sangvin).

Puncţia pozitivă confirmă diagnosticul, cea negativă nu îl poate însă exclude.

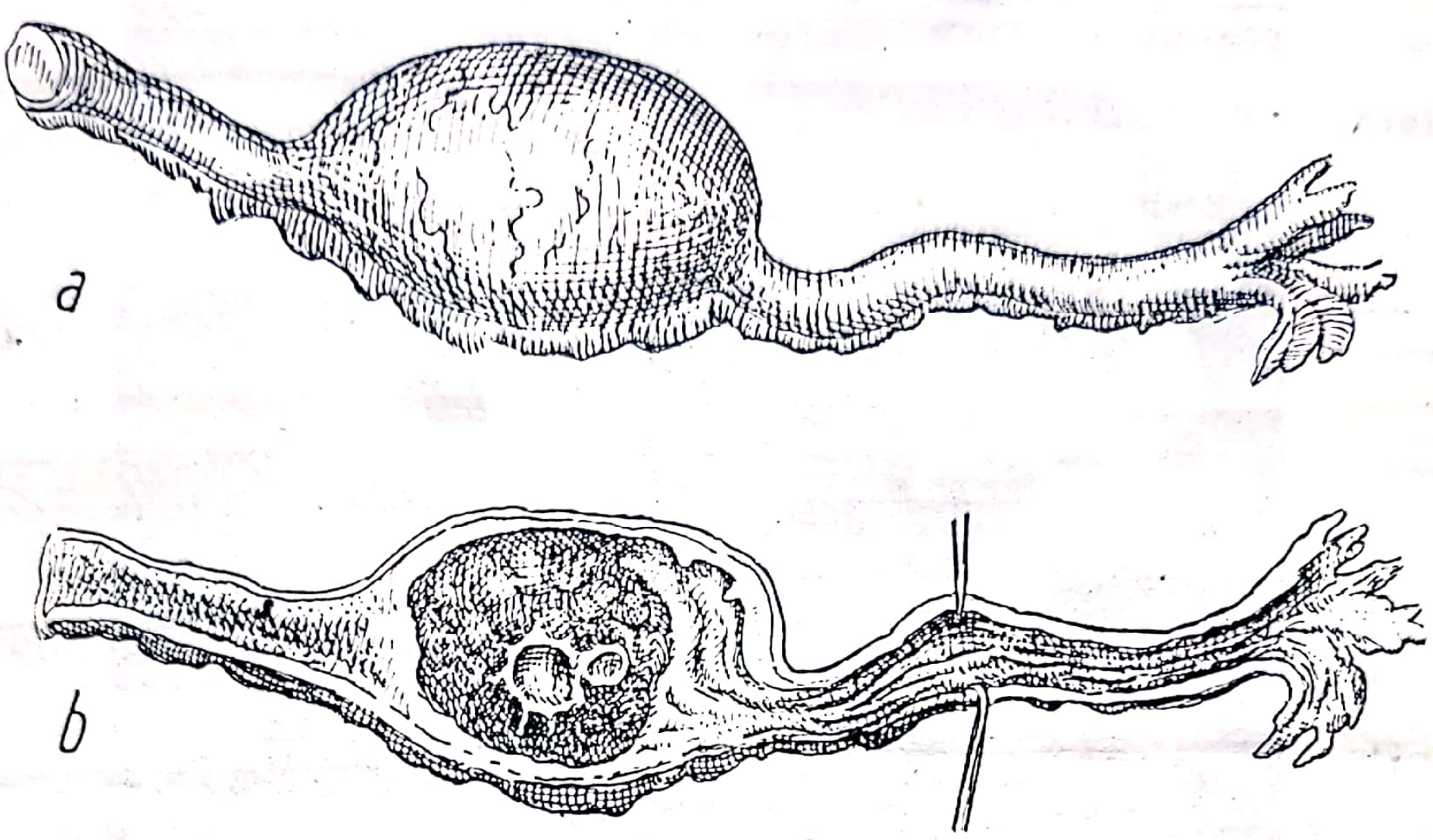

Fig. 15.4. — Sarcina tubară istmică; a. neruptă; b. în secţiune; hematom intratubar închistat.

- *Reacţia de sarcină.* Reacţiile biologice de sarcină pot fi pozitive în jumătate din cazuri, slab pozitive sau negative în caz de ou mort. Dozarea imunologică a H.C.G. sau H.C.S. poate fi utilă în confirmarea existenţei sarcinii, fără să precizeze însă sediul ei.
- *Chiuretajul bioptic* evidenţiază modificările deciduale ale mucoasei uterine, iar în 50% din cazuri poate să constate prezenţa fenomenului Arias-Stella.
- *Histero-saslpingografia* poate să constate cîteva aspecte caracteristice, sugestive de sarcină tubară:
  - — Absenţa opacificării trompei gravide
  - — Umplerea neregulată a trompei
  - — Imaginea neuniformă sau în miez de pîine
  - — Imagine de paletă persistentă pe radiografii succesive
  - — Umplerea parţială a trompei
  - — Imaginea radiologică a oului
  - — Imagine „de mlaştină" datorită pătrunderii substanţei radioopace în interiorul oului.
- *Celioscopia sau culdoscopia* rămîne metoda de diagnostic cea mai precisă în cazurile dubioase, atunci cînd elementele diagnostice clinice şi paraclinice sînt inconstante şi necaracteristice. Vizualizarea aparatului genital intern stabileşte în majoritatea covîrşitoare a cazurilor diagnosticul. Există cazuri în care modificările trompei sînt minime, iar permeabilitatea trompei păstrată (Yaffe, 1979). În prezenţa semnelor clinice şi imunobiologice de sarcină şi a absenţei vilozităţii coriale în cavitatea uterină (chiuretaj bioptic) se impune celioscopia de control după 7—10 zile.

Ecografia. Utilizînd ecografia în modul B se poate evidenția prezența formațiunii extrauterine. Diagnosticul devine pozitiv, atunci cînd sacul ovular și ecourile embrionare se situează în afara cavității uterine (fig. 15.5 a, b). In absența individualizării acestuia, diagnosticul poate fi pus prin excludere în prezența formațiunii laterouterine (semnelor clinice și imunobiologice de sarcină) și absenței ecourilor embrionare și a sacului ovular în cavitatea uterină. Diagnosticul pozitiv, coroborat cu datele clinice și paraclinice, impune laparotomia; cel dubios, celioscopia. Prezența sacului ovular în interiorul cavității uterine exclude sarcina extrauterină (Dauptain, 1978). Există situații în care caduca uterină decolată poate să dea imaginea falsă a unei sarcini intrauterine (Elhaik) sau evidențierea în fundul de sac Douglas a unei sarcini abdominale aderentă la peretele posterior uterin a fost greșit interpretată (Dauptain). Pe o statistică de 126 de cazuri prezentate de mai mulți autori, Daup-

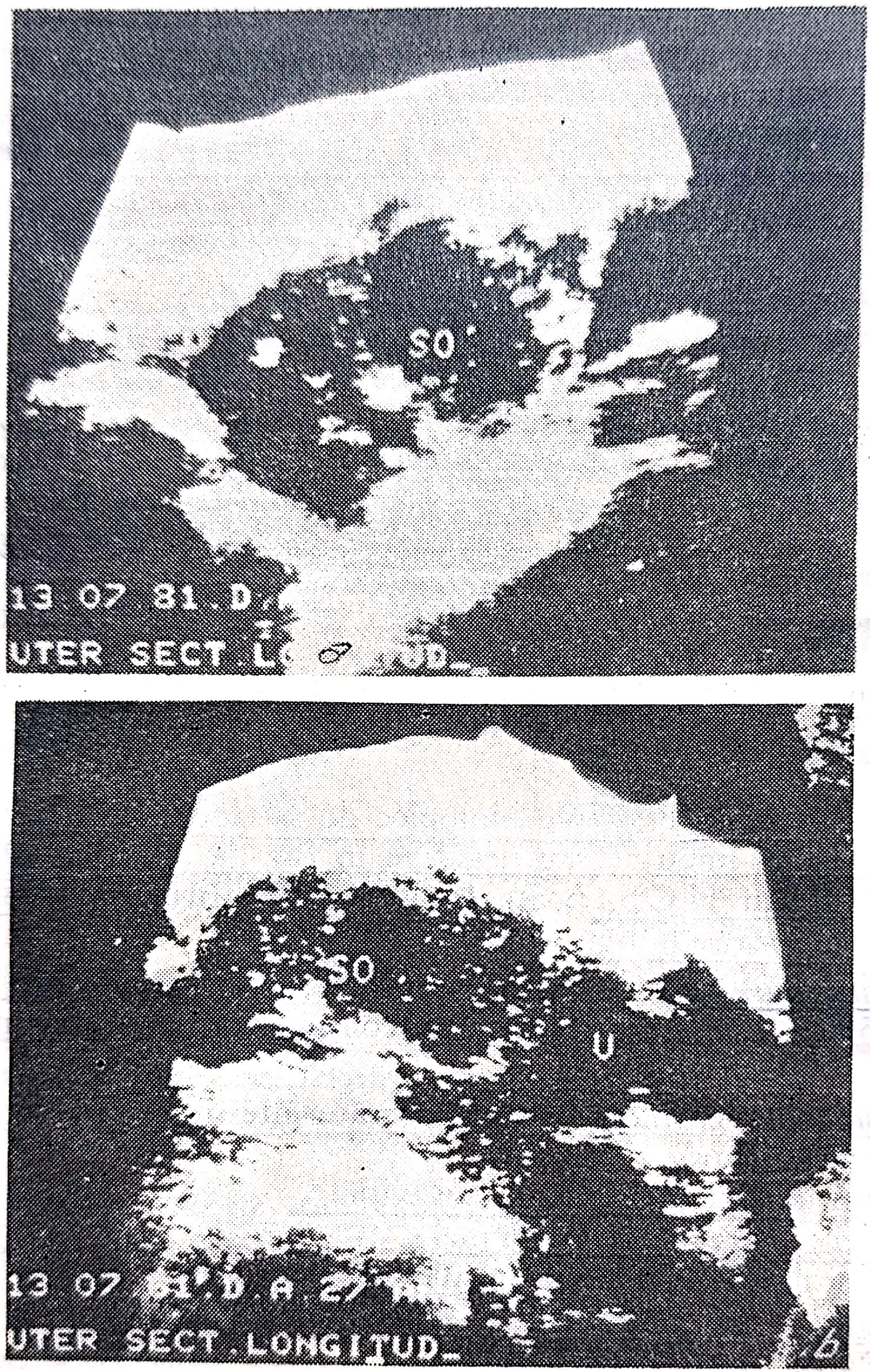

Fig. 15.5. — Sac ovular (s.o.) în afara cavității uterine (u);
a. secțiune longitudinală; b. secțiune transversală.

tain găsește un procent de 2,3% rezultate fals negative, motiv pentru care situează ecografia ca etapă de diagnostic între clinică și celioscopie sau laparotomia exploratorie.

Laparotomia exploratorie minimă este utilă în absența celioscopiei.

Din nefericire, acest tablou clinic este foarte rar, femeile prezentîndu-se de obicei la consultație din două motive:

— unele bănuiesc că sînt gravide și sînt alarmate de metroragie și dureri

— altele nu suspectează o sarcină și sînt îngrijorate de metroragii și dureri (P. Sîrbu).

În prima categorie trebuie diferențiată sarcina uterină cu metroragii de sarcina extrauterină. La a doua categorie trebuie să ne gîndim că printre multiplele cauze care produc durere și metroragii poate fi și sarcina ectopică (P. Sîrbu).

Datorită formelor clinice înșelătoare, în prezența triadei durere-sîngerare-formațiune anexială, femeia trebuie internată în spital pentru precizarea diagnosticului înaintea accidentului hemoragic acut.

Nu trebuie uitat faptul că pot fi întîlnite forme clinice deosebit de greu de interpretat, care îmbracă aspecte *pseudoapendiculare* sau *pseudoocluzive* (P. Sîrbu).

Localizările interstițiale sînt greu de diagnosticat clinic; pot fi sugerate de dezvoltarea oblică a fundului uterului către unul din coarne. La examinări repetate, această senzație se accentuează. Celioscopia poate să pună în evidență dezvoltarea anormală a cornului uterin, implantarea anexei mult în sus și în afară, ligamentul rotund în afara formațiunii. Administrarea de ocitocice, evidențiază mai bine formațiunea, datorită contracției uterine (Durfee).

Sarcina tubară bilaterală rămîne de multe ori o surpriză intraoperatorie.

Sarcina tubară asociată cu sarcina intrauterină poate fi caracterizată de predominanța semnelor ce pledează pentru sarcina ectopică, circumstanță favorabilă prin punctul de vedere al prognosticului matern, sau cea a semnelor sarcinilor intrauterine. În a doua variantă evoluția este imprevizibilă, marcată de riscul rupturii sarcinii extrauterine ignorată.

B. *Hematocelul*. Este forma clinică cea mai frecventă a sarcinii tubare. Se formează ca urmare a unei sîngerări unice (mai rar) sau repetate (fisura sau prin pavilion) în cavitatea peritoneală. Sîngele se acumulează frecvent în Douglas, mai rar latero- sau anteuterin în jurul trompei bolnave, se coagulează, formînd o masă cu aspect pseudotumoral.

Simptomatologia funcțională este asemănătoare celei din sarcina tubară neruptă, dar mai accentuată. La aceasta se adaugă o stare de oboseală persistentă și inexplicabilă, bolnava este subfebrilă sau chiar febrilă (37,5—38°), paloare, uneori subicter ca urmare rezorbției sîngelui, tulburări urinare (polakiurie, disurie) și de tranzit (constipație cu sau fără tenesme) (Bronstein). Uneori, hematocelul apare cu urmare a unei crize abdominale unice, asociată sau nu cu lipotimie, după care starea generală se ameliorează, durerea diminuă sau chiar dispare (Mondor). Alteori, hematocelul se constituie lent, iar femeia suferă exclusiv din cauza acestuia (P. Sîrbu).

Examenul obiectiv evidențiază cîteva elemente particulare, în funcție de localizarea hematocelului.

— *Hematocelul retrouterin:* abdomen plat, discretă sensibilitate la palparea hipogastrului. La examenul genital, colul nemodificat, ascensionat sub simfiză, uterul greu delimitabil sau împins sub peretele abdominal deasupra tain găsește un procent de 2,3% rezultate fals negative, motiv pentru care situează ecografia ca etapă de diagnostic între clinică și celioscopie sau laparotomia exploratorie.

Laparotomia exploratorie minimă este utilă în absența celioscopiei.

Din nefericire, acest tablou clinic este foarte rar, femeile prezentîndu-se de obicei la consultație din două motive:

— unele bănuiesc că sînt gravide și sînt alarmate de metroragie și dureri

— altele nu suspectează o sarcină și sînt îngrijorate de metroragii și dureri (P. Sîrbu).

În prima categorie trebuie diferențiată sarcina uterină cu metroragii de sarcina extrauterină. La a doua categorie trebuie să ne gîndim că printre multiplele cauze care produc durere și metroragii poate fi și sarcina ectopică (P. Sîrbu).

Datorită formelor clinice înșelătoare, în prezența triadei durere-sîngerare-formațiune anexială, femeia trebuie internată în spital pentru precizarea diagnosticului înaintea accidentului hemoragic acut.

Nu trebuie uitat faptul că pot fi întîlnite forme clinice deosebit de greu de interpretat, care îmbracă aspecte *pseudoapendiculare* sau *pseudoocluzive* (P. Sîrbu).

Localizările interstițiale sînt greu de diagnosticat clinic; pot fi sugerate de dezvoltarea oblică a fundului uterului către unul din coarne. La examinări repetate, această senzație se accentuează. Celioscopia poate să pună în evidență dezvoltarea anormală a cornului uterin, implantarea anexei mult în sus și în afară, ligamentul rotund în afara formațiunii. Administrarea de ocitocice, evidențiază mai bine formațiunea, datorită contracției uterine (Durfee).

Sarcina tubară bilaterală rămîne de multe ori o surpriză intraoperatorie.

Sarcina tubară asociată cu sarcina intrauterină poate fi caracterizată de predominanța semnelor ce pledează pentru sarcina ectopică, circumstanță favorabilă prin punctul de vedere al prognosticului matern, sau cea a semnelor sarcinilor intrauterine. În a doua variantă evoluția este imprevizibilă, marcată de riscul rupturii sarcinii extrauterine ignorată.

B. *Hematocelul*. Este forma clinică cea mai frecventă a sarcinii tubare. Se formează ca urmare a unei sîngerări unice (mai rar) sau repetate (fisură sau prin pavilion) în cavitatea peritoneală. Sîngele se acumulează frecvent în Douglas, mai rar latero- sau anteuterin în jurul trompei bolnave, se coagulează, formînd o masă cu aspect pseudotumoral.

Simptomatologia funcțională este asemănătoare celei din sarcina tubară nerupta, dar mai accentuată. La aceasta se adaugă o stare de oboseală persistentă și inexplicabilă, bolnava este subfebrilă sau chiar febrilă (37,5—38°), paloare, uneori subicter, ca urmare rezorbției sîngelui, tulburări urinare (polakiurie, disurie) și de tranzit (constipație cu sau fără tenesme) (Bronstein). Uneori, hematocelul apare cu urmare a unei crize abdominale unice, asociată sau nu cu lipotimie, după care starea generală se ameliorează, durerea diminuă sau chiar dispare (Mondor). Alteori, hematocelul se constituie lent, iar femeia suferă exclusiv din cauza acestuia (P. Sîrbu).

Examenul obiectiv evidențiază cîteva elemente particulare, în funcție de localizarea hematocelului.

— *Hematocelul retrouterin:* abdomen plat, discretă sensibilitate la palparea hipogastrului. La examenul genital, colul nemodificat, ascensionat sub simfiză, uterul greu delimitabil sau împins sub peretele abdominal deasupra simfizei, de o masă moale, uneori cu senzaţie „de zăpadă“, cu limite imprecise, care bombează prin fundul de sac posterior, sensibilă la presiune. Tactul rectal confirmă prezenţa masei tumorale, precum şi extinderea ei spre pereţii excavaţiei. Ecografia evidenţiază prezenţa colecţiei retrouterine, „sonotransparente“, iar puncţia vaginală stabileşte caracterul ei (sînge lactat şi cheaguri).

Hematocelul latero- sau *anterouterin:* abdomen discret meteorizat, suplu, uneori sensibil. La palpare, prezenţa unei mase renitente într-o fosă iliacă sau suprapubian, care poate creşte în dimensiune la examinări repetate. Tactul vaginal confirmă prezenţa masei tumorale, uterul este deplasat de partea opusă, iar fundul de sac lateral sau anterior este scurtat, în tensiune, sensibil. Ecografia poate oferi elemente diagnostice în plus, iar puncţia vaginală confirmă diagnosticul.

Examene paraclinice: Reacţiile de sarcină sînt adesea negative.

— Hematologic: anemie progresivă, bilirubina poate fi crescută în hematocelele vechi, leucocitoză crescută în suprainfecţii, amilazemia poate fi crescută, reticulocitoza uneori crescută, hematina poate fi determinată spectrofotometric în sîngele periferic după 48 de ore de la instalarea unui hemoperitoneu mai mare de 100 ml (Durfee).

— Urinar: urobilinogen crescut, porfirinurie prezentă.

De menţionat că acest bilanţ de laborator poate fi întîlnit şi în chistul ovarian torsionat.

Evoluţia hematocelului se poate face în mai multe direcţii:

— organizare şi rezorbţie lentă, urmată de procese aderenţiale (rar)

— continuarea sîngerării lente sau brutale, cu apariţia inundaţiei peritoneale

— suprainfecţia cu apariţia tabloului clinic al unei colecţii supurate abdominale sau pelviene

— erodarea şi deschiderea în intestinul subţire sau colon cu apariţia rectoragiilor (cazuri excepţionale).

Diagnostic diferenţial: — Hematocel retrouterin necomplicat: retroversia uterină fixă, fibrom uterin posterior sau chist ovarian inclavat în Douglas, endometrioză peritoneală.

— Hematocel latero- sau anteuterin: chist ovarian cu evoluţie pelvi-abdominală.

— Hematocel infectat: procese supurative pelviene (piosalpinx, flegmon de ligament larg, abces tubo-ovarian) sau abdominale (apendicular, perisigmoidian).

Inundaţia peritoneală. Reprezintă posibilitatea evolutivă cea mai gravă a unei sarcini extrauterine tubare, deoarece angajează prognosticul vital din primele minute (Brönstein) şi este încadrată printre urgenţele chirurgicale absolute (abdomenul chirurgical acut) (P. Sîrbu).

Poate să survină:

— neaşteptat, cînd este vorba de o localizare istmică sau interstiţială necunoscută,

— în perioada de urmărire clinică la o femeie suspectată de sarcină ectopică (ruptură tubară),

— agravînd un hematocel (ruptură tubară sau avort tubar).

Diagnosticul este uşor de pus în forma tipică a inundaţiei peritoneale, dar anamneza, examenul general şi local nu sînt totdeauna caracteristice.

simfizei, de o masă moale, uneori cu senzație „de zăpadă", cu limite imprecise, care bombează prin fundul de sac posterior, sensibilă la presiune. Tactul rectal confirmă prezența masei tumorale, precum și extinderea ei spre pereții excavației. Ecografia evidențiază prezența colecției retrouterine, „sonotransparente", iar puncția vaginală stabilește caracterul ei (sînge lactat și cheaguri).

Hematocelul latero- sau anterouterin: abdomen discret meteorizat, suplu, uneori sensibil. La palpare, prezența unei mase renitente într-o fesă iliacă sau suprapubian, care poate crește în dimensiune la examinări repetate. Tactul vaginal confirmă prezența masei tumorale, uterul este deplasat de partea opusă, iar fundul de sac lateral sau anterior este scurtat, în tensiune, sensibil. Ecografia poate oferi elemente diagnostice în plus, iar puncția vaginală confirmă diagnosticul.

Examene paraclinice: Reacțiile de sarcină sînt adesea negative.

— Hematologic: anemie progresivă, bilirubina poate fi crescută în hematocelele vechi, leucocitoză crescută în suprainfecții, amilazemia poate fi crescută, reticulocitoza uneori crescută, hematina poate fi determinată spectrofotometric în sîngele periferic după 48 de ore de la instalarea unui hemoperitoneu mai mare de 100 ml (Durfee).

— Urinar: urobilinogen crescut, porfirinurie prezentă.

De menționat că acest bilanț de laborator poate fi întîlnit și în chistul ovarian torsionat.

Evoluția hematocelului se poate face în mai multe direcții:

— organizare și rezorbție lentă, urmată de procese aderențiale (rar)

— continuarea sîngerării lente sau brutale, cu apariția inundației peritoneale

— suprainfecția cu apariția tabloului clinic al unei colecții supurate abdominale sau pelviene

— erodarea și deschiderea în intestinul subțire sau colon cu apariția rectoragiilor (cazuri excepționale).

Diagnostic diferențial: — Hematocel retrouterin necomplicat: retroversia uterină fixă, fibrom uterin posterior sau chist ovarian inclavat în Douglas, endometrioză peritoneală.

— Hematocel latero- sau anteuterin: chist ovarian cu evoluție pelvi-abdominală.

— Hematocel infectat: procese supurative pelviene (piosalpinx, flegmon de ligament larg, abces tubo-ovarian) sau abdominale (apendicular, perisigmoidian).

Inundația peritoneală. Reprezintă posibilitatea evolutivă cea mai gravă a unei sarcini extrauterine tubare, deoarece angajează prognosticul vital din primele minute (Brönstein) și este încadrată printre urgențele chirurgicale absolute (abdomenul chirurgical acut) (P. Sîrbu).

Poate să survină:

— neașteptat, cînd este vorba de o localizare istmică sau interstițială necunoscută,

— în perioada de urmărire clinică la o femeie suspectată de sarcină ectopică (ruptură tubară),

— agravînd un hematocel (ruptură tubară sau avort tubar).

Diagnosticul este ușor de pus în forma tipică a inundației peritoneale, dar anamneza, examenul general și local nu sînt totdeauna caracteristice.

A. *Forma tipică a inundaţiei peritoneale* apare brusc, la o femeie în plină sănătate aparentă, cu durere sincopală, „în pumnal", în una din fosele iliace, urmată de lipotimie şi semnele hemoragiei intraperitoneale: paloare intensă, buze violete, lizereu peribucal (M. Georgescu), respiraţie rapidă şi superficială, transpiraţii reci, lipotimii repetate, agravate de ortostatism. În inundaţiile masive, în jurul ombilicului se poate observa apariţia unei zone de coloraţie violacee (semnul Cullen). Anamneza, de multe ori dificilă în aceste situaţii, poate preciza prezenţa durerilor pelviene şi a tulburărilor menstruale în ultima perioadă de timp.

Examenul obiectiv constată semnele colapsului vascular, abdomenul discret meteorizat, durerea la palpare, de multe ori cu contractură antalgică. Tactul vaginal evidenţiază colul ferm, închis, uterul greu delimitabil, cu senzaţie de balonare, cu mobilitate dureroasă, iar fundul de sac posterior în tensiune, foarte dureros la presiune („ţipătul Douglasului").

În prezenţa triadei: durere sincopală, semnele hemoragiei interne şi „ţipătul Douglasului", diagnosticul de inundaţie peritoneală poate fi formulat (Bronstein).

Puncţia vaginală confirmă diagnosticul, extrăgînd sînge roşu, proaspăt, incoagulabil.

În faţa acestui tablou clinic intervenţia chirurgicală se impune, alte investigaţii devenind inutile.

Odată confirmată inundaţia peritoneală, diagnosticul diferenţial etiologic al sursei de sîngerare (ruptura chistului folicular ovarian, ruptură de varice pe uter fibromatos, ruptură de splină) este mai puţin important, indicaţia fiind operatorie, eventuala eroare urmînd să fie corectată intraoperator. Este important însă să nu se confunde inundaţia peritoneală cu abdomenul acut de cauză medicală.

B. *Forme atipice de inundaţie peritoneală*

1. *Forma atenuată*, de zece ori mai frecventă decît forma tipică, este întîlnită în special la femei tinere, echilibrate hemodinamic, la care după o evoluţie trenantă de cîteva ore sau chiar zile, prăbuşirea tensiunii arteriale reprezintă ultimul semn clinic (Fleury, Roller). Sindromul dureros de debut este mai puţin brutal, urmat de vertij, mai rar tendinţă la lipotimie, iar semnele clinice ale anemiei secundare sînt mai puţin evidente. Uneori se observă chiar o uşoară ameliorare a stării generale, care se agravează însă o dată cu reluarea activităţii şi a eforturilor.

Anamneza poate evidenţia, pe lîngă tulburările menstruale, durerea cu iradiere scapulară şi meteorism abdominal recent instalat.

Examenul obiectiv constată abdomen sensibil la palpare în etajul inferior. Durerea vie la palparea regiunii periombilicale şi „ţipătul Douglasului" sînt semne relativ constante.

Bilanţul hematologic arată anemie şi uşoară hiperleucocitoză. Puncţia vaginală sau celioscopia confirmă prezenţa hemoperitoneului.

2. *Forma pseudoapendiculară* se asociază cu vărsături, subfebră sau chiar febră (37,5—38°) şi dureri în fosa iliacă dreaptă. De multe ori, diagnosticul este stabilit intraoperator, în urma unei intervenţii efectuată pentru „apendicită acută".

3. *Forma pseudoocluzivă*, în care vărsăturile şi meteorismul abdominal sînt accentuate. Examenul radiologic evidenţiază semnele revărsatului lichidian in-

A. *Forma tipică a inundației peritoneale* apare brusc, la o femeie în plină sănătate aparentă, cu durere sincopală, „în pumnal", în una din fosele iliace, urmată de lipotimie și semnele hemoragiei intraperitoneale: paloare intensă, buze violete, lizereu peribucal (M. Georgescu), respirație rapidă și superficială, transpirații reci, lipotimii repetate, agravate de ortostatism. În inundațiile masive, în jurul ombilicului se poate observa apariția unei zone de colorație violacee (semnul Cullen). Anamneza, de multe ori dificilă în aceste situații, poate preciza prezența durerilor pelviene și a tulburărilor menstruale în ultima perioadă de timp.

Examenul obiectiv constată semnele colapsului vascular, abdomenul discret meteorizat, durerea la palpare, de multe ori cu contractură antalgică. Tactul vaginal evidențiază colul ferm, închis, uterul greu delimitabil, cu senzație de balonare, cu mobilitate dureroasă, iar fundul de sac posterior în tensiune, foarte dureros la presiune („țipătul Douglasului").

În prezența triadei: durere sincopală, semnele hemoragiei interne și „țipătul Douglasului", diagnosticul de inundație peritoneală poate fi formulat (Bronstein).

Puncția vaginală confirmă diagnosticul, extrăgînd sînge roșu, proaspăt, incoagulabil.

În fața acestui tablou clinic intervenția chirurgicală se impune, alte investigații devenind inutile.

Odată confirmată inundația peritoneală, diagnosticul diferențial etiologic al sursei de sîngerare (ruptura chistului folicular ovarian, ruptură de varice pe uter fibromatos, ruptură de splină) este mai puțin important, indicația fiind operatorie, eventuala eroare urmînd să fie corectată intraoperator. Este important însă să nu se confunde inundația peritoneală cu abdomenul acut de cauză medicală.

B. *Forme atipice de inundație peritoneală*

1. *Forma atenuată*, de zece ori mai frecventă decît forma tipică, este întîlnită în special la femei tinere, echilibrate hemodinamic, la care după o evoluție trenantă de cîteva ore sau chiar zile, prăbușirea tensiunii arteriale reprezintă ultimul semn clinic (Fleury, Roller). Sindromul dureros de debut este mai puțin brutal, urmat de vertij, mai rar tendință la lipotimie, iar semnele clinice ale anemiei secundare sînt mai puțin evidente. Uneori se observă chiar o ușoară ameliorare a stării generale, care se agravează însă o dată cu reluarea activității și a eforturilor.

Anamneza poate evidenția, pe lîngă tulburările menstruale, durerea cu iradiere scapulară și meteorism abdominal recent instalat.

Examenul obiectiv constată abdomen sensibil la palpare în etajul inferior. Durerea vie la palparea regiunii periombilicale și „țipătul Douglasului" sînt semne relativ constante.

Bilanțul hematologic arată anemie și ușoară hiperleucocitoză. Puncția vaginală sau celioscopia confirmă prezența hemoperitoneului.

2. *Forma pseudoapendiculară* se asociază cu vărsături, subfebră sau chiar febră (37,5—38°) și dureri în fosa iliacă dreaptă. De multe ori, diagnosticul este stabilit intraoperator, în urma unei intervenții efectuată pentru „apendicită acută".

3. *Forma pseudoocluzivă*, în care vărsăturile și meteorismul abdominal sînt accentuate. Examenul radiologic evidențiază semnele revărsatului lichidian in-

traperitoneal (hemoperitoneul): opacitate diferită în funcție de poziție, anse moderat destinse, separate de lichidul intraperitoneal (Bronstein).

4. *Forma pseudohemolitică,* însoțită de icter, ca urmare a rezorbției sîngelui din cavitatea peritoneală.

5. *Forma asociată cu coagulare intravasculară diseminată* descrisă de Patrinellis.

Evoluția acestor cazuri poate să ducă la moarte prin accentuarea hemoragiei sau la localizare cu constituirea unui hematocel.

Diagnosticul diferențial al acestor forme privesc: apendicita, ocluzia intestinală, colopatiile de cauză medicală, iar localizarea atipică a durerii pun în discuție colica hepatică, colica renală, pancreatita acută și ulcerul perforat (P. Sîrbu).

Diagnosticul diferențial. Aproape 50 de afecțiuni pot fi confundate cu sarcina extrauterină, cele mai frecvente fiind însă: apendicita, salpingita acută, ruptura de corp galben chistizat sau folicul ovarian, avortul uterin, chistul ovarian torsionat sau colica renală. Tabelul I.

Tratamentul este în exclusivitate chirurgical: laparotomia urmată de salpingectomie, cu rezecție cuneiformă a porțiunii interstițiale a trompei (evită recidiva și sindromul dureros al bontului restant) (V. Pogîngeanu, P. Sîrbu).

În sarcina tubară neruptă intervenția chirurgicală se face „la rece", prin incizie Pfannenstiel.

În inundația peritoneală, pe primul plan se situează prognosticul vital al femeii și depinde de rapiditatea hemostazei și eficienței mijloacelor de reechilibrare hemodinamică (P. Sîrbu). Incizia este mediană, subombilicală, intervenția este cît mai rapidă și mai puțin șocogenă.

În hematocelul vechi, aderențele intestinale pun uneori probleme deosebite în găsirea spațiilor de clivaj și a reperelor anatomice. Prinderea în totalitate a anexei în masa de sînge închegat, impune uneori extirparea ei în bloc (anexectomie).

În hematocelul supurat intervenția se termină cu drenajul cavității peritoneale și antibioterapie.

În cazurile în care trompa opusă este extirpată chirurgical sau compromisă funcțional și bolnava dorește copii, se poate recurge la o intervenție conservatoare. Bolnava trebuie informată asupra eșecurilor și riscurilor posibile (P. Sîrbu). În aceste situații se poate recurge la:

— evacuarea oului prin pavilionul tubar, urmată de chiuretajul delicat al locului de implantare,

— enucleerea oului prin salpingectomie lineară pe marginea superioară a trompei urmată (P. Sîrbu) sau nu (Tompkins) de refacerea acesteia,

— rezecție parțială a trompei, urmată de anastomoza termino-terminală, implantare ampulo- sau tubo-uterină, reconstituire a pavilionului.

Antibio- și corticoterapia postoperatorie ameliorează procentul de repermeabilizări.

15.8.2. FORME RARE DE SARCINĂ ECTOPICĂ

A. *Sarcina ovariană.* Reprezintă o varietate surprinzătoare a nidației ectopice la nivelul ovarului și este „rară ca un leu albastru" (Tate). Frecvența este cuprinsă între 0,5% (D. Alessandrescu) și 0,7—1% (Hertig) din totalul sarcinilor extrauterine.

traperitoneal (hemoperitoneul): opacitate diferită în funcţie de poziţie, anse moderat destinse, separate de lichidul intraperitoneal (Bronstein).

4. *Forma pseudohemolitică*, însoţită de icter, ca urmare a rezorbţiei sîngelui din cavitatea peritoneală.

5. *Forma asociată cu coagulare intravasculară diseminată* descrisă de Patrinellis.

Evoluţia acestor cazuri poate să ducă la moarte prin accentuarea hemoragiei sau la localizare cu constituirea unui hematocel.

Diagnosticul diferenţial al acestor forme privesc: apendicita, ocluzia intestinală, colopatiile de cauză medicală, iar localizarea atipică a durerii pun în discuţie colica hepatică, colica renală, pancreatita acută şi ulcerul perforat (P. Sîrbu).

Diagnosticul diferenţial. Aproape 50 de afecţiuni pot fi confundate cu sarcina extrauterină, cele mai frecvente fiind însă: apendicita, salpingita acută, ruptura de corp galben chistizat sau folicul ovarian, avortul uterin, chistul ovarian torsionat sau colica renală. Tabelul I.

Tratamentul este în exclusivitate chirurgical: laparotomia urmată de salpingectomie, cu rezecţie cuneiformă a porţiunii interstiţiale a trompei (evită recidiva şi sindromul dureros al bontului restant) (V. Pogîngeanu, P. Sîrbu).

În sarcina tubară neruptă intervenţia chirurgicală se face „la rece“, prin incizie Pfannenstiel.

În inundaţia peritoneală, pe primul plan se situează prognosticul vital al femeii şi depinde de rapiditatea hemostazei şi eficienţei mijloacelor de reechilibrare hemodinamică (P. Sîrbu). Incizia este mediană, subombilicală, intervenţia este cît mai rapidă şi mai puţin şocogenă.

În hematocelul vechi, aderenţele intestinale pun uneori probleme deosebite în găsirea spaţiilor de clivaj şi a reperelor anatomice. Prinderea în totalitate a anexei în masa de sînge închegat, impune uneori extirparea ei în bloc (anexectomie).

În hematocelul supurat intervenţia se termină cu drenajul cavităţii peritoneale şi antibioterapie.

În cazurile în care trompa opusă este extirpată chirurgical sau compromisă funcţional şi bolnava doreşte copii, se poate recurge la o intervenţie conservatoare. Bolnava trebuie informată asupra eşecurilor şi riscurilor posibile (P. Sîrbu). În aceste situaţii se poate recurge la:

— evacuarea oului prin pavilionul tubar, urmată de chiuretajul delicat al locului de implantare,

— enucleerea oului prin salpingectomie lineară pe marginea superioară a trompei urmată (P. Sîrbu) sau nu (Tompkins) de refacerea acesteia,

— rezecţie parţială a trompei, urmată de anastomoză termino-terminală, implantare ampulo- sau tubo-uterină, reconstituire a pavilionului.

Antibio- şi corticoterapia postoperatorie ameliorează procentul de repermeabilizări.

15.8.2. FORME RARE DE SARCINĂ ECTOPICĂ

A. *Sarcina ovariană.* Reprezintă o varietate surprinzătoare a nidaţiei ectopice la nivelul ovarului şi este „rară ca un leu albastru“ (Tate). Frecvenţa este cuprinsă între 0,5% (D. Alessandrescu) şi 0,7—1% (Hertig) din totalul sarcinilor extrauterine.

Din punctul de vedere al *clasificării* se împarte în: sarcină ovariană primitivă (nidație intrafoliculară) și sarcină ovariană secundară extrafoliculară (superficială), cu varietățile juxtafoliculară (între folicul și capsula ovariană) sau suprafoliculară (pe suprafața internă a capsulei ovariene) (M. Vasiliad și colab.).

Explicația prezenței oului fecundat în ovar rămîne obscură: modificări survenite în ovar (albuginee, cortex ovarian, procese inflamatorii, endometrioză), modificări ale foliculului de Graaf (tensiune intrafoliculară insuficientă, obstrucția stigmei, defect de rotație al cumulusului proliger), lipsa de captare a ovulului.

Sarcina ovariană se poate opri în evoluție și vindeca spontan prin rezorbție, mai rar transformare în litopedion. Frecvent survine ruptura sarcinii în cavitatea peritoneală. Deși Durfee afirmă că sarcina ovariană nu evoluează niciodată spre viabilitate, Werth consideră că acest lucru este posibil cînd nidația se face spre centrul sau hilul ovarului.

Simptomatologia este comună sarcinii tubare; eventual celioscopia poate furniza elemente în plus.

Diagnosticul diferențial se face numai intraoperator, pe baza criteriilor stabilite de Spiegelberg în 1878 (citat de O. Ungureanu):

— trompa omolaterală intactă și separată de ovar,
— chistul fetal să ocupe poziția normală a ovarului și să fie legat de uter prin ligamentul utero-ovarian,
— peretele chistului să conțină țesut ovarian.

La acestea, Norris adaugă modificările microscopice gravidice ale trompei, ceea ce nu este totdeauna posibil, deoarece presupune suprimarea unei trompe, eventual sănătoasă.

Tratamentul este pe cît posibil conservator; deseori, cu răbdare se poate limita la rezecție parțială. Alteori, ovarul este greu de recunoscut în tumoarea hematică plesnită, care înglobează și trompa, situație în care se impune ovarectomia sau chiar anexectomia (P. Sîrbu).

3. *Sarcina abdominală.* Sarcina abdominală apare ca urmare a nidației și dezvoltării oului în cavitatea peritoneală. Frecvența ei este dependentă de incidența sarcinii extrauterine în general (Pritchard), reprezentînd 0,5—0,7% din aceasta (D. Alessandrescu). Este întîlnită de obicei la femeile în vîrstă, cu paritate scăzută. Implantarea poate fi primitivă sau secundară abdominală.

În localizările secundare sarcina poate fi inițial implantată în trompă, ovar sau uter, de unde ajunge în cavitatea peritoneală prin avort tubar sau fisura trompei, dezvoltarea placentei pe organele vecine în sarcina ovariană sau expulzarea în cavitatea peritoneului a oului nidat intrauterin, ca urmare a creării unei soluții de continuitate (A. Radu). Localizarea primară, constatată de mulți autori, trebuie luată în considerație atunci cînd trompele și ovarele sînt normale, integritatea uterului este păstrată și sarcina se află exclusiv pe suprafața peritoneului (Pritchard).

King atrage atenția asupra posibilității apariției sarcinii abdominale, ca urmare a dehiscenței postoperatorii a histerografiei postcezariene (4 cazuri prezentate).

Oul se dezvoltă în cavitatea peritoneală fără limite precise (Menyász), iar condițiile de dezvoltare a fătului sînt improprii. Placenta se poate insera pe mezouri, intestin, ficat, splină. Fătul nefiind protejat de peretele uterin, este

Din punctul de vedere al *clasificării* se împarte în: sarcină ovariană primitivă (nidaţie intrafoliculară) şi sarcină ovariană secundară extrafoliculară (superficială), cu varietăţile juxtafoliculară (între folicul şi capsula ovariană) sau suprafoliculară (pe suprafaţa internă a capsulei ovariene) (M. Vasiliad şi colab.).

Explicaţia prezenţei oului fecundat în ovar rămîne obscură: modificări survenite în ovar (albuginee, cortex ovarian, procese inflamatorii, endometrioză), modificări ale foliculului de Graaf (tensiune intrafoliculară insuficientă, obstrucţia stigmei, defect de rotaţie al cumulusului proliger), lipsa de captare a ovulului.

Sarcina ovariană se poate opri în evoluţie şi vindeca spontan prin rezorbţie, mai rar transformare în litopedion. Frecvent survine ruptura sarcinii în cavitatea peritoneală. Deşi Durfee afirmă că sarcina ovariană nu evoluează niciodată spre viabilitate, Werth consideră că acest lucru este posibil cînd nidaţia se face spre centrul sau hilul ovarului.

Simptomatologia este comună sarcinii tubare; eventual celioscopia poate furniza elemente în plus.

Diagnosticul diferenţial se face numai intraoperator, pe baza criteriilor stabilite de Spiegelberg în 1878 (citat de O. Ungureanu):

— trompa omolaterală intactă şi separată de ovar,
— chistul fetal să ocupe poziţia normală a ovarului şi să fie legat de uter prin ligamentul utero-ovarian,
— peretele chistului să conţină ţesut ovarian.

La acestea, Norris adaugă modificările microscopice gravidice ale trompei, ceea ce nu este totdeauna posibil, deoarece presupune suprimarea unei trompe, eventual sănătoasă.

Tratamentul este pe cît posibil conservator; deseori, cu răbdare se poate limita la rezecţie parţială. Alteori, ovarul este greu de recunoscut în tumoarea hematică plesnită, care înglobează şi trompa, situaţie în care se impune ovarectomia sau chiar anexectomia (P. Sîrbu).

3. *Sarcina abdominală.* Sarcina abdominală apare ca urmare a nidaţiei şi dezvoltării oului în cavitatea peritoneală. Frecvenţa ei este dependentă de incidenţa sarcinii extrauterine în general (Pritchard), reprezentînd 0,5—0,7% din aceasta (D. Alessandrescu). Este întîlnită de obicei la femeile în vîrstă, cu paritate scăzută. Implantarea poate fi primitivă sau secundară abdominală.

În localizările secundare sarcina poate fi iniţial implantată în trompă, ovar sau uter, de unde ajunge în cavitatea peritoneală prin avort tubar sau fisura trompei, dezvoltarea placentei pe organele vecine în sarcina ovariană sau expulzarea în cavitatea peritoneului a oului nidat intrauterin, ca urmare a creării unei soluţii de continuitate (A. Radu). Localizarea primară, constatată de mulţi autori, trebuie luată în consideraţie atunci cînd trompele şi ovarele sînt normale, integritatea uterului este păstrată şi sarcina se află exclusiv pe suprafaţa peritoneului (Pritchard).

King atrage atenţia asupra posibilităţii apariţiei sarcinii abdominale, ca urmare a dehiscenţei postoperatorii a histerografiei postcezariene (4 cazuri prezentate).

Oul se dezvoltă în cavitatea peritoneală fără limite precise (Menyász), iar condiţiile de dezvoltare a fătului sînt improprii. Placenta se poate insera pe mezouri, intestin, ficat, splină. Fătul nefiind protejat de peretele uterin, este adesea malformat și în majoritatea cazurilor sucombă (Menyász). După moartea fătului au loc modificări anatomice ale sacului fetal: lichidul amniotic se rezoarbe, placenta suferă procese de senescență și rezobție, iar fătul poate fi expulzat în organele cavitare (vezică, rect) sau să sufere procese de mumificare cu transformare în litopedion și reținut ca atare timp de decenii, rezorbția țesuturilor moi cu scheletizarea sa sau transformarea în „adipocere". Datorită contactului cu ansele intestinale, sarcina abdominală se poate suprainfecta, dar ruptura urmată de inundație peritoneală reprezintă complicația cea mai frecventă.

Simptomatologia este neclară și frustă și cele mai multe din cazuri evoluează retrospectiv, diagnosticul sarcinii abdominale rămînînd de multe ori o surpriză intraoperatorie.

Anamneza atentă sugerează uneori posibilitatea unui avort sau ruptură tubară. Evoluția este în cele mai multe cazuri dureroasă, complicată cu simptomatologie gastro-intestinală neobișnuită (constipație, diaree, flatulență, dureri abdominale difuze, uneori metroragii). În ultimul trimestru mișcările fetale sînt dureroase, iar segmentele fetale se palpează cu ușurință sub peretele abdominal. Poziția fătului este frecvent anormală (oblică, transversă), iar prezentația sus situată, neacomodată la strîmtoarea superioară. Tactul vaginal evidențiază colul lung, nemodificat, uneori dehiscent, dar insuficient înmuiat. La majoritatea cazurilor, colul este deplasat în funcție de poziția prezentației (Pritchard). Uterul poate fi palpat independent de sacul gestațional, iar prezentația poate fi uneori identificată în afara acestuia.

Testul la ocitocină poate fi util pentru evidențierea unei sarcini abdominale, atunci cînd nu se constată prezența activității uterine la administrarea unei doze mai mari de 50 de miliunități de hormon ocitocic pe minut (Hertz).

50 mU/min

OCITOCINA

Examenul radiologic

— *Radiografia pe gol* — prezentația înaltă, deasupra spinelor sciatice. Scheletul fetal este de o claritate neobișnuită, comparativ cu organele materne (Durfee),

— *H.S.G.* — prezența fătului în afara cavității uterine,

— *Amniografia* — situarea sacului amniotic în cavitatea peritoneală, fără legătură cu cea uterină,

— *Arteriografia* — situarea anormală a placentei și uterului.

— *Histerometria* arată mărimi variabile ale cavității uterine, neconcordante cu cele ale sacului gestațional.

— *Ecografia* nu este totdeauna concludentă în diagnosticul sarcinii abdominale (Pritchard).

— *Scintigrafia placentară* poate fi uneori utilă, dar de multe ori placenta poate fi localizată în zone comune și sarcinii intrauterine (Pritchard).

Tratamentul. Datorită accidentelor hemoragice și infecțioase sarcina abdominală trebuie rezolvată chirurgical. În această situație se deschide sacul amniotic și se extrage fătul. Cordonul ombilical se ligaturează la inserția lui și se rezecă membranele. Dacă placenta este inserată pe ansele intestinale, se lasă pe loc, urmînd să se resoarbă ulterior, iar abdomenul se închide fără drenaj (Maguin, Sîrbu). Dacă locul de inserție este abordabil chirurgical (epiploon, ovar, trompă) se poate încerca extirparea ei, operație riscantă datorită sîngerării abundente (P. Sîrbu).

In prezența infecției, sacul amniotic se marsupializează. Asocierea de Metotrexat sau Dactinomycin ajută la distrugerea trofoblastului și accelerează rezorbția placentei (Durfee).

adesea malformat și în majoritatea cazurilor sucombă (Menyász). După moartea fătului au loc modificări anatomice ale sacului fetal: lichidul amniotic se rezoarbe, placenta suferă procese de senescență și rezobție, iar fătul poate fi expulzat în organele cavitare (vezică, rect) sau să sufere procese de mumificare cu transformare în litopedion și reținut ca atare timp de decenii, rezorbția țesuturilor moi cu scheletizarea sa sau transformarea în „adipocere". Datorită contactului cu ansele intestinale, sarcina abdominală se poate suprainfecta, dar ruptura urmată de inundație peritoneală reprezintă complicația cea mai frecventă.

Simptomatologia este neclară și frustă și cele mai multe din cazuri evoluează retrospectiv, diagnosticul sarcinii abdominale rămînînd de multe ori o surpriză intraoperatorie.

Anamneza atentă sugerează uneori posibilitatea unui avort sau ruptură tubara. Evoluția este în cele mai multe cazuri dureroasă, complicată cu simptomatologie gastro-intestinală neobișnuită (constipație, diaree, flatulență, dureri abdominale difuze, uneori metroragii). În ultimul trimestru mișcările fetale sînt dureroase, iar segmentele fetale se palpează cu ușurință sub peretele abdominal. Poziția fătului este frecvent anormală (oblică, transversă), iar prezentația sus situată, neacomodată la strîmtoarea superioară. Tactul vaginal evidențiază colul lung, nemodificat, uneori dehiscent, dar insuficient înmuiat. La majoritatea cazurilor, colul este deplasat în funcție de poziția prezentației (Pritchard). Uterul poate fi palpat independent de sacul gestațional, iar prezentația poate fi uneori identificată în afara acestuia.

Testul la ocitocină poate fi util pentru evidențierea unei sarcini abdominale, atunci cînd nu se constată prezența activității uterine la administrarea unei doze mai mari de 50 de miliunități de hormon ocitocic pe minut (Hertz).

50 mU/min

OCITOCINÁ

Examenul radiologic

— *Radiografia pe gol* — prezentația înaltă, deasupra spinelor sciatice. Scheletul fetal este de o claritate neobișnuită, comparativ cu organele materne (Durfee),

— *H.S.G.* — prezența fătului în afara cavității uterine,

— *Amniografia* — situarea sacului amniotic în cavitatea peritoneală, fără legătură cu cea uterină,

— *Arteriografia* — situarea anormală a placentei și uterului.

— *Histerometria* arată mărimi variabile ale cavității uterine, neconcordante cu cele ale sacului gestațional.

— *Ecografia* nu este totdeauna concludentă în diagnosticul sarcinii abdominale (Pritchard).

— *Scintigrafia placentară* poate fi uneori utilă, dar de multe ori placenta poate fi localizată în zone comune și sarcinii intrauterine (Pritchard).

Tratamentul. Datorită accidentelor hemoragice și infecțioase sarcina abdominală trebuie rezolvată chirurgical. În aceasta situație se deschide sacul amniotic și se extrage fătul. Cordonul ombilical se ligaturează la inserția lui și se rezecă membranele. Dacă placenta este inserată pe ansele intestinale, se lasă pe loc, urmînd să se resoarbă ulterior, iar abdomenul se închide fără drenaj (Maguin, Sîrbu). Dacă locul de inserție este abordabil chirurgical (epiploon, ovar, trompă) se poate încerca extirparea ei, operație riscantă datorită sîngerării abundente (P. Sîrbu).

In prezența infecției, sacul amniotic se marsupializează. Asocierea de Metotrexat sau Dactinomycin ajută la distrugerea trofoblastului și accelerează rezorbția placentei (Durfee).

C. *Sarcina cervicală.* Este reprezentată de nidarea şi dezvoltarea oului în canalul cervical, în afara orificiului intern. Atunci cînd sarcina se implantează la orificiul intern, placentaţia are loc în regiunea cervico-istmică, dînd naştere varietăţii cu acelaşi nume.

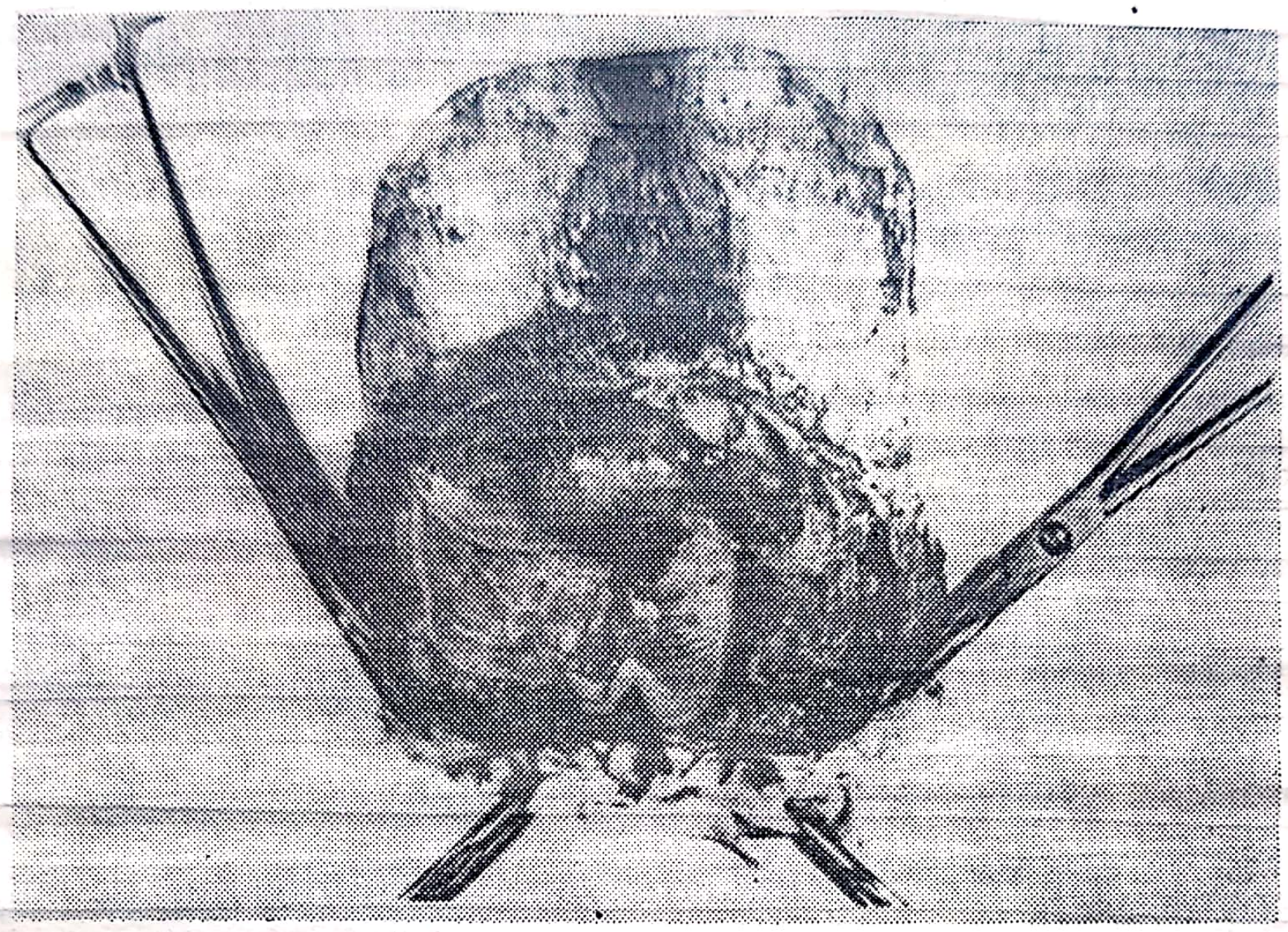

Fig. 15.6. — Sarcină cervicală (piesă operatorie — Colecţia Clinicii Giuleşti).

Frecvenţa este variabilă, în funcţie de diverşi autori, cuprinsă între 1/1 000 sarcini (Japonia), 1/16 000—1/18 000 sarcini (Mattingly, Pritchard, Mac Donald—SUA) şi 1/160 000 (Sheldon) — 1/500 000 (Dehalleux).

Factorii etiologici incriminaţi sînt (D. Alessandrescu):

— materni, legaţi de patologia endometrului (vîrstă, chiuretaje repetate, diverticuli cervicali, tulburări de receptivitate), patologia de excitabilitate şi contractilitate, patologia de fecundaţie şi migraţie

— ovulari, ce ţin de calitatea oului

— trofoblastici, ce ţin de particularităţile morfofuncţionale şi invazive ale învelişului trofoblastic.

Fiziopatologie. Odată oul implantat, trofoblastul traversează cu uşurinţă mucoasa endocolului, iar prelungirile acestuia pătrund în grosimea peretelui cervical, dilacerîndu-l. O dată cu dezvoltarea sarcinii, peretele cervical, sărac în fibre musculare, se destinde progresiv şi cedează, datorită proceselor de erodare şi/sau infarctizare. Ruptura poate să survină în regiunea intravaginală sau supravaginală (cavitatea peritoneală, ligamentul larg) (Koleta). Uneori placenta poate să pătrundă prin grosimea peretelui cervical, inserîndu-se în baza ligamentului larg (I. Safta şi colab. 1972).

Evoluţia sarcinii are loc de obicei în primele 2—3 luni, complicaţia hemoragică gravă fiind modalitatea cea mai frecventă. Excepţional s-au citat sarcini care s-au dezvoltat pînă în trimestrul II (V. Pop, I. Petrescu, 1968) sau la termen.

Turunen adună din literatura universală pînă în 1968, 6 cazuri duse la termen.

Mortalitatea se menţine încă foarte ridicată (40—60%) datorită hemoragiei brutale şi abundente ce însoţeşte de obicei sarcina cervicală.

C. *Sarcina cervicală.* Este reprezentată de nidarea şi dezvoltarea oului în canalul cervical, în afara orificiului intern. Atunci cînd sarcina se implantează la orificiul intern, placentaţia are loc în regiunea cervico-istmică, dînd naştere varietăţii cu acelaşi nume.



Fig. 15.6. — Sarcină cervicală (piesă operatorie — Colecţia Clinicii Giuleşti).

Frecvenţa este variabilă, în funcţie de diverşi autori, cuprinsă între 1/1 000 sarcini (Japonia), 1/16 000—1/18 000 sarcini (Mattingly, Pritchard, Mac Donald—SUA) şi 1/160 000 (Sheldon) — 1/500 000 (Dehalleux).

Factorii etiologici incriminaţi sînt (D. Alessandrescu):

— materni, legaţi de patologia endometrului (vîrstă, chiuretaje repetate, diverticuli cervicali, tulburări de receptivitate), patologia de excitabilitate şi contractilitate, patologia de fecundaţie şi migraţie

— ovulari, ce ţin de calitatea oului

— trofoblastici, ce ţin de particularităţile morfofuncţionale şi invazive ale învelişului trofoblastic.

Fiziopatologie. Odată oul implantat, trofoblastul traversează cu uşurinţă mucoasa endocolului, iar prelungirile acestuia pătrund în grosimea peretelui cervical, dilacerîndu-l. O dată cu dezvoltarea sarcinii, peretele cervical, sărac în fibre musculare, se destinde progresiv şi cedează, datorită proceselor de erodare şi/sau infarctizare. Ruptura poate să survină în regiunea intravaginală sau supravaginală (cavitatea peritoneală, ligamentul larg) (Koleta). Uneori placenta poate să pătrundă prin grosimea peretelui cervical, inserîndu-se în baza ligamentului larg (I. Safta şi colab. 1972).

Evoluţia sarcinii are loc de obicei în primele 2—3 luni, complicaţia hemoragică gravă fiind modalitatea cea mai frecventă. Excepţional s-au citat sarcini care s-au dezvoltat pînă în trimestrul II (V. Pop, I. Petrescu, 1968) sau la termen.

Turunen adună din literatura universală pînă în 1968, 6 cazuri duse la termen.

Mortalitatea se menţine încă foarte ridicată (40—60%) datorită hemoragiei brutale şi abundente ce însoţeşte de obicei sarcina cervicală.

Simptomatologie-diagnostic. Semnele neuro-vegetative sînt mai atenuate, datorită nidaţiei şi dezvoltării anormale a oului. Sîngerarea vaginală sau eliminarea de fragmente tisulare negricioase, neînsoţite de durere, sînt semnele cel mai frecvent întîlnite. Colul uterin are volumul mărit, este tumefiat, violaceu, cu vascularizaţie accentuată, iar orificiul extern este de obicei întredeschis. La tactul vaginal, colul uterin are aspect caracteristic, „de butoiaş", corpul uterin este de volum normal, de multe ori greu delimitabil, sau cu aspect de clepsidră.

Diagnosticul diferenţial se face cu avortul în doi timpi. Dikman stabileşte următoarele criterii diagnostice:

— corpul uterin este mai mare în avortul în doi timpi decît în sarcina cervicală;

— în avortul în doi timpi sînt deschise atît orificiul intern cît şi cel extern al colului, în timp ce în sarcina cervicală orificiul intern este închis;

— în avortul în doi timpi resturile ovulare sînt prezente atît în col, cît şi în cavitatea uterină;

— în trimestrul II şi III diagnosticul diferenţial se face cu placenta praevia centrală (V. Pop, T. Petrescu). Raportul col-segment inferior/corp uterin este supraunitar în sarcina cervicală (D. Alessandrescu).

Din punct de vedere anatomo-patologic, Rubin stabileşte în 1911 criteriile de diagnostic pentru sarcina cervicală:

— prezenţa glandelor cervicale în zona opusă locului de implantare a placentei;

— placenta intim aderentă la peretele cervical;

— situarea totală sau parţială sub locul de pătrundere a arterelor uterine sau sub repliul peritoneal anterior şi posterior;

— absenţa elementelor fetale în cavitatea uterină.

Tratament. În sarcinile oprite în evoluţie, se poate încerca evacuarea acesteia prin chiuraj digital sau chiuretaj blînd, urmat de tamponament strîns (Gherasimov).

Diverşi autori au imaginat procedee conservatoare de îndepărtare a sarcinii şi asigurare a hemostazei. Bacialli face dubla incizie a colului cu evacuarea oului şi refacerea canalului cervical. Aburel preconizează istmo-cervicotomia mediană pe cale abdominală cu evacuarea sarcinii şi hemostază la vedere; P. Sîrbu şi M. Crîngu cervico-istmectomia cu implantarea uterului la bontul vaginal; D. Popescu istmectomia cu sinteza corpului şi a colului; V. Dobrovici ligaturează pe cale vaginală pediculii vasculari cervicali după care evacuează sarcina. I. Antonescu excizează peretele cervical compromis de inserţia placentei şi reface colul.

Toate aceste cazuri au fost însă rezolvări singulare de excepţie. Succesul terapeutic depinde de indicaţia optimă, aplicabilitatea tehnicii, gradul de implantare şi distrucţia tisulară (C. Proştean 1969). În majoritatea cazurilor histerectomia totală cu conservarea anexelor rămîne soluţia cea mai sigură pentru salvarea vieţii bolnavelor (P. Sîrbu).

D. *Sarcina ectopică multiplă* este foarte rară: 0,03—1/10 000 (F. Dima şi colab., 1966) şi poate îmbrăca mai multe forme anatomo-clinice: simultan trompă şi ovar sau trompă şi cavitatea peritoneală, aceeaşi trompă, ambele trompe, trompă şi uter (M. Vasiliad şi colab., 1965). În literatură au fost citate sarcini extrauterine triple (Diamant şi colab., citaţi de F. Dima — sarcină tubară unilaterală trigemelară) şi chiar un caz de sarcină extrauterină cvadruplă (M. Vasiliad).

Simptomatologie-diagnostic. Semnele neuro-vegetative sînt mai atenuate, datorită nidaţiei şi dezvoltării anormale a oului. Sîngerarea vaginală sau eliminarea de fragmente tisulare negricioase, neînsoţite de durere, sînt semnele cel mai frecvent întîlnite. Colul uterin are volumul mărit, este tumefiat, violaceu, cu vascularizaţie accentuată, iar orificiul extern este de obicei întredeschis. La tactul vaginal, colul uterin are aspect caracteristic, „de butoiaş", corpul uterin este de volum normal, de multe ori greu delimitabil, sau cu aspect de clepsidră.

Diagnosticul diferenţial se face cu avortul în doi timpi. Dikman stabileşte următoarele criterii diagnostice:

— corpul uterin este mai mare în avortul în doi timpi decît în sarcina cervicală;

— în avortul în doi timpi sînt deschise atît orificiul intern cît şi cel extern al colului, în timp ce în sarcina cervicală orificiul intern este închis;

— în avortul în doi timpi resturile ovulare sînt prezente atît în col, cît şi în cavitatea uterină;

— în trimestrul II şi III diagnosticul diferenţial se face cu placenta praevia centrală (V. Pop, T. Petrescu). Raportul col-segment inferior/corp uterin este supraunitar în sarcina cervicală (D. Alessandrescu).

Din punct de vedere anatomo-patologic, Rubin stabileşte în 1911 criteriile de diagnostic pentru sarcina cervicală:

— prezenţa glandelor cervicale în zona opusă locului de implantare a placentei,

— placenta intim aderentă la peretele cervical,

— situarea totală sau parţială sub locul de pătrundere a arterelor uterine sau sub repliul peritoneal anterior şi posterior,

— absenţa elementelor fetale în cavitatea uterină.

Tratament. În sarcinile oprite în evoluţie, se poate încerca evacuarea acesteia prin chiuraj digital sau chiuretaj blînd, urmat de tamponament strîns (Gherasimov).

Diverşi autori au imaginat procedee conservatoare de îndepărtare a sarcinii şi asigurare a hemostazei. Bacialli face dubla incizie a colului cu evacuarea oului şi refacerea canalului cervical. Aburel preconizează istmo-cervicotomia mediană pe cale abdominală cu evacuarea sarcinii şi hemostază la vedere; P. Sîrbu şi M. Crîngu cervico-istmectomia cu implantarea uterului la bontul vaginal; D. Popescu istmectomia cu sinteza corpului şi a colului; V. Dobrovici ligaturează pe cale vaginală pediculii vasculari cervicali după care evacuează sarcina. I. Antonescu excizează peretele cervical compromis de inserţia placentei şi reface colul.

Toate aceste cazuri au fost însă rezolvări singulare de excepţie. Succesul terapeutic depinde de indicaţia optimă, aplicabilitatea tehnicii, gradul de implantare şi distrucţia tisulară (C. Proştean 1969). În majoritatea cazurilor histerectomia totală cu conservarea anexelor rămîne soluţia cea mai sigură pentru salvarea vieţii bolnavelor (P. Sîrbu).

D. *Sarcina ectopică multiplă* este foarte rară: 0,03—1/10 000 (F. Dima şi colab., 1966) şi poate îmbrăca mai multe forme anatomo-clinice: simultan trompă şi ovar sau trompă şi cavitatea peritoneală, aceeaşi trompă, ambele trompe, trompă şi uter (M. Vasiliad şi colab., 1965). În literatură au fost citate sarcini extrauterine triple (Diamant şi colab., citaţi de F. Dima — sarcină tubară unilaterală trigemelară) şi chiar un caz de sarcină extrauterină cvadruplă (M. Vasiliad).

Simptomatologia nu diferă de cea a sarcinii ectopice unice, diagnosticul rămînînd să fie decis de laparotomie și examenul anatomo-patologic. În variațiile tubare bilaterale, cînd femeia nu are copii, se poate încerca cu acordul acesteia practicarea unuia din procedeele conservatoare pe una din trompe (P. Sîrbu).

E *Sarcina cornuală* este datorată nidației și dezvoltării oului în cornul uterului dublu sau septat (Durfee), fiind adesea confundată cu sarcina angulară sau interstițială.

Simptomatologic se manifestă ca o sarcină cu evoluție dureroasă, iar la tactul vaginal se constată conturul anormal al uterului și prezența unei formațiuni laterale adiacentă sarcinii, corespunzînd celuilalt corn sau uter.

Infertilitatea este frecvent întîlnită în aceste cazuri, iar cînd sarcina evoluează la termen, prezentațiile vicioase și tulburările în mecanica nașterii (angajare) sînt adesea prezente, impunînd operația cezariană.

F. *Sarcina în corn rudimentar* este excepțională, iar diagnosticul foarte greu în lipsa celioscopiei sau laparotomiei. Datorită texturii musculare care înconjoară oul, sarcina evoluează frecvent pînă în trimestrul II sau chiar mai tîrziu, caz în care nașterea nu poate fi soluționată decît prin intervenție chirurgicală (Durfee). În caz de ruptură uterină, datorită calibrului vaselor sangvine interesate, sîngerarea este fulgerătoare, însoțită de șoc hemoragic, situație în care îndepărtarea cornului uterin sau la nevoie histerectomia se impune pentru asigurarea hemostazei. Cînd sarcina se oprește în evoluție, simptomatologia clinică dispare, iar tumoarea laterouterină poate fi ulterior confundată cu un fibrom pediculat sau chist ovarian.



Fig. 15.7. — Sarcină intramurală (piesă operatorie) — Colecția clinicii Giulești.

Ecografia sau radiografia abdominală poate fi utilă în aceste situații.

G. *Sarcina intramurală*, adică nidația și dezvoltarea oului în grosimea mușchiului uterin, în afara traiectului interstițial al trompei (Werth), a mai fost denumită „intramusculară" (Henning, Menning, Rosenthal) sau „ex-

Simptomatologia nu diferă de cea a sarcinii ectopice unice, diagnosticul rămînînd să fie decis de laparotomie și examenul anatomo-patologic. În variațiile tubare bilaterale, cînd femeia nu are copii, se poate încerca cu acordul acesteia practicarea unuia din procedeele conservatoare pe una din trompe (P. Sîrbu).

H *Sarcina cornuală* este datorată nidației și dezvoltării oului în cornul uterului dublu sau septat (Durfee), fiind adesea confundată cu sarcina angulară sau interstițială.

Simptomatologic se manifestă ca o sarcină cu evoluție dureroasă, iar la tactul vaginal se constată conturul anormal al uterului și prezența unei formațiuni laterale adiacentă sarcinii, corespunzînd celuilalt corn sau uter.

Infertilitatea este frecvent întîlnită în aceste cazuri, iar cînd sarcina evoluează la termen, prezentațiile vicioase și tulburările în mecanica nașterii (angajare) sînt adesea prezente, impunînd operația cezariană.

F. *Sarcina în corn rudimentar* este excepțională, iar diagnosticul foarte greu în lipsa celioscopiei sau laparotomiei. Datorită texturii musculare care înconjoară oul, sarcina evoluează frecvent pînă în trimestrul II sau chiar mai tîrziu, caz în care nașterea nu poate fi soluționată decît prin intervenție chirurgicală (Durfee). În caz de ruptură uterină, datorită calibrului vaselor sangvine interesate, sîngerarea este fulgerătoare, însoțită de șoc hemoragic, situație în care îndepărtarea cornului uterin sau la nevoie histerectomia se impune pentru asigurarea hemostazei. Cînd sarcina se oprește în evoluție, simptomatologia clinică dispare, iar tumoarea laterouterină poate fi ulterior confundată cu un fibrom pediculat sau chist ovarian.

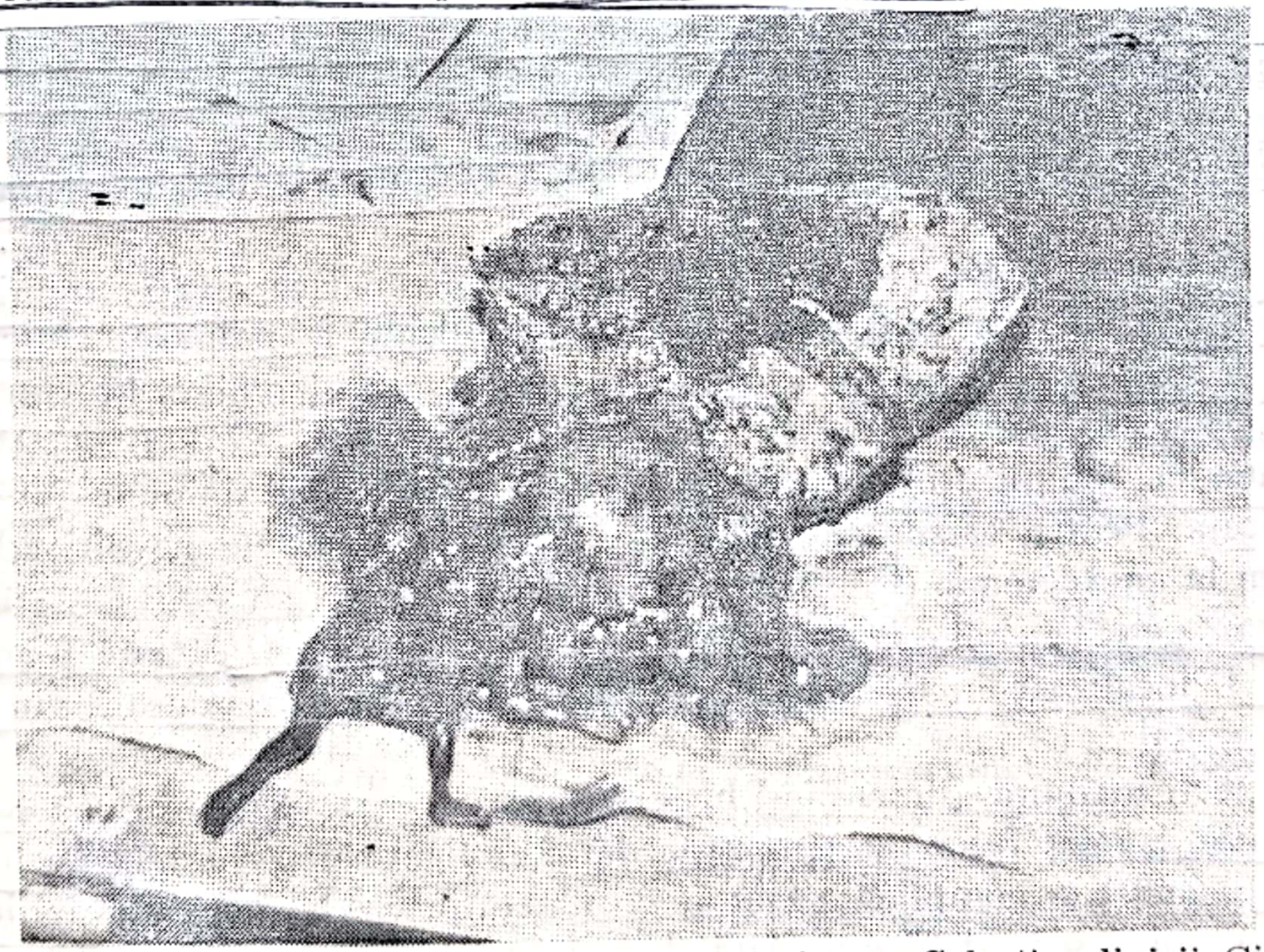

Fig. 15.7. — Sarcină intramurală (piesă operatorie) — Colecția clinicii Giulești.

Ecografia sau radiografia abdominală poate fi utilă în aceste situații.

G. *Sarcina intramurală*, adică nidația și dezvoltarea oului în grosimea mușchiului uterin, în afara traiectului interstițial al trompei (Werth), a mai fost denumită „intramusculară" (Henning, Menning, Rosenthal) sau „extracanaliculară“ (Hohne) și reprezintă 0,2% din sarcinile extrauterine (M. C. Gherghiceanu și colab., 1978). Se complică de obicei cu ruptura peretelui uterin după luna a II-a (Calozzi), nu totdeauna cu interesarea cavității endometriale (Durfee).

Uneori se poate suprainfecta, fiind ușor de confundat cu avortul septic (D. Stoenescu și colab., 1966).

Dezvoltarea anormală a uterului, durerea anormală și persistentă, exacerbată de examenul vaginal, sugerează prezența unei sarcini anormale, diagnosticul însă nu poate fi pus din nefericire înainte de apariția complicațiilor, iar confirmarea lui este dată numai de examenul histopatologic.

Intervenția chirurgicală este regula, iar conduita radicală (histerectomia) sau conservatoare (rezecție cu sau fără deschiderea cavității uterine urmată de histerorafie) este dictată de întinderea leziunii și starea generală a bolnavei.

H. *Sarcina în diverticul uterin.* Diverticulii uterini sînt rari, iar sarcina este excepțională. Datorită subțierii peretelui uterin este confundată adesea cu sarcina abdominală și numai bilanțul intraoperator precizează diagnosticul. Operația cezariană se impune datorită distociei de dinamică, iar histerectomia este uneori necesară pentru asigurarea hemostazei.

i. *Sarcina în saculație uterină.* Datorită peretelui uterin foarte subțire, asemănarea cu sarcina abdominală este foarte mare, cu excepția faptului că prezentația nu este atît de sus situată și lipsesc semnele gastro-intestinale (Durfee). Extragerea sarcinii se face prin incizia peretelui sacular.

J. *Sarcina intraligamentară* apare ca urmare a nidației secundare a oului în ligamentul larg (ruptură tubară, ostium tubar accesor deschis în ligamentul larg, sarcină interstițială, sarcină ovariană, sarcină cervicală).

Simptomatologia este asemănătoare sarcinii abdominale, de multe ori femeile fiind internate în repetate rînduri pînă la stabilirea diagnosticului (Durfee).

La examenul vaginal, uterul este deplasat spre partea opusă sarcinii. Cînd aceasta evoluează spre trimestrul II, devine evidentă la palparea abdominală.

Ecografia poate pune în evidență prezența sacului ovular în afara cavității uterine.

Datorită complicațiilor hemoragice și infecțioase, se impune intervenția chirurgicală. Pentru asigurarea unei bune hemostaze, sîntem nevoiți adesea să recurgem la anexectomie (P. Sîrbu).

K. *Sarcina ectopică după histerectomie* este foarte rară și poate fi localizată în trompă, colul restant, cavitatea peritoneală sau spațiul vezico-vaginal.

Poate fi întîlnită atunci cînd histerectomia a fost executată după perioada de ovulație, iar oul fecundat se oprește datorită ligaturilor chirurgicale, nidează ectopic (primar) și complică evoluția postoperatorie. O a doua posibilitate de nidație ectopică secundară este dată de repermeabilizarea în timp a traiectului tubar (cînd trompele au fost incluse în sutura bontului cervical sau vaginal) sau prolabarea trompei în vagin, cu posibilitatea pătrunderii spermatozoidului și fertilizării oului în cavitatea peritoneală.

Rezolvarea chirurgicală este în funcție de forma anatomo-clinică a nidației ectopice.

tracanaliculară" (Hohne) și reprezintă 0,2‰ din sarcinile extrauterine (M. C. Gherghiceanu și colab., 1978). Se complică de obicei cu ruptura peretelui uterin după luna a II-a (Calozzi), nu totdeauna cu interesarea cavității endometriale (Durfee).

Uneori se poate suprainfecta, fiind ușor de confundat cu avortul septic (D. Stoenescu și colab., 1966).

Dezvoltarea anormală a uterului, durerea anormală și persistentă, exacerbată de examenul vaginal, sugerează prezența unei sarcini anormale, diagnosticul însă nu poate fi pus din nefericire înainte de apariția complicațiilor, iar confirmarea lui este dată numai de examenul histopatologic.

Intervenția chirurgicală este regula, iar conduita radicală (histerectomia) sau conservatoare (rezecție cu sau fără deschiderea cavității uterine urmată de histerorafie) este dictată de întinderea leziunii și starea generală a bolnavei.

H. *Sarcina în diverticul uterin.* Diverticulii uterini sînt rari, iar sarcina este excepțională. Datorită subțierii peretelui uterin este confundată adesea cu sarcina abdominală și numai bilanțul intraoperator precizează diagnosticul. Operația cezariană se impune datorită distociei de dinamică, iar histerectomia este uneori necesară pentru asigurarea hemostazei.

I. *Sarcina în saculație uterină.* Datorită peretelui uterin foarte subțire, asemănarea cu sarcina abdominală este foarte mare, cu excepția faptului că prezentația nu este atît de sus situată și lipsesc semnele gastro-intestinale (Durfee). Extragerea sarcinii se face prin incizia peretelui sacular.

J. *Sarcina intraligamentară* apare ca urmare a nidației secundare a oului în ligamentul larg (ruptură tubară, ostium tubar accesor deschis în ligamentul larg, sarcină interstițială, sarcină ovariană, sarcină cervicală).

Simptomatologia este asemănătoare sarcinii abdominale, de multe ori femeile fiind internate în repetate rînduri pînă la stabilirea diagnosticului (Durfee).

La examenul vaginal, uterul este deplasat spre partea opusă sarcinii. Cînd aceasta evoluează spre trimestrul II, devine evidentă la palparea abdominală.

Ecografia poate pune în evidență prezența sacului ovular în afara cavității uterine.

Datorită complicațiilor hemoragice și infecțioase, se impune intervenția chirurgicală. Pentru asigurarea unei bune hemostaze, sîntem nevoiți adesea să recurgem la anexectomie (P. Sîrbu).

K. *Sarcina ectopică după histerectomie* este foarte rară și poate fi localizată în trompă, colul restant, cavitatea peritoneală sau spațiul vezico-vaginal.

Poate fi întîlnită atunci cînd histerectomia a fost executată după perioada de ovulație, iar oul fecundat se oprește datorită ligaturilor chirurgicale, nidează ectopic (primar) și complică evoluția postoperatorie. O a doua posibilitate de nidație ectopică secundară este dată de repermeabilizarea în timp a traiectului tubar (cînd trompele au fost incluse în sutura bontului cervical sau vaginal) sau prolabarea trompei în vagin, cu posibilitatea pătrunderii spermatozoidului și fertilizării oului în cavitatea peritoneală.

Rezolvarea chirurgicală este în funcție de forma anatomo-clinică a nidației ectopice.

16. DISTROFII OVARIENE

Dr. I. MUNTEANU

Sînt leziuni regresive sau proliferative ale ovarelor, de natură benignă, datorită unor cauze variate şi asociate, cum ar fi congenitalitatea, insuficienţa şi întîrzierea dezvoltării genitale, tulburări de origine hipotalamo-hipofizo-ovariene, tulburări circulatorii, inflamaţia, consecinţe iatrogene.

Se însoţesc aproape totdeauna de tulburări funcţionale, dar nu satisfac criterii care să permită clasificarea lor în rîndul tumorilor ovariene.

Clasificare. Distingem în cadrul acestui grup, în funcţie de modul de instalare distrofii primitive şi distrofii secundare.

În raport cu aspectul lezional se pot grupa în distrofii proliferative chistice şi polichistice, distrofii proliferative stromale şi distrofii regresive sau hipoplazii ovariene.

Etio-patogenia distrofiilor primitive. Factorii care determină modificările ovariene nu sînt suficient de bine cunoscuţi, după cum şi delimitarea între normal şi patologic în cazul distrofiilor ovariene este foarte greu de făcut.

Toate distrofiile primitive s-ar putea explica printr-o disfuncţie hipotalamo-hipofizară sau printr-o afectare a receptivităţii ţesutului ovarian la secreţia gonadică, disfuncţie care se reflectă inerent asupra reglării hipotalamo-hipofizară. Anomaliile hormonale se pare că încep la hipotalamus sau hipofiză, inducînd un dezechilibru în secreţia de gonadotrofine. Astfel, injectarea repetată experimentală de F.S.H. a determinat modificări polichistice, sau administrarea hormonului luteinizant (L.H.) a provocat luteinizarea intensă a stromei ovariene.

S-au descris cazuri de ovare polichistice după traumatisme cranio-cerebrale.

Între anomaliile hormonale intră şi modificările patologice ale metabolismului testosteronului, care este sigur responsabil de orice efect masculinizant în aceste distrofii.

Este posibil ca unele distrofii primitive să fie de origine psiho-somatică, majoritatea survenind la fete înaintea împlinirii vîrstei de 20 de ani, sau la femei în jurul vîrstei de 40 de ani, în faza de premenopauză, perioade ale vieţii femeii în care „delicatul“ mecanism hipotalamo-hipofizo-ovarian este pe cale de a intra în bioritm progresiv sau este pe cale să se dezorganizeze.

Toţi aceşti factori diverşi acţionează asupra ovulaţiei foliculilor, din care numai o parte ajung la maturitate, ceilalţi evoluînd spre regresiune atretică şi fibroasă. Exagerarea acestor procese fiziologice poate să determine apariţia fenomenelor de scleroză, fibroză sau de producerea unor formaţiuni chistice ovariene tranzitorii sau definitive.

Este admis că în distrofiile primitive, sindroamele sînt determinate de factori extraovarieni-hormonali.

Pe de altă parte însă, succesele terapeutice privind reapariţia ciclului menstrual şi chiar a sarcinii după biopsii sau rezecţii ovariene în cazul unor stări distrofice, relevă şi rolul important al ovarului în patogeneză.

Etiopatogenia distrofiilor secundare. Se instalează după leziuni pelviene, care afectează structura, vascularizaţia, funcţia ovariană. În ordinea incidenţei amintim:

Inflamaţiile anexiale sau cele de vecinătate. În afara formelor majore şi nespecifice ale inflamaţiilor genitale se pot întîlni tuberculoza şi afecţiunile virale (parotidita epidemică). În cadrul salpingo-ovaritelor, coafectarea ţesutului ovarian este mai rară, dar evoluţia procesului inflamator anexial lasă de obicei sechele, în special sub forma unor mase aderenţiale periovariene, care îngroaşă albugineea prin mai multe planuri de scleroză stabilizată sau evolutivă. Ovarul prins de aderenţe poate să aibă o evoluţie microchistică legată de procesul sechelar postinflamator, fie datorită unor modificări vasculare, sau dificultăţilor de realizare a procesului de ovulaţie.

Modificări circulatorii, de origine arterială sau venoasă. Factorul arterial este de primă importanţă, fiind legat de vasomotricitatea arterelor ovariene aflate sub dependenţa inervaţiei vago-simpatice. Acest considerent explică succesul terapiei prin agenţi fizici. Staza venoasă, varicocelul pelvian care însoţesc retrodeviaţiile sau prolapsul au un rol posibil în geneza distrofiilor.

Tulburările de statică uterină, cum este în special retroversia-flexia uterină. Fenomenele dureroase care însoţesc această malpoziţie s-ar datora în parte şi prolapsului ovarelor în fundul de sac Douglas, unde suferă un proces de distrofie polichistică.

În cazul *fibro-miomului uterin*, în afara factorului vascular, pe prim plan stau tulburările funcţiei ovariene, apărute în premenopauză sau înaintea acestei perioade.

Factori iatrogeni sînt din ce în ce mai des incriminaţi în geneza distrofiilor, cunoscîndu-se administrarea fără discernămînt, imprudent, a numeroase medicamente active.

Estrogenii mai puţin progesteronul, administrate izolat sau în combinaţii şi pilula anticoncepţională determină degenerescenţa chistică, apoi fibroasă şi după o perioadă variabilă de timp duce la oprirea definitivă a funcţiei ovariene.

Inductorii ovulaţiei de natură hormonală (HCG, HMG) sau de natură chimică (Clomifen, Tamoxifen), pe lîngă succesul scontat, sînt responsabili şi de existenţa unor sechele distrofice ovariene. La fel scleroza corticalei ovariene poate fi determinată de medicaţii neurotrope, atît de răspîndite în prezent.

Traumatismul chirurgical, cum este ovarectomia unilaterală, determină transformarea chistică (polichistică) a ovarului restant, asociată cu tulburări funcţionale pînă la stabilirea unui echilibru compensator. În cazul ovarectomiilor parţiale întinse, care lasă pe loc mici fragmente de ţesut ovarian, acestea fiind adesea înglobate în aderenţe, evoluează către o transformare chistică. De aceea se recomandă lăsarea pe loc a cel puţin 1/8 dintr-un ovar (H. G. Robert şi colab.).

16.1. DISTROFII PROLIFERATIVE CHISTICE

Maturizarea foliculului ovarian se face în mod normal printr-un proces de chistizare, cu ruptura foliculului în momentul ovulaţiei, constituirea, evoluţia şi regresiunea corpului galben, urmat apoi de transformarea acestuia într-un corp albicans, care va dispărea progresiv în timp. Anomalii ale acestui proces fiziologic duc la diverse aspecte distrofice.

16.1.1. CHISTURILE FOLICULARE

Foliculul persistent. Originea acestei formaţiuni o constituie creşterea unui folicul care nu a urmat o evoluţie progestativă. Activitatea mitotică a celulelor de granuloasă persistă, asociată cu secreţia excesivă a celulelor tecale, rezultînd un lichid intrachistic bogat în estrogeni. Persistenţa variabilă a foliculului ovarian este dată de acţiunea excesivă a F.S.H. şi lipsa hormonului de luteinizare (L.H.). Foliculul persistent se poate menţine pe o durată de 2—3 luni şi antrenează dezordini menstruale ca amenoree, meno-metroragii sau anovulaţie.

Tratamentul constă în inhibarea funcţiei hipotalamo-hipofizare cu progesteron sau progestative de sinteză.

Foliculul chistic. Este o variantă de volum a chistului persistent, în care granuloasa se laminează, tinzînd să dispară, iar celulele tecale mai numeroase sînt inactive (fig. 16.1)

De aceea lichidul folicular conţine puţini estrogeni şi în consecinţă tulburările funcţionale sînt minime sau inexistente.

La examenul ginecologic ovarul este „palpabil".

Chistul folicular mare. Este întîlnit foarte frecvent şi de obicei unilateral. Diametrul variază între 4—6 cm, dar poate să atingă dimensiuni apreciabile de 7—10 cm. Peretele chistului are o structură fin lamelară, fibrohialină, cu unul sau mai multe straturi de celule de granuloasă, sub care se observă celulele tecii interne. În cazul în care chistul este mare, epiteliul care-l mărgineşte poate fi comprimat de conţinutul lichidian, dînd naştere unui strat unic alcătuit dintr-un epiteliu turtit, în aşa fel încît numai teaca internă sau numai ţesutul fibros hialinizat rămîn pe loc (fig. 16.2.)

Macroscopic apar ca formaţiuni chistice, care proemină sub corticala ovarului, unice sau înconjurate de alte formaţiuni mai mici, de culoare alb-albăstruie, ce conţin un lichid clar, sub tensiune, rareori hemoragic (acelular şi fără estrogeni).

Clinic se poate instala o amenoree, urmată de o perioadă hemoragică, variabilă ca durată, însoţită sau nu de dureri pelviene minime. Curba temperaturii bazale joasă şi plată, precum şi reacţiile de sarcină negative, orientează în diagnostic.

Examenul ginecologic pune în evidenţă laterouterin o formaţiune chistică renitentă, care uneori se poate sparge la tactul vaginal, fără complicaţii.

Evoluţia este în general spre regresiune spontană, „chisturi fantomă" (P. Sîrbu).

Intracelioscopic pot fi diagnosticate prin cercetarea citologiei lichidului extras și pot fi tratate. Pot fi rezolvate și pe cale vaginală prin puncție, cu introducere de antibiotice în diluție mică, cu efect profilactic antiinflamator și sclerozant.



Fig. 16.1. — Folicul chistic cu celule foliculare și pluristratificate, conținînd lichid folicular și delimitat de o stromă conjunctivă hialină.

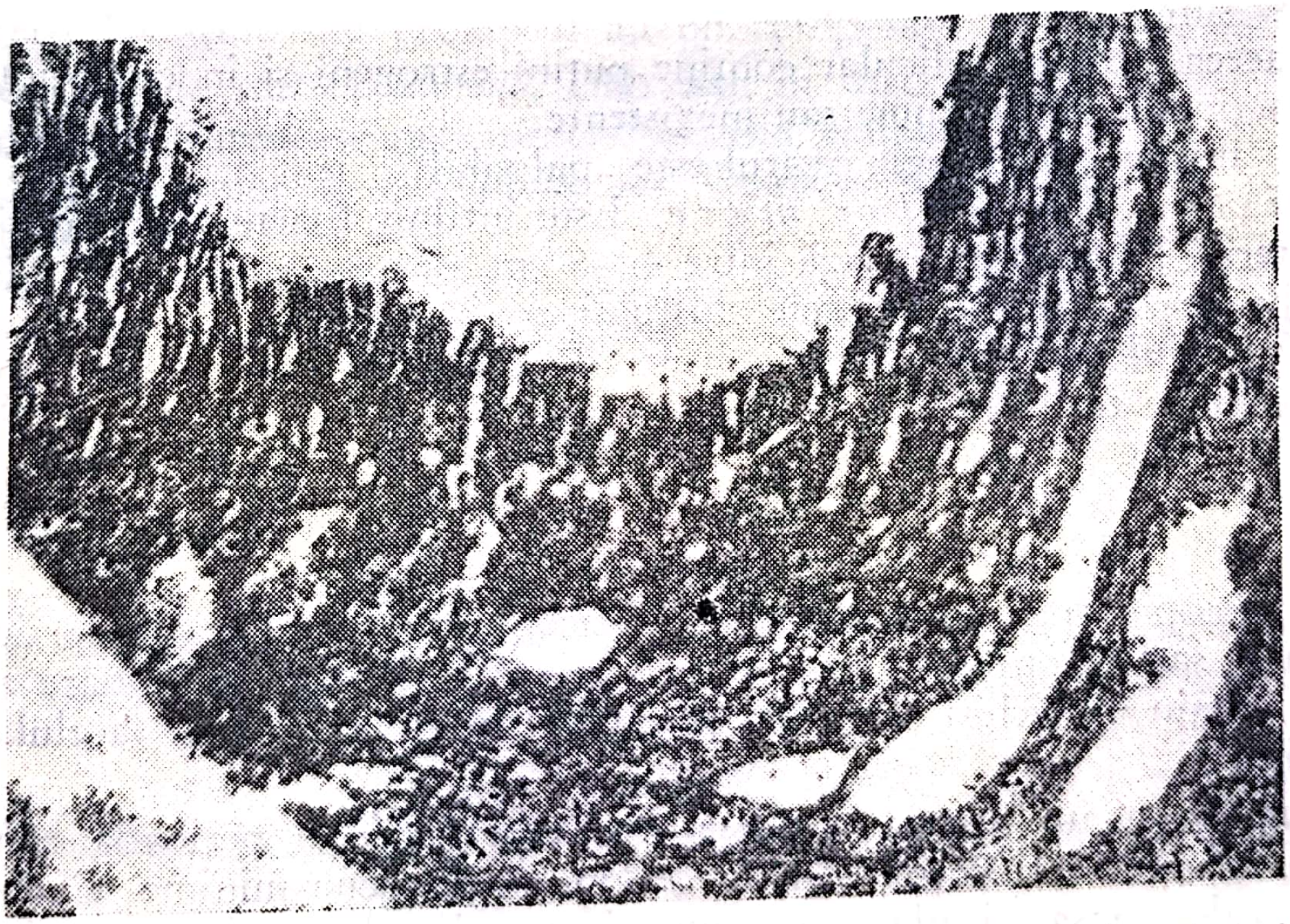

Fig. 16.2. — Folicul mare cu cîteva celule de granuloasă în perete, delimitată prin benzi subțiri, fibrohialine.

Descoperite în timpul unei laparotomii, se extirpă prin simplă enucleare. Accidentele dramatice sînt posibile: hemoragia intrachistică, torsiunea, ruptura, care necesită intervenție chirurgicală de urgență. Se mai recomandă blocarea hipotalamusului și hipofizei cu progestative de sinteză pe o durată de 6 luni pentru a evita recidivele.

16.1.2. CHISTURI LUTEALE

Chistul luteal se întîlnește sub 3 forme:

— corp galben funcțional cu hemoragie intrachistică (corp galben hemoragic);

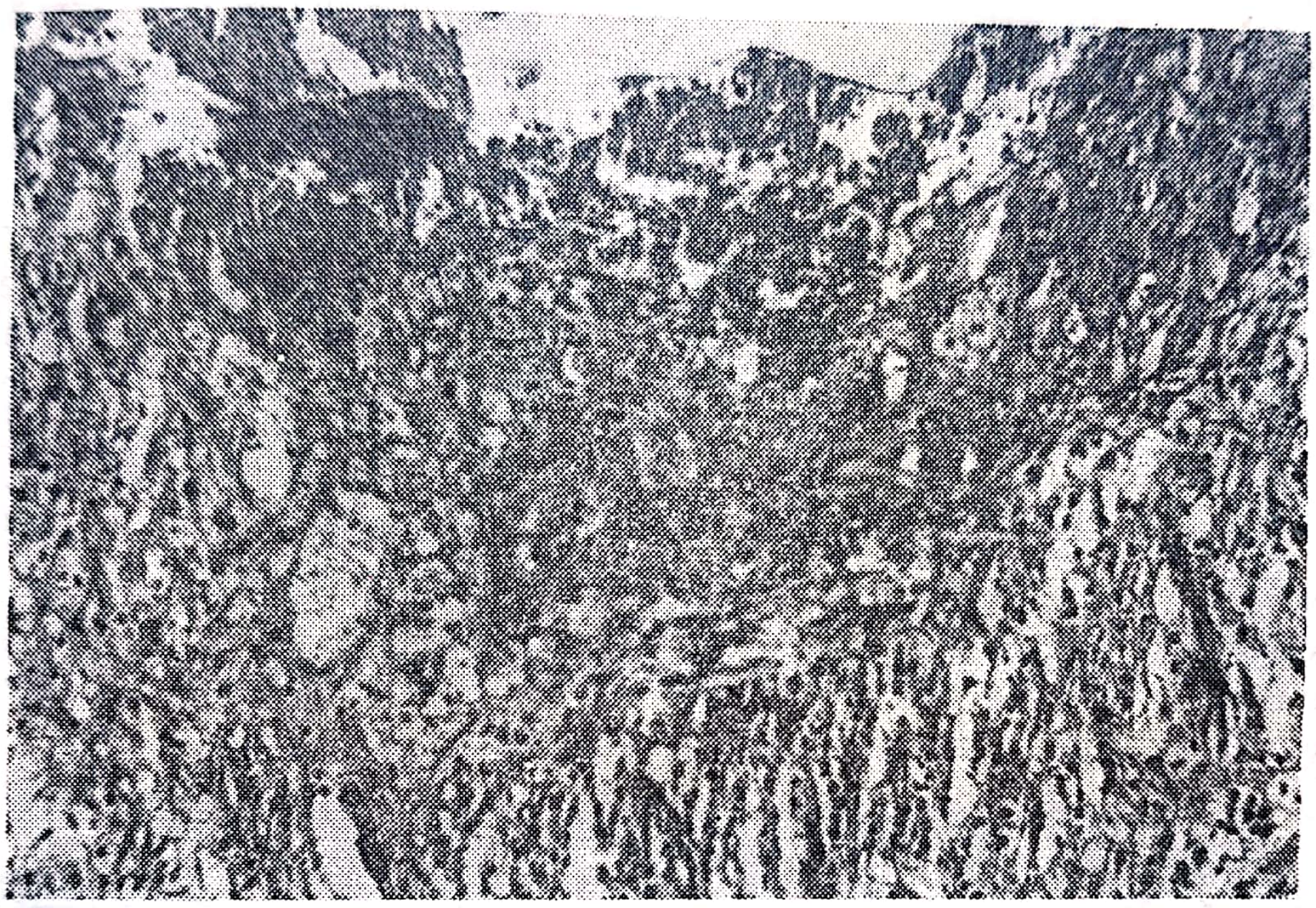

Fig. 16.3. — Corp galben hemoragic. Formațiune cavitară tapetată cu cîteva straturi de celule spumoase, poliedrice, de tip luteinic și zone de hematii conglutinate.

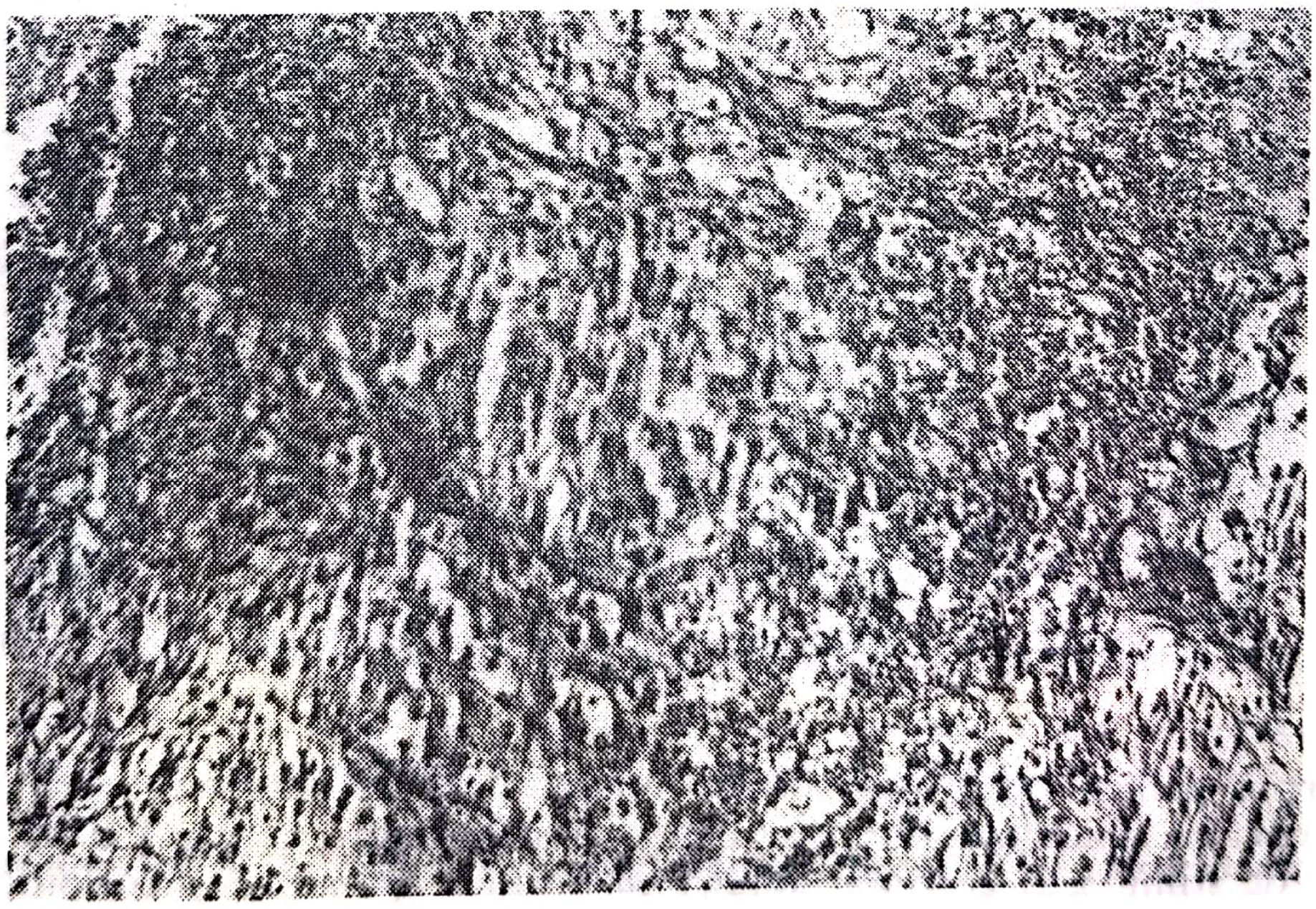

Fig. 16.4. — Corp galben hemoragic nerupt. Plaje compacte de celule poliedrice, luteale, cu zone extinse de hemoragie și necroză hemoragică.

— corp galben pe cale de involuţie, cu conţinut chistic (corp galben regresiv persistent);

— corp galben voluminos gravidic (luteom).

Provine din evoluţia unui corp galben hemoragic cu crearea unei cavităţi lichidiene centrale, ca urmare a resorbţiei cheagului. Hemoragia intrachistică (corp galben hemoragic nerupt) poate să evolueze spre ruptură, cu accidente hemoragice caracteristice, hemoragii interne (hemoperitoneu).

Corpul galben evolutiv rupt. De cele mai multe ori constituie o surpriză într-o laparotomie făcută pentru inundaţie peritoneală prin sarcină ectopică ruptă.

Semnele clinice şi gravitatea tabloului clinic sînt identice. La explorarea intraoperatorie se constată că ambele trompe sînt intacte, iar pe un ovar se găseşte corpul galben rupt, eversat, care sîngerează (fig. 16.3).

Conduita constă în enuclearea corpului galben, cu sau fără rezecţie limitată de ţesut ovarian şi refacerea ovarului cu fire hemostatice în U sau surjet.

Corpul galben hemoragic nerupt. Se descoperă obişnuit cu ocazia laparotomiilor făcute pentru alte indicaţii. Se întîlneşte şi la femeile histerectomizate, ceea ce ar presupune o acţiune luteolitică a uterului. Apare ca o formaţiune de dimensiunile unei nuci uscate, care bombează la suprafaţa ovarului. Deschiderea accidentală în timpul intervenţiilor duce la eliminarea unei mase hemoragice gelatinoase şi a unui lichid gălbui-rozat, lăsînd patul ovarian sîngerînd (fig. 16.4).

Se curăţă patul de cămaşa chistului, se rezecă marginile în exces şi se reface ovarul cu fire hemostatice în U sau surjet.

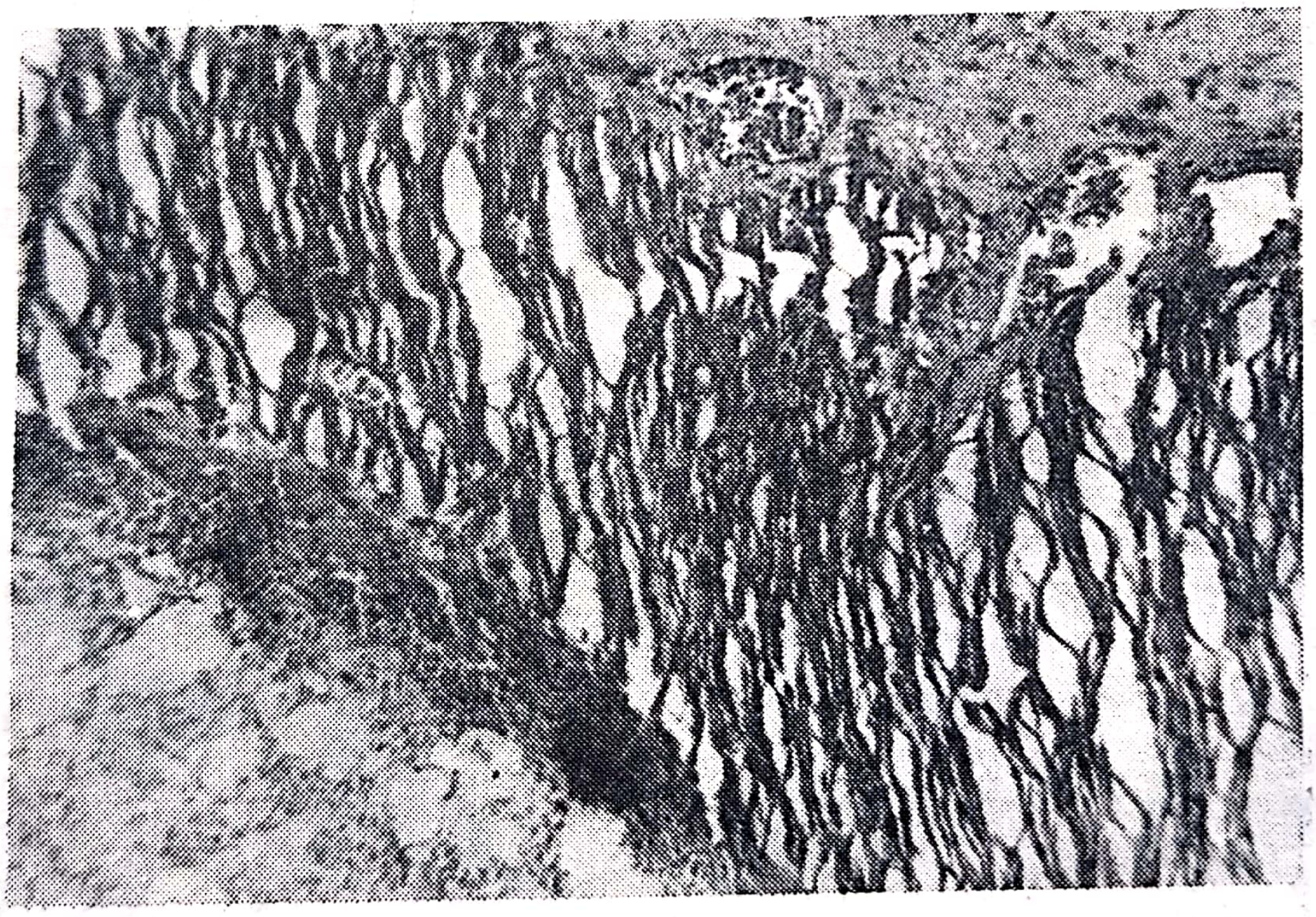

Fig. 16.5. — Corp galben chistizat, formaţiune chistică, căptuşită cu celule poliedrice luteinice, în cîteva straturi tasate.

Corpul galben hemoragic poate apărea şi după tratamente de stimulare a ovulaţiei, cu gonadotrofine hipofizare (HMG care conţine F.S.H. şi L.H.), urmată de stimularea corpului galben cu hormon gonadotrop corionic (HCG). Dozele excesive de HMG produc unul sau mai multe chisturi foliculare (hiperstimulare foliculară), iar administrarea de HCG pe aceste ovare hiperstimulate determină ruptura corpului galben, uneori cu hemoragie cataclismică intraperitoneală.

Corpul galben chistic. Se întîlnește la debutul sarcinii, în mola hidatiformă sau în afara gestației. La începutul sarcinii se descoperă cu ocazia



Fig. 16.6. — Corp galben regresiv, masă compactă conjunctivă-hialină, conținînd central insule de celule luteale și infiltrate discrete limfocitare.

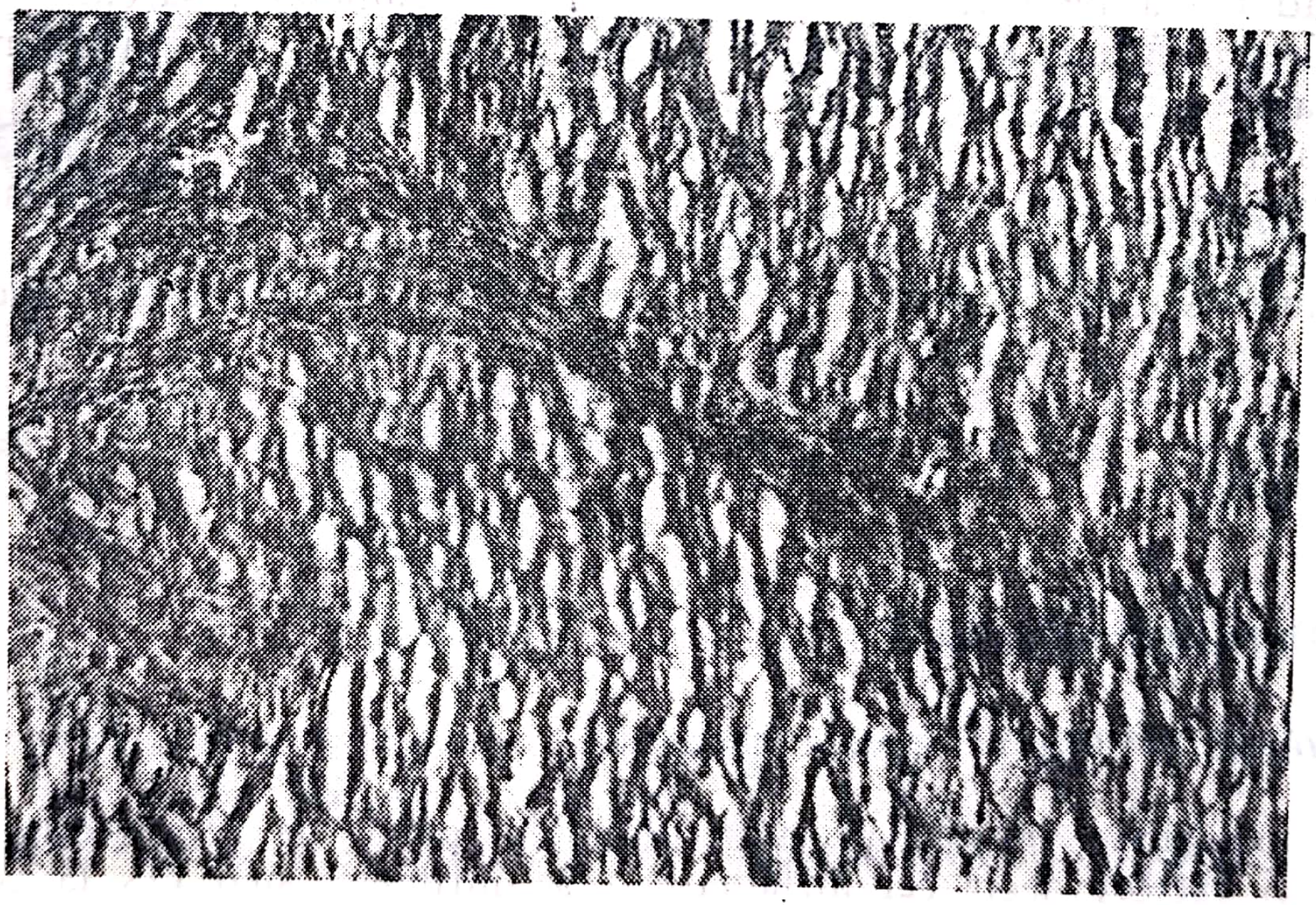

Fig. 16.7. — Luteom — lobul de celule poligonale alungite, cu o citoplasmă spumoasă și nuclei rotunzi, separați prin trabecule conjunctive discrete.

examenului ginecologic: uterul cu modificări de sarcină este flancat de o formațiune moale, rotundă sau ovoidă, netedă, puțin sensibilă sau nedureroasă, ușor mobilizabilă (fig. 16.5).

Asocierea metroragiei discrete cu dureri pelviene impune diagnosticul diferențial cu sarcina ectopică.

Puncția chistului, vaginală sau celioscopică permite precizarea diagnosticului. Durerile dispar și sarcina evoluează normal, fără tratament, sub protecție de antispastice, tratament hormonal. Ruptura sau torsiunea acestor chisturi este rară, necesitînd intervenția chirurgicală.

În afara sarcinii, semnele clinice sînt mai evidente decît în cazul chisturilor foliculinice, realizînd sindromul Holban de pseudogestație. Astfel, chistul luteinic seamănă cu debutul unei sarcini normale: amenoree, grețuri, tensiune mamară, uter ușor mărit, păstos, sau cu o sarcină ectopică: întîrziere menstruală, urmată de o metroragie redusă, persistentă, uter mărit, laterouterin o formațiune palpabilă, sensibilă. Reacția de sarcină este negativă, iar chiuretajul sau biopsia de endometru evidențiază imagini Arias-Stella, care impun celioscopia, ce evidențiază chistul luteinic. Este posibil ca sindromul să fie rezultatul unui răspuns distrofic ovarian primitiv, unui avort precoce sau după un tratament de stimulare (HMG, HCG, clomifen). În general, evoluția chisturilor luteinice se face spre resorbție.

Chistul luteal regresiv. Chistul luteal regresiv conține un lichid de culoarea chihlimbarului, hematic, fața internă fiind alcătuită din benzi de țesut conjunctiv hialin, impregnat cu hemosiderină. Pot să persiste zone de celule luteale, care conțin vacuole lipidice, celule tecale voluminoase și eozinofile (fig. 16.6).

Se întîlnește la femei după întreruperea unei sarcini. Cu cît este mai vechi și mai voluminos, cu atît este mai nefuncțional.

Luteomul. Luteomul apare datorită unei excesive transformări luteale a tecii interne a foliculilor ovarieni, chiar a celor atretici printr-o hiperstimulare gonadotropă pe care o întîlnim în sarcina gamelară, sarcina molară și coriocarcinom. Ajung la dimensiuni variabile între 3 și 10 cm diametru, de culoare gălbuie și consistență densă (fig. 16.7).

În cazul molei și coriocarcinomului, cele două ovare pot să atingă dimensiuni impresionante, 6/12 cm, sînt boselate de chisturi foliculare luteinizate, cu pereții subțiri și care conțin un lichid sero-hematic.

Evoluția acestor formațiuni se face spre regresiune spontană, rapidă, după încetarea factorului gonadotrop de stimulare. Torsiunea și ruptura survin rar. Persistența lor impune dispensarizarea bolnavei, cu efectuarea unor controale periodice clinice, biologice, chimioterapie, în scopul prevenirii dezvoltării unui coriocarcinom.

16.2. FORME POLICHISTICE

16.2.1. OVARUL POLICHISTIC (ovarita sclero-chistică, ovaroza, distrofia ovariană dureroasă)

Este o leziune, în care pe prim plan, din punct de vedere etiologic sînt trecuți alți factori decît cei inflamatori. Se întîlnește mai des la cele două extremități ale vieții genitale, pubertate și premenopauză. Modificările chistice sînt în general bilaterale. Volumul ovarelor este mărit; sînt boselate de numeroase formațiuni chistice de mărimi variabile între 1 și 3 cm diametru, acoperite de o capsulă cenușiu deschisă, albăstruie în dreptul chisturilor. Între chisturi albugineea este groasă și albicioasă. Alteori chisturile se evidențiază prin secțiunea ovarului, peretele chistului avînd o tunică albuginee densă, eozinofilă. Chisturile sînt mărginite de un strat de grosime variabilă, alcătuit din celule de granuloasă, sub care se află, de obicei, un strat proeminent de celule ale tecii interne (tecomatoză), care dă frecvent semne accentuate de luteinizare. Hiperplazia şi luteinizarea tecii interne înconjură chisturi foliculare şi foliculi atretici (fig. 16.8).

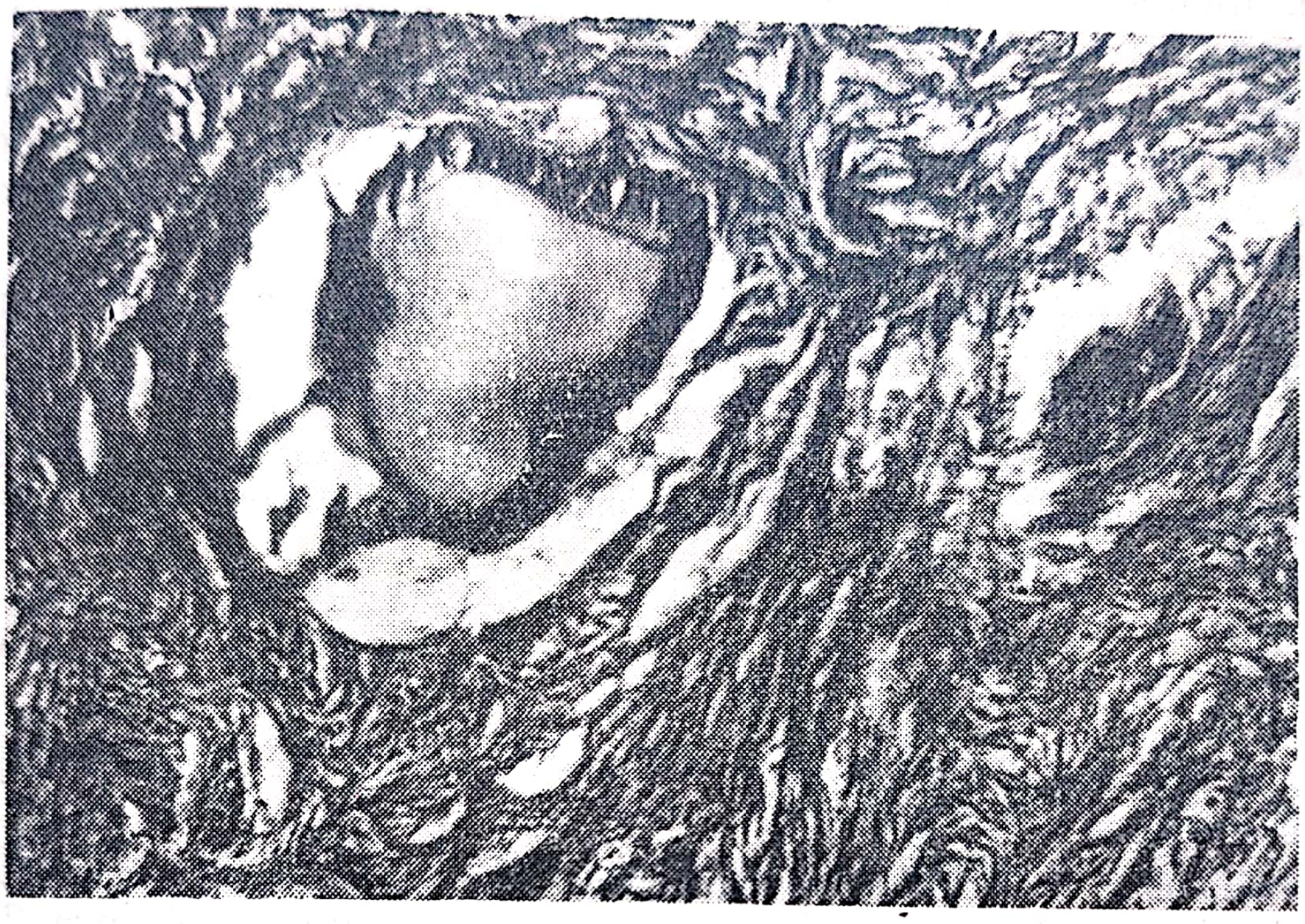

Fig. 16.8. — Ovar polichistic. Formaţiuni chistice tapetate cu epiteliu glandular, separate prin benzi conjunctive-fibroase intersectate în diverse sensuri.

Semne clinice: — Sindromul algic este predominant cu caracter surd sau acut în timpul ciclului menstrual, de 1—3 zile în perioada de ovulaţie, unilateral sau bilateral, alternant. Uneori durerea se instalează treptat în perioada premenstruală şi culminează cu dismenoreea.

Pe acest fond se remarcă o stare de nervozitate cu tendinţă depresivă, semne de simpaticotonie, stări conflictuale, dispareunie, subfebrilităţi premenstrual.

— Tulburările menstruale: se observă o alungire a perioadei ciclului menstrual la 30—35 de zile, cicluri neregulate care pot să ajungă pînă la amenoree, de obicei tranzitorie. În unele cazuri apar menometroragii şi metroragii moderate la ovulaţie.

— Leucoreea inter- sau premenstruală poate fi interpretată ca o continuare a glerei cervicale preovulatorii sau ca o manifestare a unui proces inflamator larvat.

— Sterilitatea este inconstant întîlnită.

— Tulburările urinare se asociază.

— Slăbirea se întîlneşte frecvent, organele genitale externe şi sînii pot deveni hipotrofici. Curba menotermică este bifazică.

— Examenul ginecologic, greu de executat din cauza durerilor, pune în evidenţă uterul situat normal sau în retroversie şi evident prezenţa unuia sau ambelor ovare sclero-chistice, cu volum mărit, sensibile, boselate. Volumul şi sensibilitatea ovarelor sînt variabile în funcţie de perioada ciclului, atingînd maximum de intensitate în faza premenstruală, pentru a diminua apoi postmenstrual. La sîni se găsesc focare de mastoză, asociate cu tumefacţii dureroase premenstrual.

Semne paraclinice. Frotiurile vaginale variază de la un caz la altul şi de la un ciclu la altul, astfel că frotiul cito-hormonal dă rezultate variate. Glera cervicală, abundentă în cursul fazei foliculare, se prelungeşte în faza postovulatorie.

Dozările hormonale arată un anumit grad de insuficienţă luteală şi uneori hiperestrogenie. Biopsia de endometru poate să arate aspecte normale sau existenţa unui dezechilibru estrogeno-progesteronic. Celioscopia practicată în cursul fazei luteale pune în evidenţă următoarele aspecte:

— un ovar subnormal, cu un corp galben mare şi cu unul sau mai mulţi foliculi chistici;

— ovar polimicrochistic (o multitudine de chisturi de dimensiuni mici);

— ovar edemato-chistic: chisturile sînt mai mari şi mai puţine la număr, atingînd dimensiunile unei prune, cu conţinut serocitrin sau hematic, separate prin zone ovariene edemaţiate;

— ovar cu scleroză avansată;

— aderenţe multiple periovariene, care pledează pentru o etiologie inflamatorie.

Prin celioscopie se poate practica biopsia ovariană, care ajută la precizarea naturii distrofiei.

Evoluţia este progresivă, cu agravarea simptomatologiei, prin procesele de fibroză şi scleroză. Instalarea degenerescenţei, în multe cazuri încă din adolescenţă, impune instituirea unui tratament precoce.

Tratament. Simptomatologia progresivă alarmantă, deşi fără un substrat anatomo-clinic major, dominată de sindromul algic, tulburările menstruale şi sterilitate, necesită luarea unor decizii terapeutice. Multitudinea acestora, cu rezultate variabile, impune o selectare a lor, pentru înlăturarea efectelor nocive postterapeutice.

Condiţiile de igienă, dietetică, de mediu favorabil, curele climaterice sau termale cu aplicarea unui tratament tonic şi reconfortant au efect favorabil în special în formele dezvoltate pe un teren nevrotic. Acest tratament este preferabil unuia sedativ de durată, care se soldează cu obişnuinţă şi care favorizează evoluţia progresivă spre scleroză ovariană. Derivaţii de aspirină, supozitoarele analgetice sînt adesea suficiente pentru calmarea dismenoreei.

Antibioticele şi sulfamidele au acţiune limitată asupra proceselor inflamatorii, devenite de obicei cronice.

Tratamentul hormonal urmăreşte în primul rînd punerea în repaus a ovarelor prin blocaj efectuat cu ajutorul preparatelor estrogeno-progestative, tratament care se poate aplica pe o perioadă continuă, de mai multe luni, sau intermitent, în funcţie de efectul obţinut. Progesteronul în doze de 3—5 injecţii de 25 mg în partea a doua a ciclului menstrual sau preparatele de acetoxiprogesteron, medroxiprogesteron peroral 10 mg/zi între zilele 14 şi 24 ale ciclului sînt capabile să suplinească deficitul de hipoluteinizare. Efecte bune se obţin prin administrarea de substanţe cu acţiune androgenică puţin virilizantă (madiol), începînd din a 16-a zi a ciclului sau extracte din colostru.

Utilizarea tranchilizantelor în doze minimale, ca diazepam 2 mg de 3 ori pe zi în perioada premenstruală sau meprobamat 200 mg de 2 ori pe zi în cele 10 zile care preced menstruaţia, pot avea efect salutar.

În cazurile în care se urmărește rezolvarea sterilității sînt indicați inductori ai ovulației, hormonali (HCG, HMG) sau chimici (clomifen, tamoxifen), sub strictă supraveghere pentru a evita riscurile unei hiperstimulări.

Fizioterapia, indiferent de factorul etiologic, aduce evidente ameliorări prin acțiune vasodilatatoare asupra circulației ovariene și în același timp ameliorează evoluția inflamațiilor cronice ale țesutului celular pelvian (perimetrite, parametrite) care însoțesc adesea distrofia sclero-chistică.

Tratamentul chirurgical este mai puțin indicat. Ablația unui ovar sclero-chistic mai afectat de procesul distrofic este urmată de o diminuare temporară a simptomatologiei, dar și de un proces evolutiv patologic în ovarul restant. Aceleași fenomene tranzitorii se obțin după rezecția parțială a ovarelor sau după intervenții pe nervii ovarelor. Rezecția nervului presacrat (operația Cotte) rezolvă doar dismenoreea.

Corectarea retroversiei uterine, ca și rezecția zonei sclero-chistice ovariene sînt indicate în cazul practicării unei laparotomii.

16.2.2. SINDROMUL STEIN-LEVENTHAL

Bartet și Hermann (1911) sînt primii care semnalează tipul de ovar polichistic, dar Stein și Leventhal (1935—1939) descriu entitatea clinică la femei sterile, care au ambele ovare mari, netede, cu multiple chisturi de dimensiuni mici, situate sub un înveliș fibros, însoțite de spaniomenoree progresivă spre amenoree, tendința la obezitate și hirsutism.

Sindromul este rar. A. Blaustein citează un studiu pe 9 000 de laparotomii, în care au fost întîlnite 6 cazuri de sindrom Stein-Leventhal, iar în 686 de cazuri de sterilitate îl întîlnește în 15 cazuri (2—3%).

Semne clinice. — Tulburări menstruale. La pubertate, primele cicluri se pot instala fiziologic, dar amenoreea primară poate fi prezentă în 3% din cazuri. Între 13 și 20 de ani ciclurile menstruale în general neregulate, uneori ovulatorii, permit instalarea sarcinii. Evoluția obișnuită este cu oligomenoree spre spaniomenoree și amenoree în jurul vîrstei de 25—30 de ani. Pot fi întîlnite și perioade de metroragii funcționale, însoțite de algii pelviene. Chiuretajul, practicat în momentul sîngerării sau în perioada în care ar trebui să apară menstruația, arată un endometru proliferativ sau o hiperplazie a endometrului, consecutivă anovulației persistente.

Sterilitatea se explică prin anovulație verificată constant prin curba menotermică monofazică și leziunile histologice ale ovarelor, unde nu se pune în evidență corp galben în fragmentele prelevate. Sterilitatea primară este întîlnită în majoritatea cazurilor (80%), iar cea secundară după vîrsta de 20 de ani, timp în care excepțional s-au putut instala 1—2 sarcini.

Hirsutismul și virilismul sînt adesea simptomele cele mai precoce și alarmante pentru femeie. Pilozitatea excesivă, schimbarea vocii, acneea, hipertrofia clitorisului, hipoplazia uterină, atrofia sînilor au un caracter progresiv. Fenomenele se datorează unei hiperandrogenii de origine ovariană, demonstrată și prin testele dinamice de stimulare-frenare descrise de Jayle.

Mărirea volumului ovarelor bilateral constituie un semn clinic esențial. La cazurile fără tendință la obezitate, la tactul vaginal se delimitează ovarele ca două mase ovoide, dure, netede, în general nedureroase.

Curba menotermică este joasă, monofazică.

Explorări paraclinice. — Ginecografia, mai puţin utilizată în prezent, marchează pe fiecare margine a pelvisului, în spatele planului uterin, două umbre ovoide cu contururi regulate, de dimensiuni apropiate de mărimea uterului.

— Histero-salpingografia permite, la efectuare sau mai tardiv pe clişee de control, delimitarea conturului ovarelor (fig. 16.9).

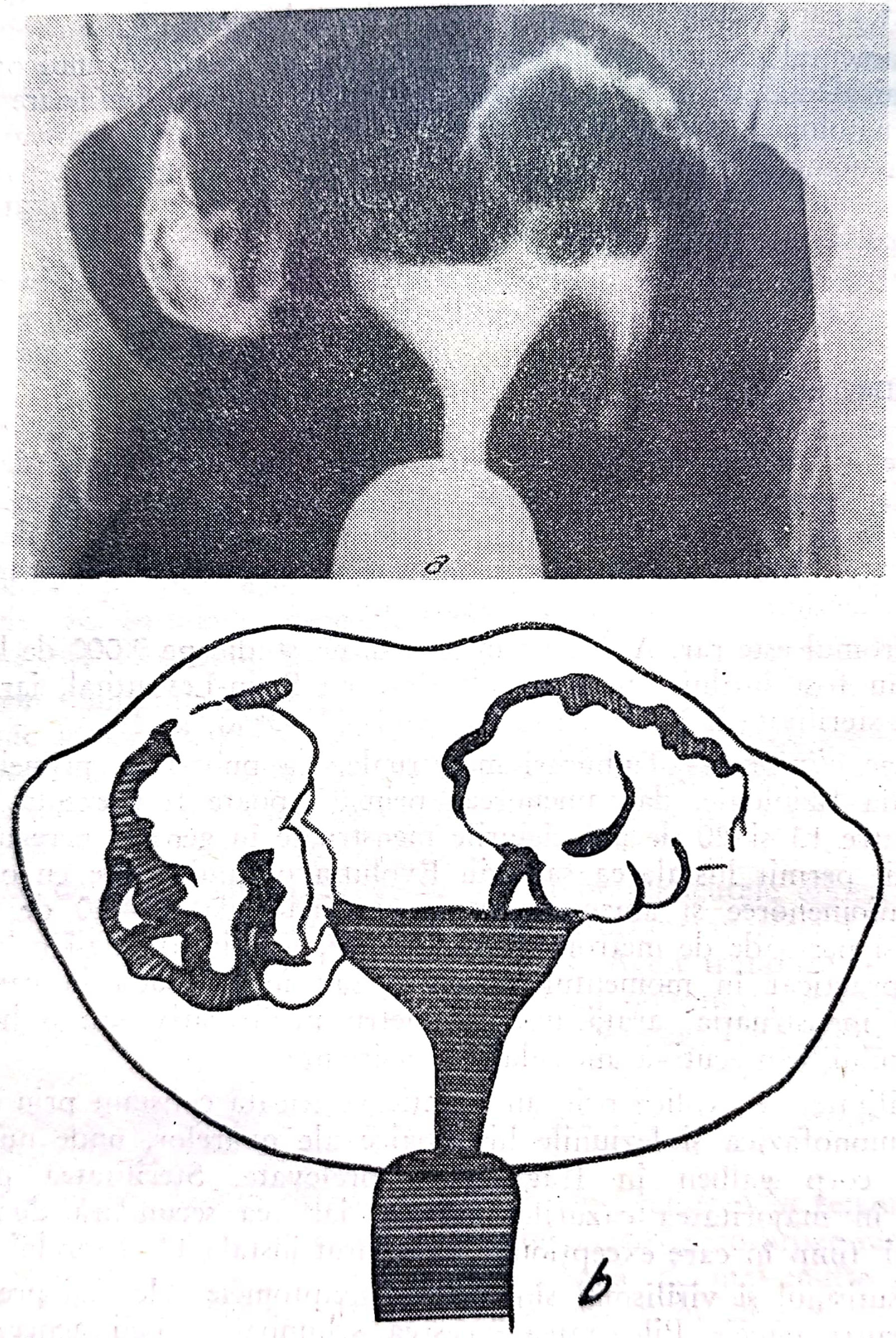

Fig. 16.9. — H.S.G. arată prezenţa celor două ovare mult mărite, caracteristice sindromului Stein-Leventhal (a şi b).

Celioscopia, respectiv laparotomia, sînt suverane. Se vizualizează ovarele cu volumul mărit (de 3—4 ori faţă de normal, putînd lua contact unul cu celălalt), cu suprafaţa albă strălucitoare („ovare de porţelan“) parcursă de vase sangvine vizibile, fără folicul, corp galben sau cicatrizări, şi numeroase chisturi foliculare cu diametrul între 1—2 mm (20—100 pe un ovar). Microscopic, albugineea este groasă (250 de microni) subţiată spre hil; subcapsular se găsesc multipli foliculi chistici (3—8 mm diametru) cu granuloasa tasată, iar teaca internă îngroşată, activă. Hipertecoza corticală este formată de celule asemănătoare celulelor tecale. Corp galben nu se întîlneşte.

Tulburări hormonale. Frotiul hormonal cito-vaginal arată indici eozinofilici şi picnotici între 25—75%, ce corespund unei secreţii estrogenice fără existenţa unei activităţi luteale. Glera cervicală, puţin abundentă, filantă, cu cristalizarea medie, are permeabilitate relativă pentru spermatozoizi. Biopsia endometrului relevă un endometru proliferativ simplu sau hiperplazic, glandulo-chistic, foarte rar secretor.

Dozările hormonale arată următoarele valori: excreţia de pregnandiol redusă (sub 1 mg); nivelul estrogenilor moderat scăzut sau normal; 17-cetosteroizii normali sau crescuţi; gonadotrofinele urinare în limite în general normale; dozările plasmatice — FSH normal sau scăzut, LH crescut, progesteron absent. Nivelul testosteronului seric liber este crescut faţă de cel legat de proteine. Concentraţia molară a proteinei fixatoare are valori scăzute la jumătate faţă de femeile normale în perioada fertilă. Etiologia acestei anomalii ar putea fi un defect congenital sau o alterare a producţiei şi metabolismului androgenic şi estrogenic. Testele hormonale în scop diagnostic relevă persistenţa semnificativă de androsteron-etiocolanolon după blocajul cortico-suprarenalei cu dexametazonă. Testul de frînare-stimulare Jayle arată valori scăzute ale pregnandiolului, pregnantriolul crescut, estrogenii cu valori variabile. În schimb cuplul androsteron-etiocolanolon este constant crescut (3—7 mg), reliefînd o hiperandrogenie de origine ovariană. Cariotipul este de regulă normal.

Fiziopatogenie. În cadrul sindromului Stein-Leventhal elementul important în dereglarea axului hipotalamo-hipofizar l-ar constitui disfuncţia centrului hipotalamic anterior (nucleul suprachiasmatic), tradus prin lipsa factorului de stimulare luteinică (L.R.F.) — absenţa declanşării ovulaţiei. În lipsa progesteronului cu acţiune frenatoare nucleii hipotalamici ventro-mediani secretă constant FSH, care ar determina formarea chisturilor foliculare şi hiperplazia stromei corticale. Prin acelaşi mecanism s-ar putea explica secreţia crescută de androgeni de origine ovariană şi suprarenală (estrogenii secretaţi în permanenţă induc şi creşterea de ACTH), care determină îngroşarea albugineei ovarului. Pe lîngă aceşti factori, existenţa unui defect enzimatic în ovar ar determina reducerea transformării androstendionului în estrogeni, iar hiperandrogenia rezultată blochează producţia şi eliberarea de LH ovulator.

Evoluţie. Ovarul evoluează către ciroză-atrofie (Bailly); menopauza se instalează la vîrste normale. Asocierea mai frecventă a carcinomului endometrului cu sindromul nu este suficient de bine confirmată.

Tratament. Rezultatele cele mai bune sînt obţinute prin rezecţia cuneiformă a ovarelor, preconizată de Stein. În ultimul timp sînt raportate succese terapeutice cu instalarea ciclurilor menstruale şi a sarcinii prin simple biopsii intracelioscopice. Botella-Llusia recomandă o rezecţie întinsă din ovar, care să intereseze şi medulara, realizîndu-se astfel şi o reducere a hirsutismului, care mai poate fi obţinută şi prin blocarea medicamentoasă a producţiei de testosteron.

Inductorii ovulaţiei în tratamentul sterilităţii din cadrul sindromului sînt din ce în ce mai utilizaţi. Astfel, Jeffcoate îl recomandă înaintea oricărei intervenţii chirurgicale. Administrarea gonadotrofinelor trebuie făcută cu prudenţă, datorită pericolului hiperstimulării ovariene. În schimb, tratamentul cu clomifen, tamoxifen are mai puţine riscuri (Greenblatt). Asocierea tratamentului chirurgical cu inductori ai ovulaţiei constituie o măsură terapeutică actuală cu şanse de succes imediat şi rezultate bune la distanţă.

16.2.3. SINDROAME PARASTEINIENE

Sînt mai frecvent întîlnite. Predispoziţia congenitală, inflamaţia şi factorii iatrogeni sînt cauza declanşării distrofiei. Sterilitatea este prezentă. Clinic unul sau ambele ovare au volum uşor mărit (fig. 16.10).

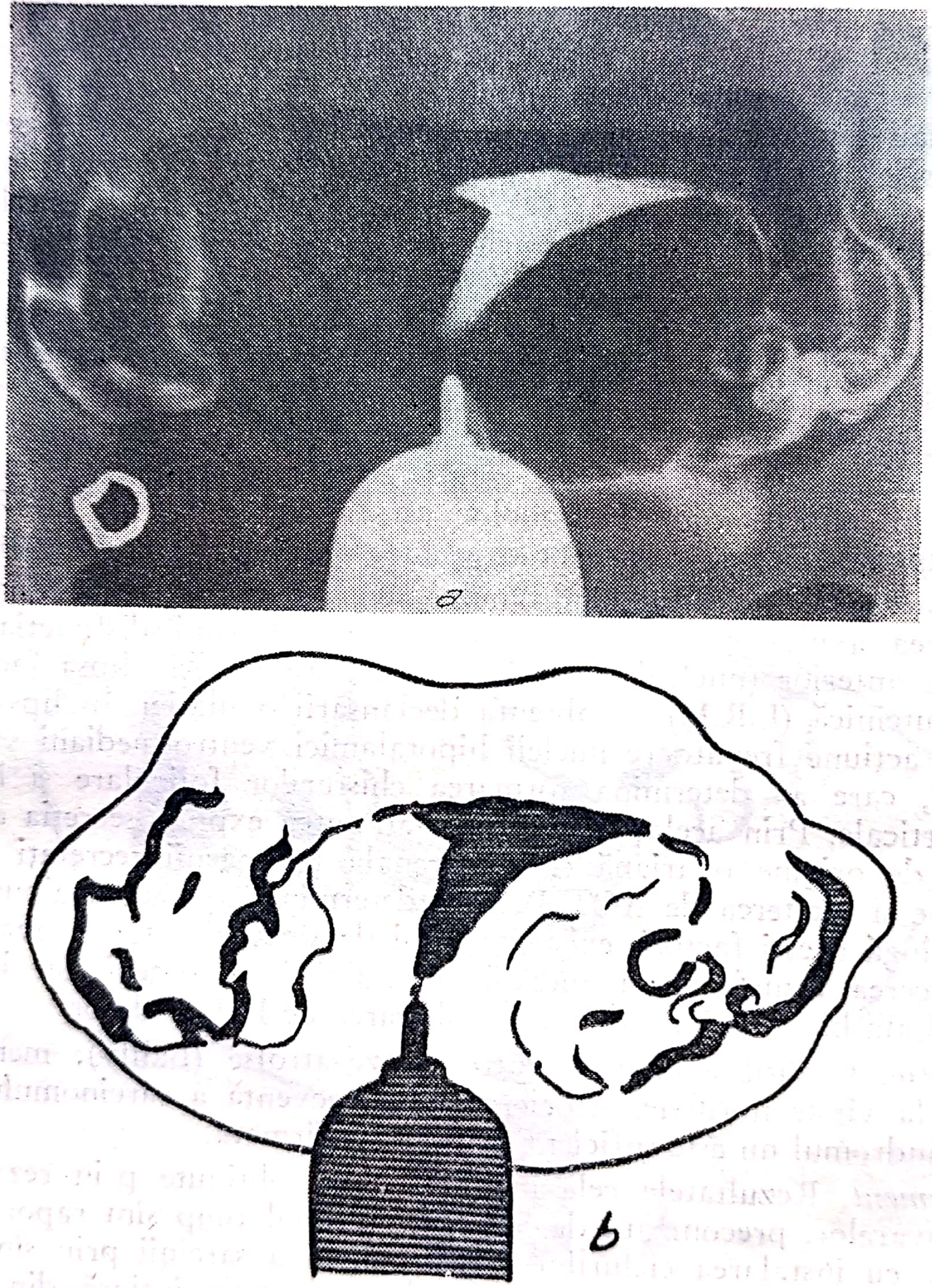

Fig. 16.10 — H.S.G. arată mărirea volumului ovarelor, în special în dreapta (sindromului parasteinian) (a şi b).

Curba menotermică este bifazică, cu platou luteal scurt, iar valorile investigaţiilor hormonale sînt subnormale. Biopsia endometrului relevă o insuficientă maturaţie endometrială.

La celioscopie se recunoaşte ovarul cu volum mărit, cenuşiu, mat, boselat, cu şanţuri şi cicatrice de ovulaţie. Aderenţele perianexiale sugerează etiologia inflamatorie. Biopsia ovariană evidenţiază o densificare periferică fibroasă, ce înconjură o zonă scleroasă, edematoasă, puţin vascularizată, în care se identifică foliculi chistici involutivi şi totdeauna un corp galben, spre deosebire de sindromul Stein-Leventhal.

Tratamentul constă în fizioterapie antiinflamatorie, administrarea cu prudenţă a medicaţiei pentru inducerea sau reglarea ciclului menstrual, precum şi precauţie în recomandarea inductorilor ovulaţiei. În cazuri de nereuşită se poate practica biopsia endoscopică ovariană sau rezecţia cuneiformă.

16.2.4. SINDROMUL GAINES-GEIST

Are aceeaşi simptomatologie clinică ca sindroamele parasteiniene, de care se diferenţiază printr-o obezitate mai accentuată, virilism marcat, hirsutism habitual. Estrogenii, progestagenii şi 17-cetosteroizii sînt net crescuţi, determinînd dezvoltarea unui endometru pseudogestativ. Ovarul mărit prezintă fibroză corticală, însoţită de o luteinizare intensă a tecii foliculare şi hiperplazia medularei.

Tratamentul este asemănător stărilor parasteiniene, la care se adaugă administrarea corticoizilor.

16.2.5. SINDROMUL OVARULUI RESTANT

Este o entitate care defineşte distrofia ovarului restant după ovarectomie unilaterală. Se caracterizează printr-un proces de degenerescenţă sclero-chistică, determinată de procesul patologic preexistent intervenţiei şi/sau deficitului circulator realizat prin intercepţia circulaţiei ovariene după salpingectomie sau histerectomie. Transformarea sclero-chistică sau chiar malignă poate fi favorizată de tentative terapeutice intempestive. Sînt contraindicate tratamentele stimulatoare cu estrogeni, chiar în asociere cu progesteron sau inductori ai ovulaţiei. Se indică blocarea stimulării activităţii ovariene prin progestative de sinteză, extract de colostru, substanţe cu acţiune androgenă. Degenerescenţa polichistică accentuată a ovarului restant sau confirmarea malignizării necesită reintervenţia.

16.2.6. SINDROMUL POLICHISTIC IATROGEN

Se întîlnesc mereu mai frecvent, datorită tratamentelor tulburărilor menstruale, ale sterilităţii. După administrarea de clomifen, tamoxifen, dar mai ales după gonadotrofine, evoluţia chistică a ovarului este posibilă şi puţin controlabilă. Accidentele de hiperstimulare au fost clasificate în 4 grupe de B. Lunenfeld:

— hiperstimulare latentă, cu ovar de volum mărit şi sensibil;
— hiperstimulare patentă benignă, în care cele două ovare, cu volumul mult mărit, se află sub tensiune, fiind dureroase spontan şi la palpare;
— hiperstimulare gravă, cînd apar în plus ascita şi fenomene subocluzive;
— hiperstimulare foarte gravă, cînd la tabloul descris anterior se adaugă tulburări hidro-electrolitice, fluido-coagulante şi tromboze vasculare cu prognostic infaust.

Prevenirea complicaţiilor în tratamentele care induc ovulaţia impune controlul clinic la 2—3 zile, dozarea estrogenilor, urmărirea glerei cervicale, spitalizare la apariția incidentelor. În formele mai severe se preconizează repaus la pat, observație atentă, perfuzii pentru menținerea echilibrului hidro-electrolitic, evacuarea ascitei prin puncție.

Ruptura chisturilor cu hemoragie internă necesită intervenția de urgență.

16.3. DISTROFII PROLIFERATIVE STROMALE

Hiperplazia stromei corticale (hipertecomatoza) se instalează în jurul vîrstei de 40 de ani. Se produce o secreție mare de estrogeni, urmată de: menometroragii prin hiperplazie endometrială, tendință la obezitate și diabet, creșterea tensiunii arteriale, creșterea de 17-cetosteroizi.

Hiperplazia stromei ovariene este întîlnită asociată cu cancerul de endometru, putînd fi considerată ca un factor predispozant.

16.4. DISTROFII REGRESIVE SAU HIPOPLAZIILE OVARIENE

Definesc ovarele mici, nedezvoltate, cu stroma corticală alcătuită din bandelete de țesut fibroblastic și elemente foliculare în număr redus. Se pare că își au originea în tulburările de circulație fetală, tulburări disgenetice sau enzimatice congenitale.

Titrul crescut al gonadotrofinelor presupune o leziune primitivă iremediabilă terapeutic, pe cînd un nivel scăzut sau normal de gonadotrofine, o hipoplazie secundară cu prognostic favorabil la tratamentul de stimulare.

Leziunile ovariene pot fi unilaterale sau simetrice. J. Vague a propus următoarea clasificare anatomică (1964):

— Ovare sub forma unei bandelete fibroase, aplatizată și albicioasă, cu lungimea de 2—5 cm și lățime de 2—5 mm. Sînt constituite dintr-un țesut fibros, care conțin rari foliculi primordiali.

— Ovarul în „sîmbure de curmală“, lung și subțire, asemănător ovarului la naștere. Conține foliculi mai numeroși.

— Ovarul în formă de „drageu“, comparabil cu ovarul fetiței prepubere. Conține foliculi mai rari decît ovarul normal, din care unii pot să ajungă chiar la maturație.

— Ovarul în „găoace de ou“ mic, microchistic, cu suprafața netedă.

Clinic, hipoplazia ovariană determină aspecte variabile: amenoree primară sau secundară, cicluri menstruale neregulate, sterilitate, menopauză precoce. Dezvoltarea pubertară poate fi absentă. În general maturizarea generală este subnormală, cu labii mici, scurte și subțiri, col mic, conic sau șters, uter mic, hipoplazic sau deformat, alungit. La fel, caracterele sexuale secundare sînt subdezvoltate: pilozitate slabă, sîni atrofici, bazin puțin dezvoltat.

Diagnosticul de hipoplazie ovariană poate fi suspectat pe baza datelor clinice, însă numai celioscopia, respectiv biopsia (recomandabil să se practice bilateral pe mijlocul conexității maxime a ovarului), poate să precizeze natura și prognosticul hipoplaziei. Biopsia intracelioscopică cere multă prudență, fiind vorba de ovare mici, cu hilul aproape de locul de prelevare, de unde riscul mare al complicațiilor hemoragice.

S-au conturat trei tablouri clinice:

16.4.1. SINDROMUL DE INSUFICIENȚĂ PRECOCE A OVARULUI

Se întîlnește la femei tinere, la care menarha a apărut la o vîrstă normală, cu cicluri menstruale regulate, o perioadă scurtă de timp. Se instalează apoi o spaniomenoree progresivă, ce duce la amenoree definitivă în jurul vîrstei de 20—30 de ani, etichetată ca menopauză precoce. Sînt prezente bufeurile de căldură, titrul de FSH este crescut.

Explorarea celioscopică descoperă ovare mici în formă de „drajeu" sau „sîmbure de curmală". Histologic, albugineea are grosime neregulată, stroma corticală fibroasă, foliculii ovarieni primordiali par sufocați de zone de scleroză. Are loc o liză precoce a ovocitului cu absența evoluției tecale. Celulele mezenchimale ale tecii interne nu devin endocrine.

16.4.2. SINDROMUL OVARELOR NEFUNCȚIONALE (KLOTZ)

Clinic, sindromul se caracterizează prin amenoree primară, aplazie a labiilor mici, malformații congenitale minore. FSH are valori normale. Stroma ovariană este normală, spre deosebire de sindromul de insuficiență precoce. Pe lîngă numeroși foliculi primordiali, se întîlnesc și cîțiva foliculi atretici. Aceste ovare nefuncționale răspund bine la stimulare cu doze mari de gonadotrofine.

16.4.3. DISTROFIA OLFACTO-GENITALĂ (KALMAN)

Sindromul are ca simptome principale: hipoplazia ovariană cu hiporeceptivitate la gonadotrofine. Anosmia se datorește atrofiei rinencefalului. Leziunile axului hipotalamo-hipofizar întîlnite pot fi congenitale sau dobîndite. Titrul gonadotrofinelor urinare este normal. Și aceste ovare pot fi stimulate cu doze mari de gonadotrofine.

Tratament. În cazul acestor sindroame, în care gonadotrofinele urinare se află în cantități mari, sterilitatea este definitivă, iar tratamentul urmat este paliativ, de creare a ciclurilor menstruale artificiale.

În cazurile în care gonadotrofinuria este scăzută sau are valori normale, se recomandă, pe lîngă inducerea de cicluri menstruale artificiale, administrarea de progestativi în scopul dezvoltării aparatului genital. Pe această pregătire se face tratamentul sterilității cu inductori chimici sau gonadotrofine în doze mari.

BIBLIOGRAFIE

1. ABRAHAM G. E., MAROULIS G. B., MARSHALL J. R. — Evaluation of ovulation and corpus luteum function using measurements of plasma progesterone., *Obstet. and Gynec.*, 44, 522—525, 1974.
2. ABUREL E., PETRESCU V. D. — *Rev. Franç. Gynéc. Obst.*, 4; 299, 1971.
3. BLAUSTEIN A. — Pathology of the female genital tract. Springer-Verlag New York-Heidelberg-Berlin, 1977.
4. BUTCHER R. L. — Changes in gonadotropins and steroids associated wich unilateral ovariectomy of the rat. Endocrinology, 101, 830, 840, 1977.
5. CIOLTEI ANCA — Sterilitatea la femeie. Ed. Științ. Encicl., 1979.
6. CONTAMIN R., BERNARD P., FERRIEUX J. — Gynécologie générale. Edition Vigot Frères, 1977.
7. DISZFALUSY E. — Interrelations between plasma levels of biologically active LH and ovarian and adrenal steroids in the normal menstrual cycle. *J. Reprod. Fertil.*, 51, 193—201, 1977.

17. TUMORILE OVARULUI

Prof. dr. I. CHIRICUȚĂ, dr. S. MUNTEANU, dr. H. T. GAVRILESCU

Generalități și clasificare. Problema practică ridicată de prezența unei tumori ovariene este benignitatea sau malignitatea acesteia. Clinic, tumorile ovariene pot fi împărțite în *chistice* și *solide.* Tumorile epiteliale sînt primar chistice, multe din acestea avînd și componente solide. Tumorile cu punct de plecare în stromă sînt în general solide, dar pot să conțină și cavități chistice concomitente sau provenite prin degenerarea chistică a țesutului tumoral. Din punct de vedere clinic, toate tumorile solide au un oarecare grad de potențial malign, cu excepția fibromului. În tumorile chistice, cu cît componenta solidă este mai bine reprezentată, cu atît probabilitatea malignității este mai mare. Toate metastazele în ovar ale unor cancere cu altă localizare primară sînt tumori solide. Menționăm că frecvența tumorilor maligne este mai mare peste 30—35 de ani.

Extrema diversitate a tumorilor ovariene este explicată de structura histologică complexă a ovarului matur, care evocă momente din ontogeneza sa.

O clasificare exhaustivă a tumorilor ovariene se poate face numai pe *criterii histopatologice*, iar aspectul dominant relevat de examenul microscopic este stabilirea *benignității sau malignității* tumorii.

În cazul tumorilor cu originea în epiteliul de acoperire al ovarului (cele mai frecvente tumori ovariene), evaluarea gradului de malignitate se face prin aprecierea a două aspecte microscopice esențiale: (1) *amploarea atipiilor celulare* (anaplazia) și activitatea mitotică și (2) prezența sau absența *invaziei stromei de către elementele epiteliale.* Pentru stabilirea diagnosticului de tumoare malignă este necesară evidențierea ambelor aspecte menționate. Atunci cînd nu se poate evidenția invazia stromei, chiar dacă celulele sînt anaplazice, se consideră că tumoarea este *„la granița“* dintre benign și malign (borderline tumours). Astfel, este posibil ca o tumoare să se extindă la peritoneu și totuși să fie considerată ca o tumoare cu malignitate „de graniță“; în acest caz, determinarea tumorală peritoneală este o simplă însămînțare la suprafața peritoneului, fără invazia acestuia (Scully, cit. de Parsons și Sommers, 1978).

Deoarece tratamentul și prognosticul tumorilor ovariene depinde direct de tipul histologic, Federația Internațională de Ginecologie și Obstetrică a stabilit următoarea clasificare histologică a tumorilor ovariene (Serov, Scully, Sobin, 1973), acceptată de OMS:

I. *Tumori „epiteliale"*

- — Seroase
- — Mucinoase
- — Endometroide
- — Cu celule clare („mezonefroide")
- — Brenner
- — Mixte

} Benigne

} Cu malignitate „limită" („de graniță")

} Maligne

- — Nediferențiate
- — Neclasificate (nespecifice)

II. *Tumori stromale derivate din cordoanele sexuale*

- a) Tumori cu celule granuloase
  - — tumori cu celule granuloase
  - — tecomul, fibromul
- b) Androblastoamele, tumori cu celule Sertoli-Leydig
  - — bine diferențiate (adenomul Pick, tumori cu celule Sertoli)
  - — tumori cu diferențiere intermediară
  - — tumori nediferențiate
  - — tumori cu elemente heterologe
- c) Ginandroblastomul
- d) Neclasificate

III. *Tumori cu celule lipidice*

IV. *Tumori derivate din celulele germinale*

- a) Disgerminomul
- b) Tumorile sinusului endodermal
- c) Carcinomul embrionar
- d) Poliembriomul
- e) Teratoamele
  - — mature
  - — mature (chistul dermoid)
  - — monodermale (struma ovarii, carcinoidul)
- f) Formele mixte

V. *Gonadoblastomul*

VI. *Tumori ale țesuturilor moi nespecifice ovarului*

VII. *Tumori neclasificate*

VIII. *Tumori secundare (metastatice)*

XI. *Stări pseudotumorale* (luteomul de sarcină etc.)

Expunerea noastră se va face pe baza unei clasificări mai simplificată, clinică-histologică, care ține cont de aspectul tumorii (chistică sau solidă), activitatea funcțională (feminizantă, virilizantă, indiferentă), precum și de evoluția acesteia (benignă sau malignă) (Sîrbu, 1976). Conform acestei clasificări, distingem:

A. *Tumori ovariene primare*

1. Tumori epiteliale: benigne (chistul seros simplu, chistul papilar, chistul mucinos) și maligne (adenocarcinoamele);
2. Tumori conjunctive;
3. Teratoame (teratomul chistic, teratomul solid);
4. Tumori cu morfologie și funcție specială
   - 4.1. Tumori feminizante (tecomul, tumoarea cu celule granuloase)
   - 4.2. Tumori virilizante (arenoblastomul)
   - 4.3. Tumori mixte (ginandroblastomul)
   - 4.4. Tumori indiferente (disgerminomul)
   - 4.5. Tumoarea Brenner

B) *Tumori ovariene secundare* (metastatice)

17.1. TUMORI EPITELIALE

17.1.1. TUMORILE EPITELIALE BENIGNE

Prof. dr. I. CHIRICUȚA, dr. H. T. GAVRILESCU

Chistul seros simplu. Cea mai frecventă tumoare chistică benignă este chistul seros simplu, care nu are caractere clinice particulare, diagnosticul putîndu-se stabili numai după extirparea acestuia. Formațiunea tumorală este netedă, albă-strălucitoare, cu pereți subțiri, dar rezistenți, în tensiune prin prezența unui lichid clar sero-citrin, care ocupă cavitatea uniloculară a chistului. Suprafața internă a chistului este de asemenea netedă, fără prelungiri papilare sau arii solide. Histologic, pereții chistului sînt un epiteliu format din straturi de celule cubice asemănătoare epiteliului tubar.

Atitudinea terapeutică este chirurgicală în prezența oricărei formațiuni chistice ovariene *persistente*, din două motive: 1) în evoluția sa chistul ocupă treptat întregul ovar, compromițîndu-l integral, iar o intervenție timpurie poate salva parțial ovarul; 2) deosebirea dintre o tumoare benignă și una malignă poate fi făcută numai prin examen histologic sau eventual prin secționarea și examinarea macroscopică a tumorii extirpate.

Chisturile seroase simple, dacă au înlocuit integral țesutul ovarian normal și sînt bilaterale, se operează prin histerectomie cu anexectomie bilaterală. Chisturile foarte mari se extirpă după evacuarea prin puncția intraoperatorie a acestora, luîndu-se toate precauțiile pentru a nu disemina conținutul lichid. Spargerea intempestivă a chistului în timpul manevrelor intraoperatorii este o neglijență gravă, care poate determina diseminarea unui cancer. Atunci cînd este transformată chistic doar o porțiune din ovar, se extirpă doar chistul, conservîndu-se restul ovarului.

Chistul papilar sau vegetant. Chistadenomul proliferativ papilar Waldeyer sau mai pe scurt chistadenomul seros, reprezintă o treime din chisturile ovariene, respectiv 20$^{0}/_{0}$ din tumorile ovarului, fiind caracterizat prin prezența de vegetații papilomatoase la suprafața internă a chistului și mai rar la exteriorul acestuia. Lichidul care umple cavitatea chistului, frecvent multiloculară, este seros, clar, galben-citrin. Puterea de proliferare a formațiunilor papilare și orientarea acestora față de peretele chistului poate realiza, pe lîngă aspectul obișnuit, de tumoare chistică cu conținut lichid și vegetații intrachistice, încă trei aspecte particulare: de tumoare pseudosolidă încapsulată (chistul plin de vegetații, cu conținut seros redus), tumoare chistică cu vegetații radiare perichistice și tumoare solidă acoperită cu mici granulații, luînd aspect conopidiform. Prezența proliferărilor papilomatoase duce de la început la suspectarea unui cancer, iar examenul microscopic stabilește natura benignă sau malignă a tumorii. Tumoarea este considerată benignă cînd proliferările papilomatoase formate dintr-un ax conjunctiv uneori ramificat sînt acoperite cu unul sau mai multe straturi de celule cilindrice asemănătoare epiteliului trompei, fără să se piardă aspectul ordonat al modelului celular, oricît de intensă ar fi proliferarea celulară. În *tumorile „de graniță"* (borderline) apare o mare varietate în dimensiunea celulelor care se dispun îngrămădite în mai multe straturi în palisadă, fără invazia suportului conjunctiv al acestor celule anaplazice. Atunci cînd alături de anaplazia celulară se constată și invazia țesutului conjunctiv de susținere și a peretelui chistului (cu apariția de mase epiteliale mari, solide, invazive), diagnosticul histologic este de *chistadenocarcinom papilar seros.* Prognosticul chistadenoamelor seroase „la granița" malignității este mult mai bun decît al chistadenocarcinoamelor seroase: 76% față de 13% supraviețuire după 10 ani, în statistica lui Santesson și Kottmeyer.

Atitudinea terapeutică este individualizată în funcție de vîrsta bolnavei (aceste tumori apar la orice vîrstă) și aspectul ovarului controlateral (tind să fie bilaterale), avînd în vedere că diagnosticul de benignitate se poate stabili doar prin examen histologic. Atunci cînd atitudinea noastră a fost conservativă — anexectomie unilaterală — cum se întîmplă în chisturile unice, intacte, la femei tinere, dar examenul histopatologic relevă un cancer, se va relua tratamentul conform principiilor corecte de tratament al unui cancer ovarian.

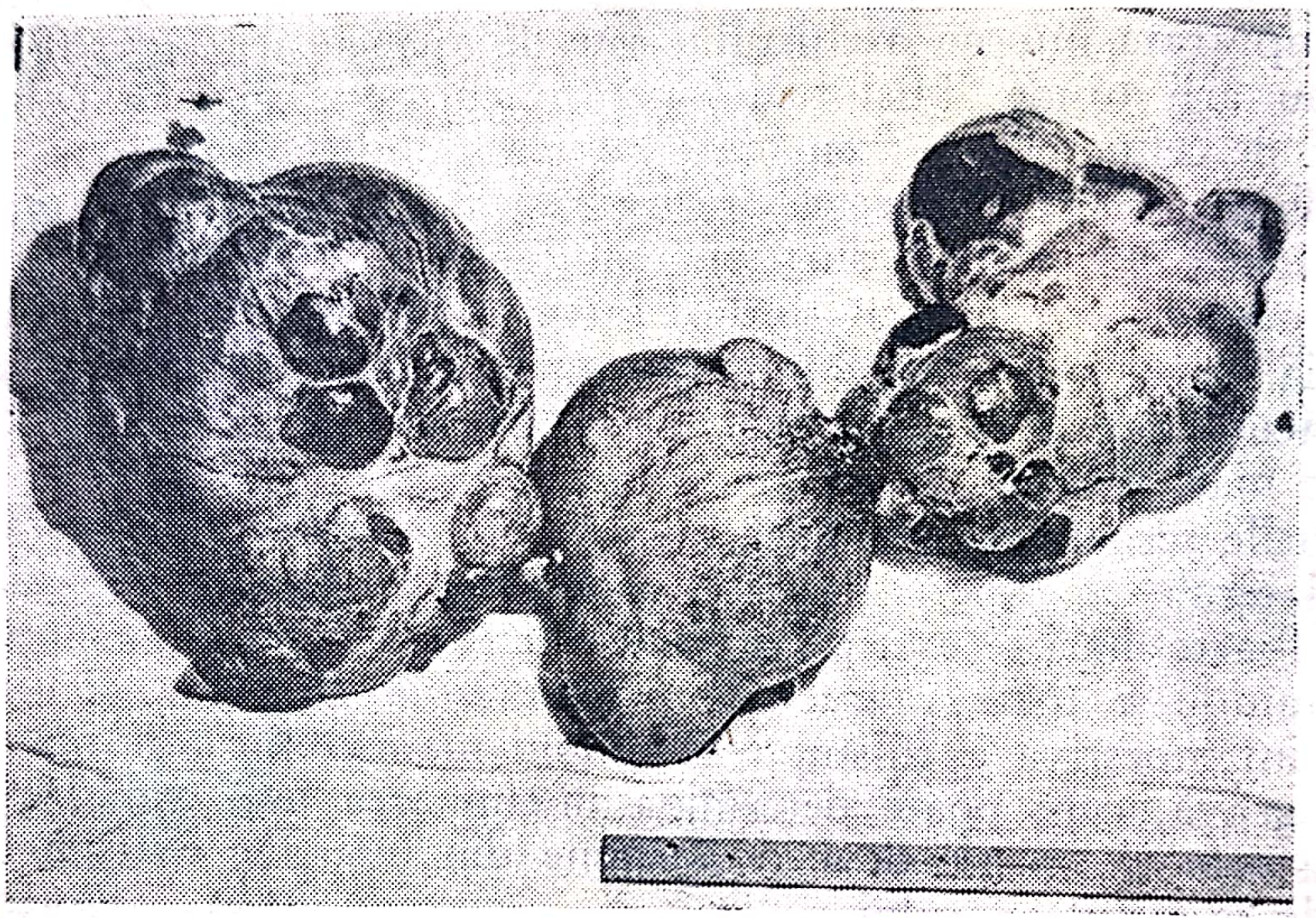

Fig. 17.1. — Chistadenom ovarian. Aspectul exterior sugerează multilocularitatea chistului, iar transparența pereților în diferite compartimente, precum și strălucirea capsului pledează pentru benignitatea tumorii.

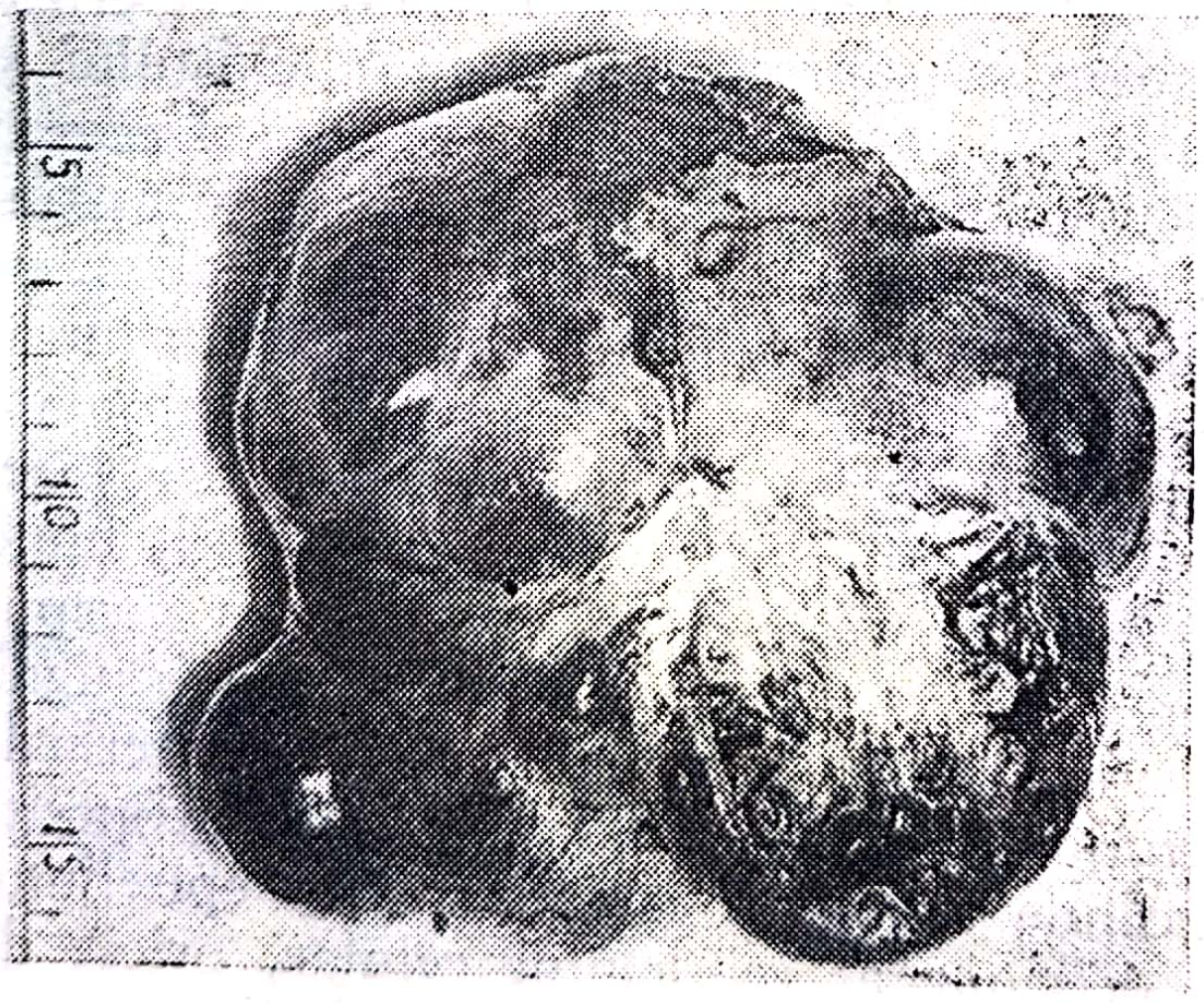

Fig. 17.2. — Chistadenom mucinos de peste 15 cm diametru. Aceste chisturi sînt frecvent multiloculare, cu pereți groși și fibroși în unele zone, subțiri și transparenți în altele (zone mai boselate). Uneori, în capsula externă conțin arii tumorale solide, zonele cele mai susceptibile de a fi sediul unei transformări maligne.

Chistadenomul mucinos. Chistul ovarian mucinos reprezintă 20% din tumorile ovariene, fiind în jumătate din cazuri întîlnite după menopauză și foarte rar înainte de pubertate. Este voluminos (15 cm diametru în medie) cu tendință la lobulare, datorită interiorului aproape totdeauna multilocular, cu chisturi „fiice în cavitate“ (fig. 17.1 și fig. 17.2). Conținutul chistului este format dintr-o secreție gelatinoasă lipicioasă dar solubilă în apă, translucidă, galbenă sau maronie (dacă a survenit o hemoragie intrachistică), compusă din mucină. Proprietatea adezivă a acestei secreții determină apariția „peritonitei gelatinoase" (pseudomixomul peritoneal) prin ruperea și scurgerea conținutului acestuia.

Forma benignă este caracterizată microscopic prin dispunerea într-un singur strat a unor celule epiteliale cilindrice, cu aspect de „pahar cu picior", prin distensia dată de mucus și plasarea nucleilor la baza celulei. Este importantă diferențierea microscopică a formelor „la graniță cu malignitatea", în care supraviețuirea după 10 ani este de aproape 70% (Santesson), față de cancerele mucinoase, unde supraviețuirea este doar de 34%. În general, frecvența formelor maligne este mult mai mică (6%) în categoria chisturilor mucinoase decît în cea a chisturilor seroase. Atitudinea terapeutică este chirurgicală, fiind conservativă la femeile tinere; la femeile în postmenopauză se face histerectomie totală cu anexectomie bilaterală.

17.1.2. TUMORILE EPITELIALE MALIGNE

Prof. dr. I. CHIRICUȚĂ, dr. S. MUNTEANU

Generalități. Cancerele ovariene cuprind un grup foarte heterogen de tumori, însumînd 85,90% din totalitatea tumorilor ovariene maligne. Provin din punct de vedere histogenetic din „epiteliul" ovarian, constituindu-se tumori de tip glandular, deci *adenocarcinoame* (fig. 17.3), care pot fi macroscopic chistice și / sau solide, simple sau vegetante (endo- și / sau exochistice). Clasificările histologice moderne recunosc apoi o formă seroasă, mucinoasă (mucoidă), endometroidă sau mixtă, precum și adenocarcinomul cu celule clare (mezonefroid) și cel nediferențiat. Fiecare din aceste forme anatomice are o variantă net malignă și una cu malignitate redusă („malignitate limită" — borderline malignancy), în care nu poate fi pusă în evidență invazia stromei, iar comportamentul clinic le apropie mai mult de tumorile benigne. În sfîrșit, în ultimul timp, toate tipurile de adenocarcinoame ovariene au fost subîmpăr-

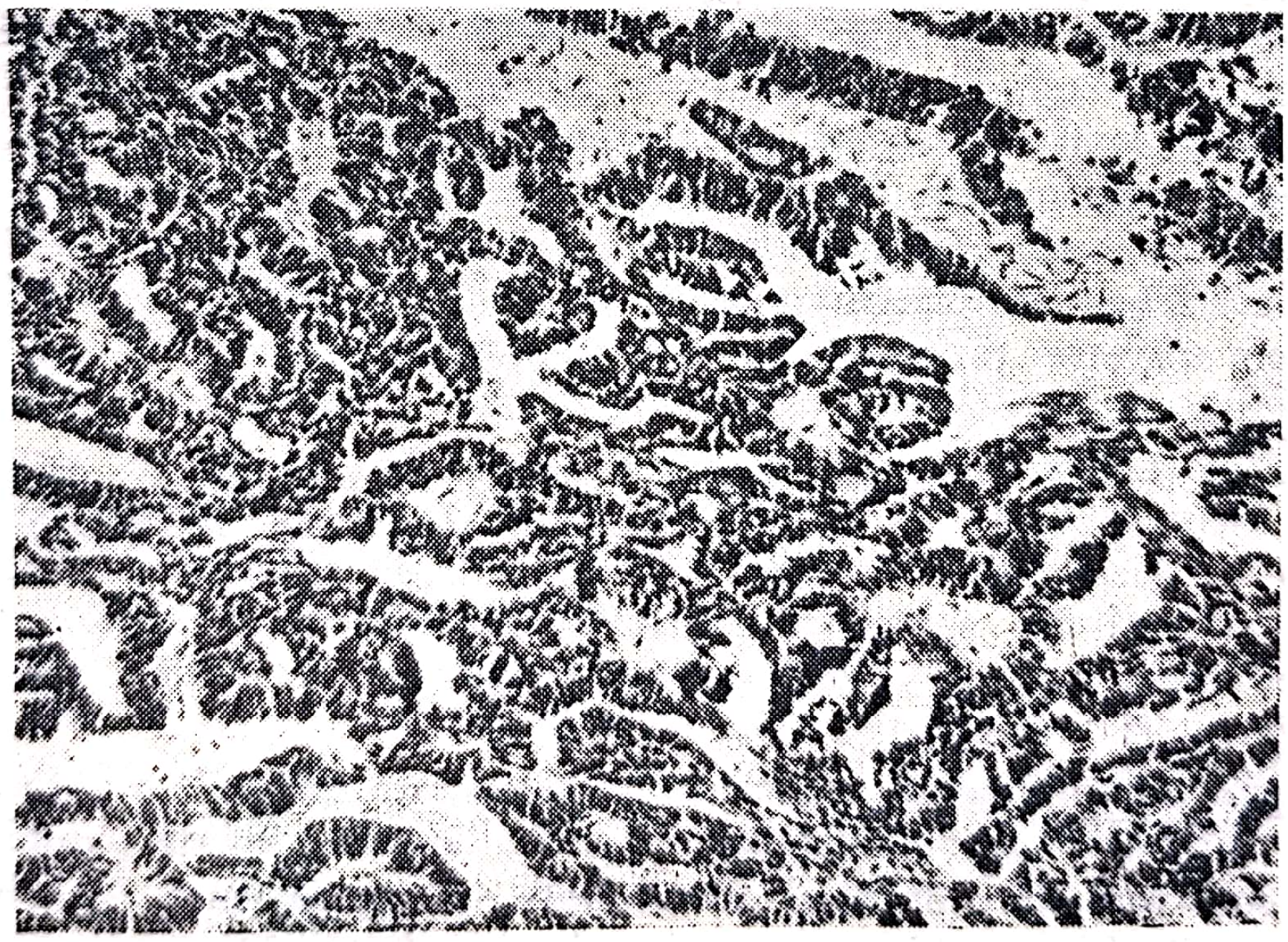

Fig. 17.3. — Adenocarcinom ovarian.

ţite în mai multe gradinguri de malignitate (G_1—G_3), în funcţie de proporţia mai mică sau mai mare de celule nediferenţiate.

Dacă la cele menţionate adăugăm faptul că însăşi varianta benignă a tumorilor epiteliale se poate transforma în orice moment al evoluţiei în varianta malignă, că nu există nici un indicator obiectiv al acestui potenţial de malignizare, înţelegem de ce atît clinicianul, chiar în faţa abdomenului deschis, cît şi anatomopatologul, cu piesa sub microscop, întîmpină uneori serioase dificultăţi în stabilirea unui verdict exact şi indicarea tratamentului cel mai potrivit.

Dacă s-a consacrat un capitol aparte pentru tumorile epiteliale benigne şi altul pentru cele maligne, aceasta a urmărit mai mult un scop didactic, de ordonare a datelor, deoarece din punctul de vedere al clinicianului problemele se pun cu totul altfel; epidemiologia, clinica, diagnosticul şi pînă la un punct tratamentul tumorilor ovariene este unitar, indiferent de varietatea histologică şi de eticheta de „benign" sau „malign", atît de relativă în acest capitol de patologie oncologică. Toate aceste aspecte şi încă altele semnalate la locul potrivit trebuie bine cunoscute de clinician şi anatomopatolog, pentru că ele conferă o biologie particulară diferitelor cancere ovariene, cu implicaţii importante în evoluţia naturală, prognostic şi tratament.

În ansamblu, cancerele ovariene au un prognostic rezervat; sînt considerate drept cel mai sumbru capitol al patologiei oncologice din sfera genitală feminină. Cu toate că reprezintă mai puţin de un sfert din cancerele ginecologice, prin letalitatea lor ridicată totalizează aproape jumătate (47%) din decesele prin cancer genital la femeie (Barber, 1979).

Epidemiologie. Datele de *morbiditate* sînt surprinzător de sărace şi incomplete. Un studiu recent (Hiraiama, 1979) găseşte variaţii geografice importante, plasînd Suedia (15,1‰000) pe primul loc şi Japonia (2,8‰000) pe ultimul loc al unei largi scări de incidenţă. S-a mai remarcat (Ceaklin, 1965 ş.a.), că există o strînsă corelaţie între morbiditate şi modul de viaţă, procesul de urbanizare fiind corelat cu incidenţe semnificativ mai ridicate ale cancerului decît ariile rurale. Datele privind ţara noastră (Bolba, 1981; Panaitescu, 1976) constată pentru judeţul Cluj (media anilor 1974—1978) o morbiditate de 7,8‰000 iar pentru judeţul Timiş (1970—1972) de 7,9‰000, cu care ne înscriem printre ţările cu morbiditate medie prin cancerul ovarian, la nivelul ţărilor vecine: R. P. Ungară, R. P. Bulgaria, R. S. F. Iugoslavia.

Rata *mortalităţii* evoluează oarecum paralel cu cea a morbidităţii, în sensul că pentru fiecare 3 cazuri noi de îmbolnăvire se înregistrează 2 decese, ceea ce înseamnă o *letalitate* neobişnuit de ridicată a cancerelor ovariene. Pe o statistică colectivă cuprinzînd 23 000 de bolnave, întocmită de noi (Chiricuţă-Munteanu, 1982) supravieţuirea medie după 5 ani a fost de 31,3%, cu valori extreme de 16,7% şi 36,0%.

În *concluzie,* incidenţa cancerului ovarian este paralelă cu gradul de urbanizare şi industrializare (obiceiuri, regim alimentar, mediu ambiant etc.) şi este, aşa cum remarcă numeroşi autori, într-o creştere lentă (Newhouse, 1977; Kolstad, 1977; Tvetanski, 1979; Silverberg, 1981). Dacă extrapolăm şi la ţara noastră tendinţele observate pe plan mondial, este de întrevăzut că prin scăderea continuă a mortalităţii datorită cancerului uterin, importanţa relativă a cancerului ovarian va creşte în viitorul apropiat, astfel încît pentru ginecologia oncologică acesta va deveni şi la noi problema numărul unu.

S-au făcut numeroase încercări în vederea descoperirii unor *parametri epidemiologici*, care să permită individualizarea populaţiei cu risc crescut de îmbolnăvire, dar concluziile sînt lipsite de fermitate şi au, cel mult, o valoare orientativă. Se consideră că ar exista un risc crescut de îmbolnăvire în următoarele situaţii:

— vîrsta între 40 şi 69 de ani, cu un vîrf între 50 şi 59 de ani (la lotul Institutului Oncologic Cluj-Napoca, cuprinzînd peste 800 de bolnave, vîrsta medie era de 50,4 ani);

— antecedente heredo-colaterale de cancer ovarian (mamar şi de endometru);

— antecedente personale de tulburări de ciclu, denotînd un grad de disfuncţie ovariană;

— o perioadă de activitate genitală marcată de tendinţa la sterilitate, nuli-pauciparitate (concepţie dificilă, relativ tîrzie, după mai mulţi ani de infertilitate, avorturi habituale, naşteri puţine);

— expunere mai tîrzie la bolile infecto-contagioase ale copilăriei, în perioada peripuberală; se atribuie în schimb un rol „protector" parotiditei epidemice;

— expunere la noxe exogene: pulberi de azbest, talc, iradiere repetată pe pelvis; utilizarea redusă a anticoncepţionalelor;

— apartenenţa la grupa sangvină A/II.

Desigur, aceşti parametri, mult prea vagi, nu pot fi folosiţi la preselecţia unei populaţii cu risc pentru cancerul ovarian. Dacă se ţine însă seama că la naştere fiecare fetiţă are un risc de 6—7% de a face în cursul vieţii o tumoare ovariană şi că aproximativ 15% din aceste tumori vor fi maligne (DiSaia, 1975), este de înţeles că atitudinea medicului faţă de neoplasmele ovariene trebuie revizuită fundamental, inclusiv prin însuşirea tuturor acestor date de epidemiologie.

Evoluţia naturală şi unele aspecte ale biologiei cancerelor ovariene. a) Ovarul, prin particularităţile dezvoltării sale ontogenetice complexe, conţine în structura sa o multitudine de ţesuturi, de provenienţă foarte diferită, unele cu un potenţial ridicat de malignizare. De aceea, capitolul consacrat biologiei cancerelor ovariene nu poate începe decît cu o scurtă trecere în revistă a *histogenezei* lor. Cancerele ovariene îşi au punctul de plecare în epiteliul ovarian, derivat din epiteliul celomic primitiv, care se continuă nemijlocit cu mezoteliul peritoneal. Conform părerii lui Woodruff şi TeLinde (1969), cancerele ovariene nu ar fi din punct de vedere histogenetic epitelioame în înţelesul obişnuit al cuvîntului, pentru că nu se păstrează o relaţie specifică cu celula de origine nici din punct de vedere histologic, nici, mai ales, în privinţa potenţialului de creştere sau a modului de diseminare. Cancerul ovarian se dezvoltă din epiteliul de înveliş al ovarului, dar acesta, prin originea comună din epiteliul celomic primitiv, este foarte înrudit cu *mezoteliul* peritoneal, precum şi cu limitantele epiteliale endocavitare ale întregului tract genital superior.

În altă ordine de idei, unele observaţii pe animale atrag atenţia asupra faptului că momentul ovulaţiei ar constitui un puternic stimul proliferativ pentru epiteliul ovarian şi dacă ovulaţia se repetă cu o frecvenţă ridicată (cum este cazul la om), ea poate să reprezinte factorul declanşant al unui proces carcinogenic. Pe de altă parte, la om condiţiile psiho-sociale fac ca majoritatea ovulațiilor să fie lipsite de scop (inutile), împiedicînd astfel instalarea unei perioade fiziologice protectoare, de anovulație (sarcini, alăptare). În schimb, la mamifere, potențialul reproductiv se exercită la maximum, ducînd la lungi perioade de repaus ovulator, ceea ce constituie un factor de protecție față de carcinoamele ovariene, foarte rare la acestea.

Recent, Casagrande și colab. (1979) reiau ipoteza *ovulației neîntrerupte* ca element dominant în histogeneza cancerelor ovariene. Ei constată că se constituie ca factor protector pentru cancerele ovariene:

— creșterea numărului de sarcini (chiar și cele neduse la termen);
— creșterea numărului de nașteri (urmate de alăptare);
— folosirea anticoncepționalelor care suprimă ovulația.

Privind datele de histogeneză a cancerelor ovariene se cuvine să amintim și despre relația posibilă dintre tumorile ovariene benigne și cele maligne, despre mult controversata „malignizare“ a tumorilor ovariene benigne. Astfel, făcînd o sinteză a literaturii, Chiricuță (1981) găsește că riscul de malignizare este pentru chisturile seroase de 30—50%, pentru cele mucinoase de 8—10%, iar pentru tumorile vegetante și papilare de 28—45%. Ideea malignizării posibile a unei tumori benigne se bazează pe cel puțin două argumente incontestabile:

— *clinic:* tumori ovariene avînd o existență (cunoscută) de mai mulți ani și toate caracteristicile benignității, care la un moment dat încep să crească rapid, își schimbă consistența, își pierd mobilitatea, cu un cuvînt cîștigă amprenta unei tumori maligne (dovedită ca atare prin laparotomie-biopsie);

— *histopatologic:* descoperirea în cadrul unor tumori ovariene clinic benigne a unor focare de transformare malignă incipientă și faptul că aproape tuturor tumorilor ovariene maligne le corespund o variantă benignă și una intermediară (borderline), sugerînd ideea de evoluție de la benign la malign.

b) *Evoluția naturală și căile de diseminare în cancerul ovarian.* Gravitatea ieșită din comun a cancerelor ovariene este subliniată de evoluția naturală foarte rapidă a bolii (netratată) sau de reapariția frecventă și dezvoltarea supraacută a unei recidive (după un tratament considerat radical), care depășesc cu mult ritmul evolutiv al celorlalte cancere ale sferei genitale (supraviețuirea medie în cancerul ovarian netratat se apreciază la 1,4 ani din momentul diagnosticului) (Barber, 1979).

Un aspect al biologiei particulare a cancerelor ovariene este modul de diseminare. Se admit trei căi principale de diseminare: — calea peritoneală (cea mai frecventă), calea limfatică și calea sangvină.

Calea peritoneală. Cancerul ovarian are un *adevărat tropism,* probabil prin originea embriologică comună pentru peritoneu și formațiunile anexe ale acestuia. Diseminarea peritoneală urmează căile uzuale prin care lichidul peritoneal, diversele particule sînt vehiculate și depurate din cavitatea peritoneală și anume: în sens cranial prin spațiul parieto-colic drept către fața inferioară a hemidiafragmului drept. Vecinătatea apropiată de pelvis a marelui epiploon, a cecului, a ileonului terminal în dreapta, a colonului sigmoidian în stînga fac ca peritoneul acestor organe să fie precoce sediul unor diseminări secundare.

Pe măsura evoluţiei bolii dimensiunile ovarului tumoral creşte, neoplazia se bilateralizează (printr-un mecanism incomplet elucidat)*, iar însămînţările pe formaţiunile peritoneale vecine devin din ce în ce mai numeroase şi concresc cu tumorile anexiale. Relativ curînd, în evoluţia naturală a bolii se realizează un bloc tumoral fixat în pelvis, care cuprinde uterul, anexele, eventual şi intestinele şi determină compresiuni pe organele digestive de vecinătate, realizînd un sindrom oclusiv. În felul acesta, *cancerul ovarian debutează ca o neoplazie a organelor genitale, devine curînd o boală a peritoneului, dar în cea mai mare parte a evoluţiei sale este un cancer al organelor digestive* (Griffiths, Chiricuţă, Munteanu, 1974).

Diseminările pe peritoneul parietal, mai rar pe cel visceral, sînt la început de dimensiuni mici (miliare), dar ajung curînd la dimensiuni apreciabile, fixînd tumoarea pelvi-abdominală la peretele abdominal. Aceste diseminări se aglomerează de-a lungul spaţiilor parieto-colice, cu precădere în dreapta (adevărate „şosele de diseminare", Chiricuţă), pînă pe faţa inferioară a hemidiafragmului drept, unde constituie tumori secundare de volum considerabil.

Însămînţările în marele epiploon apărute relativ precoce, converg spre formarea unei adevărate platoşe epiploice care, în final, determină un sindrom ocluziv mai ales la colonul transvers. Alteori, diseminarea epiploică este mai discretă; pare să se facă pe căile limfatice ale acestuia şi dă fie noduli răspîndiţi în masa epiploonului, fie nodozităţi tumorale înşirate moniliform în zona ganglionilor marii curburi gastrice.

Interferenţa neoplaziei ovariene cu funcţia digestivă în sensul celor arătate (vezi simptomatologia clinică), producerea revărsatelor seroase şi consumul metabolic enorm impus de masa tumorală în continuă creştere (poate nici o altă tumoare malignă nu produce, „cantitativ" vorbind, o masă tumorală atît de voluminoasă), alterează curînd starea generală, ducînd la emanciparea progresivă caracteristică cancerului ovarian, care contrastează cu volumul mare al abdomenului.

Din acest mod de diseminare rezultă cîteva consecinţe practice importante de cunoscut:

— tumori aparent strict localizate, la unul sau ambele ovare, trebuie considerate potenţial diseminate, de unde necesitatea asocierii chimioterapiei ca tratament adjuvant al chirurgiei, pentru distrugerea eventualelor însămînţări microscopice, chiar în formele cele mai incipiente ale cancerului ovarian;

— tumorile exofitice sau cele endofitice care se sparg în timpul manevrelor de decolare, au un potenţial ridicat de diseminare, scăzînd cu 20—30% proporţia curabilităţii (Purola, Young);

— modalităţile atît de variate de diseminare impun o explorare minuţioasă a zonelor predilecte de metastazare, posibilă numai printr-o laparotomie largă, de cele mai multe ori xifo-pubiană; laparotomiile „minime", estetice, inclusiv cele prin incizie Pfannenstiel, trebuie abandonate;

---

* Intimitatea procesului prin care proliferarea malignă a epiteliului ovarian se „implantează" pe suprafeţele seroase nu este bine cunoscută. Woodruff (1969) susţine că aceste implante nu sînt de fapt tumori secundare, ci multiple focare primitive, în accepţiunea unei geneze multifocale a cancerului ovarian, cu dezvoltare simultană sau succesivă a unor cancere ovariene primitive din epiteliul ambelor ovare şi mezoteliul peritoneal, sub acţiunea unui stimul carcinogenetic comun. Pledează pentru acest mecanism: frecvenţa bilateralităţii, precocitatea însămînţărilor peritoneale şi frecvenţa recidivelor după o chirurgie aparent radicală.

— surse importante de diseminare, la început microscopică, unele structuri peritoneale trebuie incluse obligator în piesa de exereză chirurgicală, chiar cînd sînt aparent indemne; ligamentele largi, marele epiploon, peritoneul pelvin;

— peritoneul, care favorizează diseminarea în suprafață, ca niște „pete de ceară", reprezintă un timp relativ îndelungat o barieră în calea propagării neoplaziei spre structurile subiacente. Această situație oferă chirurgiei posibilitatea unei ablații radicale, cu decolări largi și sacrificii de peritoneu (o adevărată peritonectomie), cu îndepărtarea în bloc a organelor genitale interne și a tumorilor pelviene pe cale *subperitoneală*.

Calea limfatică de diseminare a fost „redescoperită" relativ recent, prin studiile limfografice și cercetările în legătură cu formarea ascitei. Se descriu trei modalități de diseminare limfatică:

(1) calea ligamentelor lombo-ovariene, care drenează spre ganglionii aortico-cavi. Se apreciază că pînă la 20% din bolnavele considerate în stadiul I au metastaze în acești ganglioni, iar în fazele terminale ale bolii prinderea acestor ganglioni ajunge pînă la 60—80% (Musumeci, 1980);

(2) calea mezoului ovarian și a ligamentelor largi drenează limfa spre ganglionii pelvieni; pe calea ligamentului rotund sînt invadați ganglionii inghinali;

(3) calea transdiafragmatică este principala cale de diseminare limfatică pentru că 80% din fluidul peritoneal (normal sau ascitic) se drenează prin capilarele limfatice ale peritoneului subdiafragmatic spre un plex intradiafragmatic (Feldman și Knapp, Bagley, Piver ș.a.); de acolo spre plexul subpleural, canalele limfatice retrosternale, ganglionii mediastinali anteriori, canalul toracic drept și vena subclaviculară dreaptă. Această cale este cauza frecventelor însămînțări neoplazice pe fața inferioară a diafragmului (mai ales hemidiafragmului drept) uneori prezente chiar în stadiile incipiente ale bolii.

Tipică pentru cancerele ovariene este *formarea ascitei*. Din numeroasele date experimentale și clinice au rezultat mai multe ipoteze ale formării ascitei:

— creșterea permeabilității capilarelor peritoneale sub acțiunea unui factor ascitogen elaborat de celula neoplazică și creșterea tensiunii portale, ambele mecanisme realizînd o mărire a transsudatului peritoneal;

— scăderea procesului de reabsorbție limfatică transdiafragmatică, ca urmare a obstrucției barierei mezoteliu-endoteliu limfatic, inițial prin inflamație și ulterior prin trombi tumorali;

— asocierea ambelor procese: creșterea permeabilității pentru macromoleculele proteice la nivelul compartimentului capilar peritoneal și în mai mică măsură la nivelul limfaticelor transdiafragmatice, cu realizarea unui dezechilibru între transsudație și reabsorbție.

Legat de diseminarea pe cale limfatică și de prezența ascitei, decurg unele *consecințe importante pentru practică:*

— pentru calea de diseminare spre ganglionii aortico-cavi, decurge importanța explorării preoperatorii prin limfografie și peroperatorii prin palpare și biopsie a ganglionilor accesibili, sau marcarea adenopatiei inextirpabile în vederea unei radioterapii țintite;

— calea limfatică ar fi responsabilă, conform unor ipoteze, de bilateralizarea relativ precoce a cancerului ovarian. Unii autori au atras atenția asupra scăderii supraviețuirii la 5 ani după intervențiile limitate la ovarul aparent bolnav, datorită metastazelor oculte (microscopice) în ovarul controlateral (Williams și Dockerty, 1976);

— importanța pentru diagnostic a examenului citologic al lichidului de spălătură peritoneală și necesitatea tratamentului chimioterapic adjuvant actului operator (chimioterapie intraperitoneală);

— apariția ascitei semnifică caracterul generalizat al diseminării neoplazice, de unde importanța pentru diagnostic a explorării minuțioase a zonelor predilecte de diseminare, iar pentru tratament importanța asocierii chimioterapiei sistemice cu cea intraperitoneală.

Calea sangvină de diseminare este responsabilă de metastazele la distanță, de obicei extraabdominale (cerebrale, pulmonare), dar și de cele intrahepatice. În general, cancerele ovariene metastazează relativ rar și tîrziu la distanță, scena principală a dramei și finalul aparținînd cavității peritoneale.

Probleme de imunologie în cancerul ovarian. S-a constatat că între celula normală și cea canceroasă există diferențe antigenice. Printre primii antigeni identificați în tumorile umane spontane au fost cei de tip oncofetal: alfafetoproteine (AFP) și antigenul carcinoembrionar (ACE). Pentru cancerul ovarian un prim succes în această direcție s-a realizat în 1971, cînd Levi a dovedit, la iepure, specificitatea unor antigeni tumorali ovarieni într-un chistadenocarcinom papilifer. În 1973, DiSaia a evaluat la om efectul citostatic al serului bolnavelor cu adenocarcinom ovarian și a constatat că acest efect a fost semnificativ la 5/8 bolnave, dovedind astfel existența unor factori umorali specifici: anticorpii anti-ATS. În ultimii ani, cercetări efectuate în 5 laboratoare diferite, dar îndeosebi cele ale lui Bhattacharya și Barlow (1979, 1980) au adus excelente dovezi în favoarea existenței unor ATS (anticorpi tumorali specifici) în cancerele ovariene, punînd în evidență în plasma bolnavelor cu cancer ovarian 6 antigene tumorale specifice numite OCAA și OCAA$_{1-5}$ („Ovarian Cancer Associated Antigen"). Din acești antigeni, OCAA este absolut specific chistadenocarcinomului seros al ovarului, ceilalți fiind mai puțin specifici. Complexitatea procesului de purificare a acestor antigeni și anticorpi anti-OCAA nu permite însă realizarea unui test simplu și expeditiv de diagnostic, iar concentrația acestora fiind direct proporțională cu masa tumorală, prin actualele posibilități de testare antigenică este puțin probabil să se facă un pas hotărîtor spre un diagnostic precoce. În schimb, prin aceste cercetări s-a creat suportul teoretic pentru o posibilă imunoterapie specifică.

•

Datele de biologie tumorală au dus la unele clarificări privind cancerele ovariene, dar multe aspecte au rămas parțial sau complet neelucidate. Ele au adus însă un aport substanțial în numeroasele probleme ridicate de practică; am putea spune că tot ceea ce a constituit un proces în domeniul cancerului ovarian în ultimii ani, se datorește tocmai lărgirii orizontului de cunoaștere în *biologia* acestei localizări a cancerului.

Simptomatologia și diagnosticul cancerelor ovariene. a) *Generalități.*

Întreaga literatură de specialitate este unanimă în a admite că diagnosticul cancerului ovarian întîmpină serioase dificultăți obiective, astfel încît în momentul punerii lui în evidență, între 70—80% din bolnave se află deja în stadiile III—IV (boala diseminată în afara pelvisului, cu metastaze la distanță). În prezent însă, chiar și cele mai noi cuceriri privind mijloacele de investigaţie (de exemplu testele imunologice amintite) nu îndreptăţesc speranţa într-un succes notabil în viitorul apropiat. În aceste condiţii, întreaga responsabilitate pentru depistarea unei tumori ovariene, de dorit într-un stadiu cît mai precoce, continuă să cadă în sarcina *examenului clinic.* Din nefericire, cancerele ovariene nu au o simptomatologie care să permită un diagnostic precoce; ele nu îşi semnalează prezenţa, aşa încît descoperirea lor într-un stadiu incipient este mai curînd efectul întîmplării decît triumful unei metodologii ştiinţifice de investigaţie. Chiar semnele clinice tardive, care aduc pe bolnavă la medic, nu au nimic caracteristic; mai mult încă, sînt adesea semne de împrumut, neavînd nimic comun cu sfera genitală: vag disconfort abdominal, balonări postprandiale, meteorism, constipaţie sau diaree, eructaţii, flatulenţă, uşoară scădere a apetitului, semne care domină cu atîta autoritate tabloul clinic, încît sînt adesea interpretate ca o dispepsie, apendicită cronică, sindrom duodeno-vezicular etc., stări de boală atît de frecvent întîlnite la vîrstele medii. Pe bună dreptate, susţine Barber că „multe tumori ovariene au fost înecate într-o mare de bicarbonat" şi, fireşte, s-a pierdut momentul unui diagnostic cît mai precoce.

b) *Diagnosticul clinic în cancerul ovarian.* Cu toate dificultăţile legate de simptomatologia total necaracteristică a cancerelor ovariene, chiar avansate, examenul clinic rămîne principala modalitate practică de a depista un cancer ovarian. Din păcate, lipsa lui de acurateţe în diagnosticul precoce a rămas practic neschimbată în ultimele 2—3 decenii. Pentru a ieşi din acest impas, este necesar să fie reconsiderată întreaga problematică a diagnosticului clinic, plecînd de la ideea că *pentru a depista un cancer ovarian, este în primul rînd necesar să ne gîndim la acesta,* chiar ţinînd seama că în fazele incipiente este asimptomatic, iar mai tîrziu se dezvoltă insidios o simptomatologie necaracteristică, cu numeroase semne de împrumut, mai ales digestive sau simptome legate de prezenţa unei formaţiuni abdominale. Aceste simptome necaracteristice, de-a dreptul derutante, apărute în perioada perimenopauzală, sînt foarte adesea puse de bolnavă pe seama tulburărilor de climax (se însoţesc într-un mare număr de cazuri de tulburări de ciclu, mai ales prin exces). Atunci cînd acuzele digestive se accentuează, bolnava se adresează internistului, iar acesta. . . îi prescrie bicarbonat. De obicei bolnava ajunge la medicul ginecolog numai după exacerbarea simptomelor legate de sfera pelviană (dureri, menometroragii, tenesme rectale, disurie, polachiurie etc.). Aşa stînd lucrurile, este uşor de înţeles greaua responsabilitate ce cade pe umerii primului medic care examinează bolnava, care este de cele mai multe ori medicul generalist.

Ar fi o naivitate să credem că nu fac erori chiar medicii de specialitate. O anamneză ginecologică obişnuită şi un examen ginecologic de rutină, sînt adesea insuficiente pentru un diagnostic prezumtiv de cancer ovarian. Dimpotrivă, pentru descoperirea neoplaziei ovariene sînt necesare cunoştinţe solide de ginecologie oncologică, cu atît mai mult, cu cît se tinde spre un diagnostic mai precoce. Pentru aceasta este necesar:

— întîi, în faţa unei asemenea simptomatologii stufoase, deloc specifică, în care predomină acuzele digestive, la o femeie de peste 40 de ani, *să ne gîndim şi la posibilitatea unui cancer ovarian;*

— în al doilea rînd, *să se evalueze cu mai multă atenţie datele anamnestice,* pentru a se recunoaşte elementele care conferă calitatea de risc crescut de îmbolnăvire prin cancer ovarian;

— în al treilea rînd, *să se recunoască și să se evalueze cît mai exact orice masă tumorală pelviană.*

În legătură cu acest din urmă aspect, Johnson (1979) arată că ginecologul apreciază incorect datele examenului obiectiv la aproape jumătate din bolnave, iar Piver și colab. (1976) arată că 27% din cazurile de cancer ovarian nu au ajuns pe masa de operație cu un diagnostic prezumtiv de leziune ovariană, la numai 40% din cazuri suspectîndu-se preoperator un cancer de ovar.

Toate aceste observații atrag atenția asupra creșterii „vigilenței oncologice" în asemenea cazuri. Barber și Graber (1979) arată că trebuie avută în vedere posibilitatea unui cancer ovarian incipient ori de cîte ori se descoperă un ovar discret mărit și cu atît mai mult cînd femeia se află în menopauză (așa-numitul „sindrom de ovar palpabil în menopauză").

c) Descoperirea unei mase tumorale pelviene trebuie să fie în mod obligatoriu urmată de un atent proces de *diagnostic diferențial.* Pașii acestui proces ar putea fi rezumați (Johnson, 1979) astfel:

— diferențierea față de apartenența la organele tubului digestiv, aparatul urinar, formațiunile peritoneale intra-abdominale și peretele abdominal;

— excluderea în ordine a apartenenței uterine, a apartenenței anexiale extraovariene și a apartenenței ovariene netumorale.

În momentul cînd s-a afirmat prezumția de tumoare ovariană, pentru diagnosticul de cancer ovarian trebuie să fie alarmat de:

— prezența masei tumorale ovariene,
— reducerea mobilității (invadarea neoplazică sau aderențe),
— suprafața neregulată,
— consistența inegală, de organ sau de chist,
— palparea unor formațiuni în Douglas, dînd senzația de „sac cu nuci",
— relativa insensibilitate, contrastînd cu volumul mare,
— bilateralitate,
— (masă tumorală omentală, tumori periombilicale, hepatomegalie nodulară, ascită, pleurezie).

Concluzia examenului clinic este esențială pentru desfășurarea ulterioară a procesului de diagnostic. Examenul clinic nu permite însă decît un diagnostic prezumtiv, de suspiciune. Diagnosticul definitiv aparține exclusiv histopatologului, ceea ce implică efectuarea unei *laparotomii.* Indicațiile absolute ale laparotomiei (diagnostice) sînt (Gusberg și Frick) următoarele:

— orice masă tumorală pelviană persistentă, apărută în menopauză și în particular una anexială;

— o masă tumorală anexială la o femeie de orice vîrstă, care crește progresiv peste limita celor 5—7 cm, într-un interval de timp scurt (maximum 2—3 luni);

— o masă tumorală anexială de peste 10 cm diametru;

— orice tumoare care nu poate fi diferențiată între un chist și un fibrom.

Uneori diagnosticul prezumtiv de cancer ovarian întîmpină dificultăți, chiar în fața unui abdomen deschis. După cum afirmă Prem (1979) criteriile macroscopice de diferențiere între un chist benign și unul malign sînt următoarele:

Aspectul macroscopic mai frecvent întîlnit în tumorile ovarlene benigne și maligne (Prem, 1979)

BENIGN	MALIGN
Unilateral	Bilateral
Capsula intactă	Capsula ruptă
Tumoare liberă, mobilă	Aderență la organe vecine
Suprafață netedă	Suprafață cu excrescențe
Fără ascită	Ascită prezentă, mai ales hemoragică
Suprafață netedă a peritoneului	Implante tumorale peritoneale
Întreaga tumoare viabilă	Arii de hemoragie și necroză
Aspect chistic	Aspect solid, semisolid
Limitantă chistică netedă	Papile, vegetații intrachistice
Aspect uniform al tumorii	Aspect neuniform al tumorii

În concluzie, diagnosticul clinic de cancer ovarian este un proces de mare responsabilitate, adesea anevoios, însoțit de numeroase capcane și cu atît mai dificil, cu cît se tinde spre un diagnostic mai precoce. El trebuie condus cu multă atenție, abilitate, competență și răbdare, fără tergiversări inutile, avînd totdeauna în față ideea că orice tumoare ovariană apărută după 40—45 de ani trebuie mai întîi suspectată de neoplasm. Adesea însă, numai o laparotomie diagnostică, indicată cu mai mult curaj, este în măsură să elucideze definitiv suspiciunea clinică a unui cancer ovarian.

d) *Examinări curente, paraclinice și de laborator.* Examenul clinic rămîne pivotul procesului de diagnostic, dar insuficiențele și limitele lui trebuie suplinite prin examinări paraclinice și de laborator. Ne referim, în primul rînd, la:

1. unele *examinări uzuale,* cum ar fi rectoscopia, cistoscopia, pielografia intravenoasă, examinări radiologice ale tubului digestiv cu mediu de contrast, radiografie toracică, scintigrafie hepatică, toate menite să ne dea informații despre relațiile de vecinătate ale tumorii ovariene, gradul ei de extensie loco-regională și de diseminare la distanță;

2. *setul de examinări sangvine, urinare* obișnuite, teste ale funcției hepatice, renale etc., în scopul caracterizării stării fizice și funcționale a întregului organism, care urmează să fie supus unui îndelungat și anevoios proces terapeutic;

3. *examinări specializate* menite să evidențieze unele efecte endocrine sau paraendocrine (în cadrul sindromului paraneoplazic).

Toate aceste investigații nu reușesc adesea să aducă un aport substanțial de noi elemente de diagnostic, dar ele pregătesc calea spre ultimul mijloc de investigație care este laparotomia.

e) *Aportul posibil al unor tehnici moderne de investigație în diagnosticul cancerelor ovariene*

Ultrasonografia (ecografia) este folositoare pentru a stabili localizarea, volumul și consistența unei mase tumorale pelvi-abdominale, cu oarecare valoare în diferențierea unui chist benign de unul malign (dacă acesta are un diametru de minimum 3—4 cm) (Kobayashi, Meire).

Tomografia axială computerizată. Concluzia celor mai recente lucrări (Breit, 1979; Lee și colab., 1978) privind valoarea acesteia în cancerul ovarian este că are același indice de eroare ca și examenul clinic pentru regiunea pelviană centrală, dar este superioară în aprecierea situației în zona pereților pelvieni: evidențierea, de la anumite dimensiuni, a unor tumori metastatice parietale sau a unei adenopatii.

Limfografia (LG). Se apreciază că în peste 60% din cazurile de invazie a ganglionilor paraaortici, adenopatia nu este decelabilă clinic nici chiar cu abdomenul deschis, astfel încît LG, cu toate imperfecțiunile ei, devine o metodă utilă în aprecierea preterapeutică a gradului de extensie tumorală. Unii autori recomandă în plus o *biopsie-aspirație* preoperatorie a ganglionilor paraaortici sau chiar o *aspirație percutană* printr-o tehnică specială (Dunnick și colab., 1980).

Angiografia (arterio- și/sau flebografia) ar putea contribui la o mai exactă apreciere preoperatorie a unei tumori ovariene. Vintergalter și colab. (1972) consideră că la 20% din bolnave datele flebografiei (asociată cu pneumopelvigrafia) ar aduce unele elemente de diagnostic în plus, dar pentru majoritatea autorilor aceste metode sînt de excepție, neintrînd în uzul curent.

Laparoscopia (celioscopia, peritoneoscopia) a fost recomandată de numeroși autori (Dorangeon și colab., 1963; Zabarsky, 1976 ș.a.) pentru: aprecierea mai exactă prelaparotomică a gradului de diseminare tumorală; reevaluarea leziunilor după o etapă de chirurgie radicală, înaintea aplicării unei terapii adjuvante; reevaluarea leziunilor în vederea evitării unui second-look inutil. În aceeași categorie de investigații intră și *culdoscopia*, cu succese mai puțin remarcabile decît celioscopia, precum și numeroase limitări. Aceste metode nu au intrat în arsenalul investigațiilor de rutină în diagnosticul cancerelor ovariene, dar pot fi utile în monitorizarea postchirurgicală a acestor bolnave.

Examenul citologic al lichidului peritoneal. Preconizat cu mult entuziasm în 1958 de Keetel și Pixley, aceiași autori sînt mult mai circumspecți în relatarea rezultatelor. În tumorile maligne citologia a fost pozitivă în 78,5%, negativă (fals-negativă) în 16,5% și cu material insuficient în 5,0% din cazuri; a existat un procent de 4,8% rezultate fals-pozitive, deci o acuratețe globală în jurul lui 75—80%. Totuși, punerea în evidență a celulelor maligne, de exemplu printr-un aspirat al fundului de sac Douglas:

— ridică suspiciunea sau confirmă existența unui cancer ovarian;
— permite uneori un diagnostic histopatologic prezumtiv;
— contribuie la o mai corectă încadrare stadială a bolnavei;
— indică un prognostic mai rezervat;
— indică un tratament mai diferențiat (chimio-radioterapie adjuvantă);
— are valoare în urmărirea postterapeutică, aprecierea suficienței unor intervenții mai limitate, indică necesitatea unui second-look etc.

Analiza biochimică a lichidului peritoneal. S-a constatat că unele substanțe chimice din lichidul peritoneal pot fi revelatoare pentru prezența unei tumori maligne ovariene primare sau recidivată postoperator. Aceste analize sînt improprii ca teste de screening, nu sînt utile nici pentru diagnosticul inițial de cancer ovarian, dar pot fi folosite pentru monitorizarea bolnavelor în cursul tratamentului: indicarea necesității unui eventual second-look, a schimbării strategiei tratamentului etc.

Teste de diagnostic biochimic extratumoral. Există cîteva teste biochimice extratumorale, cu oarecare „specificitate" în cancerele ovariene, care sînt însă metode de investigație, în prezent de excepție, mai adesea semnalări izolate ale unor cercetători: analiza *produșilor de degradare a fibrinei* din ser, pozitivă la 72% din bolnavele cu cancer ovarian și la numai 4% din cele cu tumori benigne, analiza *concentrației haptoglobulinei serice, a acidului sialic* și a *fu-*

cozei protein-conjugate, analiza *izoenzimei Regan* (o varietate de fosfatază alcalină) sau a altor *enzime non-Regan*.

Teste imunologice. S-a amintit deja despre valoarea antigenilor oncofetali (AFP, ACE), a căror specificitate în tumorile ovariene este mediocră, dar s-a arătat existența unor antigene specifice asociate chistadeno-carcinomului ovarian, OGAA. Toate acestea pot fi folosite cel mult pentru monitorizarea tratamentului (evidențiază posibilitatea unor recidive, înainte ca acestea să aibă o expresie clinică) și nicidecum în scop diagnostic.

În *concluzie*, problema diagnosticului (mai precoce) în cancerul ovarian este încă nerezolvată. Multitudinea metodelor de investigație propuse atestă, indirect, lipsa lor de eficiență și este greu să afirmăm că ne aflăm astăzi mai aproape de posibilitatea unui diagnostic mai precoce decît ne găseam în urmă cu 2—3 decenii. Trebuie deci să ne mulțumim în a exploata la maximum ceea ce ne pot da actualele mijloace de investigație în primul rînd examenul clinic. *Îmbunătățirea metodologiei procesului de diagnostic, ceea ce implică anumite măsuri organizatorice, dar mai ales schimbarea opticii medicilor privind acest capitol al ginecologiei oncologice, sînt în prezent singurele modalități de a realiza o ameliorare a situației*, atît de sumbră, a cancerelor ovariene.

f) *Diagnosticul stadial.* Gradul de extensiune reală a cancerului ovarian nu poate fi apreciat decît prin laparotomie. Există cel puțin patru surse posibile de eroare în încadrarea stadială, înainte de a se fi deschis abdomenul: — prezența unor metastaze subclinice în marele epiploon; — prezența unor metastaze în zona pritoneului subdiafragmatic; — diseminarea în ovarul opus; — invadarea ganglionilor pelvieni și paraaortici. În aceste condiții, stadializarea preterapeutică în cancerele ovariene include obligatoriu laparotomia, care devine astfel ultimul act al procesului de diagnostic, dar și primul act în secvența mijloacelor terapeutice.

Clasificarea stadială actualmente în uz a fost propusă de FIGO în 1961 și adăugată în 1975 și anume:

- Stadiul I — *Tumoarea limitată la ovare*
  - IA — tumoare limitată la *un* ovar, fără ascită
    - — st. IA$_{i}$ — fără excrescențe pe suprafața externă, capsula intactă
    - — st. IA$_{ii}$ — cu excrescențe pe suprafața externă și / sau capsula rupt
  - IB — tumoare limitată la *ambele ovare*, fără ascită
    - — st. IB$_{i}$ și IB$_{ii}$ — ca mai înainte
  - IC — tumoare ca la IA și IB, cu ascită, sau spălătură peritoneală citologică pozitivă
- Stadiul II — Tumoare la unul sau ambele ovare, *cu extensie la structurile pelviene*
  - IIA — extindere și / sau metastaze la uter și / sau trompe
  - IIB — extindere la alte structuri pelviene
  - IIC — tumoare ca la IIA și IIB cu *ascită* sau spălătură pozitivă
- Stadiul III — Tumoare la unul sau ambele ovare cu *metastaze în marea cavitate peritoneală*
  - IIIA — metastaze în afara pelvisului și / sau în ganglionii retroperitoneali
  - IIIB — tumoare limitată la pelvis, dar cu invazie dovedită histologic a marelui epiploon și / sau jejun-ileon
- Stadiul IV — Tumoare la unul sau ambele ovare cu *metastaze la distanță*
  - IVA — pleurezie dovedită citologic
  - IVB — metastaze în parenchimul hepatic

Categorie specială: cazuri neexplorate chirurgical, dar considerate ca neoplasme ovariene.

În legătură cu această clasificare stadială este bine să punctăm unele aspecte izvorîte din practica noastră, care pot duce la erori de interpretare, chiar cu abdomenul deschis:

— spre deosebire de clasificarea stadială a majorității localizărilor neoplazice, unde înrăutățirea prognosticului evoluează paralel cu stadiul, în cancerul ovarian variația gravității are un caracter exponențial, în sensul că numai stadiul I poate fi considerat ca incipient, după care deja în stadiul II boala trebuie considerată ca avansată, cu un prognostic foarte rău:

— în stadiul II (IIA) reale dificultăți pot fi date de invazia concomitentă a uterului. Uneori nici chiar un examen histopatologic minuțios nu poate stabili originea tumorii primare. Considerăm că greșim mai puțin dacă în aceste situații socotim că tumoarea primară este ovariană;

— foarte multe din „metastazele" hepatice sînt în realitate însămînțări neoplazice pe capsula hepatică, deci stadiul III; metastazele hepatice sînt cele de parenchim.

Aceste observații și încă altele, fac ca încadrarea stadială să întîmpine dificultăți obiective, dar majoritatea greșelilor de stadializare nu se datoresc unor greutăți de interpretare, ci unui inventar incomplet al leziunilor. Într-un studiu pe 100 de bolnave consecutiv internate într-o instituție de specialitate, după efectuarea unei laparotomii, Piver (1976) constată: numai 17% din bolnave au beneficiat de o incizie adaptată unei explorări minuțioase a abdomenului; explorarea pelvisului s-a efectuat în numai 77% din cazuri; 10% din ovarele descrise ca normale sau atrofice erau de fapt sediul primar al neoplaziei; explorarea abdomenului și descrierea corectă a leziunilor extrapelviene s-a făcut corect în numai 24% din cazuri, 25% nu aveau nici o descriere, iar la 84% nu a fost explorată bolta diafragmatică. La 34% din bolnave însăși intervenția chirurgicală s-a limitat la leziuni extraovariene.

Tratamentul cancerelor ovariene. a) *Generalități.* În prezent continuă să existe o mare diversitate de moduri de tratament în cancerul ovarian, ceea ce face foarte dificilă aprecierea și mai ales compararea rezultatelor. Foarte adesea ne întîlnim cu bolnave tratate absolut anarhic: dacă au ajuns mai întîi la un ginecolog, li s-a aplicat un tratament chirurgical; dacă au ajuns prima dată pe mîna unui internist, au făcut chimioterapie; dacă aceștia au constatat (foarte firesc) insuccesul tratamentului lor, au trimis bolnava să facă radioterapie.

În ultimii ani s-au cristalizat totuși cîteva concluzii ferme privitoare la tratament, devenite adevărate principii de conduită, cum ar fi:

— prioritatea tratamentului chirurgical asupra celorlalte mijloace terapeutice;

— necesitatea unui tratament individualizat, stadial complex, secvențial, repetat;

— superioritatea chirurgiei „agresive", de reducere tumorală maximală, față de unele tehnici standard, de exereză limitată;

— necesitatea asocierii chimioterapiei (și / sau radioterapiei) adjuvante, locale și sistemice, în cure repetate;

— necesitatea respectării unei anumite secvențializări a mijloacelor terapeutice, în ordine: chirurgie → chimioterapie → reintervenție de control (second-look) → chimioterapie → radioterapie.

b) *Tratamentul chirurgical. Principiile tratamentului chirurgical.* Tratamentul chirurgical reprezintă, cu puține excepții, *tratamentul primar* și singura metodă de terapie cu rezultate mai remarcabile, capabilă să realizeze vindecări definitive prin ea însăși, cel puțin în stadiile absolut incipiente ale bolii. De modul cum decurge acest tratament depinde în mare măsură soarta bolnavei.

Chirurgia cancerului ovarian trebuie să fie o chirurgie de *reducere tumorală* (chirurgie „agresivă“, de „maximă exereză“, de „exereză optimală“, „debulking surgery“) și anume, actul operator trebuie să năzuiască îndepărtarea dacă nu completă, cel puțin a celei mai mari părți a leziunilor. Lăsînd tumori reziduale, inextirpabile, de maximum 1—2 cm (exereză optimală) este posibil ca acestea să fie „sterilizate oncologic“ prin chimio- și / sau radioterapie (Tobias, Griffiths, 1976; Chiricuță, Munteanu, 1974; Kapp, 1980; Smith, Day, 1979 ș.a.).

După cum s-a arătat, aproape 22% din cancerele ovariene se află în momentul diagnosticului în stadiile II—III, în care tumoarea, încetînd să mai fie localizată la organul de origine, este diseminată în pelvis, respectiv în marea cavitate peritoneală, realizînd global o masă tumorală apreciabilă. Chirurgii oncologi au intuit de mult și în prezent s-a dovedit *necesitatea de a îndepărta dacă nu total, cel puțin cea mai mare parte din tumoare; decisiv fiind însă nu cantitatea de masă tumorală extirpată, ci cît a mai rămas în abdomen* (Goldhirsch și colab., 1980).

Ce înseamnă această chirurgie de reducere din punctul de vedere al tehnicii operatorii? Am arătat căile predilecte de diseminare a cancerului ovarian și faptul că există o varietate foarte mare de forme ale extensiunii tumorale, precum și faptul că inițial boală a ovarului, el devine în cele din urmă o boală digestivă, determinînd sfîrșitul letal foarte adesea printr-o ocluzie intestinală. Atitudinea operatorului depinde în mare măsură de experiența lui de a face față oricărei probleme de chirurgie abdominală (digestivă, urologică, vasculară) și de a reduce la minimum riscul lezării organelor pelvi-abdominale care rămîn în afara ariei de exereză. În aceste condiții, întrebarea firească este *cît de largă trebuie să fie radicalitatea actului chirurgical?* Cunoscînd posibilitatea metastazelor oculte în ovarul opus, peritoneul anexelor și marele epiploon, chiar din stadiul I clinic, se recomandă o *histerectomie totală* (subtotală) *cu anexectomie bilaterală și rezecția marelui epiploon* din decolare colo-epiploică. În privința epiploonului, facem o singură excepție de la această tactică: cînd, în prezența unei tumori ovariene stadiul I, în timpul manevrelor operatorii survine spargerea unei formațiuni chistice, lăsăm epiploonul pe loc, pentru proprietatea lui de a „curăți“ cavitatea peritoneală de celulele neoplazice, datorită existenței unui adevărat tropism al acestora pentru epiploon (proces probabil de natură imunologică). Epiploonul va fi extirpat în aceste cazuri cu ocazia proximei reintervenții de control. Pentru împlinirea deziderabtului unei chirurgii de reducere optimală, va fi mai necesar să încercăm apoi cu răbdare, *extirparea pe cît posibil a tuturor maselor tumorale macroscopice extraovariene* (în stadiile II—IV). Cum majoritatea bolnavelor ajung pe masa de operație într-un stadiu avansat al bolii, credem necesare unele lămuriri suplimentare.

În fața tabloului extrem de polimorf al bolii din aceste stadii, chirurgul este obligat să recurgă la o „chirurgie agresivă“, extirpînd (atunci cînd tehnic este posibil și se întrevăd speranțe reale de ameliorare sau chiar de vindecare) zone largi anatomice, intestinale, utero-anexiale, inclusiv numeroase tumori izolate pe peritoneul parietal sau visceral. De asemenea, în stadiul II și stadiul III sîntem nevoiți să extirpăm întreg peritoneul pelvin cu însămînțările neoplazice, în bloc cu uterul și anexele, realizînd o „histerectomie subperitoneală" propusă de noi încă din 1958 şi recomandată şi de numeroşi alţi autori (Hudson, 1968; Munnell, 1969; Griffiths, 1978). Pentru extensiunile tumorale extrapelviene nu mai există practic o chirurige standardizată. Actul chirurgical devine strict individualizat şi trebuie să fie *rezultanta rezonabilă dintre dorinţa de a îndepărta cît mai mult din masa tumorală, cu minimum de risc pentru bolnavă şi posibilitatea unei terapii adjuvante eficiente* (chimio- şi / sau radioterapie) (Barber, 1979).

Există, desigur, numeroase situaţii în care continuarea actului operator în sensul celor arătate anterior este total contraindicată, intervenţia limitîndu-se la o simplă *laparotomie exploratorie* (cu recoltarea unei biopsii) sau la o *operaţie paliativă minimală* (derivaţii interne, anus iliac, rezecţii parţiale de intestin) pentru rezolvarea unei ocluzii.

Aşa cum se înţelege în accepţiunea actuală, chirurgia cancerului ovarian (chirurgie agresivă, de reducere tumorală optimală etc.), este clar că ea a încetat să mai fie o *chirurgie ginecologică exclusivă*, devenind o mare chirurgie abdominală (peritoneală, digestivă, vasculară), accesibilă numai unor specialişti antrenaţi şi mai ales familiarizaţi cu problemele atît de complexe de biologie, diagnostic şi tratament ale ginecologiei oncologice.

A devenit de asemenea clar că *exereza chirurgicală oricît de largă ar fi, nu creează sentimentul de securitate oncologică absolută nici măcar pentru stadiul I al bolii.* Există temerea, şi nu fără temei, că celulele neoplazice exfoliate în marea cavitate peritoneală pot oricînd genera noi tumori. Young, Fisher (1978) afirmă că 21% din bolnavele din stadiile I—II au metastaze în ganglionii lombo-aortici, iar Bagley şi colab. (1975) că 3/5 din aceste bolnave au metastaze subdiafragmatice. În sfîrşit, analiza supravieţuirii la 5 ani a cazurilor considerate incipiente (în limitele metodelor curente de investigaţie) indică o proporţie de decese de 25—30% atunci cînd s-a practicat exclusiv o chirurgie de exereză. Toate acestea au impus cu necesitate *asocierea la actul operator*, chiar din primul stadiu al bolii, a chimio- şi / sau radioterapiei, de unde rezultă un alt principiu de bază al tratamentului chirurgical în cancerul ovarian, *obligativitatea terapiei adjuvante* (Villasanta, 1968; Griffiths, 1972, 1978; Chiricuţă, Munteanu, 1974; Smith, Rutledge, 1975; Piver, Barlow, Lele, 1978 ş.a.). În felul acesta, tratamentul adjuvant face deci parte intrinsecă din prima etapă terapeutică a cancerului ovarian, chiar şi a celui incipient.

Reintervenţiile de control. În pofida unor intervenţii primare extensive, multe bolnave sînt totuşi pierdute prin metastazele cancerului operat. Plecînd de la această observaţie, Wangensteen şi colab. (1951, 1954) propun reintervenţii de control (în denumirea anglo-saxonă „second-look"), avînd rolul să extindă efectul favorabil al chirurgiei primare, prin descoperirea precoce (înaintea perceperii clinice şi / sau laparoscopice) a unor recidive tumorale, care ar putea fi tehnic extirpate. Numeroşi autori au îmbrăţişat în prezent această metodă.

Principial aceste reintervenţii de control ar urma să se efectueze la 6 luni, maximum la un an la bolnave asimptomatice. Teoretic, ele pot fi repetate de mai multe ori, dar practic ne limităm la 2—3 intervenţii, după care se instalează un sindrom aderenţial care creează mari dificultăţi tehnice, cu atît mai mult cu cît în secvenţa mijloacelor terapeutice folosite a intervenit şi radioterapia (externă sau radioizotopi intraperitoneal).

Prin extensiunea termenului se mai vorbește uneori, incorect, de un „second-look“ de „necesitate“, reintervenție impusă de apariția la limita percepției clinice a unei recidive sau metastaze, sau ivirea unei complicații. În aceste cazuri, nu mai așteptăm trecerea unui interval de timp de 6 luni, ci intervenim cît mai curînd posibil, chiar după 2—3 luni de la ultima operație.

Eficacitatea reintervențiilor de control depinde, ca și în cazul chirurgiei primare, de amploarea chirurgiei reductive, cu alte cuvinte de posibilitatea de a îndepărta total sau de a lăsa pe loc tumori reziduale de dimensiuni cît mai mici, care să poată fi eventual distruse prin chimio- și / sau radioterapie.

Indicația unui second-look întîmpină uneori opoziția femeii, care se simte perfect sănătoasă. Chirurgul va trebui să ducă o abilă și insistentă muncă de lămurire pentru a obține acceptarea bolnavei. Din contră, cînd reintervenția este impusă de apariția unei recidive sau complicații, munca de lămurire este mult ușurată și de faptul că bolnava are sentimentul că nu este abandonată, cà „se mai poate face ceva în ajutorul ei“.

Chirurgia paliativă în cancerul ovarian. Există situații cînd intervenția chirurgicală se restrînge de la început la un act paliativ sau o asemenea atitudine se impune cu ocazia uneia din reintervențiile de control. În marea majoritate a acestor cazuri, este vorba de o ocluzie intestinală determinată de evoluția neoplaziei. Sîntem în fața unor situații disperate, cînd decizia căii de urmat trebuie să fie strict individualizată. Există cîțiva factori corelați în mod deosebit cu un prognostic favorabil, deci cu o intervenție paliativă, limitată:

— emacierea masivă a bolnavei;
— refacerea rapidă a revărsatelor seroase;
— ileusul înalt;
— ineficacitatea agenților chimioterapeutici primari și / sau secundari;
— suprainfectarea tumorii;
— asocierea unei ocluzii intestinale pe colon, cu fistule interne, sedii, tumorale multiple, prezența de mase tumorale retroperitoneale sau mezenterice.

În *concluzie,* complexitatea tratamentului în cancerul ovarian, în care chirurgia reprezintă doar o *latură,* impune cu necesitate ca ginecologul (chirurgul) să aibă o viziune largă asupra bolii, să înțeleagă că neoplasmul ovarian cere o *colaborare multidisciplinară,* o muncă de echipă, nu numai în momentul primei decizii terapeutice, ci pe tot parcursul tratării și urmăririi bolnavei.

c) *Chimioterapia în cancerul ovarian.* Așadar, chirurgia singură nu reușește să rezolve integral și definitiv tratamentul cancerului ovarian, datorită unor surse multiple de recidive și metastaze.

Apariția chimioterapiei părea să fie soluția ideală pentru cancerele incipiente, ca tratament adjuvant al chirurgiei, mai ales în aplicație intraperitoneală, dar mai ales pentru cele mai avansate, multe inoperabile, unde rolul chimioterapiei pe cale sistemică se anunța chiar precumpănitor. Anii ’50 și ’60 sînt marcați de un adevărat „iureș“ al chimioterapiei în cancerul ovarian, fie în aplicații locale, în cavitățile seroase, pentru „secarea“ ascitei sau pleureziei, fie pe cale generală, sub formă de monochimioterapie sau combinații de citostatice (polichimioterapie). Succesele anunțate de unii autori nu au fost însă confirmate de alții, numărul bolnavilor din diferitele serii de cazuri era de cele mai multe ori mic și în plus chiar în cadrul aceleiași instituții medicale tactica tratamentului cu citostatice a variat în limite foarte largi, în funcţie de preferinţele de moment, de drogurile disponibile, de doze, de calea de administrare, de locul chimioterapiei în strategia tratamentului complex. Chiar şi modul de apreciere a rezultatelor a fost foarte diferit: unii s-au orientat în funcţie de durata supravieţuirii la 6 luni, 1, 2, 3 sau mai mulţi ani, alţii de răspunsul obiectiv (complet sau parţial) şi / sau subiectiv şi acestea la rîndul lor apreciate prin examen clinic, laparoscopic sau laparotomic etc.

După anii '70, toate marile centre care se ocupă de tratamentul cancerului ovarian au trebuit să recunoască că într-adevăr chimioterapia este o achiziţie remarcabilă în terapie, dar nimeni nu a putut admite că a găsit drogul ideal. S-a inaugurat astfel seria trialurilor randomizate, care au început deja să ajungă la unele concluzii interesante.

Monochimioterapia, tratamentul cu un singur drog, a dominat scena chimioterapiei cancerului ovarian timp de aproape două decenii. Cel mai activ grup de agenţi citotoxici s-a dovedit cel al *alkilanţilor*, cu o rată de răspunsuri obiective pînă la 50%. Cure repetate au reuşit să controleze boala în stadii avansate chiar mai mult de 2 ani (10—15% din bolnave). Drogurile folosite au fost: *melphalanul*, cu o rată a răspunsurilor obiective de 35,6% pe o statistică colectivă a 15 autori, întocmită de noi, *chlorambucilul*, *ciclophosphamida* (endoxanul), cu o rată de răspunsuri obiective de 40—50%, dar cu toxicitatea cea mai redusă, *tio-tepa* (girostanul) etc. În principiu, la cazurile avansate la care se referă îndeobşte literatura citată, drogurile s-au administrat, dacă au fost eficiente, în serii repetate, la intervale regulate, pe cale sistemică, pînă la apariţia unor efecte toxice sau a unei chimiorezistenţe. Dacă s-au dovedit ineficace, s-au înlocuit cu un alt drog, de obicei nealkilant sau prin polichimioterapie.

Nealkilantele se administrează de obicei ca medicaţie de „a doua linie", atunci cînd alkilantele s-au dovedit ineficace. Au fost încercate cu oarecare succese: 5—FU, methotrexatul, hexametilmelamina, busulfanul, adriamycina, Cis-Platinum (II), vinblastinul etc. şi cu rezultate foarte modeste; BCNU, CCNU şi chiar preparate progestative (Tobias, Griffiths-1976, pe o statistică colectivă, constată unele rezultate obiective parţiale la 35—40% din bolnave).

— Concluzia unanimă este că folosirea „în a doua linie", deci după crearea unei rezistenţe la alkilanţi, a unui singur drog (nealkilant), oricare ar fi el, dă rezultate slabe şi în aceste condiţii se recomandă cu precădere *polichimioterapia*. Este aproape imposibilă o sistematizare a asocierilor de droguri folosite, a dozelor, ritmurilor de admnistrare. Reţinem însă că drogurile care apar cel mai frecvent în diversele scheme folosite sînt: ciclophosphamida, adriamycina, melphalanul, tio-tepa, Cis-Platinum (II), deci o combinaţie de alkilante cu nealkilante, care se aplică în curs de 4—5 zile, cu pauze de 1 săptămînă (2—3 cure), apoi o pauză de 2—3 luni, după care se repetă din nou întreaga schemă, pînă la apariţia unor efecte toxice sau a unor rezistenţe.

Calea de administrare. Datele prezentate se referă exclusiv la *chimioterapia sistemică*, modalitate de tratament care se sprijină pe ideea că neoplasmul ovarian este mai adesea generalizat şi că de fapt chimioterapia, ca tratament adjuvant are tocmai menirea să acţioneze dincolo de cîmpul exerezei chirurgicale, sau asupra leziunilor reziduale. În aceste condiţii, încă de la începuturile chimioterapiei, *calea de administrare intraperitoneală* (cu intenţie de tratament profilactic, pentru distrugerea diseminărilor microscopice în stadiile incipiente sau curativ, în stadiile avansate), s-a impus ca fiind foarte logică şi de atunci a cunoscut o lungă istorie de succese, apoi de denigrare şi de reactualizare în anii din urmă. În experienţa noastră de peste 3 decenii au fost numeroase cazuri la care cu ajutorul unor doze repetate de ciclophosphamidă şi tio-tepa 600—1 000 mg endoxan, respectiv 30—60 mg girostan la intervale de 7—10 zile, în funcţie de situaţia hematologică şi de ritmul refacerii revărsatului peritoneal sau pleural, s-a reuşit completa „secare" a ascitei (pleureziei), sterilizarea însămînţărilor seroase diseminate şi realizarea unor supravieţuiri durabile la bolnave care iniţial păreau fără speranţă.

Pentru situaţii cu totul speciale, Cavanagh, Parker ş.a. recomandă *perfuzia intraarterială* pelviană cu citostatice (metotrexat, vincristină), dar cu efecte minore, cu numeroase dificultăţi de tehnică şi incidente legate de repetarea cateterizării arteriale.

Locul chimioterapiei în strategia tratamentului complex. Ţinem de la început să precizăm că poziţia actuală este foarte diferită de cea de cu 10—15 ani în urmă; ani în şir de exemplu, *debutul* tratamentului cancerului ovarian (cel puţin în formele ascitice) a fost prin chimioterapie, în ideea că secarea ascitei ar crea condiţii superioare de operabilitate. Azi, debutul tratamentului este exclusiv chirurgical, avînd doar un rol adjuvant, deoarece s-a constatat că aceasta acţionează numai în prezenţa unei mase tumorale minimale (deci după o chirurgie de reducere optimală).

Astfel, în *stadiile I—II*, după o chirurgie de exereză optimală (care a reuşit să îndepărteze total leziunile sau să lase cel mult tumori reziduale de mici dimensiuni, sub 1—2 cm), la sfîrşitul actului operator, după prealabila novocainizare a cavităţii peritoneale (pentru abolirea unor reflexe cu punct de plecare peritoneal) se aplică 30—50 mg tio-tepa şi 600—1 000 mg ciclophosphamidă. Dozele se pot repeta prin paracenteză, în funcţie de tabloul hematologic la intervale de 7—10 zile, de încă 1—2 ori în cursul actului terapeutic iniţial. Cu ocazia reintervenţiilor de control se va proceda la fel.

În *stadiile III—IV*, după realizarea unei intervenţii de maximă exereză, dar numai atunci cînd nu s-au practicat şi suturi pe organe cavitare, se procedează ca mai înainte, cu efecte bune privind diminuarea sau secarea ascitei. Cînd s-au efectuat intervenţii pe organele digestive sau au rămas pe loc tumori reziduale voluminoase, cu numeroase cloazonări ale cavităţii peritoneale, se renunţă la chimioterapia intraperitoneală. În aceste situaţii se practică o chimioterapie sistemică, conform uneia din numeroasele scheme amintite anterior. Pentru această categorie de bolnave un tratament citostatic local mai vine în discuţie numai în cazul unei pleurezii neoplazice, care poate fi tratată cu succes prin evacuări şi instilaţii repetate cu endoxan şi / sau girostan.

În *concluzie*, chimioterapia în cancerul ovarian îşi are loc bine stabilit, iar aplicarea ei nu poate fi „întîmplătoare", ci trebuie să urmeze cîteva idei directoare şi anume:

— necesitatea unui tratament complex, secvenţial (Chiricuţă, Munteanu, 1974; Piver, Smith, Tobias, Griffiths ş.a.) care apelează în ordine la chirurgie — chimioterapie — reintervenţie de control — chimioterapie şi radioterapie;

— chimioterapia se impune ca tratament adjuvant chiar din primul stadiu al bolii şi devine preponderentă în stadiile avansate;

— în stadiile incipiente este mai logică chimioterapia locală, în cele avansate, fie în scop curativ, fie paliativ, se recomandă chimioterapia sistemică;

— efectele chimioterapiei sînt superioare cînd tumorile sînt de mici dimensiuni, cînd se administrează în doze optimale, repetate la intervale regulate: polichimioterapia este superioară monochimioterapiei, iar alkilantele dau mai multe răspunsuri obiective decît nealkilantele;

— chimioterapia are unele neajunsuri imediate (depresiune hematologică, imunologică) sau tardive (s-au citat cazuri de leucemie acută nelimfocitară), de care trebuie să se ţină seama.

d) *Radioterapia în tratamentul cancerului ovarian.* Părerile cu privire la *locul* radioterapiei în tratamentul cancerelor ovariene sînt foarte controversate; *major* pentru unii autori, *modest* pentru alţii, *inutil* pentru cei mai pesimişti. Într-un studiu de sinteză care rezumă aproape întreaga literatură pînă în 1972 (peste 50 de lucrări majore), Perez (1957) constată:

— din 50 de studii, în 22 s-a utilizat aparatură de ortovoltaj, în 8 de megavoltaj, în 10 ambele, în 3 radioizotopi, în 13 asocierea iradierii externe cu radioizotopi intraperitoneal, în 7 radiu intrauterin; în 8 studii tipul iradierii nu a fost precizat;

— unii au iradiat exclusiv pelvisul (35 de autori), alţii exclusiv marea cavitate abdominală şi alţii ambele, folosind doze foarte mici (1 000—2 000 rad), foarte mari (5 000—6 000 rad) sau moderate (2 500—4 500 rad);

— aprecierea rezultatelor: 18 studii socotesc iradierea eficace, 12 o socotesc eficace numai în stadiile avansate, 7 studii o consideră numai ca un tratament paliativ, iar 8 studii îi acordă eficacitate îndoielnică sau chiar inutilă; 6 rapoarte se abţin de la orice apreciere.

Cu toată această diversitate de păreri şi tehnici privind radioterapia, cîteva clarificări au fost totuşi obţinute în ultimul timp:

Iradierea exclusivă este principial sortită eşecului; dozele tumoricide care s-ar putea asigura pe întreaga arie a abdomenului sînt limitate de toleranţa ţesuturilor normale şi a organelor critice. Radioterapia este practic limitată la tumori izolate, de mici dimensiuni, deci numai ca tratament adjuvant al chirurgiei de exereză.

Rata insucceselor radioterapiei adjuvante este datorită în primul rînd *substadializării bolii.* Această situaţie ar putea fi preîntîmpinată prin extinderea cîmpului de iradiere pe întreaga arie de diseminare posibilă, dar în condiţiile dozelor tumoricide necesare şi a fracţionării convenţionale ar rezulta o inacceptabilă creştere a frecvenţei complicaţiilor intestinale.

Doza tumoricidă depinde de dimensiunea leziunilor reziduale: doze de 5 000 rad ar fi suficiente pentru controlul diseminărilor tumorale sub 1 cm diametru, iar pentru leziuni mai mici de 1 mm sînt suficiente doze de numai 2 500 rad. Deci eficacitatea radioterapiei este invers proporţională cu mărimea leziunilor tumorale (optimum sub 1—1,5 cm);

— Soarta radioterapiei în cancerul ovarian decizîndu-se la doze atît de ridicate, este evident că dacă se iradiază un cancer ovarian, sînt indispensabile *înaltele energii* sub formă de iradiere externă, sau prin aplicarea locală, intraperitoneală a radioizotopilor.

Iradierea externă în cancerul ovarian. În acest scop se pot folosi două tehnici: — *iradierea pe cîmpuri staţionare* care includ fie numai pelvisul, fie întregul abdomen, pe o durată de 5 săptămîni, cu o doză totală pe abdomen sau pelvis de 5 000—6 000 rad (abdomenul superior numai 3 000—4 000 rad, cu ecranarea rinichiului şi ficatului), dar cu supraimpresiune pe ganglionii paraaortici. Datorită numeroaselor complicaţii intestinale (fistule), această tehnică este din ce în ce mai mult restrînsă ca indicaţie, extindere şi doze; — *tehnica moving strip* (Delclos, Fletcher) constă în iradierea succesivă a abdomenului, în benzi de 2,5 cm, crescînd mărimea cîmpului de iradiere cu o bandă la fiecare 2 zile, pînă se ajunge la un cîmp lat de 10 cm, după care întregul cîmp se deplasează cranial cu cîte o bandă la fiecare 2 zile, pînă se acoperă întregul abdomen. Se realizează astfel doze de 2 500—3 000 rad în $2^{1}/_{2}$ săptămîni, fiind necesare 40—60 de zile pentru întregul abdomen. Prin ecranare, ficatul şi rinichiul primesc numai $^{1}/_{2}$ din doză.

În privinţa rezultatelor, iradierea externă ca terapie adjuvantă chirurgiei s-a dovedit o metodă foarte controversată. Concluziile lui Zvi Fuks şi Perez arată că în *stadiul I* beneficiile aduse de iradiere sînt nesemnificative, dar în *stadiul II* aduc o mărire a ratei de supravieţuire de la 21% (chirurgie izolată) la 33%, procente globale cu fluctuaţii largi, depinzînd de mărimea tumorilor reziduale: 70% supravieţuire la 5 ani cînd extirparea tumorii a fost radicală, respectiv 31% cînd au rămas tumori reziduale. Pentru *stadiul III* sînt valabile aceleaşi observaţii ca şi la stadiul II, cu precizarea că indicaţia radioterapiei ar trebui restrînsă la bolnavele cu leziuni peritoneale de mici dimensiuni, sau la cele cu metastaze în ganglionii paraaortici. Rolul iradierii în *stadiul IV* este prin excelenţă paliativ şi simptomatic, pentru efectul decongestiv şi antalgic (dureri, sîngerări, mase compresive, metastaze osoase dureroase etc.).

Pentru raţiuni pe larg expuse anterior, *iradierea* preoperatorie nu se mai foloseşte.

Folosirea radioizotopilor în cancerul ovarian are aceleaşi indicaţii ca şi chimioterapia intraperitoneală: distrugerea implantelor peritoneale diseminate, de mici dimensiuni şi întîrzierea refacerii ascitei. Competiţia se dă în principal între ^{32}P în doză unică de 15 mCi şi ^{198}Au în doză de 150 mCi. Fosforul este net superior, pentru că realizează o corelaţie doză/timp mai favorabilă, cu o energie mai ridicată (beta-emiţător de 690 kV), faţă de aur, care este numai 90% betaemiţător (10% fiind gammaemiţător), cu o energie de 330 kV; durata de acţiune a ^{32}P este de 14,3 zile faţă de ^{198}Au, numai 2,7 zile, ceea ce reduce riscul de a produce leziuni intestinale.

Concluziile autorilor privind folosirea radioizotopilor în cancerele ovariene sînt următoarele:

— utilizarea radioizotopilor în administrare intraperitoneală nu intră în discuţie decît ca adjuvant al chirurgiei de reducere optimală;

— se obţin rezultate favorabile (creşterea supravieţuirii la 5 ani, cu 10—15%) exclusiv în stadiile incipiente, stadiul I, mai puţin stadiul II;

— ^{32}P este superior ^{198}Au, prin rata mai mică a complicaţiilor;

— indicaţiile speciale sînt ruptura intraoperatorie a unui chist neoplazic, suspiciunea unei invazii neoplazice oculte clinic a ganglionilor paraaortici, realizîndu-se doze de iradiere pînă la 7 000 rad;

— eficacitatea radioizotopilor asupra diseminărilor peritoneale poate fi obţinută într-o măsură echivalentă, dar cu efecte secundare mai mici, prin chimioterapie.

Privitor la această ultimă observaţie în folosirea radioizotopilor, de fapt se deplîng şi unele efecte nocive şi complicaţii, cele mai notabile fiind mielodepresia și mai ales leziunile tractului gastrointestinal. La aceasta mai trebuie adăugat că în cadrul tratamentului secvențial complex, aplicarea chirurgiei și / sau chimioterapiei *după iradiere* este încărcată de alte inconveniente și complicații; de aceea, *locul* iradierii în secvența mijloacelor de tratament în cancerul ovarian este *după* tratamentul chimio-chirurgical.

*

În *concluzie*, tratamentul cancerului ovarian, în condițiile actuale, cu rezultate atît de dezolante, trebuie să folosească în mod optimal *tot ceea ce ne pot oferi în prezent* chirurgia, chimioterapia și radioterapia. În acest scop, nu se mai poate concepe ca decizia terapeutică să fie luată de primul medic de specialitate la care ajunge bolnava. Tratamentul trebuie să fie rezultatul unei gîndiri colective, lucru realizabil numai în unități specializate, avînd competența tratării unor asemenea bolnave. Este necesar apoi ca tratamentul să fie îndeaproape monitorizat, astfel ca în fiecare moment al bolii să se aleagă varianta terapeutică optimală. Numai așa se poate spera ca cel puțin „partea de vină“ a medicului pentru rezultatele modeste ale tratamentului cancerului ovarian să fie redusă la minimum.

17.2. TUMORI CONJUNCTIVE

Prof. dr. I. CHIRICUȚĂ, dr. H. T. GAVRILESCU

17.2.1. FIBROMUL

Este tumoarea ovariană solidă benignă cea mai frecventă, cu originea în celulele inactive hormonal ale stromei corticale. Aceste celule pot să aibă uneori activitatea hormonală, tumorile fiind în aceste cazuri tecoame.

Anatomie patologică. Macroscopic, 90% din fibroame sînt unilaterale și pediculate, de obicei mici, de 5—10 cm diametru, cu suprafața netedă și cu tendința de a menține forma ovarului. Pe secțiune sînt solide, dure și cu eventuale arii de calcificare datorită ischemiilor repetate prin episoade de torsiune în jurul pediculului. Secționarea tumorii ovariene este obligatorie în sala de operații, atît pentru chisturi, cît și pentru tumorile solide. Suprafața de secțiune este albă uneori cu mici arii chistice cu conținut hialin lichefiat. Microscopic se constată fibrocite mature și bine diferențiate, cu colagen intercelular abundent. În 2% din cazuri există un aspect microscopic asemănător fibrosarcomului prin prezența de fibroblaști fuziformi tineri.

Tabloul clinic este al unei tumori pelviene solide și depinde de mărimea și poziția fibromului. Prin prezența pediculului, poziția fibromului este foarte varabilă și este frecvent supus torsiunii. Fibroamele mari duc la simptome de compresiune a vezicii urinare sau tubului digestiv. O proporție de 10% din fibroamele ovariene au calcifieri, iar atunci cînd fibroamele calcificate sînt multinodulare și bilaterale, fac parte de obicei din sindromul nevomatos bazocelular, fiind asociate cu cancere cutanate bazocelulare.

Ascita și hidrotoracele (de obicei drept) asociate cu un fibrom ovarian constituie *sindromul Demons-Meigs.* Mai frecvent apare doar asocierea dintre fibromul ovarian și ascită, fără colecție lichidiană pleurală. 40% din fibroamele de peste 6 cm evoluează cu ascită. Doar în 3% din aceste cazuri există și hidrotorace drept.

Patogenia sindromului Demons-Meigs constă în insuficienţa drenajului limfatic printr-un pedicul rămas prea îngust pentru masa de tumoare în proliferare, cu atît mai mult cu cît formaţiunea tumorală, ca şi ovarul însăşi, nu are o capsulă propriu-zisă care să împiedice pierderea de limfă în cavitatea peritoneală. Lichidul pleural provine prin migrarea ascitei pe calea limfaticelor transdiafragmatice.

Tratamentul constă în extirparea tumorii şi examenul histologic extemporaneu al acesteia. Biopsia extemporanee este obligatorie în orice tumoare solidă de ovar, deoarece multe din acestea sînt maligne. Dacă bolnava este tînără, în perioada vieţii reproductive, este suficientă excizia tumorii; dacă bolnava este în climacteriu, se face histerectomie totală cu anexectomie bilaterală. Sindromul Meigs dispare după îndepărtarea ascitei.

17.2.2. SARCOMUL OVARIAN

Sarcoamele reprezintă 6% din tumorile ovariene, putînd să apară la orice vîrstă, dar fiind mai frecvente la pubertate şi în postmenopauză. Este posibilă şi transformarea sarcomatoasă a unui fibrom sau teratom.

Anatomie patologică. Macroscopic, se aseamănă cu fibroamele prin aspectul pediculat, mobilitatea în cavitatea peritoneală şi consistenţa dură. Suprafaţa tumorii este tipic nodulară, lobulată, cu vene dilatate. Pe secţiune se constată cavităţi chistice umplute cu ţesut lizat şi sînge, ca urmare a tendinţei caracteristice sarcoamelor la apariţia de zone necrotice. Microscopic, aspectul cel mai frecvent este de fibrosarcom format din celule fuziforme, cu numeroase mitoze, nuclei mari şi hipercromatici. Sarcoamele cu celule rotunde sînt mai rare şi apar în special la pubertate. Ele se pot confunda cu o tumoare cu celule granuloase sau cu un disgerminom; această confuzie determină şi o atitudine terapeutică greşită: sarcomul cu celule embrionare rotunde este foarte malign şi trebuie tratat radical agresiv, în timp ce tumoarea cu celule granuloase şi disgerminomul se pretează la o atitudine mai conservativă.

Tabloul clinic. Sînt tumori solide, pediculate, mobile, care ajung repede la dimensiuni mari, alterînd relativ rapid starea generală şi determinînd dureri acute prin torsiune şi compresiune. Jumătate din cazuri evoluează cu ascită. Diseminarea se face prin invazie directă şi pe cale sangvină şi limfatică, astfel încît în faza diseminată, alături de determinările tumorale peritoneale se constată metastaze pulmonare, hepatice şi în ganglionii limfatici.

Tratamentul nu ia în considerare vîrsta bolnavei; se face totdeauna histerectomie totală cu anexectomie bilaterală cînd este o tumoare anexială unilaterală. În cazurile avansate se face o chirurgie agresivă maximală şi chimioterapie. Sarcoamele sînt radiorezistente.

17.3. TERATOAMELE

17.3.1. CHISTUL DERMOID

Teratomul chistic al ovarului (chistul dermoid) este cea mai frecventă tumoare ovariană în copilărie, cînd este aproape fără excepţie benign, de obicei unilateral, pediculat şi mobil în cavitatea abdominală. În 2% din cazuri, evoluţia este malignă.

Anatomo-patologic tumoarea este formată din țesuturi cu originea în toate cele trei straturi germinative, dar cu preponderența structurilor de tip epitelial.

Clinic tumoarea poate fi mult timp asimptomatică, iar diagnosticul se face doar cînd tumoarea ajunge abdominală. În general, cînd chistul dermoid survine la copii, evoluția se face spre cavitatea abdominală nu spre pelvis, datorită arhitecturii pelvisului la fetițe și este palpată ca o masă tumorală rotundă, fermă, în tensiune. 16% din chisturile dermoide la copii se torsionează, durerea abdominală acută fiind prima manifestare a bolii. La femeia adultă tumoarea se manifestă uneori sub forma unui disconfort abdominal cronic sau poate determina un sindrom de compresiune pe organele învecinate. Poziția chistului este anterioară față de uter. Radiografia abdominală poate evidenția prezența de dinți sau structuri osoase. În 1,5% din cazuri chisturile dermoide se pot rupe spontan; există posibilitatea continuării evoluției relativ benigne a țesuturilor (în special țesutul glial), care se implantează pe suprafața peritoneului. Aspectul macroscopic în aceste cazuri este benign.

Diagnosticul diferențial al unei formațiuni tumorale abdominale la o fetiță aduce în discuție, alături de chistul dermoid, chistul seros simplu și cancerul ovarian (carcinomul solid, teratocarcinomul embrionar și coriocarcinomul ovarian) și alte tumori de competența chirurgului generalist: adenocarcinomul Wilms al rinichiului (tumoare solidă cu aspect encefaloid, conținînd mici chisturi), neuroblastomul (origine suprarenală; cea mai frecventă tumoare abdominală în copilărie) și rabdomiosarcomul retroperitoneal.

17.3.2. TERATOMUL SOLID

Este o tumoare voluminoasă, uneori aderentă la structurile adiacente, avînd pe secțiune o suprafață solidă întreruptă de regiuni chistice. Aspectul microscopic este complex, evidențiindu-se țesuturi și structuri organoide provenite din toate cele trei straturi embrionare primitive. Dacă în chistul dermoid predomină structurile ectodermale (păr, piele, dinți), în teratomul solid predomină structurile de organe (tiroidă, bronhii) și țesut de tipul sistemului nervos central, structuri dispersate într-un țesut conjunctiv lax. Caracterul matur al celulelor explică benignitatea tumorilor, iar cînd tumoarea are ritm rapid de proliferare, celulele au aspect imatur, fără să întrunească însă criteriile de celule maligne.

Atunci cînd teratomul este format predominant din țesut tiroidian (*struma ovarii*), acesta poate fi activ hormonal, realizînd tabloul unui hipertiroidism, varietate foarte rară. Mai frecvent (12—15%) există mici focare de țesut tiroidian în structura unui teratom.

În cazuri rare, teratomul poate fi însoțit de apariția sindromului carcinoid în prezența de celule argentafine secretante de serotonină (*tumorile ovariene carcinoide*).

Dacă toate elementele celulare provenite din straturile germinale sînt mature, tumoarea se comportă în cazuri foarte rare ca o tumoare malignă (dar nu agresivă) și este suficientă excizia chirurgicală a tumorii. Bilateralitatea este prezentă în 15—20% din cazuri; dacă tumoarea controlaterală este mică, excizia limitată a ovarului poate păstra funcția de reproducere. Dacă se constată malignitatea prin examinarea la parafină a piesei, este indicată radioterapia complementară chirurgiei. Radioterapia nu este eficientă în teratoamele imature, unde tratamentul chirurgical se asociază cu polichimioterapie.

17.4. TUMORI CU MORFOLOGIE ŞI FUNCŢIE SPECIALĂ

Histogeneza şi funcţia endocrină a unor tumori este explicată prin evoluţia embriologică a ovarului. În stadiul indiferent al gonadei celulele epiteliului celomic (epiteliu germinativ) se însinuează ca nişte muguri în mezenchimul subiacent, unde proliferează sub formă de cordoane anastomozate în reţea, realizînd astfel cordoanele sexuale. Acestea vor da naştere, prin diferenţiere, celulelor granuloase în ovar, respectiv celulelor Sertoli în testicul. Cordoanele sexuale sînt separate între ele prin ţesut mezenchimal (stromă), care va conţine celule tecale în ovar, corespunzătoare celulelor Leydig din testicul.

În multe cazuri, diferenţierea gonadei embrionare nu este completă, iar în hilul ovarian persistă frecvent vestigii ale testiculului primitiv. Histologic, celulele din hilul ovarian sînt identice cu celulele Leydig ale testiculului, care secretă androgeni.

Cele mai multe tumori sînt benigne; tumorile maligne sînt puţin agresive: recidivează tîrziu, determină ocazional diseminarea peritoneală şi dau rar metastaze.

Majoritatea tumorilor cu funcţie endocrină îşi au originea în celulele cordoanelor sexuale (tumori cu celule granuloase, tumori cu celule Sertoli) sau în stromă (tecoame, arenoblastoame, luteoame stromale) (Sternberg şi Dhurandhar, 1977). Nu toate tumorile formate din celule care sugerează hormonosecreţia sînt funcţionale; de asemenea, există tumori cu funcţie endocrină paradoxală (tumori cu celule Leydig care secretă estrogeni etc.).

Activitatea endocrină necorelîndu-se constant cu aspectul microscopic, este mai concretă o clasificare histologică a tumorilor „funcţionale“, care se împart în 4 categorii (Scully):

— tumori cu celule de tip feminin: (a) tumorile cu celule granuloase, (b) fibroamele sau tecoamele, (c) luteoamele;

— tumori cu celule de tip masculin: (a) tumoarea cu celule Sertoli sau adenomul tubular, (b) tumoarea cu celula Leydig sau tumoarea cu celule din hil;

— tumori cu combinaţie de celule de tip feminin şi masculin (ginandroblastomul);

— tumori cu tipuri de celule neclasificate; tumoarea Grawitz (de origine suprarenaliană), tumoarea cu celule lipoidice, arenoblastomul nediferenţiat.

17.4.1. TUMORI FEMINIZANTE

Tumoarea cu celule granuloase. O proporţie de 5% din tumorile cu celule granuloase apar înainte de pubertate, 45% în perioada reproductivă a femeii şi 45—50% în climacteriu.

Fiziopatologie. Ca urmare a activităţii secretoare a celulelor tumorale şi stimulării de către tumoare, a ţesutului sănătos înconjurător, se instalează un hiperestrogenism, care determină modificări de tip proliferativ în ţesuturile receptoare. Gradul de hiperestrogenism nu depinde de dimensiunea tumorii: tumorile mari sînt de obicei inactive hormonal. Perioadele de amenoree sînt datorite nivelurilor sangvine excesive de estrogeni, iar sîngerările intermitente sînt menstruaţii de privaţiune consecutive unor căderi ale nivelului de estrogeni circulanţi probabil prin modificări degenerative în tumoare.

Simptomatologia este în raport cu vîrsta.

In copilărie aceste tumori determină mai frecvent o menarhă timpurie. Cînd menarha apare înainte de vîrsta de 9 ani, este încadrată în sindromul de pseudopubertate precoce şi este asociată cu telarhă şi pubarhă precoce şi închiderea cartilajelor de creştere (nanism hiperovaric).

La vîrsta adultă domină simptomatologia de tract genital, jumătate din cazuri (Woodruff, 1977) avînd amenoree, anovulaţie, celule superficiale cu creşterea constantă a indicelui acidofil şi cariopicnotic în frotiul citohormonal, hipersecreţia de mucus cervical filant şi hipertrofia glandulochistică a endometrului, precum şi valori crescute de estrogeni în sînge şi urină. Alte bolnave prezintă diverse forme de menopatie: hipermenoree intermitentă cu menoragii de durată, hipermenoree persistentă cu perioade de amenoree şi metroragii (ca urmare a existnţei unui endometru hiperplazic de tip proliferativ sau anovulator). Hipermastia, mastodiniile şi adenoza mamară pot fi prezente, iar erotizarea marcată poate duce la excese sexuale şi nimfomanie. Apar tulburări neurovegetative şi psihice, tulburări cardiovasculare, digestive şi urinare, retenţie hidrică. Se instalează sterilitate. Uterul este de obicei dublu faţă de volumul normal (Parsons, 1978), atît prin stimulare estrogenică difuză, cît şi prin prezenţa în 70% din cazuri de fibroame. În 4/5 din cazuri endometrul este hiperplaziat glandulo-chistic sau adenomatos.

La femeile în menopauză apar metroragii, mastodinie şi angorjarea sînilor, frotiul citohormonal vaginal indică aspecte de impregnare estrogenică, iar endometrul devine de tip proliferativ, pînă la apariţia unui cancer, care este întîlnit asociat cu aceste tumori în peste 20% din cazuri.

Diagnosticul pozitiv poate fi suspectat doar în copilărie sau în climacteriu, pe baza asocierii apariţiei menometroragiilor, cu prezenţa unei tumori ovariene solide. Uneori tumorile ovariene sînt atît de mici, încît nu se pot palpa, dar înainte de menarhă orice tumoare capabilă să determine un efect endocrin este de obicei sesizată la tactul rectal. La o femeie adultă, orice tumoare anexială poate să determine tulburări de ciclu şi diagnosticul de tumoare granuloasă nu poate fi susţinut prin elemente clinice.

Diagnosticul diferenţial are în vedere eliminarea unui hiperestrogenism funcţional, metabolic, iatrogen sau tisular, de recepţie. Se afirmă astfel originea organolezională a hiperestrogenismului, care poate fi de origine ovariană (mai frecvent un chist folicular funcţional), corticosuprarenală sau diencefală (tumori hipotalamo-hipofizare, meningo-encefalită). Explorările paraclinice orientează diagnosticul spre originea ovariană, iar prezenţa tumorii obligă la laparotomie.

Anatomie patologică. Macroscopic sînt tumori solide incapsulate, rotunde şi netede, galben-portocalii pe secţiune (datorită conţinutului crescut de lipide). Rareori sînt lobulate, iar tumorile mari pot să sufere o degenerescenţă chistică. Prin aceste caractere sînt asemănătoare fibroamelor şi nu se deosebesc de tecoame şi luteoame. *Microscopic*, celulele asemănătoare cu celulele granuloase mărginite de membrana bazală din foliculul de Graaf matur: monotone, mici, rotunde, cu citoplasmă puţină şi nuclei hipercromatici, cu mitoze rare. Aranjarea celulelor poate să ia aspect de foliculinom (cu multipli corpi Call-Exner) cilindrom giriform sau asemănător sarcomului (fig. 17.4.).

Potenţialul malign al tumorii creşte o dată cu vîrsta bolnavei şi depinde de tipul de arhitectură a tumorii şi de extensia acesteia.

Supravieţuirea la 10 ani este de 82% în foliculinoame şi cilindroame şi doar de 29% în tumorile cu aspect sarcomatos (Kottmeyer). Cînd tumoarea este limitată numai la ovar, mortalitatea prin cancer este doar de 3%.

Tratamentul este chirurgical, iar amploarea exerezei este apreciată în funcţie de posibilitatea evoluţiei maligne; individualizarea se face în funcţie de vîrstă, paritate şi inventarul lezional.

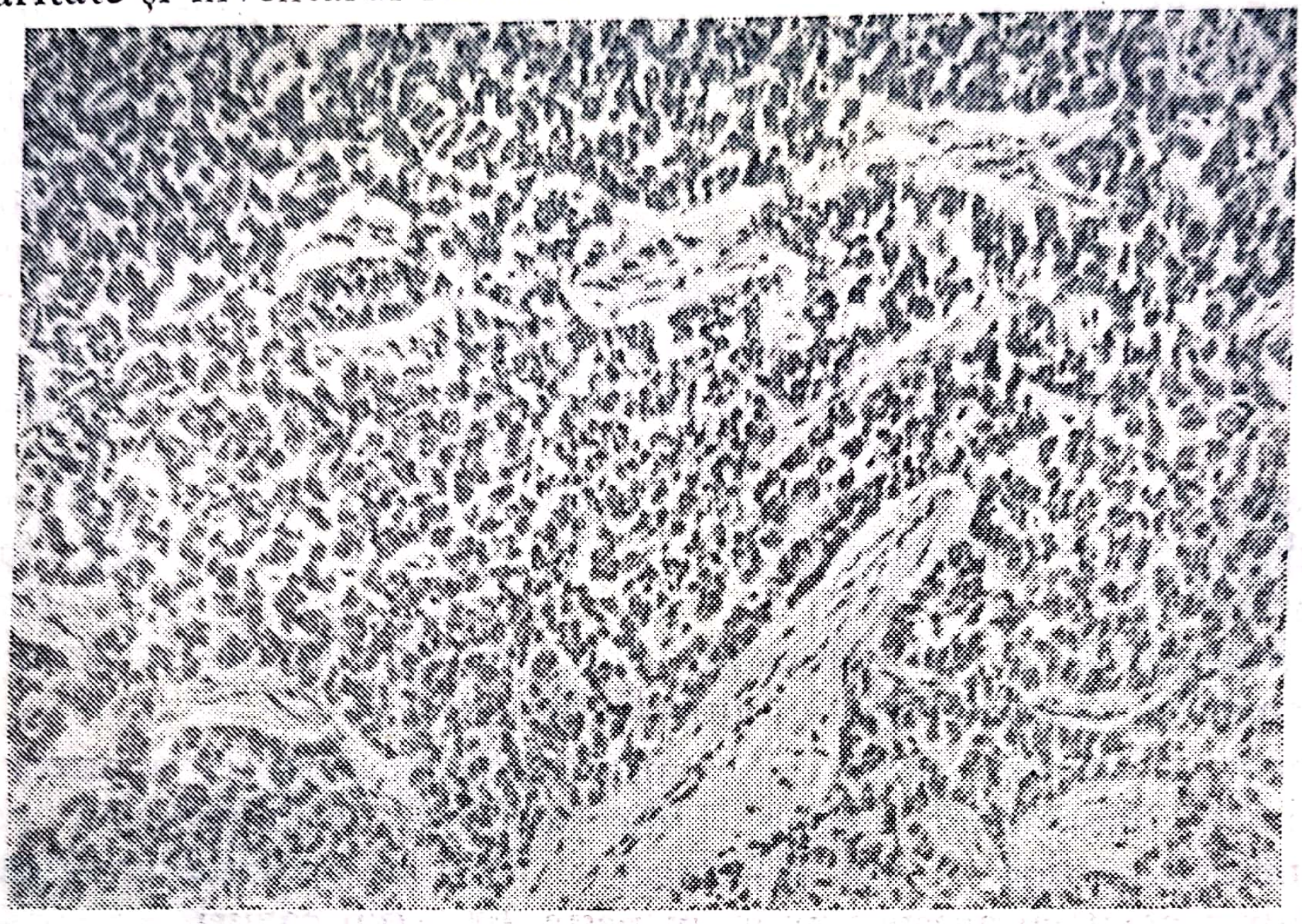

Fig. 17.4. — Tumoare ovariană cu celule granuloase.

Dacă tumoarea este strict limitată la un ovar şi bolnava este sub 40 de ani, se face anexectomie unilaterală. Dacă bolnava are mai mult de 40 de ani sau dacă tumoarea este bilaterală sau extinsă la alte structuri din apropiere, atitudinea trebuie să fie aceeaşi ca în adenocarcinomul ovarian (chirurgie radicală, polichimioterapie). Laparotomia de control (second-look) nu este indicată, avînd în vedere tendinţa rară la invazie şi recidivă, dar constatarea recidivei (care este locală şi mai mult dislocă decît invadează ţesuturile) impune o reconsiderare pe principii oncologice a tratamentului.

Prognosticul este definit de gradingul histologic, 90% din cazurile bine diferenţiate vindecîndu-se în urma tratamentului corect aplicat.

Tecomul. Celulele tecale sînt celule conjunctive situate în stroma corticală din jurul foliculilor, iar tumorile cu celule tecale sînt fibroame, cu trăsătură histologică specială, prezenţa de lipide în celule, care atestă capacitatea secretorie a acestora. Expresia clinică invariabilă a prezenţei tecoamelor este apariţia fenomenelor de hiperestrogenism, a căror intensitate este proporţională cu abundenţa celulelor tecale constatate histopatologic. Tabloul clinic este identic cu cel din tumorile cu celule granuloase. O treime din tecoame conţin — în cantitate variabilă — şi celule granuloase, aceste tumori fiind cele mai active hormonal. Sînt totdeauna benigne.

17.4.2. TUMORI VIRILIZANTE

Arenoblastomul. Arenoblastomul sau androblastomul este o tumoare formată din celule Sertoli şi Leydig, care frecvent au capacitatea de a secreta hormoni androgeni. Tumorile sînt solide, mici, cu suprafață netedă, galben-brune (cele hormonosecretante) sau albe-verzui (cele nefuncționale) pe secțiune. Sînt bilaterale doar în 5% din cazuri. Sînt mai maligne decît tumorile cu celule granuloase, deoarece frecvent, în momentul diagnosticului, invadează capsula și se extind la alte structuri intraabdominale, dar dau rareori metastaze la distanță.

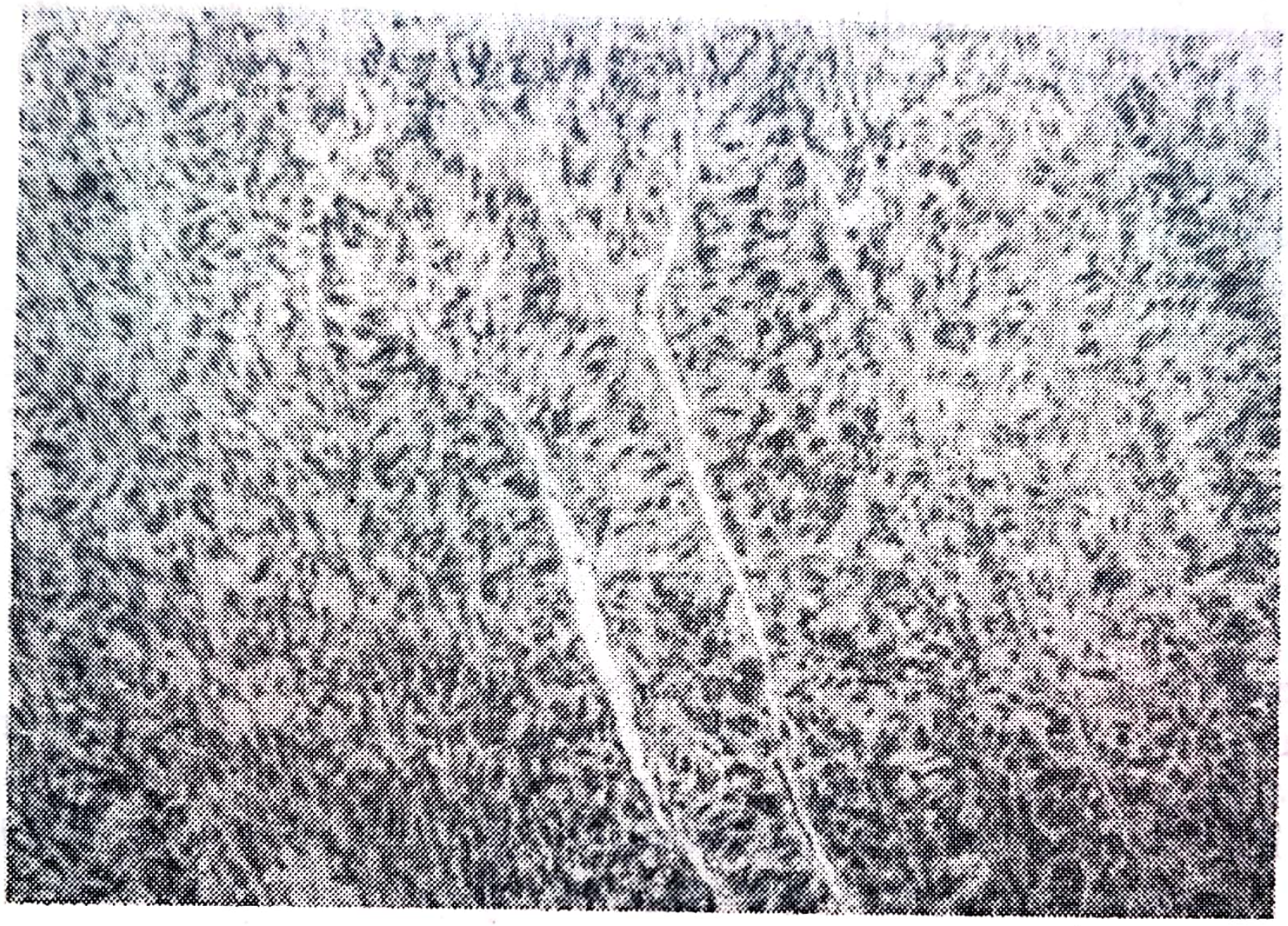

Fig. 17.5. — Arenoblastom.

Atît malignitatea, cît și intensitatea activității androgene, sînt corelate cu varietățile microscopice ale acestor tumori. Adenomul tubular Pick, format din celule Sertoli bine diferențiate (celulele Leydig fiind absente), nu are de obicei activitate endocrină și este benign, fiind în același timp și cea mai rară varietate. Tipul intermediar, care conține celule Leydig cu cristaloizi Reinicke de testosteron și celule Sertoli mai puțin diferențiate, ca și tipul sarcomatos (fig. 17.5), au malignitate locoregională și activitate endocrină cu efecte virilizante.

Tabloul clinic. Apar mai frecvent la vîrsta de 20—30 de ani, determinînd un sindrom de virilizare care se manifestă prin apariția unor simptome de masculinizare (hirsutism, seboree, hipertrofia musculaturii, hipertrofia clitorisului, pigmentarea labiilor mari), asociate cu simptome de defeminizare (atrofia glandelor mamare, dispariția adipozității de tip ginoid, amenoree, hipotrofie uterină, hipoplazia labiilor mici).

Prin extirparea tumorii toate aceste simptome regresează, cu excepția vocii, care rămîne aspră și joasă. Femeile pot să rămînă gravide, iar evoluția sarcinilor este normală.

Diagnosticul se poate suspecta cînd la o femeie anterior normală apare un sindrom de virilizare asociat cu o tumoare ovariană solidă. Dacă nu se constată o masă anexială și bolnava este virilizată, trebuie exclusă o sursă exogenă sau extraovariană de hormoni androgeni. Dacă se constată o tumoare ovariană, aceasta trebuie extirpată, indiferent de prezența sau absența fenomenelor de masculinizare.

Diagnosticul diferențial se face cu sindromul suprareno-genital datorit une hiperplazii sau tumori de corticosuprarenală. Excreția urinară de 17-cetosteroizi este foarte mare (totdeauna peste 30 mg/24 ore) atunci cînd virilismul este de origine suprarenală și este normală sau puțin crescută în cazul unei origini a androgenilor. În diagnosticul diferențial se mai ia în considerare proba de suprapresiune cu dexametazonă, urografia intravenoasă, retropneumoperitoneul, determinarea radioimunologică a testosteronului plasmatic.

Există și posibilitatea existenței unei tumori cu aspect histologic de arenoblastom, dar care prin modificări ale steroidogenezei să secrete estrogeni sau glucocorticoizi. Atunci cînd în tabloul clinic apar semnele sindromului Cushing asociat unei tumori ovariene, poate să existe posibilitatea prezenței unei tumori foarte rare, tumoarea cu celule lipoide provenită din celule în repaus de origine suprarenală sau din celule stromale luteinizate.

Tratamentul este apreciat în funcție de posibilitatea comportamentului malign al tumorii. Înainte de 14 ani arenoblastoamele sînt de obicei benigne și se practică anexectomie unilaterală. În timpul vieții reproductive, malignitatea și recidivele sînt apreciate la 25% și de aceea decizia unei intervenții conservatoare trebuie luată doar după o foarte atentă examinare a ovarului controlateral, pentru excluderea unei tumori sau disgenezii (un cariotip cu cromozom Y impune perspectiva dezvoltării unei tumori cu celule germinale și în ovarul opus, care, în consecință, va fi extirpat profilactic). La o femeie în perimenopauză sau menopauză, prezența unei tumori ovariene solide, galben-brune pe secțiune (adică steroidosecretante), impune o histerectomie totală cu anexectomie bilaterală, chiar în lipsa unor semne clinice de malignitate, deoarece în 25% din cazuri aceste tumori au un comportament malign.

17.4.3. TUMORI MIXTE

Ginandroblastomul. Este o tumoare mezenchimală cu origine în celulele cordoanelor sexuale, conținînd atît celule Leydig (de obicei aranjate tubular), secretante de testosteron, cît și celule granuloase (formînd corpi Call-Exner), secretante de estrogeni. În cele mai multe cazuri predomină componenta masculinizantă și apare un sindrom de virilizare. Uneori se manifestă hiperestrogenia, determinînd menoragii și stimularea proliferării endometrului pînă la apariția unui cancer. Considerațiile terapeutice sînt aceleași ca la tumoarea cu celule granuloase și la arenoblastoame.

17.4.4. TUMORI INDIFERENTE HORMONAL

Disgerminomul. Această tumoare, cunoscută și sub numele de germinom (seminom), survine în 80% din cazuri la femeile sub 25 de ani, fiind o tumoare rară (sub 0,5% din toate tumorile cu origine în celulele germinale și 0,1% din toate tumorile maligne ale ovarului). Aceste tumori se pot întîlni nu numai în gonadă, ci oriunde de-a lungul traiectului de migrare a celulelor germinale în perioada embrionară (mediastin, retroperitoneal).

Macroscopic, tumoarea este de obicei mică, de 3—5 cm, solidă, eventual cu arii chistice, cu suprafață netedă, neaderentă, brună și cu aspect edematos, neseptat pe secțiune. Poate să spargă capsula, luînd o alură malignă.

Microscopic, tumoarea este compusă din cuiburi de celule germinale de diverse mărimi, separate prin trabecule fibroase infiltrate cu limfocite.

Tabloul clinic. Fără simptome subiective, se constată de obicei la un examen ginecologic profilactic. Creșterea tumorii și ruperea capsulei poate determina o durere acută. Prezența de țesut trofoblastic determină uneori după menarhă o amenoree cu test de sarcină pozitiv. Frecvența asocierii cu tulburări de dezvoltare sexuală (pseudohermafroditism feminin) se datorește dezvoltării acesteia pe o gonadă disgenetică. Există și posibilitatea asocierii acestei tumori cu o hiperplazie congenitală suprarenală sau cu un efect de stimulare a structurilor androgenosecretante ale ovarului.

Diagnosticul se suspectează atunci cînd se constată o tumoare abdominală la o fată investigată pentru menarhă întîrziată sau anomalii morfologice ale organelor genitale externe (hipertrofie clitoridiană).

Malignitatea este aproape tot atît de mare ca cea a cancerelor ovariene de origine epitelială, solide sau chistice. Tumorile perfect incapsulate se pot rupe în momentul manevrării intraoperatorii și evoluția devine malignă. Recidiva în ovarul opus apare în 50% din cazuri. Bilateralitatea (5—10%) înrăutățește net prognosticul. Însămînțarea metastatică a ganglionilor retroperitoneali este precoce, dar foarte radiosensibilă. Prognosticul este net înrăutățit de prezența de elemente teratomatoase în disgerminom.

Malignitatea este mare, dar avînd în vedere imperativul conservării funcției de reproducere, atitudinea terapeutică este orientată în primul rînd pe baza criteriilor clinice de malignitate.

Tratamentul este chirurgical și radiologic. La o femeie tînără, cu un disgerminom pur, manifestat ca o tumoare incapsulată, unilaterală, cu un diametru sub 10 cm, fără însămînțare macroscopică, extraovariană, se face o anexectomie unilaterală; rata de supraviețuire este asemănătoare cu cea a cazurilor tratate prin intervenții mai largi (84—94% supraviețuire la 5 ani). Anexectomia poate fi urmată de radioterapia externă a cîmpului operator și a ganglionilor periaortici; ovarul opus este scos prin ecranare din cîmpul de iradiere. Clinica Mayo apreciază că șansa de supraviețuire scade cu 7% cînd se aplică un tratament conservativ cu scopul păstrării capacității de reproducere.

Dacă tumoarea este mare (peste 12 cm), depășește capsula, este bilaterală sau însoțită de ascită sangvinolentă, se face histerectomie totală cu anexectomie bilaterală, urmată de radioterapie externă (tehnica „moving strip") atît pe pelvis, cît și pe ariile ganglionare care sînt frecvent interesate tumoral (diseminarea limfatică urmează vena ovariană către rinichi și abdomenul superior).

Recidivele sînt frecvente (32% în Registrul American de Cancer Ovarian). Prin asocierea radioterapiei la anexectomie (cu protejarea ovarului controlateral), recidivele au scăzut de la 52% la 25% în statistica Institutului Radiumhemmet (Suedia), iar supraviețuirea a crescut de la 80% la 90% (în formele strict localizate). Desigur că se dublează și riscul mutațiilor în ovarul păstrat, chiar dacă acesta este protejat în cursul iradierii. Recidivele apar în primul an postterapeutic, iar 40% din acestea chiar în primele două luni. De aceea controalele clinice se fac la intervale de 3 luni în primii trei ani. Este indicată reintervenția chirurgicală de control (second-look) la 8 luni de la prima intervenție (Barber), la femeile sub 20 de ani, în cazul tumorilor care au depășit 15 cm diametru și în prezența unor structuri medulare cu anaplazie marcată pe piesa de exereză.

Tumoarea Brenner. Este o tumoare de ovar care apare în majoritatea cazurilor după menopauză, fiind rar întîlnită înainte de vîrsta de 30 de ani.

Anatomia patologică. Tumorile sînt mici, incapsulate unilaterale, suferind uneori o transformare chistică cu conţinut mucinos. Histologic se remarcă originea dublă a acestor tumori, stromală şi epitelială prin aspectul general fibros al ţesutului, în care se găsesc insule de celule epiteliale asemănătoare celor pavimentoase şi care ridică chiar problema unui diagnostic diferenţial cu metastazele în ovar ale unui cancer de col uterin. Aceste celule sînt de multe ori metaplaziate, producînd mucus şi determinînd apariţia unor spaţii umplute cu lichid (fig. 17.6).

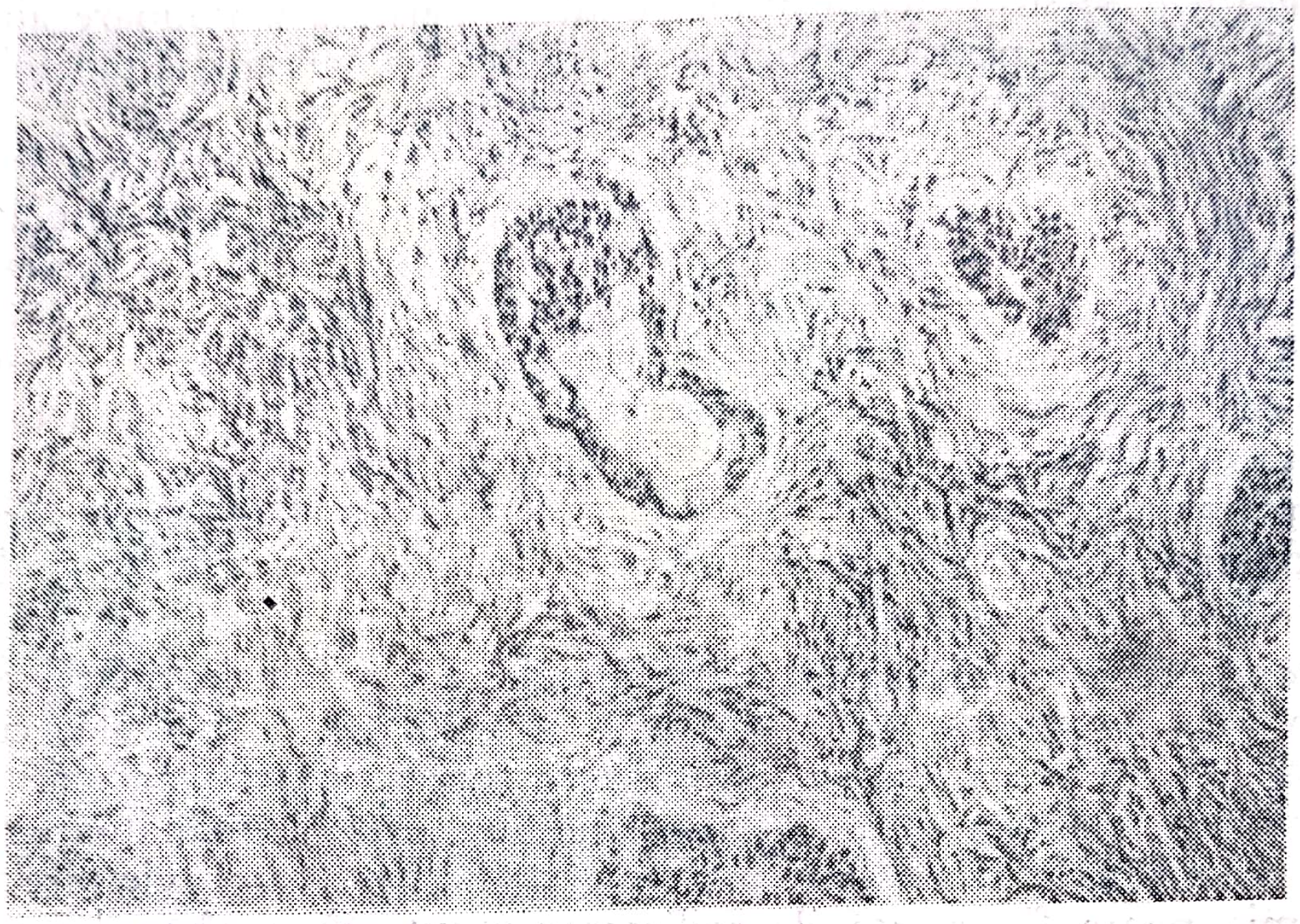

Fig. 17.6. — Tumoare Brenner.

Tumorile sînt benigne; rareori există caractere care arată o malignitate „de graniţă" (anaplazia celulelor epiteliale care înconjură micile chisturi mucinoase), iar invazia stromală este excepţională.

Simptomatologia este identică cu cea a fibroamelor, deci necaracteristică, tumoarea fiind nefuncţională. Apariţia menoragiilor în tabloul clinic poate fi explicată prin componenta tecală mai exprimată în morfologia acestor tumori.

Tratamentul este identic cu cel al fibroamelor sau al chisturilor mucinoase, dacă tumoarea imită aspectul macroscopic al acestora.

17.4.5. TUMORI SECUNDARE

Tumorile secundare (metastatice) ale ovarului se împart în două grupe:

1) Tumori în care leziunea primară se găseşte în tractul genital. Din acestea, adenocarcinomul de endometru este asociat în 12% din cazuri cu metastaze în ovar, ceea ce justifică efectuarea de rutină a anexectomiei, alături de histerectomie, într-un cancer de corp uterin.

2) Metastaze în ovar, cu punct de plecare în organe extragenitale. În aproape două treimi din metastazele de origine digestivă leziunea primară se găseşte în colonul sigmoid, iar o treime sînt metastaze ale unui cancer gastric. Există posibilitatea apariţiei unor metastaze în ovar, indiferent de localizarea

tumorii primare (sîn, tiroidă, rinichi, suprarenale, veziculă biliară). Astfel, în 60% din cazurile de cancer mamar la care se efectuează o oforectomie pentru metastaze osoase, există şi o interesare tumorală metastatică a ovarelor.

Tumorile Krukenberg. Tumorile ovariene metastatice de la un cancer gastric, atunci cînd conţin celule cu aspect de „inel cu pecete“ se numesc tumori Krukenberg (fig. 17.7). Acest aspect patognomonic microscopic se realizează prin capacitatea celulelor de a secreta mucină, care împinge nucleul la periferia celulei; celula apare vacuolizată, clară, bazofilă, înconjurată de membrană ca de un inel, cu nucleul mic şi hipercromatic, situat excen-

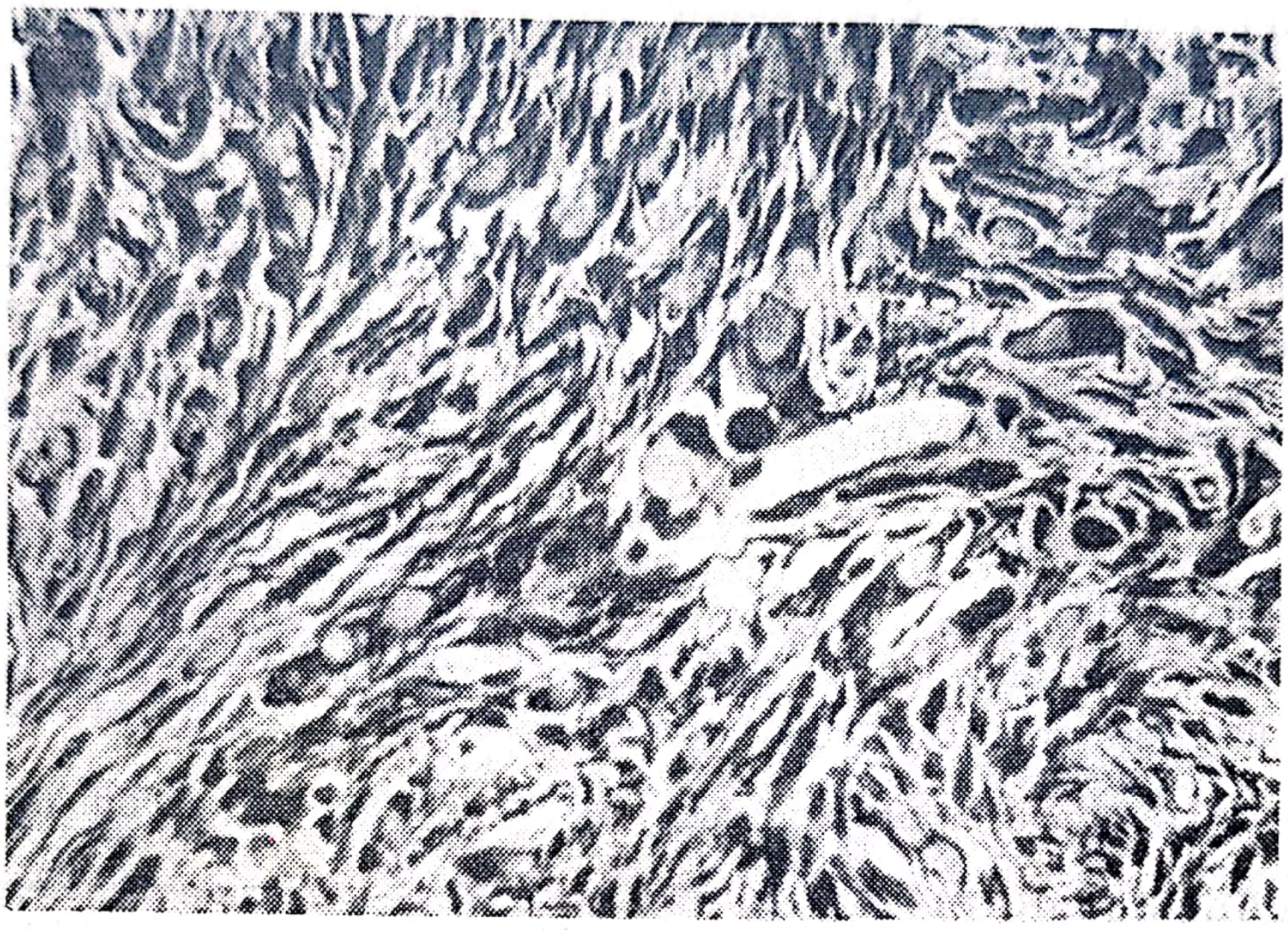

Fig. 17.7. — Tumoare Krukenberg.

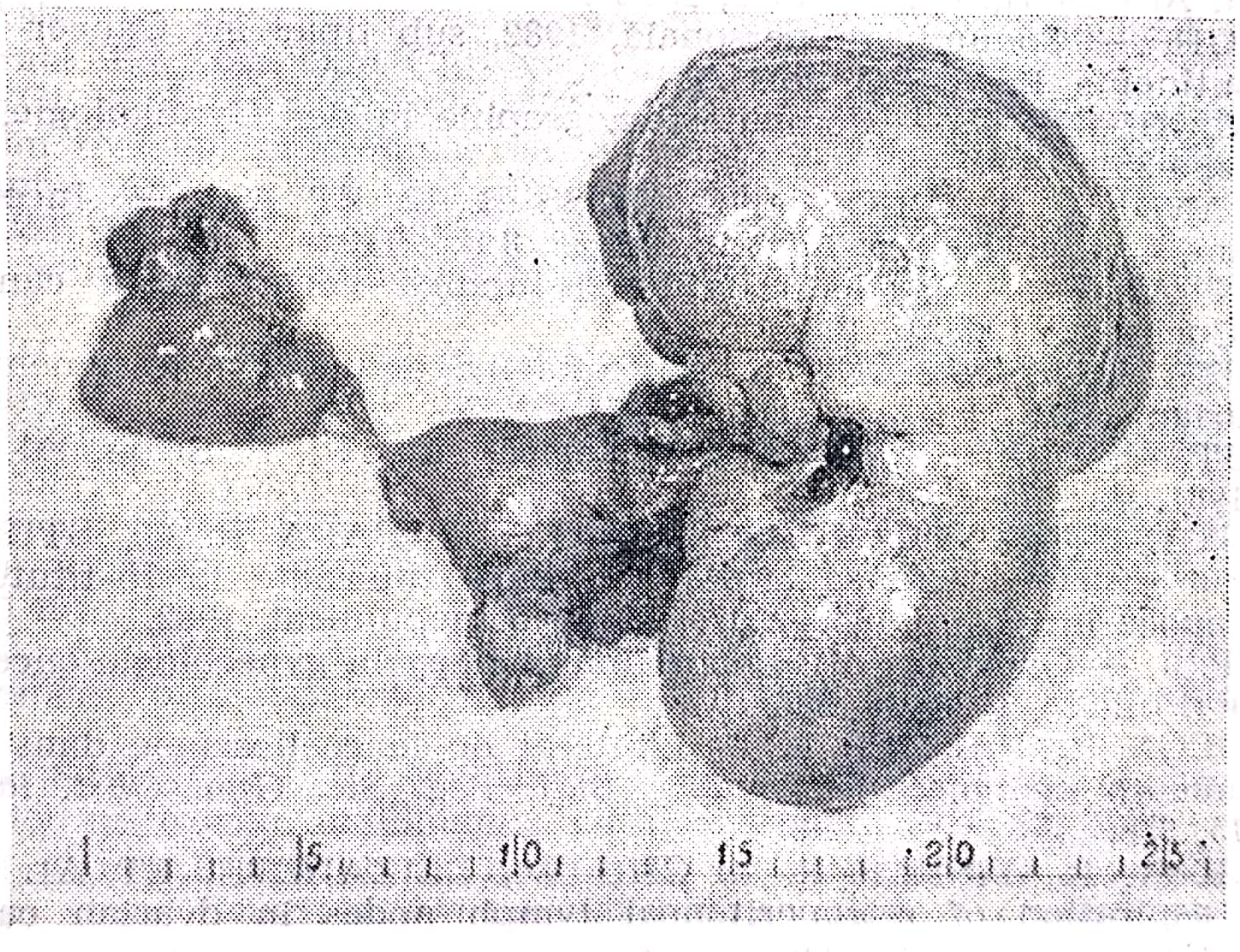

Fig. 17.8. — Tumori Krukenberg, metastaze ale unui cancer gastric. Tumorile sînt bilaterale, solide, cu suprafaţa lucioasă, uşor boselată. Tumoarea din stînga este voluminoasă, reniformă, caracteristică.

tric. Aceste celule mucino-secretante sînt grupate în insule într-un țesut stromal foarte abundent. Macroscopic, tumorile Krukenberg sînt bilaterale (80%), reniforme, discret boselate, neaderente, variabile ca mărime (în medie cu diametrul de 15 cm) (fig. 17.8). Pe secțiune, tumorile sînt solide, ferme, conținînd uneori zone de transformare gelatinoasă. De multe ori carcinomul gastric este inaparent clinic, iar tabloul este dominat de prezența tumorilor pelviene. Teoria patogenică în apariția tumorilor Krukenberg este diseminarea pe cale hematogenă, cu „filtrarea“ celulelor în capilarele subcapsulare ale ovarului.

Aspectul macroscopic și microscopic de tumoare Krukenberg poate fi realizat și atunci cînd tumoarea primară este un cancer mamar.

Tratamentul tumorilor Krukenberg este chirurgical. Se face histerectomie totală cu anexectomie bilaterală, chiar dacă metastazele par limitate macroscopic la un singur ovar. Există obligativitatea investigării atente a bolnavei, cu accentul principal pus la tubul digestiv și sîn, în vederea evidențierii tumorii primitive.

BIBLIOGRAFIE SELECTIVĂ

1. BAGLEY C. W., YOUNG R. C.. SHEIN P. J. ET AL. — Ovarian cancer metastases to diaphragm frequently under-diagnosed at laparotomy. *Am. J. Obst. Gynec.*, 1973, *116*, 397.
2. BARBER H. R. K. — Ovarian Cancer, Part. I, Ca-A Canc. Journ. Clinic. 1979, *29*, 311.
3. BARBER H.R.K., GRABER E. A., KWON T. H. — Ovarian Cancer, Ed. Amer. Canc. Soc. rof. Educ. Publ., 1979, pp. 2—14.
4. BHATTACHARAY M., BARROW J. J. — Tumour markers for ovarian cancer. Int. Adv. Surg. Oncol., 1979, *2*, 155.
5. BOLBA GH. — Comunicare personală, 1982, sub tipar în: Cancer incidence in five continents, Ed. UICC, vol. VI.
6. BREIT A., RHODE U. — Computertomographie in der Gynäkologie. *Med. Klin.*, 1979, *74*, 1 881.
7. CASAGRANDE J. T., PIKE M. C., ROSS R. K. ET AL. — „Incessant ovulation“ and ovarian cancer. *Lancet*, 1979, *2*, 8 133, 170.
8. CEAKLIN A. V. — Particularitățile răspîndirii geografice a cancerului, Ed. Med., București, 1965, p. 188.
9. CHIRICUȚĂ I., MUNTEANU S. — Probleme actuale în tratamentul cancerului ovarian, *Obst. și Ginec.* (Buc.), 1974, *22*, 7.
10. CHIRICUȚĂ I. — În: Chirurgia ginecologică, sub red. P. Sîrbu, Ed. Med. București, 1981, pp. 975—1 020.
11. CHIRICUȚĂ I., MUNTEANU S., PODANI T., PAPA R. C., STRIMBU A — Cancerul ovarian. Analiza a 840 de cazuri internate la Institutul Oncologic Cluj-Napoca între anii 1966—1979, Material nepublicat, 1982.
12. DiSAIA P. J. — Overview of tumour immunology in gynecologic oncology. Cancer (Philad.), 1976, *38*, 566.
13. DORANGEON P.. PALMER R. — L'intérêt de la coelioscopie dans le dépistage des tumeurs malignes de l'ovaire. *Bull. Féd. Sic. Gyn. Obst. langue franç.*, 1963, *15*, 336.
14. DUNNICK N. R., FISHER R. I., CHU W., ELIZABETH, ET AL. — Percutaneous aspiration of retroperitoneal lymph nodes in ovarian cancer. *Amer. Journ. Radiol.*, 1980, *135*, 109.
15. FELDMAN G. B., KNAPP R. C., ORDER S. E. ET AL. — The role of lymphatic obstruction in the formation of ascites in a murine ovarian carcinoma Cancer Res., 1972, *32*, 1 663.
16. FUKS ZVI — External radiotherapy of ovarian cancer; standard approaches and new frontiers. *Semin. Oncol.*, 1975, *2*, 253.
17. GOLDHIRSCHE A., JOSS R., GREINER R. — Das Ovarialkarzinom, neue prognostische und therapeutische Gesichtspunkte. *Schw. med. Wschft.*, 1980, *110*, 1 597.

18. GINECOLOGIE PEDIATRICĂ (INFANTILĂ ŞI JUVENILĂ)

Prof. dr. C. GAVRILESCU

18.1. MORFOLOGIA APARATULUI GENITAL FEMININ DE LA NAŞTERE PÎNĂ LA PUBERTATE

18.1.1. ORGANELE GENITALE EXTERNE

La fetiţe vulva este situată mai anterior decît la femeia adultă şi creşte de la naştere progresiv cu corpul, în contrast cu organele genitale interne, care se dezvoltă extrem de lent în această perioadă de viaţă.

La copilul mic labiile mari sînt netede sau uşor proeminente, cu puţină grăsime subcutanată, în timp ce labiile mici sînt abia schiţate; clitorisul este componenta cea mai evidentă a vulvei, atingînd jumătate din dimensiunile clitorisului femeii adulte, pentru ca la pubertate, prin dezvoltarea deosebită a aparatului vascular, să ajungă la mărimea definitivă. La unele fetiţe practica masturbaţiei determină o creştere mai rapidă a clitorisului.

Himenul la nou-născută are forma unei manşete groase care proemină la eforturi (ţipăt, tuse). Spre pubertate se aplatizează şi ia aspecte diferite, mai ales în ceea ce priveşte forma şi numărul orificiilor.

Glandele Skene există de la naştere şi se dezvoltă ulterior, ca şi glandele Bartholin, atingînd maturaţia abia la 8—9 ani.

În prepubertate şi pubertate au loc acumulări de ţesut subcutanat în labiile mari şi muntele Venus, vulva luînd aspectul anatomic al femeii adulte.

18.1.2. ORGANELE GENITALE INTERNE

Vaginul creşte paralel cu corpul, pliurile transversale la copil fiind deosebit de accentuate în 1/3 inferioară. La naştere vaginul are o lungime de 5 cm şi o posibilitate de distensie transversală de 1,5 cm, iar la pubertate o lungime de 6—7 cm în fundul de sac anterior şi de 8—9 cm în cel posterior.

Din punct de vedere fiziologic, la naştere vaginul se găseşte sub o puternică influenţă a hormonilor estrogeni materni, cu pH între 5,5 şi 7. În decurs de 24 de ore bacilii lactici apar în flora vaginală şi coboară pH la 4—5; acesta continuă să fie acid pînă cînd dispare efectul estrogenic, după care devine întîi neutru şi apoi alcalin.

În prima copilărie vaginul se găsește într-o fază de repaus cu pH între 6,5—7,5; culturile arată diferite bacterii: enterococ, streptococ, stafilococ.

În copilăria înaintată, datorită hormonilor estrogeni are loc o îngroșare a mucoasei vaginale, cu un început de maturație a epiteliului, care se traduce printr-un număr mare de straturi de celule intermediare, prin prezența de celule superficiale pe frotiu, prin creșterea cantității fluidului vaginal, prin diminuarea pH și modificarea florei, care devine foarte variată.

În anul care precede menarha are loc o creștere rapidă a secreției vaginale, explicată prin descuamarea celulelor de tip superficial și intermediar, la care se adaugă secrețiile mucoide ale glandelor cervicale. Lichidul vaginal este gros, gri, inodor și ușor lipicios. Reacția vaginală este acidă (pH 4,5—5), iar flora microbiană asemănătoare celei din perioada precedentă.

Uterul. Colul uterin, minuscul la copil, reprezintă totuși 2/3 din lungimea uterului. Situat în axul vaginului, este acoperit de pliurile vaginale. Pînă la 11—12 ani glandele sînt rudimentare, iar epiteliul exocervical se poate întinde pe o suprafață îngustă în canalul cervical. Alteori, o parte din zona periorificială a exocolului este acoperită de epiteliul cilindric endocervical, dînd naștere ectopiei congenitale.

Către sfîrșitul vieții intrauterine, mucoasa endocervicală suferă o hipertrofie și hiperplazie marcată; celulele epiteliale devin cilindrice și glandele se umplu cu mucină și glicogen. După naștere, a 2-a — 3-a zi, are loc o degenerescență și apoi o descuamare a mucoasei cervicale, tradusă prin apariția unei mici hemoragii.

Corpul uterin la copil, mic în comparație cu colul, este ușor retroversat și deviat la stînga (parametrul stîng este mai scurtat) și are o poziție relativ înaltă în abdomen. La pubertate creșterea corpului uterin este mai rapidă decît a colului și atinge 2/3 din lungimea organului. Endometrul subțire, neted, puțin vascularizat, conține glande rudimentare.

Din punct de vedere funcțional, contractibilitatea miometrului este absentă sau redusă înainte de pubertate. S-a constatat că actomiosina se găsește în cantitate foarte redusă în perioada premenarhală. În ceea ce privește endometrul, acesta se află în repaus pînă cu puțin timp înainte de menarhă; primele cicluri ovariene sînt anovulatorii.

Trompele. La sugar, datorită mezoovarelor, care sînt foarte scurte, trompele sînt torsionate. Lungimea lor crește progresiv începînd din a 2-a copilărie, pentru a atinge la pubertate dimensiunile de la adultă.

Ovarele. La nou-născută, forma ovarului este cilindrică, luînd treptat aspectul ovoidal caracteristic de mai tîrziu. Dimensiunile variază cu vîrsta; crește progresiv de la naștere pînă în epoca activității genitale, cînd atinge dimensiunile maxime.

În viața intrauterină, ovarele sînt capabile să răspundă la hormonii gonadotropi placentari prin dezvoltarea foliculilor. Dozările hormonale, imediat după naștere, arată un titru crescut de estrogeni, dar care sînt de origine placentară. În perioada următoare se găsesc urme de estronă, estriol și estradiol, care sînt de origine suprarenală. Studiile histologice ale ovarului în timpul acestei perioade arată că unii foliculi prezintă celule tecale, ceea ce sugerează că ovarul ar putea să producă o oarecare cantitate de hormoni steroizi. De la naștere la pubertate, ovarul prezintă o diminuare a stocului de foliculi, înlocuiți prin țesut conjunctiv. Maturația foliculară incompletă din această perioadă se va termina la pubertate prin prima ovulație care, urmată de formarea corpului progestativ, marchează începutul perioadei adulte a vieţii genitale.

În ceea ce priveşte funcţia hipofizară s-a constatat că în copilărie această glandă secretă FSH şi LH. Titrul acestor hormoni, scăzut, creşte progresiv, pentru a atinge la pubertate valorile femeii adulte.

18.1.3. EXAMENUL GINECOLOGIC LA COPIL ŞI ADOLESCENTĂ

Examenul ginecologic la copil prezintă unele dificultăţi datorită faptului că:

— acest examen este lipsit de cele mai multe ori de două metode; inspecţia vaginului cu valvele şi tactul vaginal;

— consultaţia este de multe ori greu acceptată de copil; reticenţa acestuia, ţipetele şi gesticulaţiile fac ca examenul ginecologic să fie uneori foarte greu de efectuat;

— aspectele morfofiziologice ale aparatului genital nu sînt constante, ci variază în funcţie de vîrstă.

Examenul genital al fetiţei obligă pe ginecolog să cunoască 3 principii esenţiale:

— aplicarea unei anumite metode de consultaţie şi folosirea unui instrumentar corespunzător;

— aplicarea unei atitudini psihologice apropiate de această vîrstă;

— cunoaşterea afecţiunilor ginecologice specifice fiecărei perioade a copilăriei.

18.1.4. EXAMENUL CLINIC

Interogatoriul, fie că este direct, fie că se face prin intermediul părinţilor, trebuie să precizeze motivele consultaţiei, notîndu-se cu grijă debutul afecţiunii, evoluţia simptomatologiei, precum şi antecedentele copilului şi modul cum a evoluat creşterea acestuia. Consultaţia trebuie făcută în prezenţa părinţilor, cu copilul complet dezbrăcat şi întins pe masa ginecologică. Se va începe cu examenul general (greutate, puls, tensiune arterială). Palparea abdomenului se face cu blîndeţe, progresiv, căutîndu-se punctele dureroase sau eventual prezenţa vreunei formaţiuni anormale.

Pentru examenul aparatului genital se va folosi poziţia ginecologică; sînt specialişti care preferă poziţia genupectorală sau de decubit lateral.

Inspecţia regiunii vulvo-perineale este elementul esenţial al acestui examen. Ea trebuie făcută cu atenţie şi minuţiozitate şi axat pe toate elementele. Se vor aprecia pilozitatea, dezvoltarea clitorisului, a labiilor şi starea himenului printr-o uşoară tracţiune cu degetele pe buzele mari în jos şi în afară. Pentru cercetarea permeabilităţii himeneale se va folosi o sondă fină din material plastic (fig. 18.1)

Aspectul regiunii vulvo-perineale variază cu vîrsta. Astfel, la naştere, impregnarea masivă a fătului cu hormoni sexuali materni dă vulvei un aspect florid cu labiile mici, roze, întinse, bine dezvoltate; membrana himeneală este exuberantă datorită carunculilor hipertrofiaţi, care pot fi interpretaţi uneori în mod eronat drept polipi.

În perioada primei copilării (0—8 ani), cînd practic nu există nici o secreţie ovariană şi aparatul genital este în repaus, inspecţia acestei regiuni arată absența părului, cu clitoris abia schițat, labiile mari relativ subțiri, iar mucoasa himeneală uscată, violacee, cu pete roșietice.

În perioada prepubertară (8—12 ani) aspectul regiunii vulvare se modifică puțin cîte puțin: apare părul, se dezvoltă mai întîi clitorisul, apoi labiile mari și mici, iar mucoasa himeneală devine roză, umedă și suplă.

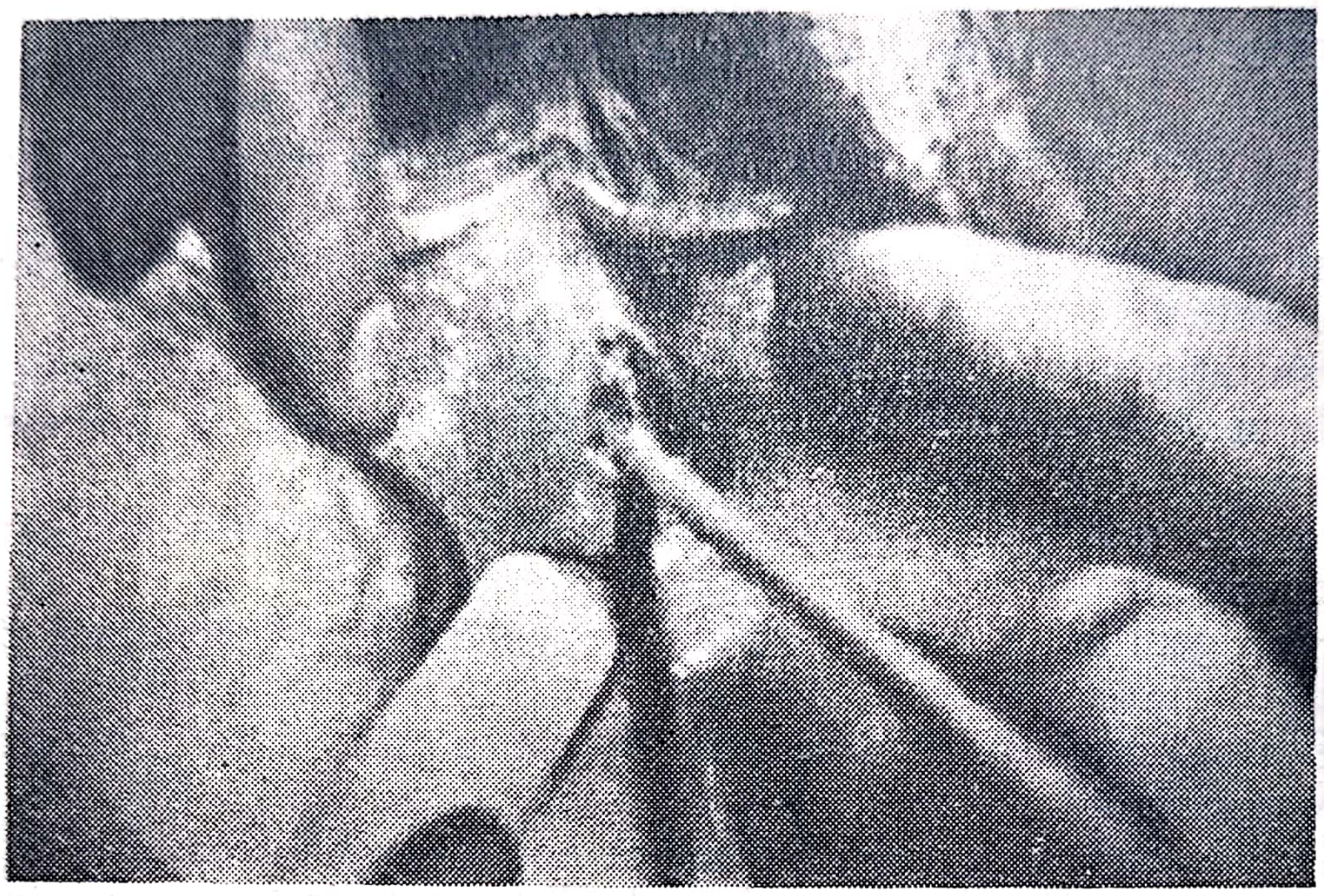

Fig. 18.1. — Examenul membranei himeneale (Dargent D.).

Tactul rectal înlocuiește la copil pe cel vaginal; trebuie efectuat cu blîndețe, cu un singur deget (indexul sau inelarul) bine lubrifiat și are ca scop aprecierea formei, dimensiunilor și poziției uterului. Din cauza dimensiunilor mici, uterul normal, în perioada de latență nu se pune în evidență. În perioada prepubertară poate fi identificat prin acest examen și individualizat în special prin proeminența colului în vagin. Ovarele normale, în mod cu totul excepțional, pot fi palpate.

Examenul vaginului se face cu diferite instrumente: cateter, valve sau speculum special, vaginoscop. Este nevoie să se folosească uneori un sistem de iluminat, ca în investigațiile O.R.L., precum și pense speciale lungi și înguste (fig. 18.2).

V. Anghelescu, R. Bîrloiu și Tr. Ciucă au creat o trusă de explorare vaginală la copil, care satisface nevoile practice (fig. 18.3).

Vaginoscopul este constituit dintr-un tub metalic, care după introducerea în vagin centrează o sursă luminoasă.

Examenul vaginului prin aceste metode (speculum, valve, vaginoscop) ne dă informații asupra:

— stării mucoasei vaginale: uscată și friabilă în cursul perioadei da latență, roză și umedă înainte de pubertate;

— stării colului, care prezintă frecvent o ectazie periorificială, sursă pentru leucoreele prepubertare.

Prin aceleași examene se pot depista afecțiuni tumorale și inflamatorii ale colului și vaginului, corpi străini, precum și anomalii congenitale.

Tactul vaginal combinat cu palparea abdomenului se poate efectua după vîrsta de 10 ani, numai cînd există un orificiu himeneal, care să permită introducerea unui deget. Prin acest examen se explorează vaginul, ca și la femeia adultă, colul, corpul uterin și anexele, putîndu-se decela inflamații și diferite tumori.



Fig. 18.2. — Vaginoscop și specule vaginale (Viorica Anghelescu, Al. C. Mihăilescu, Rodica Bîrloiu).

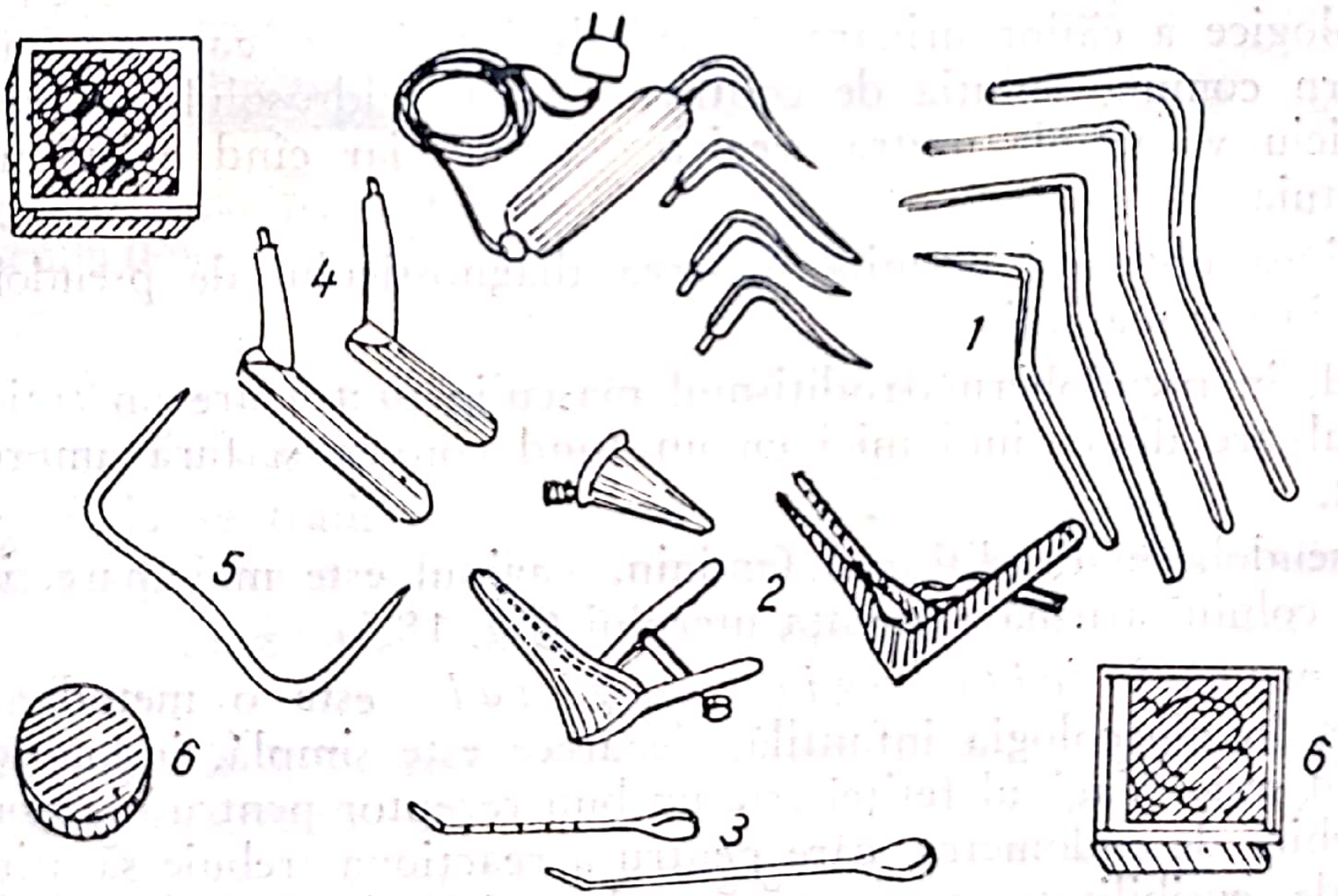

Fig. 18.3. — Trusă de ginecologie infantilă (Viorica Anghelescu, Rodica Bîrloiu, Traian Ciucă).

18.1.5. INVESTIGAȚIILE PARACLINICE

Celioscopia. Se folosește de obicei un celioscop special de dimensiuni mici (diametru 6 mm) tip Langlois-Aelsem, care are avantaje față de celioscopul Palmer, deoarece permite efectuarea de fotografii printr-un dispozitiv situat la capătul aparatului. Pentru introducerea instrumentului se folosește o mică incizie periombilicală, iar uterul este deplasat în sus cu ajutorul unei pense introduse în vagin.

Prin celioscop se examinează cu uşurinţă pelvisul, deoarece corpul uterin este mic, iar ovarele au ligamentele lomboovariene scurte, iar cele utero-ovariene lungi. Pentru biopsia de ovar se face o incizie controlaterală deasupra pliului inghinal, prin care se introduce trocarul cu instrumentul corespunzător. Intervenţia este simplă, nu necesită decît o spitalizare de cel mult 48 ore şi poate fi repetată la nevoie.

Indicaţiile celioscopiei sînt multiple; printre acestea ar fi de menţionat:

— Disgenezia gonadică (sindromul Turner), unde celioscopia pune în evidenţă existenţa a două bandelete, care se întind între coarnele uterului şi ligamentele lombo-ovariene.

— Ambiguitatea sexuală: este vorba de pseudohermafroditismul masculin şi feminin, unde se pot inspecta gonadele şi eventual preleva un fragment pentru biopsie. În caz de hermafroditism adevărat, celioscopia trebuie înlocuită prin laparatomie, care permite o biopsie gonadică întinsă.

— Amenoreele primare cu impuberism, unde celioscopia arată o disgenezie gonadică şi amenoreele cu tulburări hipofizare, unde acest examen arată integritatea aparatului genital intern.

— În precocităţile sexuale, celioscopia este ades indicată pentru a se aprecia starea tractusului genital şi a gonadelor şi pentru a se descoperi eventuale tumori ovariene.

Genitografia este o explorare radiologică a aparatului genito-urinar pentru precizarea diagnosticului în stările de intersexualitate sau de malformaţii genito-urinare. Prin acest examen se urmăreşte punerea în evidenţă prin imagini radiologice a căilor urinare şi genitale inferioare, care au un singur orificiu extern comun. Soluţia de contrast (iodată hidrosolubilă) introdusă prin acest orificiu va umple uretra, vezica, vaginul, iar cînd există uter şi cavitatea acestuia.

Imaginea obţinută permite punerea diagnosticului de pseudohermafroditism feminin sau masculin.

Astfel, în pseudohermafroditismul masculin uretra are un traiect vertical, iar vaginul are dimensiuni mici cu un fund convex şi fără amprentă de col (fig. 18.4).

În pseudohermadroditismul feminin, vaginul este mai mare, iar prezenţa amprentei colului afirmă existenţa uterului (fig. 18.5).

Examenul citologic vaginal este o metodă deosebit de importantă în ginecologia infantilă, deoarece este simplă, indoloră, permiţînd examene în serie. Vaginul fetiţei este un bun receptor pentru hormonii ovarieni, spre deosebire de endometru, care pentru a reacţiona trebuie să atingă un anumit grad de sensibilitate ce se capătă mult mai tîrziu decît la epiteliul vaginal. În perioada prepubertară endometrul rămîne indiferent, în timp ce vaginul răspunde la cele mai mici variaţii hormonale.

Pentru recoltare se poate folosi o pipetă cu o pară de cauciuc, cu care se aspiră lichidul vaginal (metoda Fraenkel, Papanicolau) un cateter din plastic (Hofman) sau o pipetă cu un tampon de vată în interior (metoda Sonek).

Aprecierea stării hormonale se face în special pe baza valorilor indicilor cariopicnotic şi eosinofilic.

Citologia la nou-născut. Pundel descrie 4 perioade:

— perioada hiperhormonală de la prima la a 5-a zi;

— perioada crizei genitale de la a 5-a la a 8-a zi;

— perioada de tranziție pînă în ziua a 14-a;

— perioada atrofică după ziua a 14-a.

Perioada hiperhormonală se caracterizează prin apariția pe frotiu de celule mari intermediare, cianofile, cu o slabă proporție de celule superficiale. De la a 2-a la a 3-a zi apar bacilii Döderlein, iar din ziua 4-a celulele se plicaturează și se grupează.

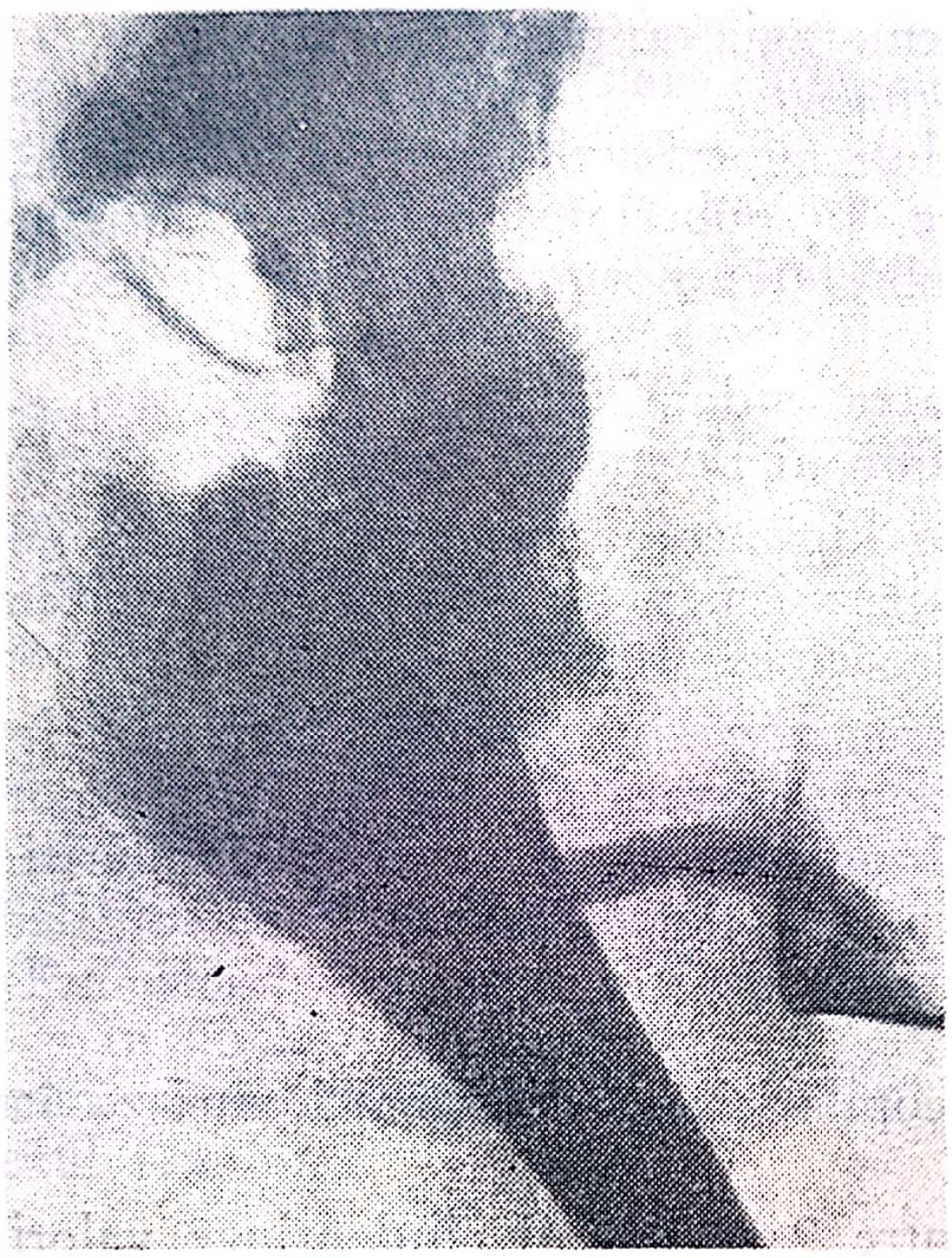

Fig. 18.4. — Genitografie. Pseudohermafroditism masculin (Fortier-Beaulieu M.).

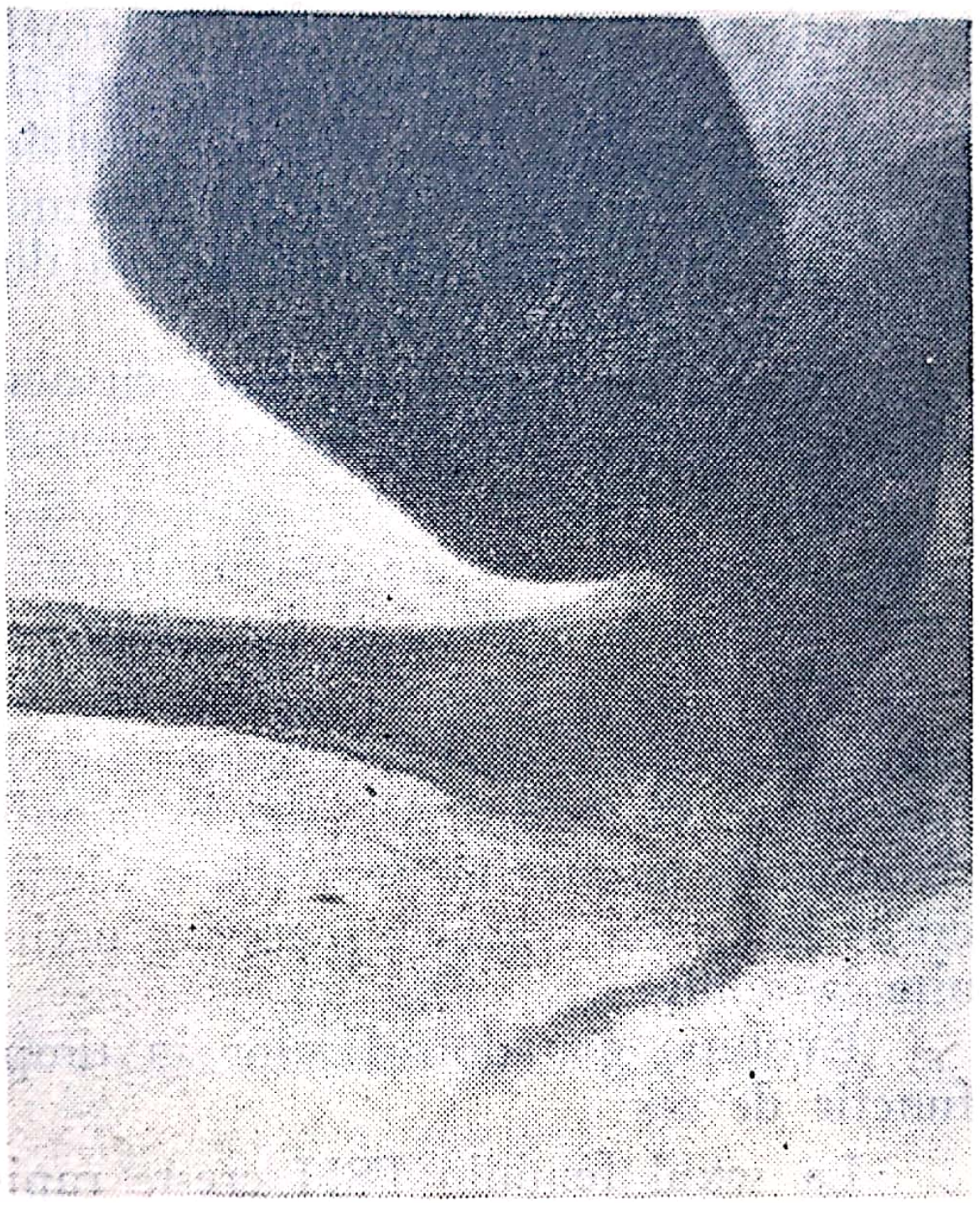

Fig. 18.5. — Genitografie. Pseudohermafroditism feminin (Fortier-Beaulieu M.).

Criza genitală se traduce prin apariția polimorfonuclearelor, a mucusului, dispariția progresivă a bacilului Dölerlein și o discretă hemoragie.

În perioada tranzitorie, celulele intermediare sînt înlocuite cu celule bazale externe.

Perioada atrofică se caracterizează prin prezența de celule bazale externe și a unei autolize progresive.

Examenul citologic în perioada copilăriei. Frotiul are un aspect atrofic cu celule bazale externe, autoliză, mucus, resturi celulare, multe polimorfonucleare. La sfîrșitul acestei perioade (8—9 ani), autoliza dispare, iar celulele bazale capătă dimensiunile celulelor intermediare.

Examenul citologic în prepubertate. Cu 2—3 ani înainte de instalarea menarhei apare o proliferare a epiteliului vaginal, care nu este nici progresivă, nici regulată. Pe frotiu această creștere epitelială se traduce prin prezența de celule bazale externe și intermediare cu talie mică sau mare, precum și prin prezența de celule superficiale în proporție variabilă. Proliferarea aceasta neregulată duce la formarea de celule multinucleate sau cu nucleu turtit, celule „en bâton“, care arată diminuarea stimulării estrogenice după un scurt puseu.

În cursul anului care precede menstruația, apar pe frotiu celule superficiale din ce în ce mai numeroase pînă la o proporție de 80%. După menarhă, care obișnuit este de lungă durată și abundentă, urmează o perioadă de amenoree, cu frotiu de atrofie; el se schimbă cînd începe un nou ciclu, permițînd prin această analiză să se prevadă și să se prevină o nouă hemoragie dramatică; atît timp cît există frotiu de atrofie, hemoragia nu poate să apară.

Frotiul citologic vaginal în stările patologice. În pubertatea precoce în direcția feminină, frotiul este bogat în celule superficiale cu nucleu picnotic, iar în cea masculină în celule intermediare. În pubertatea precoce de origine hipofizară citologia seamănă cu cea din pubertatea normală, dar cu un indice picnotic ceva mai scăzut.

În caz de tumori ovariene cu activitatea endocrină, frotiul vaginal prezintă celule superficiale cu nuclei picnotici fără nici o modificare ciclică.

În pubertatea heterosexuală dată de o hipertrofie suprarenaliană, frotiul arată prezența de celule intermediare cu talie mică, plate și izolate, cu nucleu veziculos și clar, semănînd cu celulele „androgenice“ Pundel.

Analizele hormonale. Dozarea gonadotrofinelor hipofizare. În prezent, grație metodelor radio-imunologice de dozare a FSH și LH se pot face aprecieri asupra secreției hormonilor hipofizari și pe perioada copilăriei. În general, în această perioadă a vieții titrul gonodotrofinelor este scăzut, dar crește în cursul etapelor succesive peripubertare, pentru a atinge valorile întîlnite la adultă.

Evoluția gonadotrofinelor în timpul copilăriei și adolescenței variază în funcție de sex.

La sexul feminin FSH crește rapid între 9 și 11 ani cînd atinge valori asemănătoare cu cele ale femeii adulte. În ceea ce privește secreția de LH, aceasta este mai lentă și se desfășoară pe perioada 9—16 ani.

Producția crescută de FSH la începutul pubertății stimulează multiplicarea și creșterea diferitelor celule gonadice, iar cea a LH funcția endocrină a ovarului.

Dozările de FSH și LH se recomandă în tulburările funcționale peripubertare (pubertate precoce, pubertate întîrziată, amenoree, hemoragii disfuncționale).

Dozarea hormonilor estrogeni se poate face prin diferite metode, cea mai simplă fiind a lui Jayle, care în perioada copilăriei arată valori foarte reduse, pentru ca între 8 și 10 ani să ajungă la 20—30 gama, iar înainte de instalarea pubertății la 50—60 gama (ca la femeia adultă). Această analiză este indicată în tulburările funcționale peripubertare, în tumorile ovariene active, în stările de intersexualitate.

Dozarea pregnandiolului se folosește mai puțin în practica ginecologiei infantile (în unele tulburări funcționale peripubertare, în tumorile ovariene active, în stările de intersexualitate). Apare în urină numai după instalarea menarhei.

Dozarea 17-cetosteroizilor se folosește în diagnosticul diferitelor stări de intersexualitate, precum și în unele tumori ovariene active. În primele zile de viață valorile 17—CS sînt relativ crescute (2—4 mg), reprezentînd eliminările hormonilor materni. După această vîrstă și pînă la 7—8 ani valoarea medie a acestor hormoni este 0,50 mg; în perioada prepubertară și pînă la vîrsta de 17—18 ani valorile cresc la 7—8 mg/24 ore.

În unele tulburări funcționale (amenoree, virilism) se mai pot folosi probe dinamice, care au drept scop studierea receptivității ovariene la hormonii hipofizari (testul cu dexametazonă, testul Jayle, testul stimulării cu gonadotrofină); tehnicile și interpretările sînt asemănătoare cu cele de la femeia adultă.

Histerometria și biopsia de endometru se folosesc rar în practica ginecologiei infantile, numai atunci cînd examenul clinic și celelalte explorări paraclinice nu ne dau relații suficiente pentru stabilirea unui diagnostic. Chiuretajul bioptic se poate face în scop diagnostic (explorare citohormonală sau anatomopatologică) sau terapeutic în hemoragiile disfuncționale, rebele la tratamentul medical.

Examenul radiologic se utilizează cu prudență la copil și numai cu indicații absolute. Se poate face o radiografie de șa turcească în amenoreele explicate de tumori hipofizare; o radiografie a bazinului pentru a pune în evidență prezența de corpi străini și vaginografia pentru evidențierea unor eventuale anomalii congenitale.

Determinarea sexului genetic. O asemenea investigație este indicată pentru elucidarea diagnosticului în ambiguitățile sexuale. În acest scop se cercetează cromatina sexuală prin frotiuri prelevate din mucoasa bucală, precum și idiograma pentru studiul numeric și morfologic al cromozomilor.

În nucleii leucocitelor neutrofile se poate cerceta, prin colorația Pappenheim, prezența drumticks-urilor (prelungiri cromatiniene, care apar numai la sexul feminin).

18.1.6. ATITUDINEA PSIHOLOGICĂ

La consultația ginecologică infantilă se cere o pregătire prealabilă atît a fetiței, cît și a mamei, care obligator va asista la consultație. Trebuie neapărat ca fetița să fie calmă și convinsă de necesitatea acestui examen medical. De aceea, înainte de consultație se va sta de vorbă cu copilul, punîndu-i-se diferite întrebări introductive, cu o atitudine și privire prietenească, binevoitoare. Dacă fetița nu se lasă convinsă de necesitatea acestei consultații este mai bine să se renunțe și să fie invitată din nou peste cîteva zile.

În situații rare, cînd copilul rămîne totuși cu o stare de neliniște sau cînd este vorba de o leziune organică deosebită (tumori, malformații) este necesar să se recurgă la o anestezie generală.

18.2. AFECȚIUNI GINECOLOGICE ÎN PERIOADA COPILĂRIEI ȘI ADOLESCENȚEI

Stadiul neonatal. Afecțiunile ginecologice întîlnite la această vîrstă sînt: criza genitală, angorjarea mamară, metroragiile, inflamațiile și malformațiile congenitale, mai ales stările de intersexualitate, care pot pune probleme de stare civilă; tumorile sînt foarte rar întîlnite.

Stadiul de liniște genitală (0—8 ani). În această perioadă predomină infecțiile vulvo-vaginale; absența acidității vaginale legată de lipsa estrogenilor este factorul cauzal principal, la care se adaugă lipsa de igienă, oxiuroza, masturbația. Alte afecțiuni întîlnite la această vîrstă: polipi și chisturi vulvare (de meat urinar, de vestibul, de membrană himeneală), imperforaţie himeneală, care determină uneori mucocolpusuri, corpi străini în vagin, malformaţiile congenitale, traumatismele. Tumorile sînt rare; se întîlneşte în special chistul de ovar.

În perioada prepubertară (8—12 ani), afecţiunile ginecologice întîlnite se referă la infecţii, corpi străini vaginali, malformaţii (mucocolpus), traumatisme, tumori benigne şi maligne.

În perioada pubertară şi adolescenţă predomină tulburările de pubertate (pubertatea precoce sau întîrziată), tulburările funcţionale (amenoreea, hemoragiile disfuncţionale), infecţiile, malformaţiile (hematocolpus), traumatismele, tumorile.

18.2.1. FIZIOLOGIA PUBERTĂŢII

Pubertatea este perioada de viaţă în care se face tranziţia de la copilărie la maturitate. Această perioadă în care apare posibilitatea de procreaţie, este o etapă în timpul căreia caracterele sexuale evoluează progresiv spre vîrsta adultă, epocă marcată de profunde transformări generale ale organismului; copilul capătă un aspect feminin, ce se caracterizează prin modificări somatice şi psihice în care predomină caracterele sexuale secundare şi apariţia menarhei.

Perioadele de dezvoltare ale organismului feminin pînă la vîrsta adultă nu sînt încă suficient de bine conturate nici în prezent. Se clasifică astfel:

— copilărie	0—10 ani
— prepubertate	10—12 ani
— pubertate	12—14 ani
— adolescenţă	14—18 ani

Fiecare din aceste perioade este pregătită de starea biologică precedentă a evoluţiei organismului.

Astfel, copilăria este precedată de o biologie antenatală, unde se înregistrează modificări hormonale ce duc la formarea organismului în general şi a aparatului genital în special. Începînd chiar din perioada intrauterină se înregistrează o oarecare funcţie hipofizară, care secretă aproape toţi tropii ce stimulează dezvoltarea celorlalte glande şi a organismului în general. La aceşti hormoni de origine fetală se adaugă cei de provenienţă maternă, care trec bariera placentară în special în ultimele săptămîni de evoluţie a gestaţiei. În ceea ce priveşte hipotalamusul, cercetările de pînă acum nu au dus la nici o concluzie privind funcţia acestei glande.

În perioada copilăriei continuă o redusă funcţie hipofizară dirijată de o activitate hipotalamică asemănătoare.

Dozările de gonadotrofine au arătat titruri foarte mici de FSH (3—5 UI) şi urmare de LH. De asemenea, estrogenii sînt prezenţi în organismul fetiţei la un titru de 8—10 gama. În această perioadă, dar în special în a doua parte a copilăriei (7—10 ani) se înregistrează o activitate tiroidiană şi una corticosuprarenaliană. Funcţia tiroidiană pregăteşte reactivitatea ovariană pentru perioadele următoare, iar secreţia de corticoizi, alături de cea a hormonului de creştere, contribuie la dezvoltarea staturală a organismului.

În ceea ce priveşte funcţia hipotalamică, cercetările efectuate arată o activitate redusă privind toţi „releasing factors". Această funcţie scăzută este explicată de imaturitatea glandei şi de sensibilitatea ei crescută la retrocontrolul negativ al steroizilor sexuali, cînd chiar cantităţi mici de estrogeni frînează secreţia factorilor stimulanţi pentru hipofiză.

Perioada prepubertară se caracterizează printr-o desinhibare parţială a hipotalamusului privind toţi factorii stimulatori, care declanşează secreţia de hormoni somatotrop, tireotrop, corticotrop şi gonadotrop într-o cantitate mai mare decît în perioada precedentă. Se ajunge în mod secundar la o producţie mai importantă de hormoni estrogeni, corticoizi şi androgeni decît în timpul copilăriei, care vor determina începutul apariţiei caracterelor sexuale secundare. Astfel, sub influenţa estrogenilor se vor dezvolta aproape toate segmentele aparatului genital şi glanda mamară. Tot estrogenii stimulează creşterea prin proliferarea cartilajului de conjugare, influenţînd în acelaşi timp dezvoltarea în sens transversal a bazinului. Androgenii stimulează apariţia părului pubian şi axilar, precum şi dezvoltarea clitorisului, a corpilor cavernoşi şi a musculaturii, iar corticoizii dezvoltă ţesutul adipos în general şi pe cel de la şolduri în special.

Perioada pubertară se caracterizează prin maturaţia centrilor hipotalamici, ce ţine de gradul de dezvoltare a organismului în totalitate. Pentru a putea răspunde la stimulii hipotalamici, este necesar ca şi hipofiza şi gonadele să atingă o maturaţie morfologică şi fiziologică, ceea ce presupune şi un anumit grad de maturitate enzimatică.

Controlul activităţii aparatului genital este făcut de hipotalamus, care culegînd informaţii periferice endogene şi exogene le transformă în stimuli hormonali ce acţionează asupra hipofizei, aceasta la rîndul ei stimulînd ovarul. Hipotalamusul reglează sinteza şi eliminarea factorilor stimulatori hipofizari în raport cu variaţiile hormonilor sexuali circulanţi.

În hipotalamus există o zonă numită „gonadostat“, care conţine centri, ce ţin sub controlul lor secreţia şi eliminarea hormonilor gonadotropi. Astfel, centrul care secretă FSH-RH este situat, pare-se, în nucleul premamilar, iar cei doi centri pentru LH-RH, unul în eminenţa mediană pentru secreţia continuă, iar celălalt în zona preoptică pentru secreţia ciclică. Aceşti hormoni odată secretaţi sînt vehiculaţi spre tija pituitară, de unde sînt preluaţi de capilarele plexului port şi transportaţi la lobul anterior al hipofizei. În jurul acestor centri mai există neuroni, care secretă neuromediatorii (monoamine) cerebrali:
— neuronii dopaminergici din nucleul arcuat;
— neuronii adrenergici din tractusul hipotalamo-infundibular;
— neuronii serotoninergici din zona suprachiasmatică.
Aceste monoamine vor influenţa producţia de „releasing factors-gonadotrop“ şi anume dopamina şi adrenalina stimulează această secreţie, iar serotonina o inhibă.

Tot în această zonă gonadostat există conexiuni nervoase între neuronii care secretă FSH-LH-RH şi alţi centri cerebrali (telencefalici, olfactivi, talamici, retinieni, amigdalieni), precum şi nişte neuroni care sînt influenţaţi de steroizii sexuali.

Astfel, neuronii sensibili la estrogeni sînt situaţi în aria preoptică mediană, cei la progesteron în regiunea suprachiasmatică, cei la testosteron în hipotalamusul lateral şi cei sensibili la corticoizi în sistemul limbic.

Funcţia hipotalamică se află sub influenţa a numeroşi stimuli, mai importanţi fiind cei interni hormonali, care determină diferite forme de retrocontroale (feedback) şi anume:

— feedback negativ lung: creşterea plasmatică a steroizilor sexuali frînează secreţia de FSH-LH-RH;

— feedback pozitiv lung: un titru moderat de steroizi stimulează această secreţie;

— feedback negativ scurt: o creştere a gonadotrofinelor frînează secreţia hipotalamică;

— feedback pozitiv scurt: o cantitate mică de gonadotrofine stimulează FSH-LH-RH;

— feedback negativ ultrascurt: o cantitate mare de FSH-LH-RH provoacă inhibiţia secreţiei respective;

— feedback pozitiv ultrascurt: o cantitate mică de FSH-LH-RH stimulează această secreţie.

Aceste mecanisme de feedback se exercită fie prin intermediul neuronilor steroizilor sexuali din hipotalamus, fie direct asupra celor care secretă FSH-LH-RH. La sensibilizarea acestor neuroni un rol important îl au şi monoaminele cerebrale.

Pînă la pubertate zona „gonadostat" este frînată pe de o parte de creşterea sensibilităţii la feedback negativ, iar pe de altă parte de intervenţia serotoninei şi a melatoninei (amină de origine epifizară), care sînt secretate în cantitate mare pînă la această vîrstă.

În perioada pubertară, datorită intervenţiei dopaminei, adrenalinei, acetilcolinei şi prostaglandinelor, substanţe care sînt secretate în cantitate mare în această epocă, are loc o defrînare a gonadostatului. În acelaşi sens intervine şi corticosuprarenala, care va secreta o cantitate de dehidroepiandrosteron, ce va interveni în maturaţia acestei zone a hipotalamusului fie printr-o acţiune directă asupra neuronilor ce secretă FSH-LH-RH, fie printr-o acţiune indirectă, care constă în transformarea lui în estrogeni în gonadostat. Concomitent are loc şi o creştere a sensibilităţii hipotalamusului la feedback pozitiv şi în felul acesta cantităţi chiar mici de estrogeni, gonadotrofine şi FSH-LH-RH vor stimula secreţia neurohormonilor corespunzători.

Apoi, acţionînd asupra receptorilor periferici estrogenii vor transmite mesajul hormonal, din care vor rezulta modificări enzimatice, ce vor constitui alţi factori stimulanţi pentru funcţia hipotalamică.

O maturaţie completă a gonadostatului se realizează o dată cu începutul adolescenţei, cînd acţionează centrii ciclici ai FSH-LH-RH, care duc la cicluri menstruale regulate şi ovulatorii.

Perioada postpubertară se caracterizează prin importante modificări psihice, din care cele mai caracteristice sînt conştiinţa sexului, pudoarea, tropismul masculin. Este epoca în care se desăvîrşesc setea de cunoaştere, spiritul critic şi activitatea logică, elemente care conturează personalitatea adolescentei.

18.2.2. TULBURĂRILE DE PUBERTATE

Pubertarea precipitată se caracterizează prin apariţia semnelor de pubertate între 8 şi 10 ani. Este considerată de majoritatea specialiştilor ca o stare intermediară între normal şi patologic, la care de cele mai multe ori nu este necesară nici o intervenţie terapeutică. Explicaţia acestei forme de pubertate este dată de o maturaţie precoce a gonadostatului, fie printr-o secreţie prematură de amine stimulatoare; dopamina, adrenalina, prostaglandinele, fie printr-o maturaţie precoce a întregului organism, ce ţine de factori genetici constituţionali. Se pare că în acest mecanism cvasinormal intervine şi acţiunea a numeroşi factori din mediul intern sau extern, care determină o creştere a reactivităţii organelor receptive (sîni, organe genitale interne și externe), ce duc la apariția prematură a caracterelor sexuale secundare izolate sau asociate.

Pubertatea precoce este o tulburare de pubertate caracterizată prin apariția caracterelor sexuale secundare și a menstruației înainte de 8 ani.

Clasificație:

— Pubertate precoce adevărată: dezvoltarea completă a caracterelor sexuale secundare și a gonadelor cu ovulație prematură.

— Pubertate precoce parțială: dezvoltarea unui singur caracter sexual secundar; celelalte semne apar la vîrsta normală.

— Pseudopubertate precoce: dezvoltarea tuturor caracterelor sexuale secundare înainte de 8 ani, gonadele rămînînd imature pînă la vîrsta pubertății.

Pubertatea precoce adevărată. *Etiologie.* — Leziuni ovariene care secretă gonadotrofine (corioepiteliom, teratom).

— Leziuni cerebrale: tumori de hipotalamus (astrocitomul, gliomul, neurofibromul, craniofaringiomul); leziuni inflamatorii (sechele de meningită tuberculoasă, de encefalită sau arahnoidită); sechele traumatice, hidrocefalie, precum și unele encefalopatii congenitale (neurofibromatoza și scleroza tuberoasă tip Bourneviile); Sindromul Albright, afecțiune explicată de o dilatare a ventriculului III și o îngroșare a corpului mamilar și caracterizată printr-o displazie fibroasă osoasă și o pigmentație cutanată parțială; sindromul Silver, cu etiologie necunoscută, ereditară, ce se caracterizează printr-o statură mică și asimetrie scheletică.

— Leziuni suprarenaliene: hiperplazia congenitală suprarenaliană tratată insuficient sau tardiv prin corticoterapie, care determină o cădere a titrului hormonilor androgeni și o stimulare a secreției de gonadotrofine.

— Hipotiroidia juvenilă cu galactoree și hipersecreție de gonadotrofine.

— În afară de aceste cauze există factori care nu se cunosc și care determină așa numita „pubertate idiopatică", destul de frecventă. În această formă de pubertate toate celelalte aparate și sisteme funcționează normal, încît sarcina este posibilă. Literatura citează o fetiță cu o pubertate precoce idiopatică apărută la 3 ani, care a rămas gravidă la 5 ani și a născut prin operație cezariană un făt de 2900 g. Fetița măsura 1,20m și avea o greutate de 29 kg.

Diagnosticul. Caracterele sexuale secundare (dezvoltarea sînilor, apariția pilozității pubiene și axilare, dezvoltarea organelor genitale externe și interne) cu apariția menstruației înainte de 8 ani. Fetița prezintă o creștere staturală cu 10—20 cm mai mult decît fetița normală de aceeași vîrstă și o greutate mai mare (5—10 kg în plus). De asemenea are o dezvoltare osoasă mai accelerată (cu 3—5 ani înainte).

Dozările hormonale arată: un titru al FSH urinar superior lui 50 U.I.; estrogenii de origine ovariană crescuți (peste 20 gama); 17 C.S. — 8 mg; 17-O.H.-7 mg.

Tratament. Se aplică un tratament etiologic la cazurile unde se cunoaște cauza. Astfel, în tumorile cerebrale se intervine chirurgical sau se aplică telecobaltoterapie. În hipotiroidie se administrează extracte tiroidiene, iar în hiperplazia suprarenaliană corticoterapia. În pubertatea precoce idiopatică se aplică un tratament care să inhibe acțiunea gonadotrofinelor. În acest scop se folosesc progestativele de sinteză de tipul medroxiprogesteronului. Acest hormon poate fi administrat parenteral (preparatul „Depôprovera") 100—200 mg la 15 zile timp de cîteva luni, sau pe cale orală preparatul „Farlutal" cîte 30 mg (3 tablete pe zi timp de mai multe luni).

Rezultatele sînt în general mulţumitoare: menstruaţiile dispar aproape în toate cazurile, sînii îşi diminuă volumul, iar pilozitatea rămîne la stadiul în care se afla în momentul aplicării tratamentului.

Pubertatea precoce parţială. Există două forme: precocitatea pilară izolată şi precocitatea mamară izolată.

Precocitatea pilară: apare o pilozitate pubiană precoce, celelalte semne de pubertate apărînd la vîrsta normală; dozările hormonale sînt normale. Cauza nu este cunoscută; probabil este vorba de o sensibilitate crescută a receptorilor piloşi la hormonii androgeni. Nu se aplică nici un tratament.

Precocitatea mamară: o dezvoltare precoce uni- sau bilaterală. De obicei areola şi mamelonul se dezvoltă normal şi nu se pigmentează. Dozările hormonale arată cifre normale. Este vorba de o sensibilitate crescută a ţesutului mamar la hormonii estrogeni, ceilalţi receptori fiind normali (vulvă, vagin, uter). Nu se aplică nici un tratament.

Pseudopubertatea precoce, în care apar caracterele sexuale secundare, în timp ce gonadele rămîn imature.

Cauza: tumori de ovar secretante de hormoni estrogeni (foliculomul, tecomul) sau o hiperplazie suprarenală congenitală.

În tumorile de ovar se dezvoltă mai mult sînii, iar în hiperplazia de corticosuprarenală predomină pilozitatea pubiană. Dozările hormonale arată în tumorile de ovar un titru crescut de estrogeni, iar în hiperplazia corticosuprarenală un titru crescut de 17. C.S.

Conduita: extirparea tumorilor ovariene sau tratament cu corticoizi, dacă este vorba de o hiperplazie corticosuprarenală.

Pubertatea întîrziată. În cazul în care semnele de pubertate nu apar pînă la vîrsta de 14 ani, este vorba de o pubertate întîrziată, iar cînd nu se instalează pînă la 16 ani, de absenţă a pubertăţii.

Cauza pubertăţii întîrziate este explicată de reactivitate scăzută a hipotalamusului, fie prin predominanţa secreţiei serotoninei sau a melatoninei, fie prin intervenţia unor factori din mediul extern sau intern (alimentaţia carenţată, emoţii negative persistente, cardiopatii congenitale, nefropatii cronice, hipertiroidie). În general este vorba de o tulburare funcţională a centrului gonadostat al hipotalamusului, care de cele mai multe ori nu pune probleme deosebite de conduită.

Pubertatea absentă, este o tulburare de pubertate care are numeroase cauze de origine cerebrală sau periferică, cea mai importantă fiind insuficienţa hipotalamo-hipofizo-ovariană şi este determinată fie de afecţiuni cerebrale (tumori, leziuni inflamatorii) care distrug parţial sau total neuronii ce secretă hormonii gonadotropi, fie de o întîrziere marcată în maturaţia gonadostatului, consecinţa unui exces de serotonină sau melatonină sau a unei sensibilităţi crescute la recontrolul negativ al steroizilor sexuali. În etiologia acestei forme de pubertate patologică mai intră şi leziuni ovariene congenitale sau dobîndite, care prin scăderea reactivităţii acestei glande la stimulii hipofizari, duc la o producţie scăzută de estrogeni. Cum simptomul principal al acestei forme de pubertate patologică este amenoreea primară, în capitolul referitor la această tulburare menstruală vor fi prezente pe larg etiopatogenia şi tratamentul acestui sindrom.

18.2.3. TULBURĂRILE MENSTRUALE LA ADOLESCENTE

Amenoreea. Amenoreea primară. Apariţia menarhei şi instalarea funcţiei ciclice ovariene presupune o integrare echilibrată a hipotalamusului, hipofizei, ovarului şi inclusiv compatibilitatea canalului reproductiv cu drenarea fluxului menstrual. De asemenea, pentru declanşarea funcţiei menstruale este necesar un anumit grad de maturitate a sistemului hipotalamo-hipofizo-ovarian.

Orice perturbare funcţională sau organică situată la diferite niveluri ale acestui sistem etajat va duce la amenoree.

Amenoreea poate fi fiziologică în postmenarhă, postparturiţie şi postmenopauză şi patologică primară sau secundară.

Termenul de amenoree primară este folosit în cazul în care menstrele nu au apărut pînă la vîrsta de 18 ani, iar cel de amenoree secundară, cînd sînt oprite de trei luni la o bolnavă care a avut anterior cicluri menstruale normale. Amenoreea este un sindrom care poate fi determinat de numeroase cauze.

Criteriul de diferenţiere clinică în amenoreea primară este infantilismul sexual (prezent sau absent) de unde rezultă două mari forme: amenoreea primară cu infantilism sexual şi amenoreea primară fără infantilism sexual.

Din grupul cazurilor cu infantilism sexual se disting două tipuri: cu infantilism patologic şi cu infantilism idiopatic.

Infantilismul sexual patologic are drept cauze leziuni congenitale situate în hipotalamus, hipofiză şi ovare.

Infantilismul hipotalamo-hipofizar congenital se întîlneşte în sindroame ca: panhipopituitarismul, sindromul Laurence-Moon-Biedl (anomalii congenitale ale hipotalamusului), eunucoidismul hipogonadotropic (insuficienţa izolată a gonadotrofinelor de natură congenitală) sindromul olfacto-genital (sindromul lui De Morsier-Kalman sau hipogonadism asociat cu anosmie).

De cele mai multe ori aceste sindroame se impun clinic înainte de pubertate şi nu solicită asistenţa ginecologului, ci pe aceea a endocrinologului.

Infantilismul sexual gonadic se împarte în două categorii: infantilism cu talie mică şi infantilism cu talie înaltă.

— Infantilismul sexual cu talie mică este determinat de anomalii genetice: sindromul Turner (45, XO şi cromatina sexuală negativă).

— Infantilismul sexual cu talie înaltă este dat de agenezia gonadală (46, XY cromatina sexuală negativă) şi eunucoidismul hipogonadotrop (46, XX cromatina sexuală pozitivă). Diferenţierea dintre aceste două stări patologice nu o poate face decît examenul histologic al gonadei, care atestă în eunucoidismul hipogonadotrop prezenţa unui ovar normal.

Pentru clasificarea insuficienţei ovariene primare cu anomalii în dezvoltarea gonadală, în care se înglobează de fapt toate cazurile cu amenoree primară cu fenotip feminin, dar cu o pubertate absentă sau deficitară, este bine să se folosească clasificaţia lui Kinch şi colaboratorii, care se bazează în special pe explorările genetice şi examenul histologic al gonadei.

Treapta I a clasificaţiei (cu defecte de dezvoltare survine în stadiul de gonadă nediferenţiată) cuprinde două clase: agenezie gonadală 46, XY şi disgenezie gonadală 45, XO.

Treapta a II-a (cu defecte de dezvoltare gonadică survenite în stadiul de gonadă diferenţiată) cuprinde trei clase: agenezie ovariană 46, XX, disgenezie ovariană, hipoplazie ovariană.

Amenoreea fără infantilism sexual cuprinde două subgrupe clasificate în funcţie de direcţia şi sensul maturizării sexuale: sensul feminin (pubertate feminizantă) şi sensul androgen (pubertate virilizantă).

Grupul de pubertate feminizantă cuprinde criptomenoreea (himen imperforat, sept vaginal), amenoreea ginatrezică (absenţa simplă a vaginului sau sindromului Rokitanski-Küster), sindromul de feminizare testiculară (cromatina sexuală negativă, cariotip 46, XY şi prezenţa testiculilor în regiunea inghinală sau intralabial), precum şi amenoreea uterină de natură tuberculoasă.

Grupul de cazuri cu pubertate virilizantă cuprinde: amenoreele induse de hiperplazia corticosuprarenală congenitală, pseudohermafroditismul feminin şi masculin, hermafroditismul adevărat şi tumorile virilizante de ovar.

Mai puţin frecvente sînt amenoreele din sindromul ovarelor polichistice cu manifestări pubertare de virilism pilar, acnee şi la care testul de frînare cu dexametazonă indică un raport invers între estrogeni şi 17 oxisteroizi, iar proba de stimulare cu gonadotrofine arată o hiperactivitate ovariană.

Amenoreea secundară. Această formă de amenoree la adolescentă este explicată de următoarele cauze:

Cauze ovariene: distrofie ovariană micropolichistică sau sindromul Stein-Leventhal, caracterizată prin amenoree, creştere în greutate, hirsutism, hiperseboree şi acnee. Adesea această formă de amenoree este precedată de o spaniomenoree nedureroasă şi rapid progresivă. Examenul genital pune în evidenţă două ovare cu volum mărit, regulate, de consistenţă dură; testosteronul plasmatic este net crescut, în timp ce titrul estradiolului este normal, progesteronul absent şi curba temperaturii monofazică.

Celioscopia descoperă două ovare mari, albe, netede, fără nici o cicatrice de corp galben, iar biopsia evidenţiază sub o albuginee groasă prezenţa foliculilor primordiali.

Amenoreea secundară de natură ovariană la această vîrstă mai poate apărea după o iradiere pelviană, o ovarită de tip urlian sau o tumoare bilaterală care distruge în totalitate corticala ovarelor.

Cauze hipofizare: tumorile hipofizare (adenoamele — în special cel cromofob), infecţiile (lues, tuberculoză) şi traumatismele craniene pot să determine amenoree secundară. Sindromul amenoree-galactoree explicat de o hiperplazie sau de un adenom hipofizar cu celule prolactinice se întîlneşte mai rar la această vîrstă. Dozarea prolactinei plasmatice şi proba terapeutică cu bromcriptină (substanţă dopaminergică care stimulează P.I.H. — prolactin inhibiting hormon) confirmă diagnosticul.

Medicamente cu acţiune blocantă dopaminergică cum sînt rezerpina, clorpromazina, nozinanul etc. pot să inducă amenoreea cu sau fără galactoree. Alte cauze mai pot să fie: granulomatozele, diabetul şi hemoglobinopatiile prin interesarea secundară a hipofizei.

Cauze hipotalamice. Tumorile (meningiomul, craniofaringiomul, pinealomul), infecţiile, hemoragiile şi bolile de sistem (histiocitoza) sînt cele mai frecvente cauze. O formă particulară de amenoree secundară întîlnită la adolescente este cea de natură psihogenă, determinată de un şoc afectiv, decepţie sentimentală, schimbarea modului de viaţă. Această amenoree se poate asocia cu scădere marcată în greutate, prin anorexie nervoasă sau cu o creştere în greutate uneori monstruoasă prin bulimie.

Aceste tinere fete sînt adesea apatice, triste, retrase, cu extremitățile reci. Estradiolul plasmatic este scăzut, iar titrul FSH este la limita inferioară a normalului; suprarenalele și tiroida au o funcție normală.

Cauze tiroidiene. Hipotiroidia determină frecvent o amenoree secundară, deoarece hormonul tiroidian sensibilizează țesutul ovarian la stimulii hipofizari; hipertiroidia explică rar această tulburare.

Cauze suprarenaliene. Boala Addison, care se poate asocia cu o tuberculoză genitală, determină instalarea secundară a amenoreei. În sindromul Cushing amenoreea este unul din primele semne ale bolii; o cauză mai rară de amenoree o constituie tumorile suprarenale.

Tratamentul amenoreei primare urmărește ca prim obiectiv instalarea ciclurilor menstruale regulate și spontan declanșate. Instituirea integrală a funcției reproducerii cu maturație sexuală sau numai stimularea și întreținerea caracterelor sexuale ale fenotipului feminin constituie obiective secundare.

În tulburările congenitale hipotalamice și hipofizare bolnavele se adresează de obicei endocrinologilor.

În nanismul hipofizar, după corectarea deficitului statural se vor administra steroizi ovarieni pentru maturarea sexuală. Se va proceda la instituirea unui tratament pentru întreținerea funcției menstruale sub formă de cicluri hormonale artificiale secvențiale, rezervînd administrarea substituitivă a gonadotrofinelor pentru inducerea ovulației numai în vederea sarcinii.

În anomaliile de dezvoltare a gonadei (agenezii, disgenezii) tratamentul urmărește obținerea maturării sexuale prin doze crescute de estrogeni, după care se asociază progestativele de sinteză.

La fetele cu talie mică și osificare incompletă a cartilagiilor de conjugare se utilizează estrogeni (1 mg etinil-estradiol pe zi timp de 6—9 luni) în speranța unei creșteri în înălțime. După prima sîngerare se aplică un tratament ciclic secvențial cu estrogeni și progestative.

În cazurile de feminizare testiculară, hermafroditism adevărat sau pseudohermafroditism masculin se vor extirpa sursele stimulului hormonal masculin și se vor face intervenții plastice pentru redresarea organelor genitale externe în sens feminin.

În hiperplaziile corticosuprarenale pubertare sau postpubertare se va trata hiperandrogenia cu corticosteroizi.

În amenoreea primară cu ovare polichistice și virilism primar se va administra etinilestradiol asociat cu progestative de sinteză în a doua jumătate a ciclului ovarian sau anticoncepționale (20 de zile lunar). Se mai poate administra în doze mici superprednolul, iar în cazul în care persoana dorește să aibă o sarcină, inductori ai ovulației.

În amenoreea primară idiopatică nu se aplică un tratament hormonal înainte de 18—19 ani. După această vîrstă se va proceda la aplicarea testului cu progesteron pentru confirmarea integrității funcționale a sistemului hipotalamo-hipofizo-ovarian. Tratamentul hormonal substitutiv constă fie în administrarea ritmică de progestative premenstrual, fie în instituirea unor cicluri artificiale (estrogeni + progesteron) pentru completarea unei eventuale dezvoltări insuficiente a caracterelor sexuale secundare.

Tratamentul amenoreei secundare poate fi profilactic, prin înlăturarea factorilor capabili să lezeze integritatea hipotalamusului, hipofizei și ovarului sau curativ prin îndepărtarea cauzei; în același timp se va administra un tratament hormonal constituit din estrogeni singuri sau asociaţi cu progestative de sinteză.

Metroragiile juvenile. Metroragiile juvenile reprezintă un sindrom destul de frecvent întîlnit la această epocă, determinat de numeroşi factori, cel mai important fiind o disarmonie hipotalamo-hipofizo- ovariană. Din grupul celorlalte cauze ar mai fi de menţionat tumorile benigne şi maligne uterine, tumorile ovariene active, precum şi diferite boli sangvine congenitale sau dobîndite.

Metroragiile disfuncţionale sînt de obicei de lungă durată şi de intensitate variabilă, provocînd uneori forme grave de anemie. La aproximativ 2/3 din cazuri aceste hemoragii apar imediat după instalarea menarhei; în celelalte cazuri survin după aproximativ un an de menstre normale.

Tulburarea funcţională este explicată de lipsa de solidaritate a raporturilor funcţionale dintre centrul nervos sexual, lobul anterior al hipofizei şi glandele genitale şi care determină persistenţa foliculului ovarian, absenţa ovulaţiei, deficitul de progesteron şi în consecinţă creşterea secreţiei de estrogeni.

Ciclurile anovulatorii la pubertate cu apariţia de metroragii disfuncţionale sînt explicate de 3 factori:

— imaturitatea axei hipotalamo-hipofizare, care determină un raport necorespunzător între secreţia de F.S.H. şi L.H.;

— imaturitatea ovarului, exprimată prin insuficienţa croşetului estrogenic preovulator;

— tulburări în corelaţia hipotalamo-hipofizo-ovariană, determinată de diferiţi factori din mediul intern sau extern.

Ca urmare a persistenţei foliculului şi a unei hiperestrogenii, endometrul suferă o proliferare patologică, şi anume creştere excesivă în grosime, însoţită de cele mai multe ori de o hiperplazie glandulo-chistică.

După un anumit timp, titrul estrogenilor nemaifiind suficient pentru menţinerea acestei proliferări, are loc o eliminare a straturilor superficiale ale endometrului, însoţită de o metroragie provocată de ruptura capilarelor, devenite foarte friabile la o anumită concentraţie a estrogenilor. În acelaşi timp regenerarea endometrului întîrziind, hemoragia se prelungeşte.

Modificările în secreţia estrogenilor la pubertate mai sînt explicate de intervenţia unor factori care accentuează aceste manifestări patologice, determinînd anovulaţia şi metroragiile. Astfel, hipotiroidia generează şi menţine hipoestrogenia pubertară prin creşterea tireostimulinei hipofizare. Hipotiroidia poate să aibă influenţe nocive şi asupra sistemului hematopoietic prin:

— scăderea necesităţii de oxigen şi implicit scăderea numărului de eritrocite (anemie normocitară şi normocromă);

— influenţarea mecanismului intrinsec al coagulării, scăzînd concentraţia plasmatică a factorilor VIII şi IX;

— determinarea unei friabilităţi capilare şi întreţinerea unei crescute tendinţe hemoragipare.

Hiperandrogenia determină la rîndul ei hipoestrogenie prin reducerea patului vascular ovarian, prin antagonizarea estrogenilor circulanţi şi prin dislocarea efectului estrogenilor din receptorii specifici (endometru atrofic, uter infantil).

De asemenea, stresurile din perioada pubertăţii sînt: hipoestrogenice prin hiperstimularea sistemului hipotalamo-hipofizar în sectorul adrenocorticotrop, cu insuficiența compensatorie de gonadotrofine. Element important de diagnostic clinic pentru această formă de metroragie este individualizarea a trei morfotipuri:

— tipul normal, cu talie, greutate și dezvoltare corespunzătoare vîrstei;
— tipul hiperhormonal, cu semne de pubertate precoce;
— tipul hipohormonal, cu semne de pubertate întîrziată.

La examenul ginecologic organele genitale nu prezintă particularități patologice. Tactul rectal pune uneori în evidență existența unor ovare polichistice. În cadrul examenelor complementare se semnalează curba termică monofazică, pregnandiolul urinar absent, progesteronul plasmatic sub 2 mg, iar titrul estrogenilor moderat crescut, alteori normal sau chiar scăzut.

Dozările de F.S.H. și L.H., destul de greu de interpretat arată absența croșetului la L.H., chiar atunci cînd estrogenii sînt crescuți; frotiurile vaginale prezintă indicii picnotic și acidofilic mai mult sau mai puțin crescuți, iar celulele izolate și fără plicaturi.

Examenul histologic al endometrului (prelevare prin chiuretaj sau aspirație) arată în majoritatea cazurilor o hiperplazie glandulo-chistică. În cazul cînd hemoragia a durat mai multe săptămîni, acest examen nu ne dă nici o informație.

Celioscopia evidențiază în unele situații prezența de ovare distrofice, polichistice, fără cicatrice de corp galben, iar biopsia ovariană arată o scleroză coroticală moderată, cu oprirea maturației foliculilor și absența corpului galben.

Conduita în metroragiile juvenile urmărește realizarea a două deziderate terapeutice: oprirea hemoragiei și prevenirea recidivelor cu regularizarea ciclurilor menstruale.

Oprirea hemoragiei se obține prin tratament hormonal intensiv sau prin chiuretaj uterin.

Tratamentul hormonal urmărește ruperea cercului vicios: imaturitate-hipoestrogenie-anovulație-endometru glandulochistic-hemoragie și este constituit din estrogeni sintetici, progestativele de sinteză, preparatele estro-progestative de tip anticoncepțional și agenții ovulatori de tipul clomidelor.

Estrogenii sintetici aplicați pentru prima oară în țara noastră, la Iași 1956 (dr. Bădărău Ligia) dețin și în prezent cea mai eficientă capacitate hemostatică, ocupînd primul loc în terapia de urgență a hemoragiilor pubertare. Maximum de eficiență se obține pe calea intravenoasă cu efecte hemostatice după 25—30 de minute sau pe cale intramusculară cu acțiune după 12—24 de ore. Tratamentul trebuie desfășurat pe o perioadă de 2—3 săptămîni și completat obligatoriu cu progestative, pentru a se obține pe un endometru secretor o hemoragie de privațiune.

Progestativele de sinteză sînt în prezent medicația hemostatică de bază în hemoragiile pubertare, valabilă atît pentru hemostaza imediată (exceptînd indicațiile majore ale estrogenilor), cît și pentru regularizarea ciclurilor. Hemostaza se obține de obicei în 3—5 zile prin administrarea de 3—4 tablete pe zi a unui progestativ de sinteză (orgametril, norluten) sau printr-o medicație estroprogestativă cu predominanță luteală (anovular, lyndiol). Tratamentul se continuă 15—20 de zile, după care are loc eliminarea endometrului, considerată de unii autori drept un chiuretaj medicamentos, sub forma unei hemoragii ceva mai abundentă ca la o menstruație normală.

În ceea ce privește administrarea clomidelor, recomandată de unii specialiști, există unele rezerve, dat fiind riscul unui hiperovarism hipergonadotrofic și al unui consum prematur de foliculi ovarieni.

Administrarea androgenilor a fost eliminată complet în ultimii ani din dispozitivul terapeutic al hemoragiilor pubertare, datorită capacității acestor hormoni de a induce leziuni definitive ale hipotalamusului încă fragil din punct de vedere funcțional, ca și prin realizarea unui virilism pilar sau unei distrofii ovariene secundare micropolichistice.

În caz de hemoragie alarmantă sau rezistență la tratamentul hormonal, chiuretajul uterin este o soluție constant eficace. Hemoragia este oprită pentru 3—5 săptămîni, timp suficient pentru corectarea dezechilibrului hormonal. La tinerele fete nu se va recurge la această metodă decît în situație de necesitate absolută. Deși mai puțin eficace, se poate încerca evacuarea endometrului prin aspirație cu canula.

Prevenirea recidivelor se obține cel mai corect prin aplicarea unor cicluri artificiale pe parcursul a 3—6 luni prin două metode:

— administrarea unui progestativ de sinteză cîte 2 tablete pe zi între zilele 16 și 24 ale ciclului; acest tratament nu blochează ovarele, dar antrenează de fiecare dată descuamarea completă a endometrului foliculino-luteinic, împiedicînd în același timp reconstituirea unei hiperplazii glandulo-chistice;

— administrarea de preparate estro-progestative care servesc ca anticoncepționale (cîte o tabletă pe zi timp de 21 de zile) începînd din ziua 3-a, a 4-a a ciclului; după menstruație se repetă tratamentul pe parcursul a 3—6 luni. Prin această metodă se pun în repaus ovarele printr-un blocaj hipotalomo-hipofizar.

În același timp se tratează componentele endocrine răspunzătoare de inhibarea funcției ovariene, hipotiroidia și hiperandrogenia, pentru a se obține „degrevarea“ indirectă a ovarului de acțiunile inhibitorii. Astfel, corectarea hipotiroidiei se face cu tiroidă uscată sau hormoni tiroidieni ori de cîte ori se depistează o formă subclinică evidențiată prin creșterea T.S.H., scăderea hormonilor tiroidieni, alungirea reflexogramei achiliene etc.

Pentru hiperandrogenismul cu 17-C.S. ce depășește 14 mg se administrează cortizon 25 mg zilnic pe toată durata tratamentului corector.

Dismenoreea. Dismenoreea este una din cele mai supărătoare suferințe genitale ale adolescentelor. Frecvența variază cu diferitele statistici între 10 și 50%, formele severe întîlnindu-se mai rar (5—6%).

Modificările morfofiziologice din preajma pubertății creează circumstanțe favorabile apariției acestei tulburări menstruale, care obligă uneori pe fete să-și întrerupă ocupațiile sau studiile cîteva zile pe lună.

Dismenoreea apare în 35% din cazuri o dată cu prima menstruație (dismenoreea primară), în 15% după 2—3 ani de la instalarea pubertății (dismenoreea primară întîrziată), iar în 50% din cazuri mult mai tîrziu (dismenoreea secundară).

Dismenoreea primară este de obicei de tip spasmodic și se manifestă sub formă de dureri colicative ce se instalează din prima zi a menstruației, durează de la cîteva ore la 1—2 zile și se poate însoți de tulburări neurovegetative ca grețuri, vărsături, diaree.

În etiologia dismenoreei la fetele tinere se menționează numeroase cauze, care intervin prin diferite mecanisme, pentru care s-au emis foarte multe teorii, însă fără ca acestea să aducă explicații convingătoare în toate cazurile.

De obicei, la adolescente este vorba de o dismenoree funcţională, dată de contracţii spastice ale istmului uterin sau de un spasm vascular, care determină o ischemie uterină, durerea fiind explicată printr-un mecanism asemănător cu cel din angina pectorală.

Dezvoltarea exagerată a endometrului sub influenţa unui corp progestativ hiperactiv determină aşa-zisa dismenoree membranoasă, cînd mucoasa uterină se elimină sub formă de lambouri mari în totalitate, pînă la stratul bazal.

Fluidificarea insuficientă a sîngelui menstrual printr-o deficienţă de trombolizină, precum şi hipoplazia, deviaţiile sau malformaţiile uterine, determină eliminarea dificilă şi cu dureri mari a sîngelui din cavitatea uterină. Apariţia ciclică a dismenoreei a dus la elaborarea unor teorii, care consideră durerea ca un efect farmacodinamic al unor dezechilibre endocrine (estrogeno-progesteronice, FSH-LH sau al hormonului ocitocic hipofizar).

O ipoteză mai recentă susţine că dismenoreea primară este explicată de o acumulare în cantitate mare a prostaglandinei F_2 alfa, care ar provoca contracţii puternice ale muşchiului uterin în timpul menstruaţiei.

Conduita constă în general în administrarea de analgezice şi antispastice, la care se adaugă un tratament hormonal cu progestative de sinteză sau cu anticoncepţionale de tip estro-progestativ, care să inhibe ovulaţia pe timp de 5—6 luni.

Dalazolul (vezi Cap. 22) se foloseşte cu foarte bune rezultate.

18.2.4. AMBIGUITĂŢI SEXUALE ÎNAINTE DE PUBERTATE

Hermafroditismul adevărat este un sindrom congenital de intersexualitate, caracterizat prin prezenţa la acelaşi subiect a ţesutului gonadic de la ambele sexe. Ambivalenţa se reflectă şi la gonaducte şi la organele genitale interne.

Hermafroditismul poate fi alternant cu un testicul de o parte şi un ovar de cealaltă parte (cu predilecţie de partea stîngă — 21 de cazuri, Butler şi colab.); bilateral: un ovotestis de ambele părţi (13 cazuri); unilateral: un ovotestis de o parte, iar de cealaltă parte un testicul, un ovar sau o gonadă nediferenţiată.

În majoritatea cazurilor cromatina sexuală este pozitivă şi cariotipul feminin (44, XX); la restul cazurilor cariotipul este masculin (44, XY) sau este vorba de un mozaicism: 46, XX/XY; 45, X/46, XY; 46, XX/48, XXYY; 46, XX/47, XXY, 46, XX/XX; 46, XX/XXX.

Mai mult de 2/3 din nou-născuţi sînt declaraţi de sex masculin, imperfect sexualizaţi. Frecvent se constată un penis hipospad, asociat adesea cu fuziunea incompletă a bureletelor labio-scrotale şi criptorhidie. Prostata este prezentă numai la subiecţii cu organele genitale externe de tip masculin.

Nou-născuţii declaraţi de sex feminin sînt de cele mai multe ori purtători ai unei hipertrofii clitoridiene cu o schiţă de fuziune labială. Uterul este prezent, hipoplazic, cu una sau ambele trompe. Anomaliile somatice sînt foarte rare. După pubertate aspectul predominant masculin se modifică spre cel feminin.

Hermafroditismul adevărat se realizează printr-o dublă fecundare normală, urmată de unirea gameţilor. Gonozomii XX şi XY prezenţi în celule diferite vor forma două tipuri de gonade.

Tratamentul urmăreşte obţinerea sexului care este preponderent. Se recomandă extirparea gonadei disgenetice, întrucît se poate maligniza. În acest scop se impune biopsia gonadei şi determinarea sexului gonadal.

Pseudohermafroditismul feminin este o anomalie caracterizată prin prezenţa la fete a unor ovare şi organe genitale interne de tip feminin, în timp ce organele genitale externe sînt mai mult sau mai puţin masculinizate. Cromatina sexuală este prezentă, iar cartiotipul este 46, XX. Cum afirmă Prader, acest sindrom se întîlneşte la 1/5 000 nou-născuţi.

Cauza cea mai importantă a pseudohermafroditismului feminin este hiperplazia suprarenală congenitală. În această boală factorul comun îl constituie deficitul de cortizol, din cauza unui blocaj enzimatic al steroidogenezei. Deficitul parţial de 21-hidroxilază prin diminuarea producţiei de cortizol, determină hiperactivitate hipotalamo-hipofizară pe axă corticotropă, care antrenează hiperplazia suprarenalelor. Deficitul de 21-hidroxilază opreşte steroidogeneza la stadiul de 17-OH progesteron, care se reflectă prin creşterea pregnanetriolului în urină. Deoarece sinteza steroidiană rămîne intactă în zona reticulată, din 17-OH progesteron pe calea dehidroandrosteronului se sintetizează androstendionul şi testosteronul. Acest exces de androgeni va determina o masculinizare în grade diferite a organelor genitale externe.

În deficitul total de 21-hidroxilază, alături de scăderea secreţiei de glucocorticoizi diminuă şi sinteza hormonilor mineralocorticosteroizi, ajungîndu-se la un sindrom de virilizare cu pierdere de sare şi deshidratare acută.

Carenţa de 11-hidroxilază determină asocierea unui virilism cu hipertensiunea arterială prin formarea unor cantităţi mari de desoxicorticosteron şi desoxicortizol (compusul S).

Deficitul de 17-hidroxilază blochează sinteza cortizolului şi androgenilor, ducînd la instalarea hipertensiunii arteriale şi hipokalemiei printr-o hipersecreţie de hormoni mineral-corticosteroizi.

Alt factor etiologic al pseudohermafroditismului feminin îl constituie tumorile de corticosuprarenale, de obicei maligne.

În hiperplazia suprarenală se constată o creştere a 17-corticosteroizilor şi o diminuare a 17-hidroxicorticosteroizilor urinari. Hipersecreţia de androgeni deprimă hormonii gonadotropi, gonadele rămînînd hipotrofice.

Copilul cu pseudohermafroditism feminin se dezvoltă mai repede somatic decît copilul normal. Procesul de virilizare începe chiar din primul an de viaţă, părul pubian apare înainte de vîrsta de 2 ani, urmat de apariţia părului axilar. Pubertatea nu apare niciodată, sînii nu se dezvoltă, iar menstruaţia nu se instalează.

În formele congenitale tratamentul hormonal trebuie instituit precoce, imediat după naştere. Tratamentul chirurgical va fi aplicat în primii doi ani, pentru a corecta malformaţiile tractului genital. După această vîrstă nu se va mai schimba legal sexul.

Tratamentul hormonal de elecţie constă în administrare de hidrocortizon, care blochează producţia hipofizară de ACTH.

Pseudohermafroditismul masculin. În această categorie sînt înglobaţi bolnavii de sex genetic şi gonadic masculin, dar cu organe genitale externe feminine sau intersexuale. Deci, cromatina sexuală este negativă, iar cariotipul 46, XY. Fenotipul poate fi feminin sau ambiguu, datorită insuficienţei de masculinizare. Problema determinării sexului pe baza aspectului extern este adesea dificilă, dacă nu imposibilă; majoritatea acestor copii sînt declaraţi la naştere drept fete (fig. 18.6).

Formarea organelor genitale interne şi externe solicită secreţia de testosteron de către celulele Leydig şi sinteza hormonului antimüllerian. Cauza acestei tulburări de sexualitate are la origine insuficienţa secretării hormonilor androgeni de către testiculii fetali şi care este responsabilă de o masculinizare incompletă.

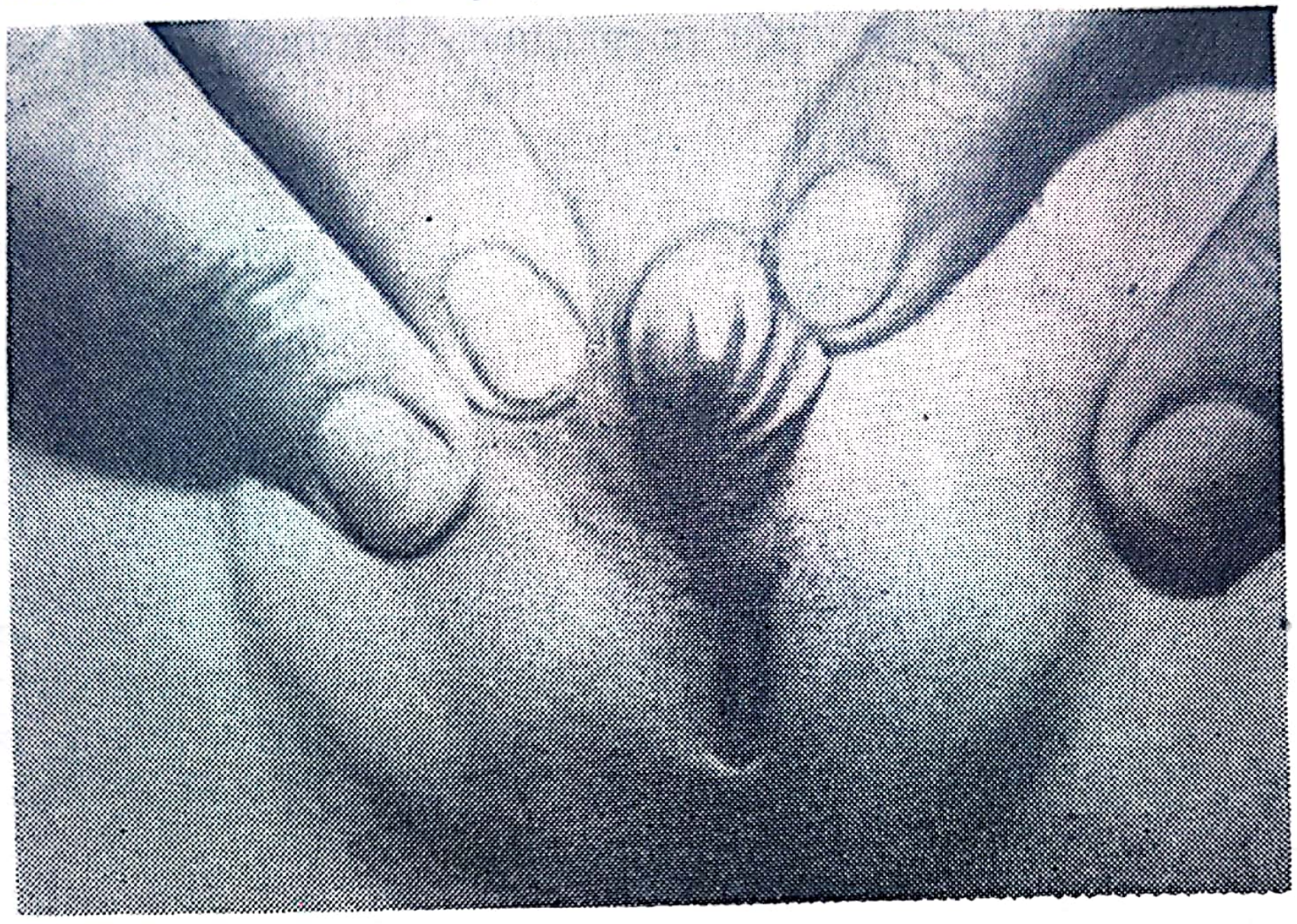

Fig. 18.6. — Pseudohermafroditism masculin (Jean Claude Desbois).

Pubertatea la aceşti bolnavi va determina o androgenizare. Sînii vor rămîne mici, iar vocea se va îngroşa. Pentru a nu se ajunge la maturitate cu o asemenea stare de intersexualitate se recomandă ca tratamentul să fie aplicat în copilărie. Este mai uşor de realizat tipul feminin decît cel masculin, deoarece atît penisul cît şi testiculul rămîn rudimentari şi afuncţionali.

Sindromul de testicul feminizant este o formă de pseudohermafroditism masculin diagnosticată de obicei la pubertate. Fenotipul este feminin; testiculii se găsesc în general în canalele inghinale, alteori intraabdominal (fig. 18.7).

La naştere copiii au aspect feminin, cu cromatina sexuală negativă şi cariotipul 46, XY.

La pubertate se dezvoltă sînii; părul pubian şi axilar rămîne redus, iar menstrele nu apar. Organele genitale externe sînt feminine, iar vaginul su-

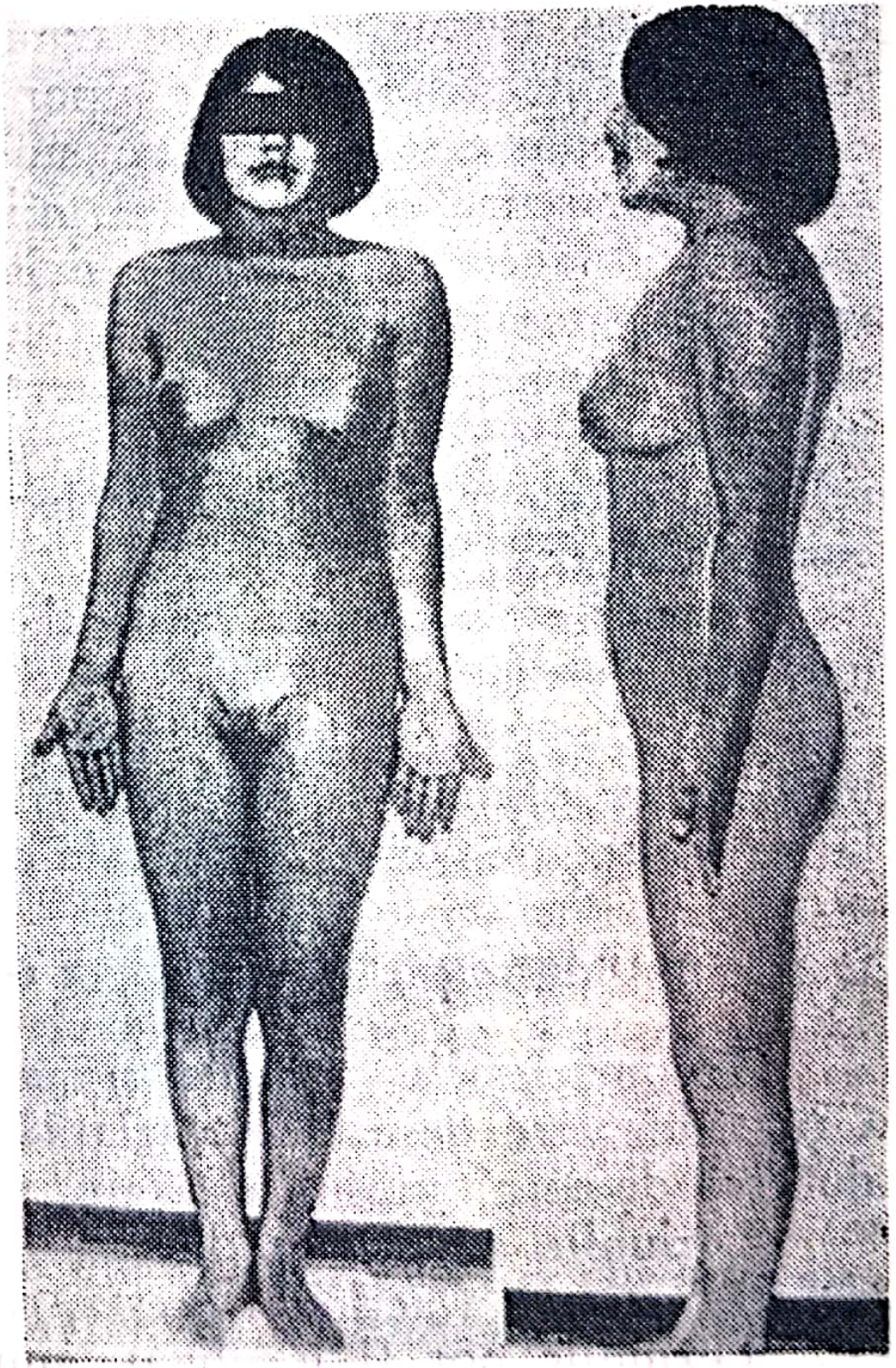

Fig. 18.7. — Sindrom de testicul feminizant (A. Fabre).

ficient de lunga pentru a permite actul sexual. Uterul și trompele lipsesc. Afecțiunea apare datorită lipsei proteinei sintetizată de gena Tfm (situată pe cromozomul X), care cuplează în celula țintă dehidrosteronul (DHT) în vederea activării ADN. Ca urmare, apare o tulburare de receptivitate sau de insensibilitate a organelor genitale la acțiunea hormonilor androgeni. Afecțiunea este transmisă pe linie maternă și atinge indivizii cu gonozomii XY.

Tratamentul se aplică după vîrsta de 20 de ani și constă în extirparea testiculilor din cauza riscului mare de degenerare malignă. Este bine să nu se spună fetiței, nici anturajului, diagnosticul și ce tratament se aplică, pentru efectele psihologice negative pe care le-ar putea determina.

18.2.5. DISGENEZIILE GONADICE OVARIENE

Tulburări ale informației genetice, care vor determina alterarea procesului de gonadogeneză.

Anatomic este vorba de un defect de diferențiere embrionară a eboșei genitale. Defectul de formare a gonadei determină tulburări în procesul de desfășurare a sexualizării. În toate aceste anomalii funcția gonadică este deficitară; disgeneziile ovariene pot prezenta ovare compromise total sau rudimentare sau de aspect normal, cu populația gonocitară săracă.

Din disgeneziile gonadice mai frecvente și care sînt diagnosticate obișnuit în preajma pubertății este de menționat sindromul Turner.

Din punct de vedere genetic acest sindrom este de cele mai multe ori o monosomie (44, XO), cu cromatina sexuală absentă. Au fost descrise și alte aspecte citogenetice. În ceea ce privește aspectul clinic subiectele sînt fenotipic feminine cu asexualizare sau feminizare incompletă; organele genitale interne și externe sînt feminine, dar hipoplazice.

În copilărie se evidențiază uneori semne din cadrul sindromului Bonnevie-Ulrich: gît scurt, edem dur al mîinilor și picioarelor, spina bifida și alte malformații. Înainte de pubertate există o întîrziere în creșterea osoasă. La pubertate statura este mică, iar morfograma intermediară între tipul feminin și cel masculin. Organele genitale externe și interne sînt în întregime feminine, dar infantile, Examenul celioscopic pune în evidență un uter mic și absența ovarelor. Din punct de vedere intelectual fetițele sînt normale sau cu ușoare deficiențe mintale.

Dozările hormonale evidențiază creșterea FSH și absența estrogenilor urinari sau plasmatici.

Tratamentul se aplică numai după 16 ani și constă în administrarea hormonilor estrogeni în doze mari și continuu timp de 6 luni, după care se trece la instituirea de cicluri artificiale cu estrogeni și progesteron.

18.2.6. TRAUMATISMELE APARATULUI GENITAL FEMININ

Traumatismele aparatului genital feminin sînt rar întîlnite la fetițe. Cauza lor este destul de variată: leziuni accidentale (căderi, lovituri), introducerea de corpi străini în vagin, violul sau tentativa de viol.

Leziunile au aspect diferit, în funcție de natura obiectului traumatizant și forța cu care a acționat acesta, precum și de organul interesat.

Leziunile pot fi localizate numai la un singur organ (vulvă, vagin) sau să intereseze mai multe segmente ale aparatului genital și chiar organele vecine.

Traumatismele vulvei. Aceste traumatisme survin prin accidente sau printr-o tentativă de viol. Anatomic se manifestă prin diferite plăgi (rupturi de mucoasă sau tegument) sau prin hematoame care pot să aibă dimensiuni variate, uneori apreciabile prin interesarea vaselor din țesutul celular subcutanat al regiunii (fig. 18.8).

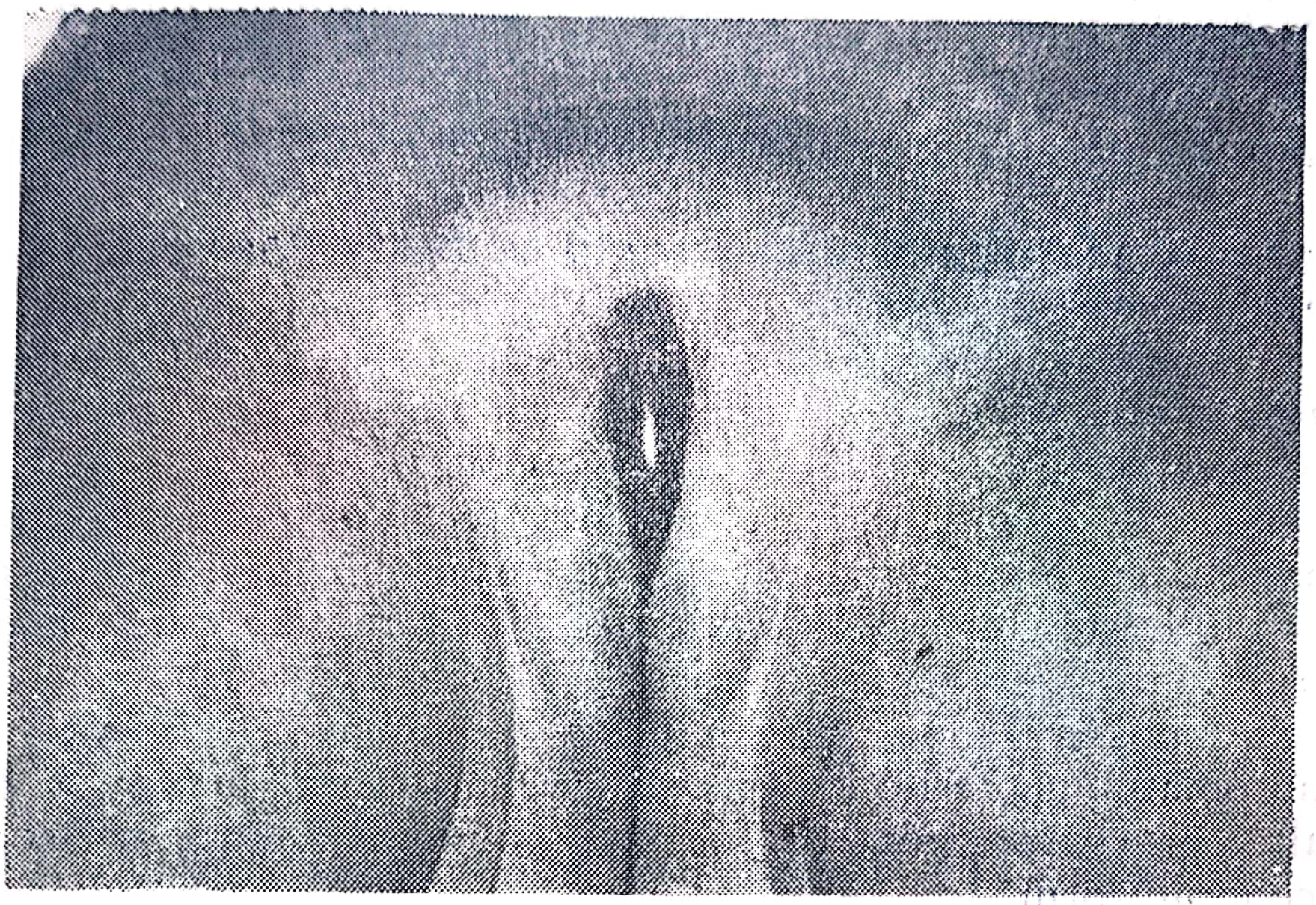

Fig. 18.8. — Traumatism vulvar (D. Dargent).

Bolnava acuză dureri vulvare și hemoragii; inspecția regiunii pune în evidență aspectul leziunii.

Traumatismele vaginale. Traumatismele vaginale sînt provocate obișnuit prin introducere de corpi străini în vagin și prin viol. Mai rar survin prin accidente (lovitură, căzătură). Fetița are dureri vii, hemoragii externe, uneori stare de șoc.

Inspecția vaginului arată o plagă sîngerîndă, de dimensiuni variate sau prezența unui hematom. Prin ruptura venelor din plexul perivaginal hematomul poate să atingă dimensiuni mari, propagîndu-se uneori și la țesutul subperitoneal pelvian, determinînd stări grave de șoc.

În ceea ce privește traumatismele himenului, acestea sînt determinate de aceleași cauze care provoacă traumatismele vaginului. Rupturile pot fi unice sau multiple și se însoțesc de hemoragii de intensitate diferită; diagnosticul se pune prin inspecție. Rupturile de vagin prin viol sînt însoțite totdeauna și de o ruptură de perineu de diferite grade, uneori cu interesarea sfincterului anal sau chiar a rectului.

Traumatismele uterului. Excepționale la fetițe sînt date de diferite accidente sau de unele intervenții medicale (chiuretaje, biopsie). Constituite din rupturi de col sau perforări uterine, aceste leziuni produc hemoragii externe sau interne, urmate de stări de șoc sau infecții peritoneale.

Tratamentul traumatismelor genitale la fetițe este în general chirurgical și urmărește realizarea hemostazei, refacerea anatomică a țesuturilor și combaterea infecției.

Orice suspiciune de interesare a organelor genitale interne impune laparatomia exploratoare și adaptarea conduitei în funcție de natura leziunilor.

În hematoamele vulvo-vaginale se recomandă repaus la pat, pansamente compresive, pungă cu gheață. Dacă hematomul are tendință să crească, se face incizie, evacuare și hemostază prin ligatura vaselor sîngerînde sau tamponaj.

Sutura plăgilor se face conform regulilor obișnuite chirurgicale, evitîndu-se constituirea de cicatrice vicioase.

Antibioterapia este obligatorie, iar în leziunile accidentale nu trebuie omisă profilaxia antitetanică.

În rupturile uterului se aplică aceeași conduită ca la femeia adultă.

18.2.7. TUMORILE APARATULUI GENITAL FEMININ LA VÎRSTA COPILĂRIEI ȘI ADOLESCENȚEI

Tumorile vulvei. Tumorile benigne. Tumorile vulvare benigne sînt rare la vîrsta copilăriei și adolescenței.

Angiomul este singura tumoare vulvară frecventă la sugar. Este mai mult o malformație decît o tumoare, care pune rar probleme deosebite pediatrului.

Tratamentul este chirurgical (extirpare) sau radioterapic. Se mai pot folosi injecții de substanțe sclerozante sau congelare cu zăpadă carbonică.

Papilomul poate fi unic sau multiplu, diseminat pe regiunea vulvo-perineală. Simptomatologia este în general asemănătoare cu cea a papilomului femeii adulte: prurit, prezența de formații polipoide izolate sau conglomerate, de aspect conopidiform.

Tratamentul: diatermocoagulare sau extirpare prin chiuretaj sau excizie chirurgicală; cînd sînt de dimensiuni mici, se poate folosi o soluție de podofilină 25%, cu care se badijonează tumoretele.

Fibromul este excepțional la această vîrstă și localizat de obicei la comisura posterioară a vulvei, clitoris sau în partea anterioară a labiilor mici.

Lipomul, formațiune rară la vîrsta copilăriei, se dezvoltă în special în regiunea muntelui lui Venus sau a labiilor mari.

Endometrioza se întîlnește numai după instalarea pubertății și se caracterizează prin apariția unei tumorete de culoare albastră, care crește și devine dureroasă în timpul menstrelor.

Tratamentul: extirpare chirurgicală.

Chistul glandei Bartholin. Tumoarea apare în epoca pubertății, adică după instalarea funcțiilor glandei. Etiologia: acumulare de secreții prin obstruarea canalului excretor printr-un proces inflamator. Manifestările clinice sînt asemănătoare cu cele ale chistului femeii adulte.

Tratamentul: extirparea chirurgicală a glandei.

Chistul canalului Nück reprezintă o transformare chistică a canalului peritoneo-vaginal care însoțește ligamentul rotund.

Diagnosticul: formațiune chistică de dimensiuni variate situată în partea anterioară a labiei mari.

Tratamentul: extirpare chirurgicală.

Chistul canalului Wolff provine din vestigiile porțiunii terminale ale canalului Wolff.

Diagnostic: formațiune chistică de dimensiuni mici, situată pe labiile mici sau în jurul clitorisului.

Tratamentul: extirparea chirurgicală.

Tumorile maligne. Excepţional de rare în copilărie, sînt descrise doar cîteva în literatura de specialitate. Este vorba în special de sarcomul embrionar cu localizare clitoridiană.

Diagnostic: formaţiune boselată, friabilă, sîngerîndă.

Tratamentul: extirpare chirurgicală asociată cu radioterapie.

Tumorile vaginului. Tumorile benigne. *Chistul vaginal* provine din canalele Gartner, Wolff sau Müller, fiind un vestigiu embrionar, comunicînd în unele cazuri cu baza ligamentului larg. Mai rar originea este în glandele aberante din pereţii vaginului.

Diagnostic: formaţiune chistică mică, asimptomatică în copilărie; devine mai voluminoasă şi se impune ca simptomatologie după începerea vieţii sexuale.

Tratament: extirpare chirurgicală numai dacă este supărător.

Tumorile maligne. *Sarcomul embrionar*, numit şi rabdomiosarcom sau sarcom botrioid, este o tumoare malignă mezenchimală, care apare obişnuit în prima copilărie şi are ca origine sinusul uro-genital.

Diagnostic: secreţia vaginală serosangvinolentă, fetidă, anemie; uneori apar fragmente de tumoare la orificiul vulvar cu aspect de ciorchine de strugure de culoare roz-albicioasă, extrem de friabile, hemoragice; tactul rectal permite uneori decelarea unei formaţiuni de consistenţă semidură situată pe linia mediană (fig. 18.9 şi fig. 18.10).

Pentru precizarea diagnosticului sînt necesare endoscopia vaginală, examenul citologic şi biopsia.

Examenul anatomopatologic microscopic arată de cele mai multe ori sub un epiteliu intact existenţa unui ţesut conjunctiv lax pseudomixoid conţinînd celule stelate sau fuziforme, cu nucleu hipercromatic, cu un guleraş subţire de citoplasmă bazofilă, sărace în mitoze şi în anomalii citologice, alternînd cu celule inflamatorii.

Diagnosticul diferenţial se face cu polipul banal inflamat, care se prezintă însă ca o formaţiune izolată.

Prognosticul este foarte rezervat, deoarece apar rapid metastaze la distanţă.

Conduită: colpohisterectomie totală lărgită cu limfadenectomie, urmată de un tratament cu radium sau cobalt. În cadrul chimioterapiei se poate folosi actinomicina D sau sulfatul de vincristină. După un asemenea tratament complex pot fi obţinute uneori supravieţuiri de 5—10 ani.

Carcinomul embrionar, denumit şi epitelioma wolfiană sau mezonefrotică, este mai rar decît sarcomul. În literatură se citează pînă în 1970 doar 17 cazuri la copil. Originea tumorii este discutată, cea mai probabilă fiind canalul Müller. Apare în special între 7 şi 14 ani. Din punct de vedere histologic tumoarea este formată din celule cubice sau endoteliforme foarte imature, dispuse în structuri tubulare, într-o stromă mai mult sau mai puţin bogată celular.

Diagnosticul: secreţia vaginală serosangvinolentă fetidă, uneori amestecată cu resturi tumorale.

Tactul rectal pune în evidenţă o masă tumorală semidură de volum variabil.

Examenul local prin vaginoscopie arată prezenţa unei tumori de aspect cărnos, burjonată, cu zone necrotice, foarte sîngerîndă, situată în fundurile de sac vaginale.

Prognosticul foarte rezervat este explicat de apariția metastazelor precoce în ficat și plămîni.

Conduită: colpohisterectomie lărgită cu limfadenectomie; iradiere postoperatorie; chimioterapie.

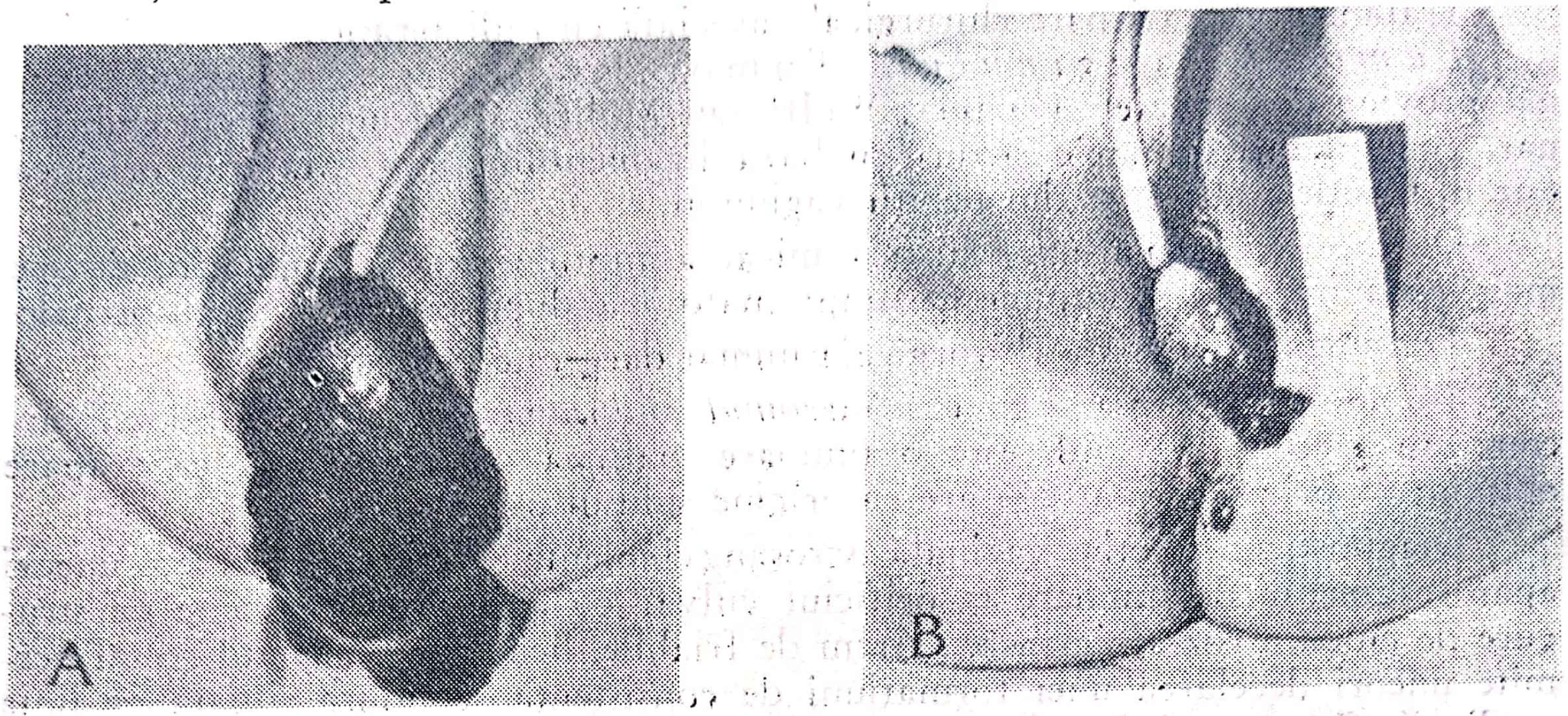

Fig. 18.9. — Sarcom botrioid de vagin. aspect macroscopic înainte și după tratament radio- și chimioterapic (Charles B. Pratt).

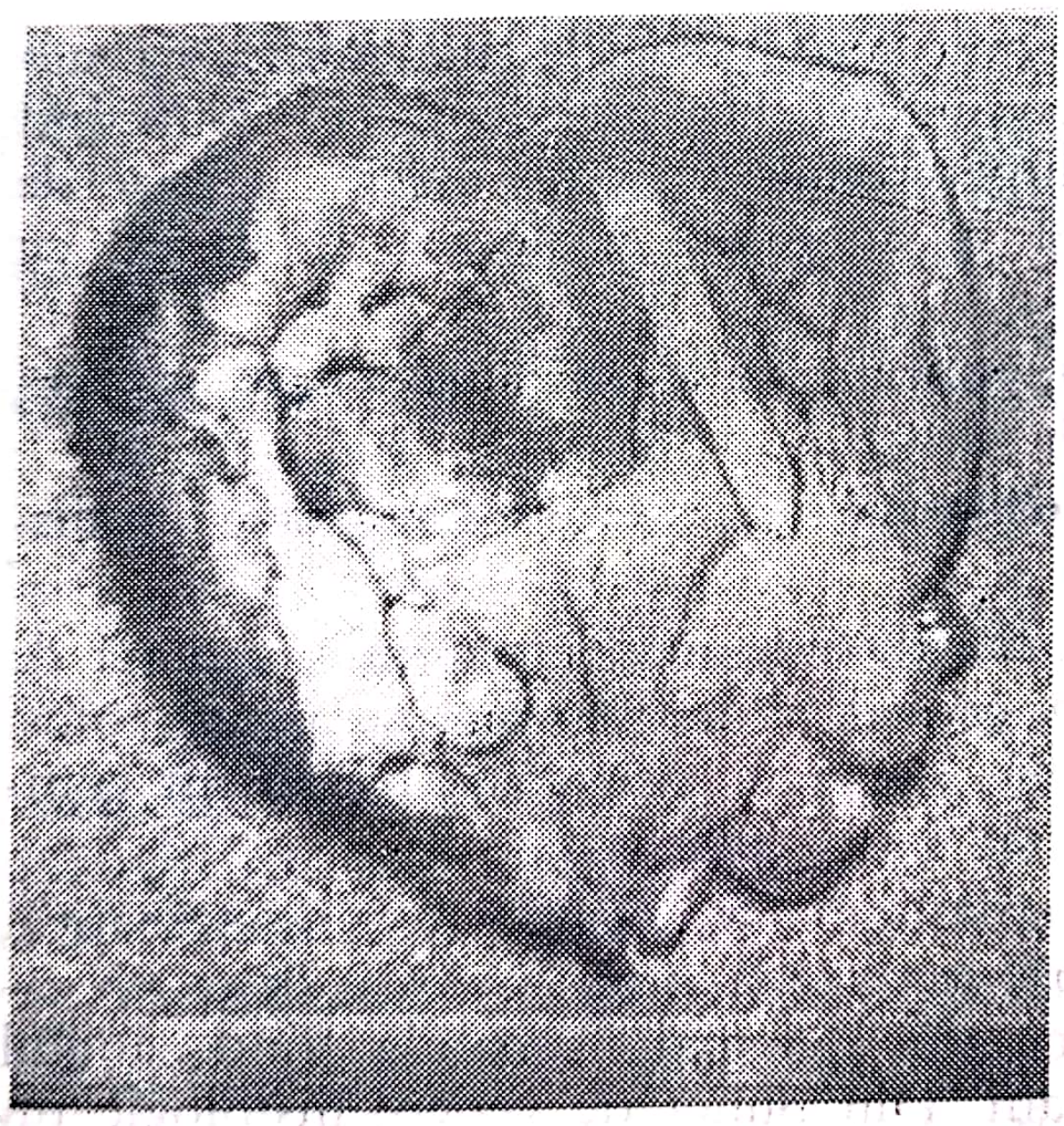

Fig. 18.10. — Rabdomiosarcom de vagin — aspect macroscopic (Smith I., Rutledge F.).

Tumorile uterului. Tumorile colului uterin

A) *Tumorile benigne. Polipii colului* sînt tumori foarte rare, întîlnite în special la fetițele cu vîrsta între 3—5 ani.

Diagnosticul: sîngerare moderată pe cale vaginală; vaginoscopia pune în evidență o tumoare cu aspect polipoid pe colul uterin.

Tratament: extirpare chirurgicală.

B) *Tumorile maligne. Sarcomul botrioid* are punct de plecare resturile embrionare provenite din mezenchimul ce înconjoară canalele Müller. Apare în copilărie la orice vîrstă (8 luni — 12 ani).

Diagnosticul: sîngerare pe căile genitale: examenul vaginal pune în evidență o formațiune de aspect polipoid, edemațiată, de culoare roz-pal în zona colului. La examenul microscopic se găsesc mai multe tipuri de celule mezenchimale (fig. 18.11). Evoluția este rapidă; metastazele se produc pe cale vasculară.

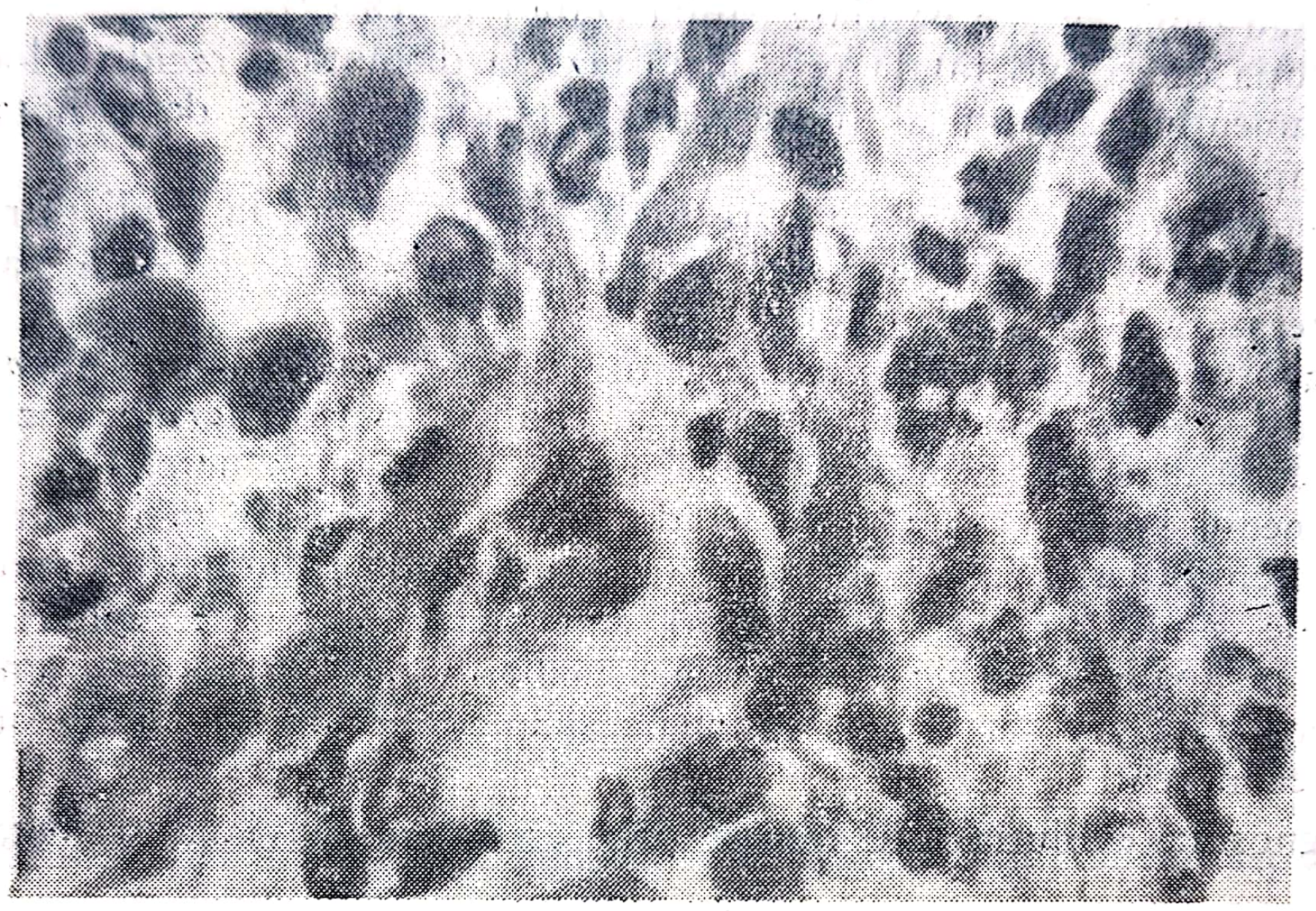

Fig. 18.11. — Sarcom botrioid, aspect microscopic (colecția clinicii I-a ginecologie Iași — dr. Bendescu Maria).

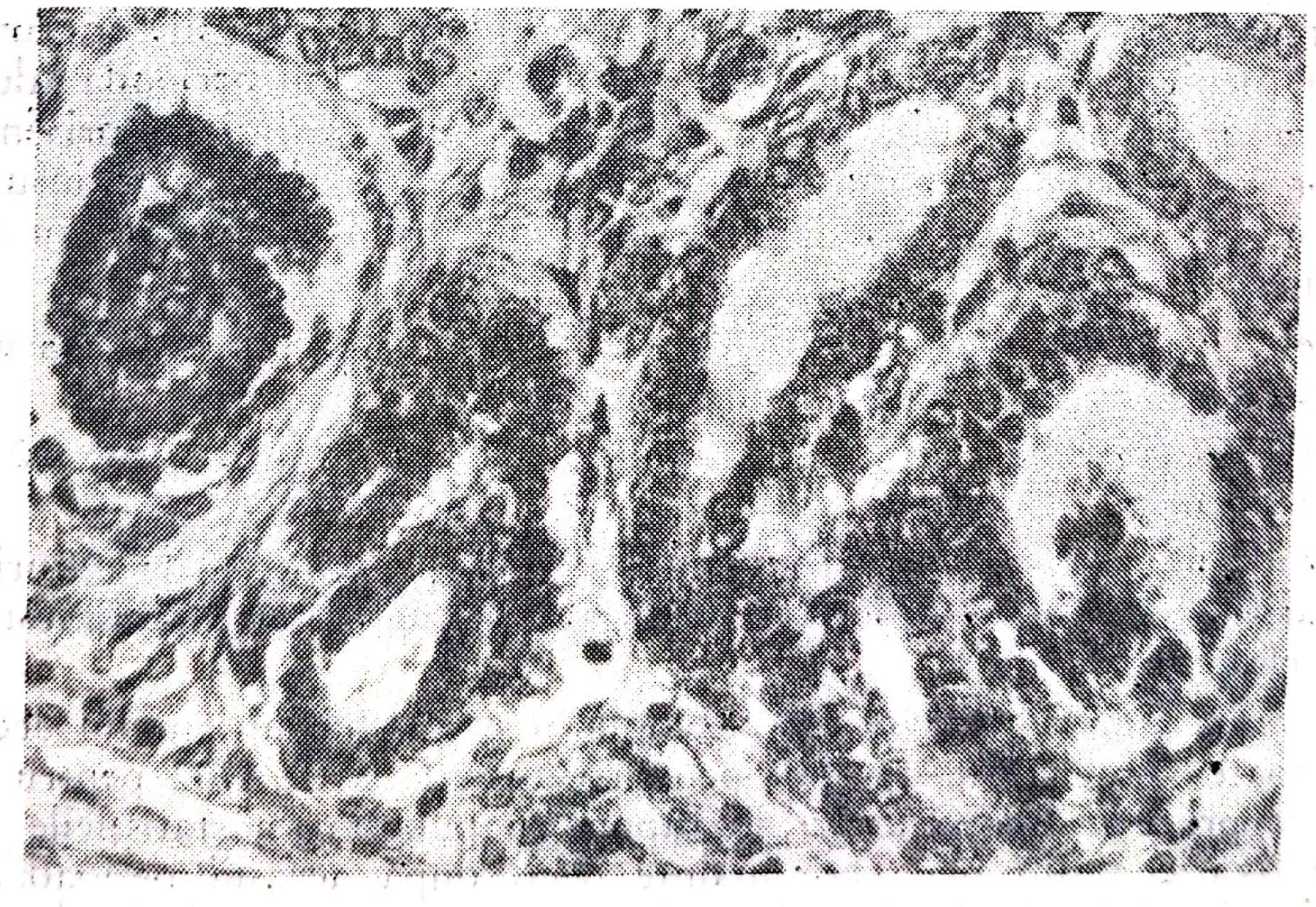

Fig. 18.12. — Mezonefrom — aspect microscopic (colecția Clinicii I-a ginecologie Iași — dr. Bendescu Maria).

Tratamentul: chirurgical, histerectomie totală atunci cînd se poate efectua.

Mezonefromul se dezvoltă din elementele wolffiene; apare mai tîrziu, între 7 și 14 ani.

Diagnosticul: scurgeri sangvinolente prin vagin. Examenul vaginal pune în evidență o formațiune polipoasă de consistență moale și aspect albicios cu zone necrotice.

Histologic, tumoarea este constituită dintr-un țesut sincițial bogat în nuclei voluminoși; alteori se constată formațiuni chistice delimitate de un epiteliu turtit sau cubic cu axe papilare capilarizate (fig. 18.12).

Evoluția este rapid fatală prin metastaze la distanță și recidivă locală.

Tratamentul: chirurgical (histerectomie lărgită), urmat de radioterapie și chimioterapie.

Adenocarcinomul este o tumoare malignă care apare la copii între 6 luni și 12 ani, cu predominanță la sugari. Este foarte rară; pînă în 1966 s-au publicat în literatură doar 30 de cazuri.

Diagnostic: sîngerări prin căile genitale; examenul vaginal pune în evidență la col o formațiune burjonată, roză, friabilă. Alteori leziunea se prezintă sub formă de ulcerație profundă, sîngerîndă, cu marginile neregulate.

Examenul bioptic arată o formă de carcinom cilindric mai mult sau mai puțin diferențiat. În formele diferențiate formațiunile glandulare tumorale sînt tapetate de celule cilindrice înalte, care determină numeroase repliuri tubulare orientate în toate sensurile. În formele nediferențiate structura tumorii este mai dezordonată, iar cordoanele epiteliale anaplazice care o compun sînt foarte greu de recunoscut.

Prognostic: evoluția este rapidă prin extindere pelviană și metastaze la distanță.

Conduita: extirpare chirurgicală, urmată de radio- și chimioterapie.

Tumorile ovarului. În perioada copilăriei, tumorile ovariene au frecvența cea mai mare în comparație cu alte tumori genitale.

Încercarea de a afla proporția tumorilor ovariene juvenile în funcție de natura lor (benignă, malignă) sau/și comparativ cu cele din perioada adultă este foarte greu de făcut, datorită pe de o parte lipsei unanimității privind încadrarea lor în diferite categorii histopatologice, pe de altă parte insuficienței statisticilor, care deși se referă la un număr important de cazuri nu tratează toate tipurile de tumori ovariene.

Astfel, Abell în 1965, din 188 de cazuri de neoplasme ovariene negerminative, găsește 36 în perioada juvenilă.

Norris constată că din 353 de tumori ovariene primitive sub 20 de ani, 258 aparțineau perioadei copilăriei.

Town publică în 1975 datele morfo-clinice privind 99 de cazuri de tumori ovariene chistice și solide la vîrsta de 0—20 de ani; din acestea 84% erau cu celule germinale.

Frecvența tumorilor ovariene la copil în raport cu ansamblul acestor tumori la toate vîrstele este de 1/12 pentru Caussade și de 1/62 pentru Gagner. În ceea ce privește frecvența lor în raport cu pubertatea, statisticile arată că tumorile ovariene sînt mai rare înainte decît după această perioadă. Astfel, Moore și colaboratorii pe 147 de neoplasme ovariene constată 42 de cazuri la fetițe cu vîrsta între 0 și 10 ani și 105 între 10 și 17 ani.

Clasificarea tumorilor ovariene juvenile întîmpină dificultăți, ca și la femeia adultă, datorită polimorfismului leziunilor, absenței unei concordanțe între aspectul anatomo-patologic și cel clinic, precum și amplificării continue a nomenclatorului acestor tumori.

O clasificare simplă împarte tumorile ovariene în două mari categorii: tumori nesecretante şi tumori secretante, fiecare grup incluzînd atît aspecte benigne cît şi maligne.

Tumorile nesecretante de ovar

I. *Tumori specifice germinale*

În acest grup intră disgerminoamele şi disembrioamele, care rezultă dintr-o proliferare anormală a celulelor germinale. Ele reprezintă în diferite statistici 10—20% din totalitatea neoplasmelor ovariene ale femeii adulte şi majoritatea celor ale copilului. Pot fi întîlnite şi la testicul, dar cu o frecvenţă total diferită, precum şi în afara gonadelor la ambele sexe, de exemplu în regiunea retroperitoneală, mediastin, vezică.

a) *Disgerminomul.* Disgerminomul (seminomul) poate fi întîlnit la orice vîrstă în această epocă, dar în special între 7 şi 12 ani; provine din celulele germinale primordiale rămase nediferenţiate prin perturbarea evoluţiei şi care persistă în cordoanele medulare în stare de vestigii.

Morfopatologia macroscopică: disgerminomul este o tumoare semidură, rotundă sau ovalară, reniformă sau neregulat lobulată, acoperită de o capsulă densă cu suprafaţa netedă. Pe secţiune este de culoare gri-roz, uneori gălbuie, cu zone de necroză şi hemoragie (fig. 18.13).

Examenul microscopic pune în evidenţă celule germinale (gonocite) separate prin zone de stromă colagenă. Celulele germinale sînt mari, rotunde sau ovoidale cu citoplasma clară şi nucleu mare, dispuse în cuiburi, separate prin ţesut conjunctiv parţial hialinizat (fig. 18.14).

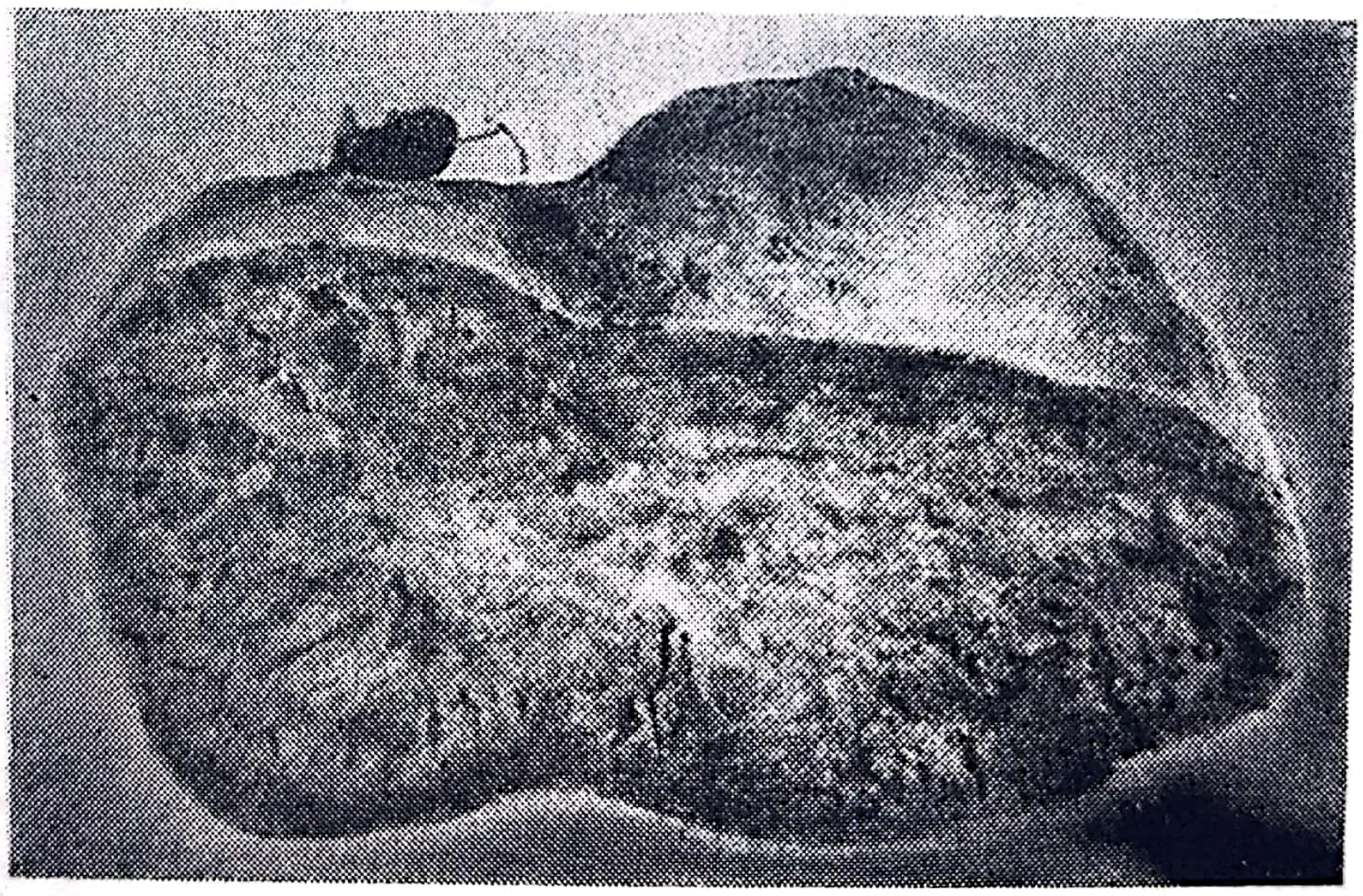

Fig. 18.13. — Disgerminom — aspect macroscopic (Colecţia Clinicii a II-a ginecologie Iaşi, Dr. Tărăbuţă Georgeta).

Diagnostic clinic: tumoarea este inactivă endocrin şi prezintă semne generale asemănătoare altor tumori ovariene: dureri sub formă de jenă pelviană şi fenomene de compresiune pe organele din jur (rect, vezică, uretere, vase).

Examenul local (palparea abdominală, tactul rectal) pune în evidenţă o formaţiune rotundă sau ovalară, de consistenţă elastică, nedureroasă, în general mobilă. Examenele de laborator arată un titru crescut al gonadotrofinelor numai la cazurile considerate pseudodisgerminoame, care ar conţine incluziuni citotrofoblastice.

Prognosticul este foarte rezervat, deoarece majoritatea specialiștilor o consideră ca o tumoare cu un înalt grad de malignitate atunci cînd apare înainte de pubertate.

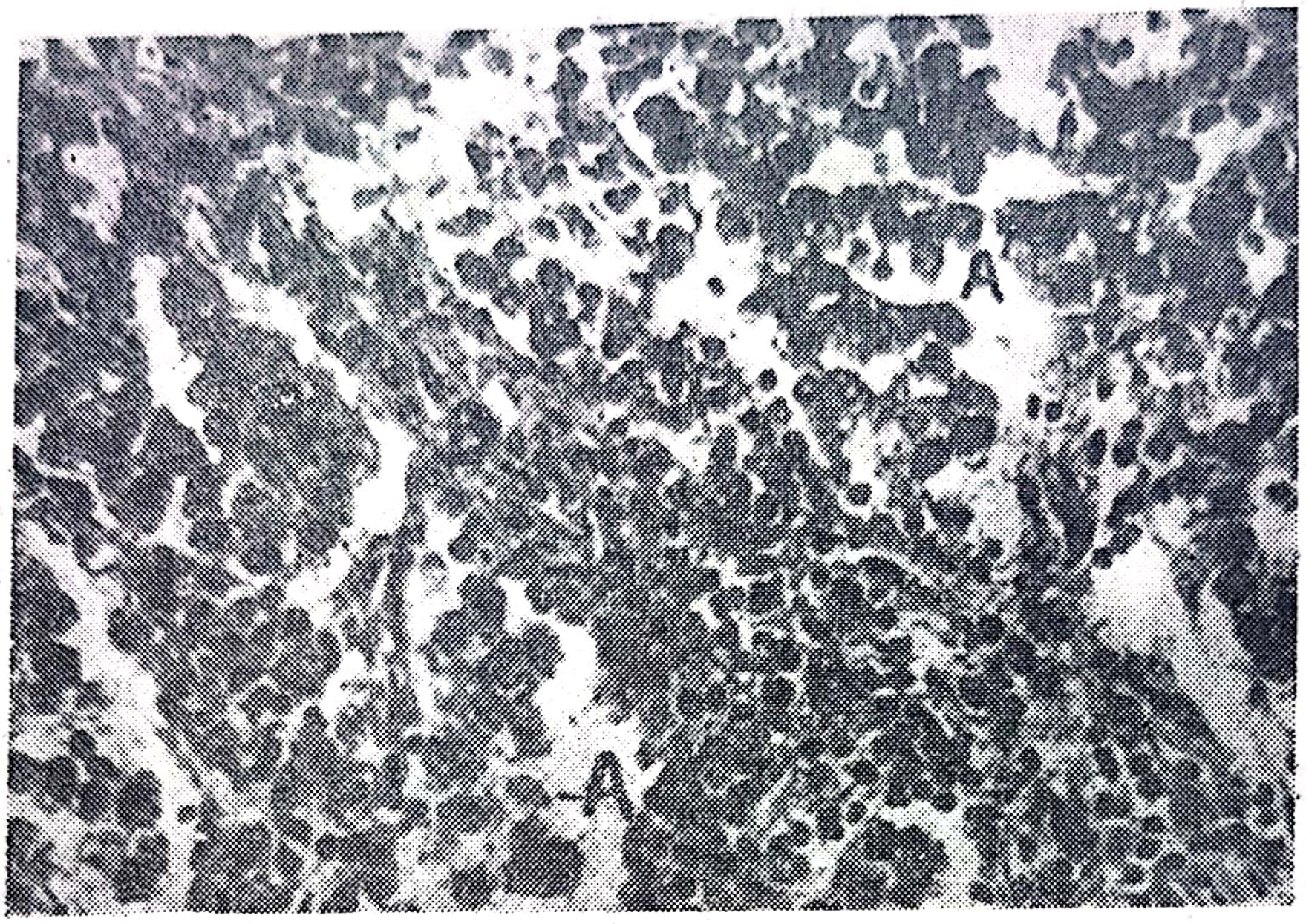

Fig. 18.14. — Disgerminom — Aspect microscopic (Colecția Clinicii a II-a ginecologie Iași, dr. Tărăbuță Georgeta).

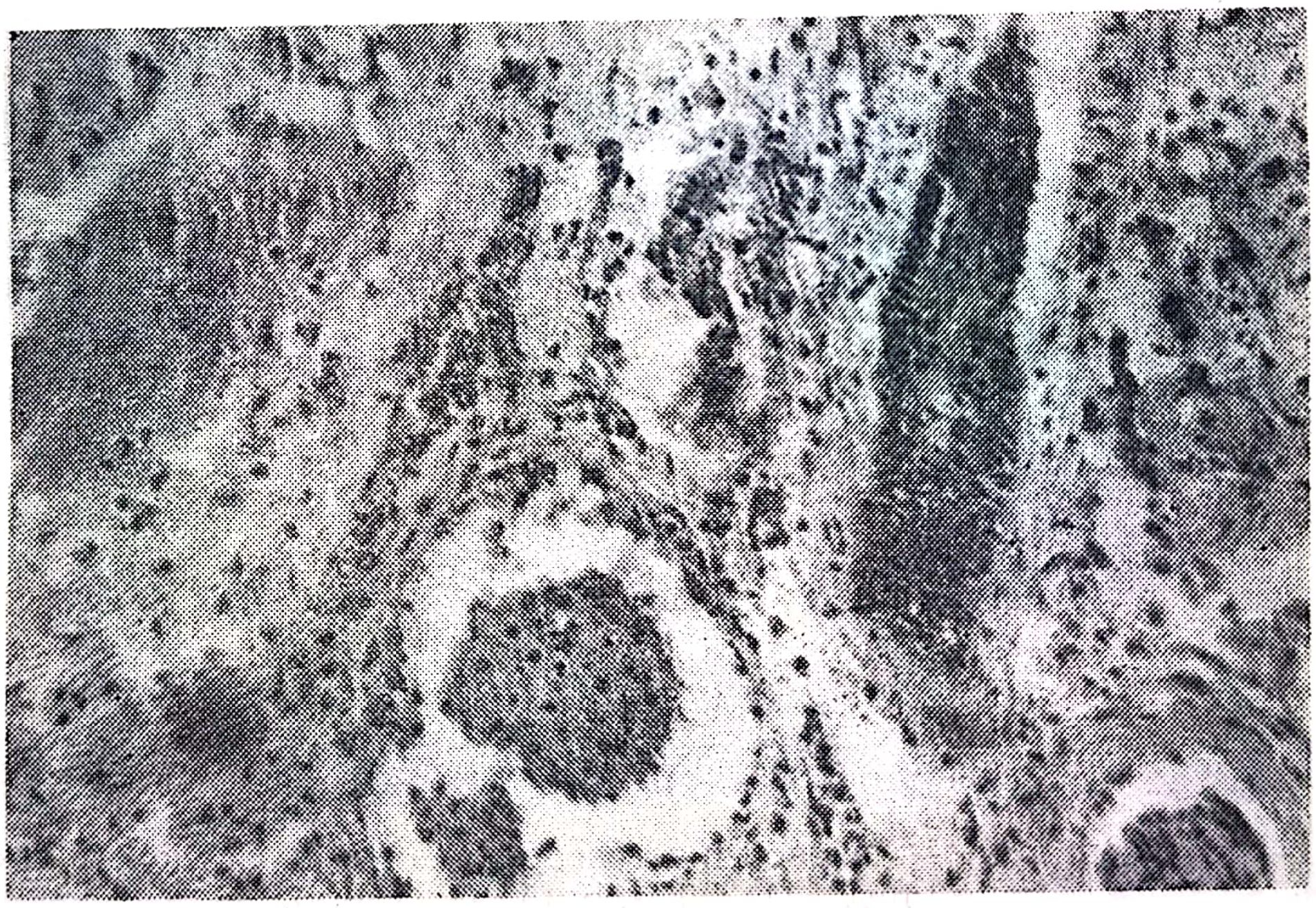

Fig. 18.15. — Teratom imatur — aspect microscopic (Colecţia clinicii I-a ginecologie Iaşi, dr. Bendescu Maria).

Tratamentul este chirurgical; ovariectomie bilaterală cu histerectomie totală. Radioterapia postoperatorie este admisă de aproape toți autorii, mai ales în disgerminoamele voluminoase, metastatice sau recidivante.

b) *Disembrioamele.* Tumori străine de structura unei gonade normale, cuprind țesuturi de tip embrionar de la primele segmentări ale oului pînă la stadiul de făt la termen. Se pot întîlni mai multe forme morfologice:

Disembriomul imatur (carcinom embrionar, teratom embrionar, teratoblastom), constituit din formațiuni ecto-, endo-, mezo- sau trofoblastice. Ca tipuri speciale se pot menționa: mezoblastomul care derivă din corpul Wolff, coriocarcinomul sau trofocarcinomul, cu arhitectură constituită din sincițiu și citotrofoblast. Disembrioamele imature au în general o evoluție malignă (fig. 18.15).

Disembriomul matur adult (teratomul matur sau adult) corespunde chistului dermoid sau gușei ovariene de la adultă. Are o evoluție benignă, dar se poate maligniza. Foarte rar înainte de pubertate, cuprinde țesuturi care au ajuns la termen în diferențierea lor.

Disembriomul mixt este o combinație structurală între disembriomul imatur și cel adult, tumoare chistică cu evoluție malignă.

Diagnostic clinic: o simptomatologie asemănătoare cu cea a disgerminomului.

Tratament: extirpare chirurgicală conservatoare (ovariectomie unilaterală) în formele benigne; histerectomie cu anexectomie bilaterală în formele maligne.

c) *Gonadoblastoamele.* Tumori care au în structura lor elemente ale liniei germinative, în care se găsesc și celule hipercromatice similare liniei negerminale (blastom genital). În literatură pînă în 1970 au fost publicate 74 de cazuri. Apar mai frecvent în copilărie. F. Cabanne întîlnește o asemenea tumoare la o fetiță de 7 luni și la alta de 3 ani.

Din punct de vedere anatomo-clinic există două forme: gonadoblastomul tip Scully sau gonocitomul III și gonadoblastomul tip Masson sau gonocitomul II.

Gonadocitomul tip Scully este o tumoare asemănătoare disgerminomului, provenind din elemente cu potențial sexual ambivalent și care se însoțește de modificări somato-sexuale ca pubertate precoce, organe genitale infantile, pseudohermafroditism, virilism. Din punct de vedere microscopic, alături de celulele de tipul seminomului, se găsesc celule de tip Leydig și Sertoli.

Gonadoblastomul tip Masson este un epiteliom trabecular format din celule mici egale între ele, la care se adaugă celule mari clare, ce amintesc ovocitele din ovarele fetale. Manifestările clinice sînt asemănătoare cu cele din gonadoblastomul tip Scully. În literatură sînt descrise 7 asemenea tumori la fetițe sub 16 ani.

Diagnostic: formațiune parauterină, semidură, mobilă, nedureroasă.

Prognosticul gonadoblastoamelor este asemănător cu al disgerminoamelor. Gonadoblastomul tip Masson are o evoluție mai nefavorabilă decît cel de tip Scully.

Tratament: ovariectomie unilaterală cînd tumoarea este încapsulată și fără aderențe cu organele vecine; anexectomie bilaterală în celelalte cazuri; radioterapia s-a dovedit eficientă, ca și la seminom.

II. *Tumori provenind din epiteliul germinativ de acoperire al ovarului*

Clasificare: tumori seroase (cistadenoame benigne și maligne); tumori pseudomucinoase (cistadenoame benigne și maligne); tumori concomitent chistice și solide (teratoamele benigne și maligne).

Frecvența la fetițe și adolescente este rară.

Morfopatologia. Cistadenoamele seroase sînt tumori chistice uni- sau multiloculare, de volum variabil, cu peretele subțire, alb-sidefiu. Uneori pe fața internă a chistului există vegetații sesile sau pediculate diseminate și de dimensiuni reduse.

Examenul microscopic arată de cele mai multe ori existenţa unui epiteliu care căptuşeşte chistul şi are un aspect foarte variat chiar în aceeaşi tumoare. Foarte adesea acest epiteliu este alcătuit din celule cubice cu nucleu central, aşezate pe un singur rînd. Alteori celulele sînt cilindrice, înalte, cu nucleu bazal sau piriforme cu hipercromazie nucleară.

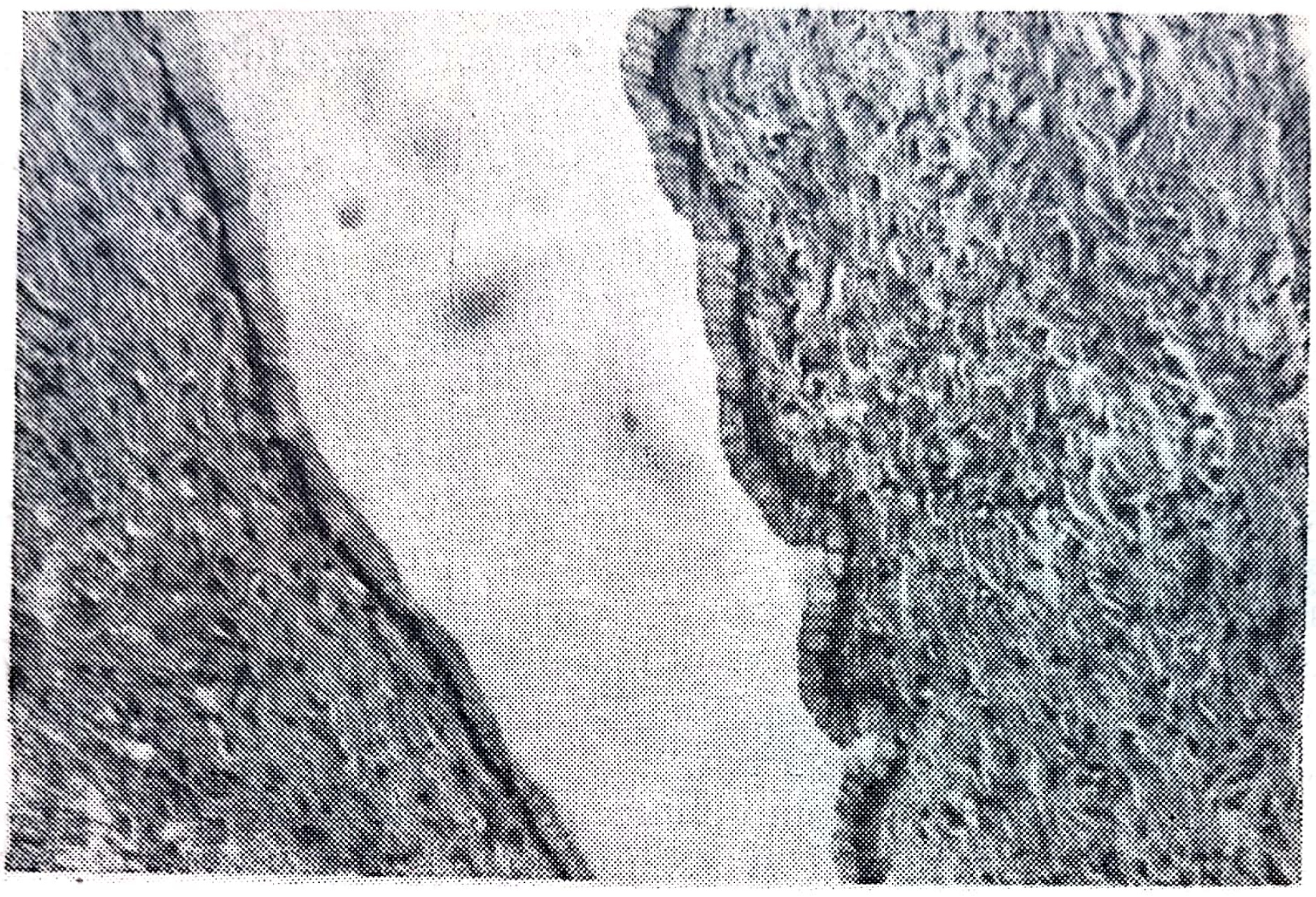

Fig. 18.16. — Chist mucinos — aspect microscopic (Colecţia Clinicii I-a ginecologie Iaşi, dr. Bendescu Maria).

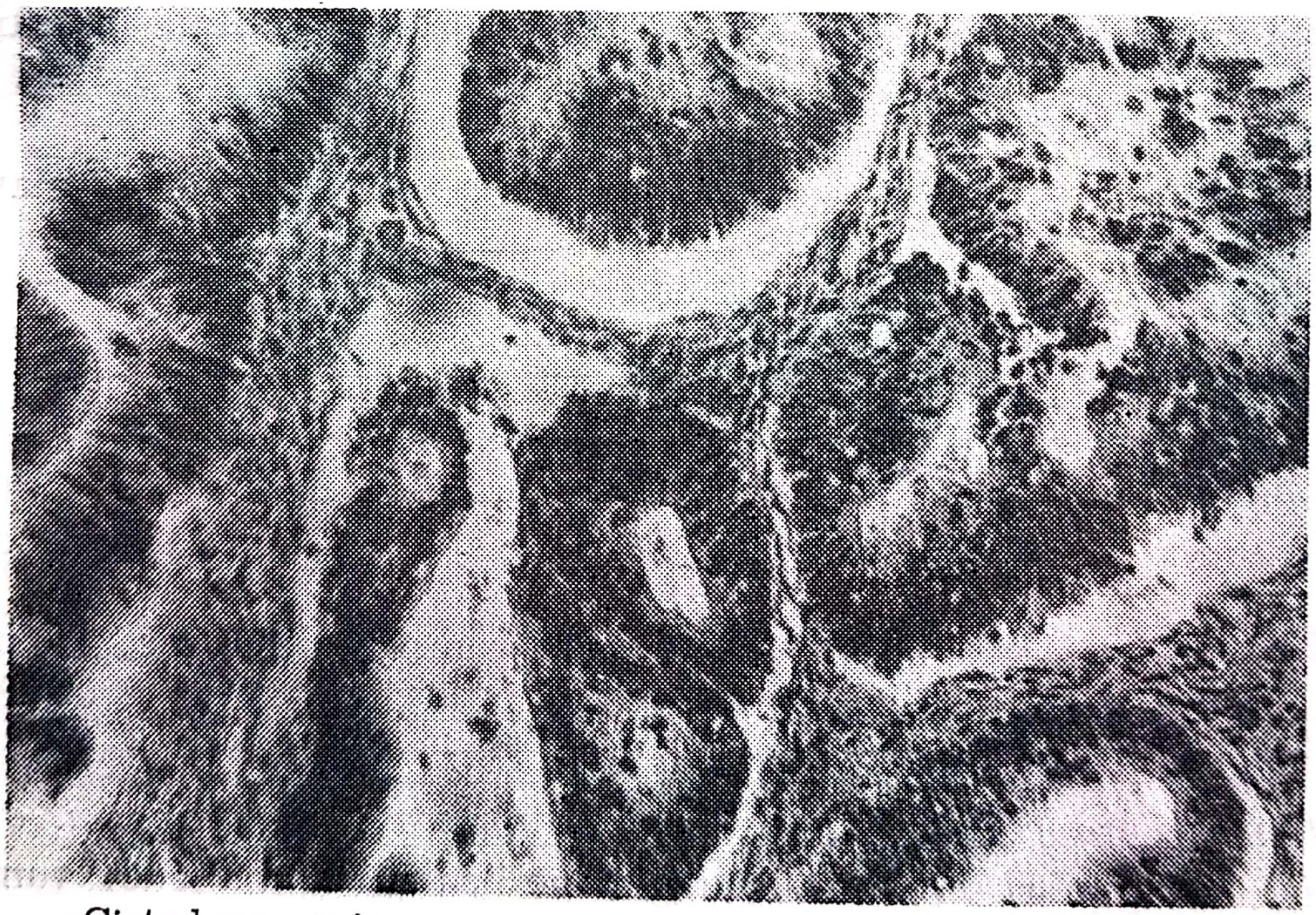

Fig. 18.17. — Cistadenocarcinom — aspect microscopic (Colecţia clinicii I-a ginecologie Iaşi, dr. Bendescu Maria).

Cistadenomul pseudomucinos este în general unilateral, plurilocular, cu cavităţi bine individualizate. Conţinutul chistului este un produs mucoid, gelatinos, uneori hemoragic. Rar pe faţa internă a chistului există vegetaţii (fig. 18.16).

Examenul microscopic: învelişul epitelial este simplu, cilindric, alcătuit din celule mari, cu aspect caliciform, cu nucleul situat către bază.

Cistadenocarcinoamele seroase şi pseudomucinoase provin fie prin degenerarea secundară a unui cistadenom, ori au un caracter malign primitiv.

Cistadenocarcinomul seros este o tumoare uni- sau multiloculară chistică, cu un perete subţire şi formaţiuni vegetante de aspect conopidiform, atît pe faţa internă, cît şi pe cea externă a chistului.

Din punct de vedere microscopic tumoarea este alcătuită din formaţiuni vegetante, care au un ax fibrovascular tapetat cu celule polimorfe, anarhice cu numeroase atipii nucleare şi mitoze (fig. 18.17).

Cistadenocarcinomul pseudomucinos prezintă în general aspectul tumorii benigne, dar cu vegetaţii numeroase ce formează adevărate mase tumorale proiectate endo- sau exocavitar, cu zone de necroză hemoragică.

Examenul microscopic arată un epiteliu cu aspect glanduliform, în care nucleii celulelor tumorale devin mai voluminoşi, mai cromatici, mai denşi, alcătuind un fel de tufe cu vizibil caracter malign prin anarhie şi atipie celulară.

Teratomul benign (*chistul dermoid*) este o tumoare benignă cu ţesut bine diferenţiat, provenind din cele trei foiţe germinale, cu predominanţa elementelor ectodermale, cu potenţial de malignizare.

Tumoarea este de aspect chistic, de mărimi diferite (pînă la un cap de făt la termen), rotundă sau ovalară, renitentă sau fluctuentă. Conţinutul este de obicei constituit dintr-o substanţă păstoasă, galbenă, în care se găsesc învălmăşite smocuri de păr. În interior se găseşte „polipul chistului", o veritabilă tumoare solidă, care poate să conţină dinţi, ţesut nervos, digestiv, tiroidian, precum şi porţiuni de os, cartilagiu şi chiar piese scheletice.

Examenul microscopic arată în zona „polipului chistului" structuri din ectoderm, mezoderm şi endoderm.

Teratocarcinomul este o tumoare teratoidă predominant solidă, compusă din ţesuturi nediferenţiate ale celor trei foiţe embrionare în diverse stadii de dezvoltare.

Frecvenţa este foarte rară, 0,20% din toate tumorile de ovar la toate vîrstele; în 75% din cazuri apare sub 35 de ani.

Este o tumoare de dimensiuni reduse, de consistenţă solidă şi semisolidă cu mici zone degenerate chistic. Pe secţiuni în formele complexe se pot găsi porţiuni de ţesuturi sau organe imperfect dezvoltate. Examenul microscopic pune în evidenţă celule cu aspect malign în unul din elementele de amestec.

Diagnostic: manifestările clinice ale tumorilor provenite din epiteliul de înveliş al ovarului sînt reduse mai ales cînd tumoarea este de dimensiuni mici. Cînd ea are un volum mai mare şi devine abdominală, poate să determine tulburări prin comprimarea organelor vecine (dureri de intensitate slabă, tulburări urinare, tulburări dispeptice).

În tumorile voluminoase palparea abdominală evidenţiază o tumoare mobilă, de consistenţă chistică sau semisolidă, situată în etajul subombilical, nedureroasă.

Tactul rectal pune în evidenţă o formaţiune rotundă sau ovalară, renitentă sau semisolidă, de dimensiuni variate, situată parauterin, mobilă.

De multe ori diagnosticul acestor tumori la copii şi adolescente se precizează cu ocazia complicaţiilor, care sînt asemănătoare cu cele ale femeilor adulte (torsiune, ruptură, hemoragia intrachistică, infecţia).

Examenul microscopic: învelişul epitelial este simplu, cilindric, alcătuit din celule mari, cu aspect caliciform, cu nucleul situat către bază.

Cistadenocarcinoamele seroase şi pseudomucinoase provin fie prin degenerarea secundară a unui cistadenom, ori au un caracter malign primitiv.

Cistadenocarcinomul seros este o tumoare uni- sau multiloculară chistică, cu un perete subţire şi formaţiuni vegetante de aspect conopidiform, atît pe faţa internă, cît şi pe cea externă a chistului.

Din punct de vedere microscopic tumoarea este alcătuită din formaţiuni vegetante, care au un ax fibrovascular tapetat cu celule polimorfe, anarhice cu numeroase atipii nucleare şi mitoze (fig. 18.17).

Cistadenocarcinomul pseudomucinos prezintă în general aspectul tumorii benigne, dar cu vegetaţii numeroase ce formează adevărate mase tumorale proiectate endo- sau exocavitar, cu zone de necroză hemoragică.

Examenul microscopic arată un epiteliu cu aspect glanduliform, în care nucleii celulelor tumorale devin mai voluminoşi, mai cromatici, mai denşi, alcătuind un fel de tufe cu vizibil caracter malign prin anarhie şi atipie celulară.

Teratomul benign (*chistul dermoid*) este o tumoare benignă cu ţesut bine diferenţiat, provenind din cele trei foiţe germinale, cu predominanţa elementelor ectodermale, cu potenţial de malignizare.

Tumoarea este de aspect chistic, de mărimi diferite (pînă la un cap de făt la termen), rotundă sau ovalară, renitentă sau fluctuentă. Conţinutul este de obicei constituit dintr-o substanţă păstoasă, galbenă, în care se găsesc învălmăşite smocuri de păr. În interior se găseşte „polipul chistului“, o veritabilă tumoare solidă, care poate să conţină dinţi, ţesut nervos, digestiv, tiroidian, precum şi porţiuni de os, cartilagiu şi chiar piese scheletice.

Examenul microscopic arată în zona „polipului chistului“ structuri din ectoderm, mezoderm şi endoderm.

Teratocarcinomul este o tumoare teratoidă predominant solidă, compusă din ţesuturi nediferenţiate ale celor trei foiţe embrionare în diverse stadii de dezvoltare.

Frecvenţa este foarte rară, 0,20% din toate tumorile de ovar la toate vîrstele; în 75% din cazuri apare sub 35 de ani.

Este o tumoare de dimensiuni reduse, de consistenţă solidă şi semisolidă cu mici zone degenerate chistic. Pe secţiuni în formele complexe se pot găsi porţiuni de ţesuturi sau organe imperfect dezvoltate. Examenul microscopic pune în evidenţă celule cu aspect malign în unul din elementele de amestec.

Diagnostic: manifestările clinice ale tumorilor provenite din epiteliul de înveliş al ovarului sînt reduse mai ales cînd tumoarea este de dimensiuni mici. Cînd ea are un volum mai mare şi devine abdominală, poate să determine tulburări prin comprimarea organelor vecine (dureri de intensitate slabă, tulburări urinare, tulburări dispeptice).

În tumorile voluminoase palparea abdominală evidenţiază o tumoare mobilă, de consistenţă chistică sau semisolidă, situată în etajul subombilical, nedureroasă.

Tactul rectal pune în evidenţă o formaţiune rotundă sau ovalară, renitentă sau semisolidă, de dimensiuni variate, situată parauterin, mobilă.

De multe ori diagnosticul acestor tumori la copii şi adolescente se precizează cu ocazia complicaţiilor, care sînt asemănătoare cu cele ale femeilor adulte (torsiune, ruptură, hemoragia intrachistică, infecţia).

În cazul malignizării durerile sînt mai intense, starea generală se modifică, apare ascita, iar tumoarea devine neregulată și își pierde treptat mobilitatea.

Prognosticul: tumorile benigne au un prognostic în general bun, cele maligne foarte rezervat.

Conduită: în tumorile benigne se va efectua o intervenție chirurgicală conservatoare, chistectomie sau ovariectomie. În tumorile maligne se va face anexectomie bilaterală cu histerectomie totală.

Tratamentul radiologic se va aplica numai în cistadenocarcinoame de forme diseminate, după ce s-a efectuat intervenția chirurgicală. În teratocarcinom radioterapia este ineficace.

Chimioterapia este recomandată de unii autori în aceleași situații în care se aplică și radioterapia; sînt indicate actinomicina, methotrexatul și endoxanul sub formă de perfuzii intravenoase.

Tumorile secretante de ovar

a) *Tumorile feminizante. Tumoarea de granuloasă.* Tumoarea de granuloasă este foarte rar întîlnită în perioada prepubertară (5%), tumoare primitivă de ovar cu aspect microscopic variat, cu histogeneză discutabilă și cu prognostic neprecis.

Examenul anatomo-patologic. Tumoare în general unilaterală, de dimensiuni variabile de la cîțiva milimetri la cîteva kilograme, este netedă sau ușor boselată, bine încapsulată, de consistență solidă, cu zone hemoragice și de necroză (fig. 18.18).

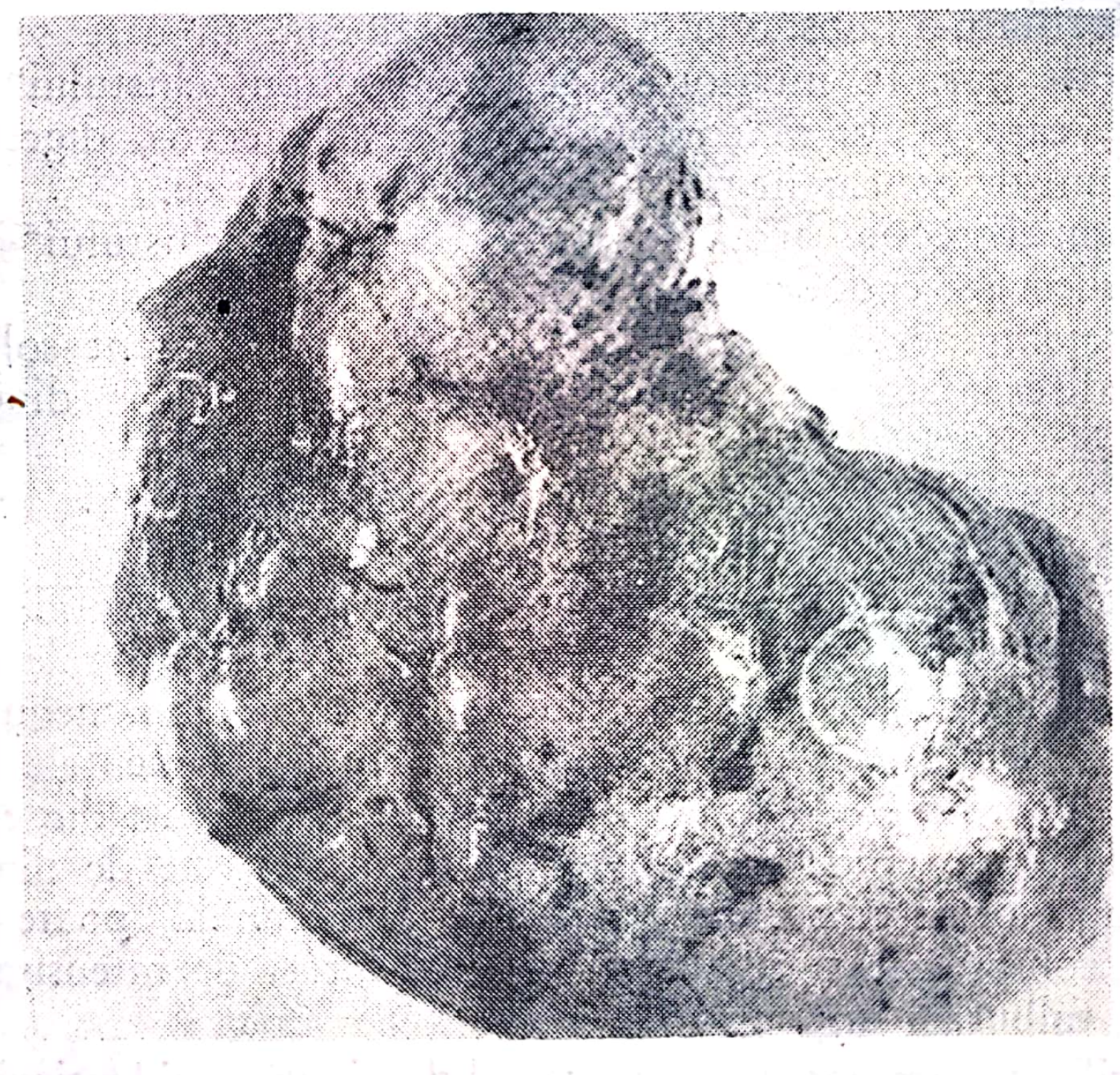

Fig. 18.18. — Tumoare de granuloasă — aspect macroscopic (Colecția clinicii a II-a ginecologie Iași, dr. Tărăbuță Georgeta).

Din punct de vedere microscopic tumoarea are forme diferite. Cea mai frecventă formă este cea foliculoidă, alcătuită din celule mici rotunde, cu citoplasmă abundentă și nucleu cromatic. Aceste celule sînt dispuse în mici foliculi sau în rozete centrînd o cavitate și care dau o formațiune foarte asemănătoare corpusculilor Call Exner (fig. 18.19).

Diagnostic clinic. Această tumoare determină în majoritatea cazurilor un sindrom endocrin manifestat prin fenomene de feminizare, sub formă de pseudopubertate precoce, caracterizată prin metroragii, care apar de obicei înainte de dezvoltarea sînilor și pilozității pubiene. Datorită secreției exagerate de estrogeni are loc o osificare prematură a cartilagiilor de creștere, fetița fiind de statură mică, dar cu habitus feminin.

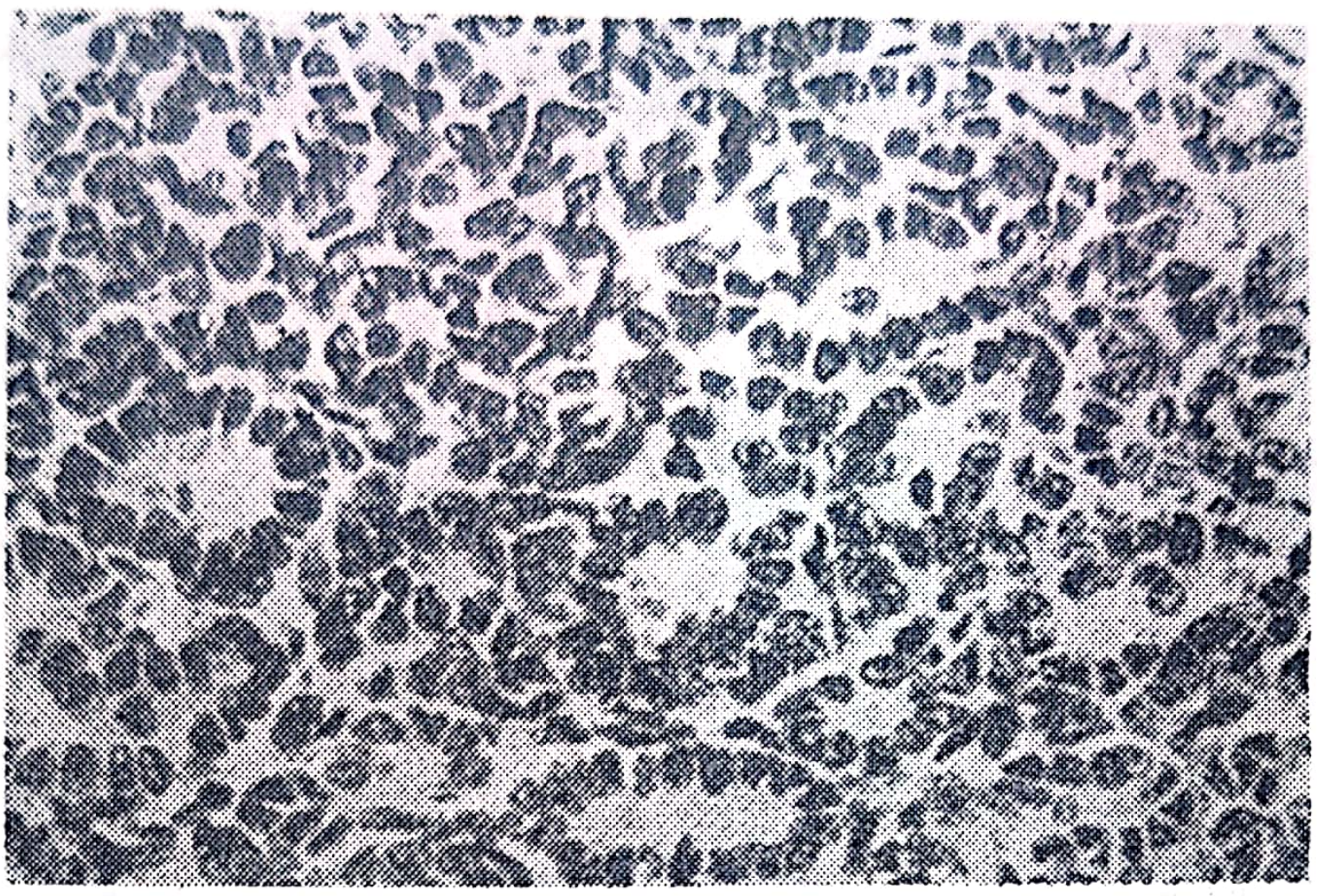

Fig. 18.19. — Tumoare de granuloasă — aspect microscopic (Colecția clinicii a II-a ginecologie Iași, dr. Tărăbuță Georgeta).

Examenul aparatului genital: în tumorile voluminoase palparea abdomenului pune în evidență o formațiune localizată obișnuit în hipogastru, de consistență dură, regulată, mobilă. Tactul rectal constată un uter mai voluminos, datorită aceluiași impuls estrogenic și o formațiune parauterină cu caracterele descrise anterior.

Diagnosticul de laborator arată un titru crescut al estrogenilor în majoritatea cazurilor. Uneori tumoarea de granuloasă este normală hormonal sau poate să secrete androgeni. Se pare că secreția de estrogeni nu ar fi produsă de celulele de granuloasă, ci de elementele structurale din jurul tumorii.

Examenul cito-hormonal vaginal arată un frotiu hiperestrogenic.

Biopsia de endometru, atunci cînd este indicată, arată obișnuit o hiperplazie glandulo-chistică.

Prognosticul: tumoarea crește rapid, putînd să atingă dimensiuni foarte mari. Complicația cea mai frecventă la fetițe este ruptura tumorii cu hemoragie intraperitoneală masivă. Potențialul malign variază în funcție de autori între 10—50%. Tumoarea malignă are o evoluție foarte nefavorabilă, în special în forma nediferențiată.

Tratament: în forma benignă se aplică un tratament chirurgical conservator, ovariectomie, dacă bineînțeles ovarul controlateral este sănătos. În forma malignă tratamentul chirurgical este mutilant: histerectomie cu anexectomie bilaterală. Roentgenterapia postoperatorie se aplică în caz de metastaze peritoneale.

Tecomul. Tecomul este o tumoare primară de ovar, constituită din celule asemănătoare tecii interne. Apare obișnuit după menopauză. În literatură sînt citate 9 cazuri în perioada pubertară.

Examenul anatomopatologic macroscopic arată o tumoare solidă, netedă sau boselată, acoperită de o capsulă alb-sidefie, de dimensiuni în general mici, nedepășind volumul unei portocale. Din punct de vedere microscopic tumoarea este constituită din celule fuziforme de aspect fibroblastic, încărcate cu lipide (colesteride) (fig. 18.20).

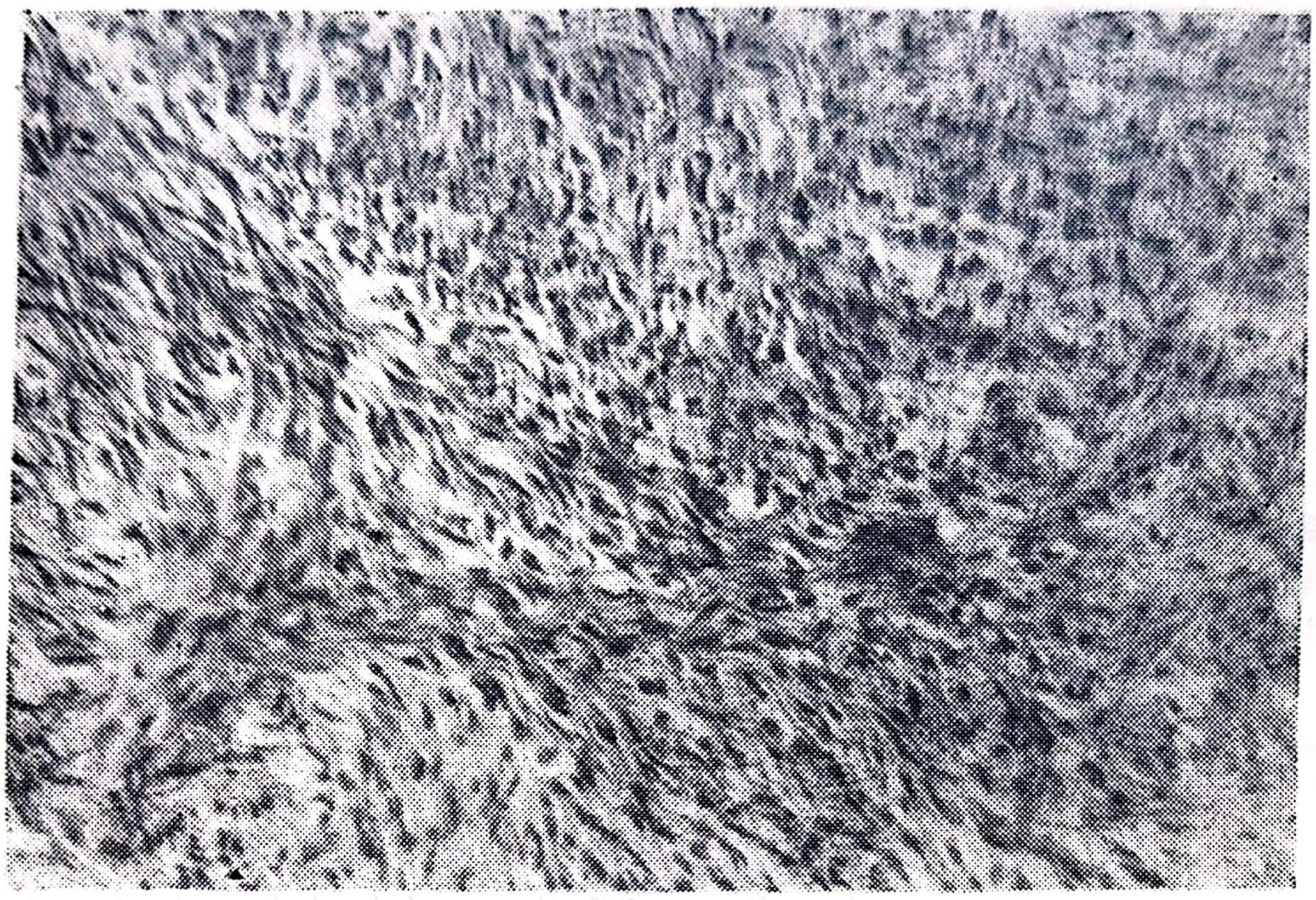

Fig. 18.20. — Tecom — aspect microscopic (colecția clinicii I ginecologie Iași, dr. Bendescu Maria).

Diagnostic clinic: datorită secreției exagerate de estrogeni se instalează o pubertate precoce, primul semn fiind constituit de o dezvoltare prematură a sînilor. Urmează o transformare similară a organelor genitale externe, marile și micile labii devenind mai groase, umede și pigmentate. Hemoragiile sînt un semn constant, fiind precedate de o leucoree gleroasă foarte abundentă, explicată de o impregnare puternică estrogenică a glandelor endocervicale.

Examenul aparatului genital prin tactul rectal pune în evidență o formațiune dură, rotundă, sau ovalară, de dimensiuni în general mici, situată parauterin.

Diagnostic de laborator. Dozarea fenolsteroizilor arată un titru crescut în majoritatea cazurilor. Frotiul cito-hormonal vaginal are aspect asemănător cu cel din tumoarea de granuloasă. Biopsia de endometru arată obișnuit o hiperplazie glandulo-chistică.

Prognosticul este bun, tumoarea avînd o evoluție lentă. Malignizarea este excepțională.

Tratamentul este chirurgical conservator: ovariectomie unilaterală.

b) *Tumorile masculinizante. Arenoblastomul.* Arenoblastomul (androblastomul) este o tumoare ovariană rar întîlnită înainte de pubertate; pînă în anul 1970 erau publicate 5 asemenea cazuri înainte de 9 ani și 25 după 11 ani.

Anatomie patologică macroscopică: tumoare intraovariană situată în medulara organului, comprimînd corticala. Ovarul, de volum mărit este boselat. Tumoarea are de obicei dimensiuni mici (cîțiva centimetri), rar atinge dimensiunile unui pumn sau ale unei portocale și este de consistență dură. Microscopic tumoarea este constituită din cordoane celulare într-un mezenchimom ce conţin celule lipidice virilizante, unele din ele prezentînd cristaloizi Reinke.

Diagnostic clinic. La fetiţe, tumoarea determină o pseudopubertate precoce în direcţia masculină, manifestată printr-o maturaţie osoasă precoce, hipertricoză şi hipertrofia clitorisului. Dacă tumoarea apare după instalarea pubertăţii, se instalează semne de defeminizare într-o primă etapă, urmate apoi de masculinizare datorită hormonilor androgeni secretaţi de tumoare. Survin atrofia sînilor, hipoplazia organelor genitale externe şi atrofia uterului.



Fig. 18.21. — Tumoare cu celule Sertoli — aspect microscopic (Colecţia clinicii I-a ginecologie Iaşi, Dr. Bendescu Maria).

Examenul aparatului genital poate să deceleze o formaţiune dură parauterină de dimensiuni mici. Mai rar tumoarea are dimensiunile unui pumn sau ale unei portocale.

Prognosticul: evoluţia tumorii este lentă; malignizarea frecventă.

Tratamentul. În forma benignă se face ovariectomie; cînd tumoarea s-a malignizat, se face histerectomie cu anexectomie bilaterală şi radioterapie postoperatorie.

Tumoarea cu celule Sertoli. Tumoarea cu celule Sertoli (adenomul Pick) este foarte rară înainte de pubertate. Abell raportează trei asemenea cazuri la această vîrstă, iar Serment încă două. Morfologia macroscopică este asemănătoare cu aceea a arenoblastomului. Din punct de vedere microscopic tumoarea se caracterizează prin prezenţa de celule Sertoli, fiind considerată de unii specialişti un arenoblastom diferenţiat (fig. 18.21).

Diagnosticul clinic este asemănător cu al arenoblastomului.

Diagnostic de laborator: titrul 17-cetosteroizilor moderat crescut sau cu valoare normală; cromatografia evidenţiază creşterea particulelor II—III de origine ovariană.

Prognosticul: degenerarea malignă este mai rară decît în arenoblastom.

Conduită: extirpare chirurgicală.

Tumoarea cu celule Leydig. Această tumoare descrisă şi sub denumirea de tumoare cu celule lipidice, tumoare suprarenaloidă sau luteom este confundată de unii autori cu tumoarea masculinizantă cu celule hilare.

Este rar întîlnită la copil. Serment găseşte 19 cazuri în literatură, din care 10 înainte de 9 ani. Sînt tumori dure, mici, 3—5 cm, de culoare galbenă. Structura arată o arhitectură de glandă endocrină, asemănătoare cu aceea a corpului galben sau suprarenale (fig. 18.22).

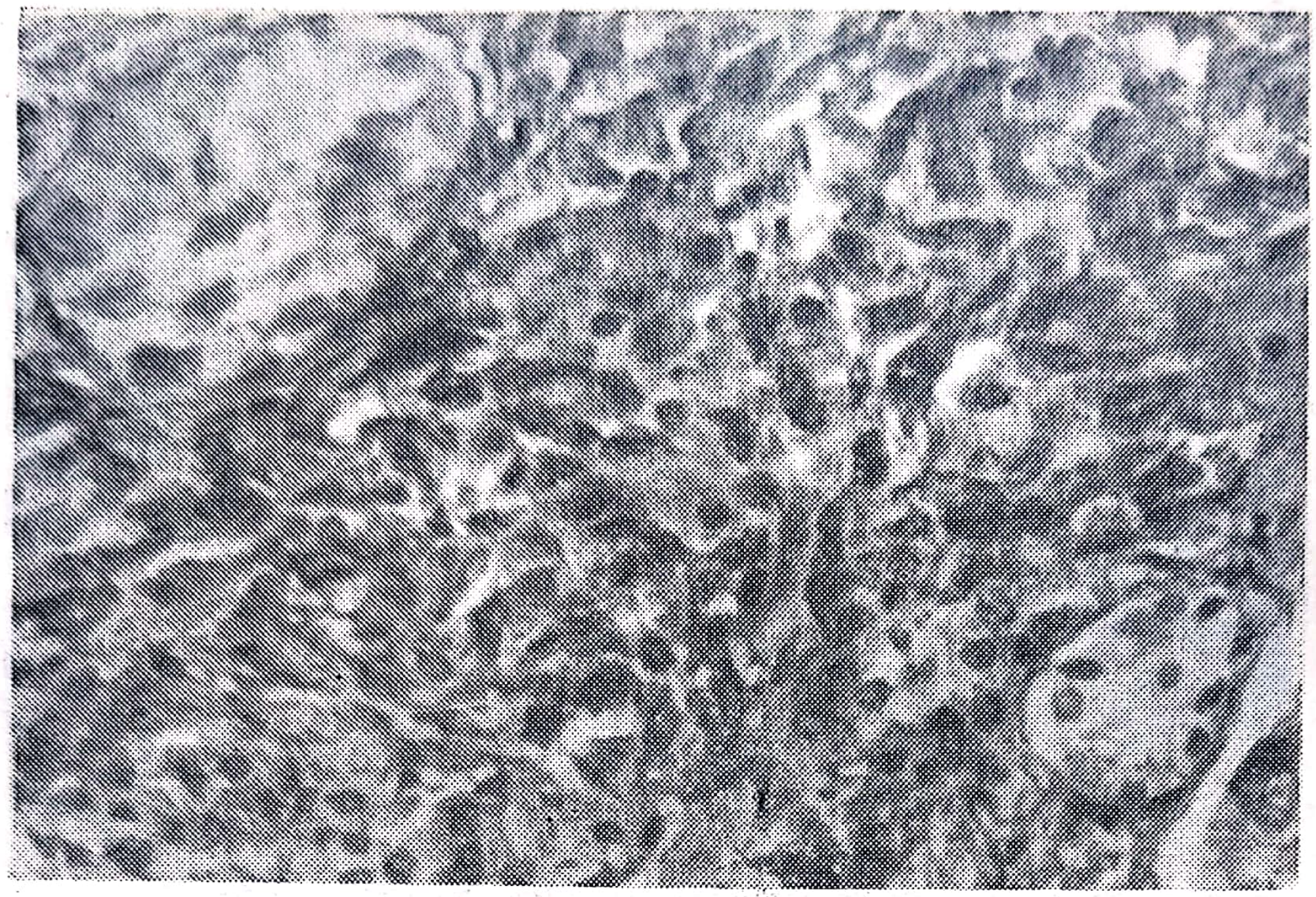

Fig. 18.22. — Tumoare cu celule Leydig — aspect microscopic (Colecţia clinicii I ginecologie Iaşi, dr. Bendescu Maria).

Diagnostic clinic: simptomatologie asemănătoare cu a arenoblastomului; tactul rectal pune în evidenţă o formaţiune parauterină, dură, de dimensiuni mici, mobilă.

Diagnostic de laborator: titrul 17-CS crescut.

Prognostic: malignizare rară, evoluţia lentă.

Conduită: extirpare chirurgicală.

BIBLIOGRAFIE

1. CABANNE F. et PANSIOT F. — Tumeurs non sécrétantes de l'ovaire (de la naissance à la puberté exclue). L'appareil génital féminin avant la puberté, Masson et Cie, Paris, 1981, pg. 199.
2. CANET J. — Puberté précoce. Problèmes pratiques d'endocrinologie. Masson et Cie, Paris, 1974, pg. 23.
3. CHARTIER M. — L'examen gynécologique chez l'enfant. *La Vie Médicale*, 1977, 8, 527.
4. BĂDĂRĂU LIGIA, HARMANSCHI A., VICOL E., BENDESCU MARIA — Disgenezie ovariană cu ovare în „bandeletă" de tip afolicular şi folicular. Obstetrica şi Ginecologia, 1975, 1, 79.
5. DARGENT D. — Les traumatismes génitaux. L'appareil génital féminin avant la puberté. Masson et Cie, Paris, 1971, pag. 279.
6. D'EMMA C., PENALOSA B. — L'hormone anti-mullérienne en physiologie et en clinique humaine. *Revue Médicale de la Suisse Romande*, 1980, 10, 863.
7. FABRE A. — Troubles menstruels de la puberté. Problèmes pratiques d'endocrinologie. Masson et Cie, Paris, 1974, pg. 55.

19. GINECOLOGIE GERIATRICĂ (MENOPAUZA ŞI SINDROMUL DE POST MENOPAUZĂ)

Prof. dr. I. PARHON, dr. C. TRĂILĂ

Dacă ginecologia geriatrică înseamnă studiul îmbătrînirii aparatului genital al femeii, în corelaţia cu îmbătrînirea întregului organism feminin, atunci termenul folosit este foarte bine ales, înglobînd toate etapele care pînă în prezent erau studiate sub denumirea de: premenopauză, menopauză şi postmenopauză; dacă traducem însă cuvînt cu cuvînt şi înţelegem prin ginecologia geriatrică ginecologia femeii în vîrstă, greşim, deoarece, femeia între 40 şi 50 de ani nu poate fi socotită bătrînă.

Cuvîntul menopauză vine de la grecescul menos=lună, pausis=oprire; nu se ştie cu certitudine cine l-a folosit prima oară, dar importante sînt extinderea şi răsunetul pe care acest eveniment le-a avut în viaţa femeii.

Acestei perioade de mare răscruce biologică şi psihică pentru om, i s-a mai dat denumirea şi de *climacterium*, pentru a exprima cît mai plastic, real, coborîrea pe scara vieţii (climactir=treapta scării). În orice caz, termenul de menopauză va continua să fie încă mult timp folosit tocmai prin legarea acestui eveniment, oprirea definitivă a ciclului menstrual, de momentul începerii îmbătrînirii, pe care femeia o simte şi o acuză.

În întreaga literatură medicală întinderea în timp a perioadei menopauzice este cuprinsă între 45 şi 55 de ani, cu o medie de vîrstă la noi în ţară de 50 de ani, vîrstă ce nu s-a schimbat deloc, din secolul al VI-lea al erei noastre, în timp ce, vîrsta medie de apariţie a pubertăţii a scăzut constant. De ce a variat vîrsta pubertăţii în concordanţă cu ceea ce toţi consideră că sînt factori sociali şi de nutriţie, dar vîrsta menopauzei a rămas fixă de secole? Răspunsul este greu de dat şi controversat. Să fi fost menopauza prin selecţie naturală, un avantaj sporit pentru populaţiile în care capacitatea de reproducere a femeilor înceta înainte ca proporţia progeniturilor cu deficienţe cromozomiale să crească în mod apreciabil? Poate că da, cu toate că majoritatea cercetătorilor consideră că primatele şi oamenii primitivi nu au supravieţuit îndeajuns de mult pentru ca o vîrstă medie atît de rigidă ca menopauza să evolueze în acest mod; în plus, este greu de înţeles cum naşterea unui număr mic de copii cu deficienţe cromozomiale, din care majoritatea sucombau, putea să constituie pentru femeile care reuşeau să supravieţuiască peste al 4-lea deceniu de viaţă un asemenea dezavantaj, încît existenţa lor să poată fi selectată pentru ajustarea evolutivă a vîrstei medii a menopauzei?!

Potrivit acestor teorii, apariţia menopauzei la o vîrstă destul de tînără ar fi o selecţie evolutivă. Majoritatea cercetătorilor însă susţin că vîrsta de încetare a activităţii ovarului, ca şi longevitatea mare după această perioadă sînt consecinţe neselectate.

Fie că înţelegem sau nu baza evolutivă a fixării acestei constante biologice în viaţa de reproducere a femeilor, fapt este că, în prezent, majoritatea femeilor trăiesc cel puţin 1/3 din viaţă după senescenţa reproducerii, trăsătură unică speciei umane pe tărîm biologic.

Dacă aceste limite de vîrstă au rămas neschimbate de secole, vîrsta menopauzei variază de la individ la individ, fapt condiţionat de nenumăraţi factori, din care cităm pe cei rasiali, ereditari, geografici, socio-economici şi medicali, cel mai important factor fiind însă cel genetic.

De la început trebuie specificat că menopauza nu trebuie confundată cu bătrîneţea, pentru că de la instalarea menopauzei pînă la bătrîneţea fiziologică trec încă mulţi ani şi nimic nu îndreptăţeşte pe femeie să vadă în menopauză sfîrşitul vieţii sexuale şi să se considere bătrînă. Necesitatea ca femeia să cunoască cît mai bine toate fenomenele menopauzei este important atît pentru ea, cît şi pentru relaţiile ei conjugale şi sociale. De aceea, este necesar să se treacă în revistă ultimele cercetări şi teorii în explicarea senescenţei.

În 1961 Hayflik şi Morhead au arătat că atunci cînd fibroblaştii de embrion uman normal creşteau în condiţii favorabile, moartea era inevitabilă după aproximativ 50 de „dublări“ ale populaţiei, şi că moartea celulelor cultivate era o *proprietate inerentă a celulelor înseşi.* Hayflik a stabilit că, pentru a obţine dintr-o singură celulă, întreaga producţie de eritrocite şi leucocite umane într-o viaţă de 60 de ani, este nevoie de 54 de „dublări“ de populaţie, aspect, surprinzător de apropiat de limita de 50 „dublări“ stabilită pentru fibroblaştii umani normali crescuţi „in vitro“. Această observaţie furnizează fundamentarea ştiinţifică a ideii mult susţinută de filosofi că: „moartea este o proprietate inerentă şi esenţială a vieţii“.

Deşi aşa-numitul fenomen „Hayflik“ este aspectul biologiei celulare care a atras cel mai mult atenţia gerontologilor în ultimii ani, mai multe observaţii merită să fie menţionate. Una din ele se referă la ipoteza *„ştergerii indusă genetic“* a capacităţilor de a traduce mesaje, ceea ce face ca celulele postmitotice în curs de îmbătrînire să fie mai „susceptibile“ la „schimbări determinante, care nu sînt complet reparabile la aceste celule“.

O *altă teorie* susţine că în îmbătrînirea sistemelor biologice, cauza principală este acumularea treptată, intra- şi extracelulară a moleculelor complexe ce premerg cross-linkajul. Cei care au propus această teorie au fost: Bjorksten, Harman şi Carpanter şi se referă mai ales la modificările apărute în colagen şi la formarea crescută de molecule „crosslinkate“.

Teoria „ceasului biologic“ are cea mai mare legătură cu menopauza şi constă în esenţă în admiterea faptului că în organism există un sistem de periodizare, care să poată să „deschidă“ sau să „închidă“ diferite seturi de gene, în concordanţă cu faza ciclului de viaţă în care se găseşte organismul. Acesta ar putea codifica activitatea mecanismelor de autodistrugere, sau ar putea dezactiva genele care decodifică menţinerea funcţiilor importante ale organismului; acest ceas biologic ar fi reglat de focare cu originea în nucleul suprachiasmatic al hipotalamusului. Se cunoaşte importanţa aminelor biogene, ca neurotransmiţători ai hormonilor hipotalamici. Oprirea progresivă a activităţii sistemului dopaminergic, pe măsură ce se înaintează în vîrstă, este un fenomen bine cunoscut, mai mulți cercetători au raportat scăderea nivelului dopaminei în hipotalamus, la șobolanii de vîrstă înaintată.

Aceste studii furnizează un suport teoriei care susține că periodizarea menopauzei poate fi controlată de sistemul neuroendocrin, care acționează ca un „ceas biologic" intern și că aceste sisteme pot fi influențate farmacologic de dopamină, sau agoniștii acesteia. De mare importanță pentru mecanismul menopauzei este faptul că tratamentul cu precursorul catecolaminei-Dopa, sau cu agoniști ai dopaminei de tipul mezilatului de lergotril, la șobolancele bătrîne, reinstala ciclul vaginal și permitea acestora să trăiască mai mult decît animalele din lotul de control; adăugarea de l-Dopa sau Hydergin în alimentația acestora, le prelungea semnificativ durata medie de viață. Evident, importanța potențială a neuromecanismelor în controlul și reglarea evenimentelor îmbătrînirii dovedește necesitatea unor studii suplimentare extensive.

Teoria epuizării sistemului imun (Burnet) joacă de asemenea un rol important în procesul de îmbătrînire. Burnet a emis ideea că o mutație somatică în imunocite, cuplată cu o supraveghere diminuată a celulelor timus-dependente, duce la dezvoltarea unor clone autoimune, distrugătoare și, în final la scăderea vîrstei de viață. Ipoteza lui Burnet este următoarea: „Îmbătrînirea, la orice specie, este programată genetic, ca rezultat al unui proces de evoluție". Programul este mediat în principal, de un „ceas biologic" interior, a cărui expresie cea mai directă este limita Hayflik, față de proliferarea celulelor în stadiul euploid. „Organele fiziologice vor diferi mult în ceea ce privește nevoia lor de a-și folosi cota de celule programată". Sistemul esențial pentru viață, care-și folosește primul „cota", va fi cel mai important mediator secundar al îmbătrînirii. Printre primele organe care își epuizează această cotă se află ovarul.

Acest mecanism constă în epuizarea funcțională a ovarelor și incapacitatea de a mai răspunde la secreția hormonilor gonadotropi hipofizari, epuizare funcțională ovariană, care exprimă de fapt folosirea cotei de celule programate, recte a foliculilor. Care este însă primul movens în senescența aparatului reproducător la femeie nu se poate spune cu precizie la ora actuală: ovarul, prin epuizarea foliculilor programați genetic pentru o evoluție ciclică lunară, hipotalamusul anterior de declanșarea ritmică, lunară a RH-LH ovulator, sau aminele biogene cu rol de neurotransmițători ai acestor hormoni hipotalamici? Ovarul este cel care dă primul semnal de involuție, prin mecanismul arătat anterior, cu toate că în premenopauză și chiar în menopauză, uneori, ovarul răspunde încă la secreția de gonadotrofine în exces prin transformare chistică, deci fără foliculi ovulatori: în asemenea situație se pare că hipotalamusul anterior, aria preoptică (cea care controlează eliberarea ciclică de RH-LH ovulator), este cea care „îmbătrînește" prima (*teoria centrală*).

Această perioadă de declin a aparatului reproducător la femeie, pe toate planurile, se realizează prin cele trei etape atît de cunoscute: *premenopauză*, *menopauză propriu-zisă* și *postmenopauză* tardivă, senilă, sau atrezică.

19.1. PREMENOPAUZA

Cuprinsă pe o perioadă mare, care variază de la 40 la 50 de ani, ține, așa cum am mai spus, de nenumărați factori.

Pe plan biologic această perioadă se caracterizează în primul rînd prin stricarea echilibrului E/P, datorită importanței dezorganizării hipotalamo-hipofizo-ovariene, care începe acum cu apariţia de cicluri disovulatorii, apoi anovulatorii, şi în consecinţă insuficienţă progesteronică cu o hiperfoliculinie relativă, rar absolută în această etapă. Ca o consecinţă firească, cibernetică, hipofiza nemaifiind controlată prin mecanismele extrem de fine şi complexe ale retrocontrolului cibernetic, răspund printr-o creştere necontrolată a gonadotrofinelor, mai ales FSH şi mai puţin LH, fapt care ar explica pe plan morfofuncţional apariţia de ovare chistice de obicei foliculinosecretante. Hormonii hipotalamici gonadotropi se manifestă deosebit în această perioadă: hormonii hipotalamici din aria preoptică, care răspund de secreţia ciclică, ovulatorie de LH, scad, se răresc, dispar, printr-un mecanism incomplet elucidat (îmbătrînirea celulelor neurosecretorii din hipotalamusul anterior?); hormonii hipotalamici din aria medio-bazală hipofizotropă Szenthagothay, care controlează secreţia continuă, de fond, a LH îşi continuă încă mult timp activitatea, iar în această perioadă, secreţia nemaifiind frenată printr-un mecanism de feedback inhibitor de estrogeni, chiar cresc, fiind răspunzători de activitatea hipergonadotropă din această perioadă.

Pe plan morfofuncţional, premenopauza se caracterizează, aşa cum s-a mai spus, prin cicluri disovulatorii, apoi anovulatorii, şi ca o consecinţă a hiperfoliculinemiei relative sau absolute, tulburări menstruale majore, care fac din această perioadă, etapa cea mai periculoasă prin complicaţiile grave ce pot să apară acum (hiperplazie glandulo-chistică, cancer de endometru, adenoame mamare etc.).

Nu se observă încă fenomene marcate de declin morfologic, singurul semn fiind apariţia ovarelor sclero-chistice, apoi o dată cu începutul scăderii estrogenilor circulanţi, celelalte caractere de involuţie caracteristice de fapt, menopauzei.

Pe plan clinic, ca expresie a tulburărilor steroidogenezei ovariene şi predominanţei estrogenilor netamponaţi de progesteron apar tulburări menstruale de tipul menometroragiilor funcţionale, cicluri scurte alternînd cu perioade mari de amenoree, adenoame mamare hormonodependente, o patologie cvasispecifică acestei perioade şi care face obiectul unei expuneri detaliate în alte capitole. Tot în această perioadă încep să apară marile tulburări neurovegetative şi psihice, care vor caracteriza însă mai ales prioada următoare: *valuri de căldură alternînd cu frig* (bufeurile), *insomnii, instabilitate neuropsihică, palpitaţii, tulburări cardio-circulatorii* (HTA oscilantă) etc. În orice caz, de felul în care femeia va fi pregătită să primească această nouă etapă din viaţa ei, de felul în care vor fi tratate anumitele devieri de la normalul unei premenopauze fiziologice, va depinde în mare măsură evoluţia menopauzei, atît pe plan neuropsihic, cît şi ca patologie genitală.

19.2. MENOPAUZA

Stadiul următor înseamnă de fapt oprirea definitivă a menstruaţiilor şi intrarea ovarului într-un declin biologic continuu, în care secreţia de progesteron este aproape absentă, iar cea de estrogeni diminuă progresiv, în aşa fel încît după aproximativ 10 ani de la instalarea amenoreei de menopauză, ovarul secretă cantităţi minime de estradiol. De altfel, această etapă se caracterizează prin răspunsul organismului — în toate sectoarele — la lipsa de estrogeni.

Pe plan biologic secreția de estrogeni scade foarte mult, pînă la 20 pg/ml. Foliculii reziduali din ovarul care intră definitiv în declin pot, sporadic și la intervale foarte mari în postmenopauză imediată, să sufere încă influența FSH cu creșteri spontane ale nivelului de estradiol pînă la 100—200 pg/ml, capabil să inițieze o sîngerare a mucoasei uterine. Din cercetări recente reiese că estrogenii din menopauză sînt produși în special în locuri extraglandulare și nu sînt secretați de ovar decît în cantități foarte mici. În al 2-lea rînd, estrogenii produși extraovarian la aceste femei în menopauză, sînt biologic activi.

În perioada menopauzei, unele femei prezintă un tablou clinic care nu reflectă numai specificitatea lipsei de estrogeni, cum ar fi valurile de căldură, osteoporoza, HTA, dar și un sindrom psihic nespecific, caracterizat prin *anxietate*, *insomnie*, *depresiune*. La modificările psihice contribuie atît fiziologia îmbătrînirii, cît și factorii stresanți de mediu, unici în această vîrstă. Deficiența de estrogeni poate agrava și mai mult aceste modificări psihice. *Acest efect al lipsei de estrogeni este modulat sau mediat de catecolamine și prostaglandine* în sistemul nervos central.

Așa cum s-a mai menționat, se pare că ovarul nu are o contribuție mare la concentrația de estrogeni plasmatici, din moment ce nivelurile serice de estradiol sînt similare sau aproape identice și înainte și după ovarectomie bilaterală la femeile în menopauză; în plus, în vena ovariană a femeilor bătrîne se găsește foarte puțin estradiol față de nivelul circulant.

Pe plan morfologic nu apar evident, cel puțin în prima parte a menopauzei, efectele lipsei de estrogeni în aparatul genital, cu toate că o examinare clinică atentă începe să descopere aceste semne: părul pubian se rărește, vaginul începe să-și piardă din tonus, se îngustează, mucoasa devine palidă, fără secreție, fundurile vaginale încep să-și piardă din elasticitate, iar sînii nu mai au turgorul obișnuit.

Pe plan *clinic* predomină două mari tulburări:

a) *Neuro-psihice*, cu o mare varietate de manifestări, în care însă predomină instabilitatea neuro-psihică, insomniile, irascibilitatea.

b) Binecunoscutele *„bufeuri"*; pe lîngă acestea, însoțindu-le, sau completîndu-le, tulburări cardiocirculatorii, colecistopatii, HTA, diverse forme de raumatism cronic și osteoporoza, pe care mulți clinicieni o consideră ca o cauză directă a menopauzei.

Toate aceste tulburări reflectă specific lipsa de estrogeni. Potrivit ultimelor cercetări se pare că există interrelații fiziologice și comportamentale între estrogeni și sistemele catecolaminice din creier. Cercetările biochimice și farmacologice au demonstrat că nivelurile scăzute de estrogeni pot să afecteze sinteza și turnoverul catecolaminelor din creier (în eminența mediană). Totodată aceste amine biogene din creier sînt influențate de estrogeni și prin interferența lor cu sistemele enzimatice dependente de vitamina B_6. Se pare că monoaminooxidaza, enzima care reglează concentrația monoaminelor în creier, este sensibilă la hormonii gonadali, estrogenii avînd efect monoaminooxidazo-inhibitor (MAO); în consecință, catecolestrogenii pot inhiba competitiv degradarea normală a catecolaminelor circulante. Totodată, catecolaminele par să aibă un rol semnificativ în secreția de L.H. Nivelul plasmatic de LH la femeile care suferă de depresiune psihică în menopauză este semnificativ mai scăzut decît la femeile fără această afecțiune. Deci activitatea redusă catecolaminică a creierului, este implicată în depresiunile psihice din menopauză.

În această perioadă „bufeurile“ survin la mai mult de 85% din femei. După cum se știe, ele nu reprezintă o amenințare pentru sănătatea femeii. Mult timp s-a considerat că baza lor etiopatogenică este datorată excesului de gonadotrofine (Franchimont, Fluhman), dar s-a observat că în afecțiunile ginecologice sau endocrine caracterizate prin hipergonadotrofinemie, nu au loc asemenea manifestări neurovasculare. O simptomatologie aproape identică: rash (congestia 1/3 superioare a corpului însoțită de senzația de căldură de scurtă durată), anxietate, tahicardie, creșterea pasageră de T.A., se observă în tumorile secretante de serotonină sau în cele secretante de catecolamine [tumori cu celule argentafine, carcinoid intestinal (Munsick și Goecke), feocromocitom]. Pe de altă parte și acest lucru este important, femeile tinere în premenopauză, la 35—40 de ani, cărora li s-a practicat din diferite motive ovarectomie bilaterală, fac imediat postoperator, bufeuri; la fel bărbații tratați cu doze mari de estrogeni pentru cancer de prostată, prezintă aceeași simptomatologie la oprirea tratamentului cu estrogeni. Reiese de aici că aceste tulburări vasomotorii apar cu o simptomatologie ce caracterizează descărcările scurte și bruște de catecolamine (serotonină sau adrenalină), dar și la privarea organismului de o sursă de estrogeni, deci, după o prealabilă „estrogenizare“ a organismului (fetele tinere cu agenezie ovariană nu fac la menopauză bufeuri). Cunoscînd interrelațiile dintre estrogeni și aminele biogene cerebrale (catecolestrogenii), ne putem explica fiziopatologia bufeurilor măcar în parte. Cunoscînd mecanismul lor de producere, orientarea terapeutică capătă noi orizonturi. Astfel, pare logic ca tratamentul să constea în administrarea de hormoni deficienți, deci estrogeni în doze mici și medicamente anticatecolaminice, fie de tipul alfa- sau betablocantelor cum sînt: plegomazinul și propranololul, fie antiserotoninice de tip peritol și deseril, sau anticatecolaminice cu acțiune directă pe catecolaminele cerebrale, cum sînt derivații de prenilamin (agozolul). De altfel, propranololul este folosit în combinație cu distonocalmul, însă, cel mai logic pare să fie tratamentul cu agozol, care se folosește cu rezultate foarte bune în anxietate; peritolul este un antiserotoninic de elecție și un puternic sedativ, așa că și folosirea acestuia are indicație specifică în tulburările neurovegetative de climax.

19.3. POSTMENOPAUZA IMEDIATĂ ȘI TARDIVĂ

Este perioada hipohormonală globală, în care funcția ovarelor a intrat în repaus, iar senescența aparatului reproducător se manifestă în toate sectoarele (sîni, tegument, vulvă, col, uter, ovare). Acum predomină procesele atretice, de senescență, datorită absenței suportului hormonal trofic realizat de estrogeni. Așa cum s-a mai spus, sursa principală de estrogeni este în această perioadă extraovariană și se pare că este suprarenală și din alte țesuturi. Această părere este susținută de faptul că adrenalectomia bilaterală, sau administrarea de dexametazonă la această vîrstă sînt asociate cu o scădere de peste 50% a estradiolului seric. Glandele suprarenale pot să contribuie la producția totală de estradiol, fie prin secreție directă de estradiol, fie prin secreție de precursori steroizi, care precedă conversia extraovariană în estradiol. Măsurarea concentrației de estradiol în venele suprarenale a demonstrat doar surplusuri minime. Conversia extraglandulară a estronei în estradiol pare să fie sursa principală de estradiol circulant, din moment ce există o strînsă corelație între nivelurile de estronă și estradiol la femeile în menopauză. La femeile în postmenopauză concentrațiile serice de estronă sînt mai mari decît cele de estradiol, glanda suprarenală fiind sursa principală de secreție a androstendionei, ce realizează o aromatizare extraglandulară în estronă. Această conversie are loc în țesutul adipos, ficat, rinichi, creier, suprarenale și alte țesuturi. Conversia medie de 28% este dublă față de cea obținută la femeile în premenopauză și pare să dea întreaga producție de estronă, care se leagă, cel puțin în parte, de greutate corporală și de vîrstă. Estrona produsă în acest mod, poate fi suficientă pentru a preveni simptomele vasomotorii, atrofia genitală și osteoporoza la unele femei în postmenopauză.

În această perioadă continuă secreția crescută (și netamponată de estrogeni) a androgenilor de către ovar; studii de incubație „in vitro" au arătat că ovarul în postmenopauză este capabil să convertească precursorii radioactivi în testosteron, androstendion și DHA. Folosind tehnici histochimice, Fienberg și Cohen au demonstrat că există enzime steroid specifice în celulele hilului și în celulele stromale luteinizate (hipertecoza ovarelor după menopauză). Aceste celule sînt capabile să producă androgeni în ovarul după menopauză. Astfel, secreția continuă de androgeni de către ovar poate rezulta din stimularea cronică a celulelor gonadale exercitată de nivelurile crescute ale gonadotrofinelor endogene circulante, la femeile după menopauză. Eliberarea continuă de androgeni (mai ales testosteron) de către ovar, după menopauză, plus reducerea secreției de estrogeni, poate să explice, parțial, trăsăturile de defeminizare, hirsutism și virilism observate la unele femei bătrîne.

Pe plan morfologic asistăm la un proces continuu și agravat de senescență a organelor aparatului genital:

Ovarul își micșorează volumul, scade de la 6—8 g la 2—3 g, are consistență dură, scleroasă, culoarea palidă, ligamentele de susținere se atrofiază. Pe secțiune stratul cortical se subțiază datorită reducerii numărului foliculilor; hilul ovarului intră și el în involuție, cu toate că, așa cum s-a mai spus, numeroși cercetători susțin că în postmenopauză celulele hilului ovarian au rol în steroidogeneză și androgeneză (Csapo, Emecker).

Uterul are o perioadă de involuție mai lungă, în funcție de factorii genitali antemenopauzici (număr de nașteri, avorturi, fibromatoză uterină etc.); se consideră că la multipare uterul are o involuție mai înceată. Raportul dintre uter și col nu se mai păstrează, ca și unghiul dintre corp și col. Ligamentele de susținere, precum și retinaculul se atrofiază.

Trompele uterine involuează, se atrofiază: trompele, de la 13—15 cm ajung la 4—6 cm, se subțiază, ajungînd la o vîrstă înaintată, la două simple ligamente, fără lumen.

Endometrul parcurge perioada de involuție în chip diferit, în funcție de numeroși factori, printre care cel mai important este capacitatea de răspuns la un anumit titru de estrogeni circulanți. Breiphol și Novack găsesc tîrziu în postmenopauză endometre secretorii. Histochimic scad glicogenul și fosfatazele.

Glandele epiteliului exocolului și endocolului suferă un proces de involuție celulară, se reduc ca număr, crește disproporția raportului nucleu-protoplasmă, crește picnoza, dispare glicogenul.

Vaginul își pierde elasticitatea, își reduce mult dimensiunile cu scurtarea lui pînă la 2—4 cm, fundurile vaginale de sac aproape dispar; mucoasa vaginală tinde să devină un simplu epiteliu de acoperire, epidermoid, toate acestea ducînd, în senescența tardivă, la dificultatea, cîteodată chiar imposibilitatea de a executa un examen digital sau cu valvele.

Clitorisul, aparatul erectil al femeii, este, după cum afirmă unii autori, primul care intră în procesul de involuție al organelor genitale externe, printr-un proces de scleroză a vaselor care-i asigură irigarea. Glandele lui Bartholin, Skeene și Huguier suferă același proces de scleroză și atrofie, lipsind introitul vulvar și vaginal de suplețe, turgescență și umectare cu apariția senzației de uscăciune la acest nivel, crescînd în acest fel, posibilitatea de infecții și microtraumatisme locale. Datorită acestui fapt, apar frecvent și ușor, la vulvă și în vagin, infecții locale, prurit, intertrigo, craurozis etc., toate cu caracter distrofic. Toate cele arătate nu sînt o cauză în sine de apariție a prolapsului, iar ca factor favorizant, în proporție destul de redusă. Toate tulburările de statică la această vîrstă sînt deja instalate și au cu totul alte cauze.

Glanda mamară intră și ea în involuție senilă o dată cu aparatul reproducător, însă involuția ei este mult mai lungă, ceea ce ține evident și de o grijă personală mai deosebită din partea femeii. Involuția se manifestă prin pierderea tonicității, dată atît de elementele glandulare, cît și de mușchiul pectoral și de scheletul conjunctiv-elastic. Canalele și glandele galactofore se atrofiază, se obliterează; pielea devine flască, mamelonul proemină, țesutul adipos care-i dă tonicitate dispare, sînul „cade", este flasc. Doar limfaticele au limitat procesul de îmbătrînire, printr-un mecanism neelucidat încă, lucru ce explică evoluția metastazantă a cancerului de sîn la femeile bătrîne la fel ca la cele tinere.

Printre modificările generale care însoțesc de asemenea menopauza fiziologică, se mai descriu: modificarea vocii, pilozitatea cu caracter masculin, HTA, tulburări de libido, oboseală fizică și intelectuală, instabilitate nervoasă, tulburări care sînt trecătoare, potrivit părerii unor specialiști.

Toate manifestările clinice descrise pînă acum intră în așa-zisa menopauză fiziologică. Pentru a rămîne în clasificarea obișnuită, clasică, fără a fi total de acord cu acesta, trebuie să amintim așa-zisa „*menopauză nesimptomatică*" și, care ar conta după cum susțin autorii care propun o asemenea entitate clinică, numai din oprirea menstruației, fără altă simptomatologie supraadăugată. Acest lucru este posibil teoretic, la femeile cu un puternic echilibru neuro-vegetativ, la care scăderea titrului de estrogeni se manifestă lent, dar mai ales în timp, permițînd astfel organismului să se adapteze.

Albeaux-Fernet și Bellot sînt de părere că mai există o entitate clinică caracteristică menopauzei (destul de frecventă) și anume, *criptomenopauza*, care nu se însoțește de nici o tulburare neurovegetativă, dar care prezintă două mari modificări: manifestări de masculinizare, cu îngroșarea siluetei și modificări neuro-psihice, cu predominența asteniei psihice și fizice.

Aceste clasificări oarecum artificiale, sînt de fapt, *simptomatologia* unei menopauze obișnuite, importantă fiind, poate, proporția cu care aceste manifestări intră în simptomatologia unei menopauze.

Realitatea clinică a menopauzei este următoarea:

A. *Menopauza fiziologică*, care poate fi precoce, tempestivă, tardivă și

B. *Menopauza artificială*, în cea mai mare parte precoce ca moment de apariție și care are o cauză chirurgicală (mai mult de 85%), medicamentoasă sau fizioterapică.

Menopauza naturală precoce este condiționată în egală măsură de factorii genetici, ereditari, ca și de factori medicali, ginecologici în cea mai mare parte, și, posibil, factori socio-economici. Corespunde amenoreei definitive, care apare între 38 și 42 de ani, și care se caracterizează printr-o simptomatologie mult mai furtunoasă, mai ales în ceea ce priveşte tulburările neuro-vegetative şi mai puţin, modificările morfologice ale aparatului reproducător.

Menopauza chirurgicală (artificială) este menopauza survenită în urma unui procedeu terapeutic oarecare, în cea mai mare parte chirurgical; de aceea, marea majoritate a autorilor cînd vorbesc de această entitate, o denumesc „chirurgicală“. Se caracterizează prin două fapte fundamentale:

1. Se realizează rapid, fără o prealabilă pregătire neuro-hormonală a organismului (şi chiar psihică);

2. Vîrsta de apariţie este de obicei mai tînără decît data medie de apariţie a unei menopauze; deci doi factori agravează simptomatologia de răspuns, atît pe plan neuropsihic, cît şi a întregului organism. În plus, la răspunsul de mari tulburări neuro-vegetative ce apar după o histerectomie totală sau subtotală, dar cu anexectomie bilaterală, se adaugă sentimentul de „culpabilitate“ şi de „infirmitate“, pe care asemenea femei le acuză.

19.4. INVESTIGAŢII CLINICE ŞI PARACLINICE ÎN GINECOLOGIA GERIATRICĂ

Investigaţiile clinice şi de laborator trebuie să reflecte o deviere semnificativă, sugestivă (eventual), pentru o anumită patologie. În acelaşi timp, în exploatarea unei perioade atît de complexe şi îndelungate din viaţa femeii, care înglobează o patologie genitală atît de diversă, investigaţiile au devenit extrem de sofisticate şi ultratehnicizate.

19.4.1. ANAMNEZA ŞI EXAMENUL CLINIC

Anamneza şi examenul clinic ginecologic vor rămîne însă totdeauna cel mai important mijloc de diagnostic şi orientare terapeutică.

Anamneza unei femei în vîrstă care se adresează ginecologului trebuie să fie plină de tact, de delicateţă şi să aibă mereu în vedere, starea psihică deosebită acestei vîrste, mediul social şi cultura pacientei, depistarea şi orientarea adevăratei suferinţe spre un diagnostic şi o terapeutică corespunzătoare.

La anamneză trebuie să se insiste asupra următoarelor puncte: vîrsta primei menstre şi evoluţia ulterioară a menstrelor; sarcini (cu sau fără tratament); evoluţia sarcinilor şi a naşterilor, numărul avorturilor şi felul lor, patologia genitală infecţioasă sau endocrină, operaţii ginecologice, mediul de provenienţă (rural sau urban), vîrsta de apariţie a primelor tulburări menstruale de menopauză şi felul tulburărilor menstruale, boli asociate, menopauza la mamă, sau surori. Se va insista şi asupra tratamentelor, mai ales hormonale, în preclimax sau în menopauză. În funcţie de datele culese se va trece la investigaţii clinice şi paraclinice specifice pentru o anumită afecţiune, care deja este bănuită.

Examenul clinic ginecologic la femeile în vîrstă constă în principiu în aceleaşi date, aceiaşi timpi, diferind doar prin blîndeţea manevrelor şi prin dificultatea uneori mai mare de a executa anumite examinări, lucru explicat, de altfel, prin involuţia marcată a organelor genitale externe şi interne. În orice caz, palparea blîndă a tuturor organelor genitale externe este obligatorie, ca şi a ganglionilor axilari şi inghinali.

Examenul cu valvele, cel mai important timp din examinarea clinică ginecologică se execută cu multă blîndeţe, cu valve potrivite, lubrifiate; oferă datele cele mai importante în fixarea unui diagnostic. Chiar şi la o vîrstă înaintată se poate „citi colul": col alungit, cicatriceal, tumoral, sîngerînd, cu sau fără gleră, cu secreţie leucoreică, sîngerîndă sau purulentă, sînt date suficiente care să orienteze spre un anumit diagnostic. Este momentul cînd se face proba Lahm-Schiller şi cînd se poate preleva secreţia sau material pentru colpocitologie.

Tactul vaginal care urmează, trebuie să respecte acelaşi deziderat, legat de starea anatomică a vaginului. Controlul trebuie să fie blînd, cu degetele examinatoare lubrifiate (cîteodată imposibil de executat cu două degete) şi trebuie să dea date despre caracterele vaginului, ale fundurilor de sac vaginale, despre mobilitatea şi poziţia colului, a uterului, mobilităţii lui, anexelor. În caz de imposibilitate anatomică de examinare prin tact vaginal, se recurge la examenul complimentar, tactul rectal, care dă date mai ales despre parametre şi anexe.

Examenul clinic al sînului trebuie să depisteze eventualele tumori apărute, secreţii mamelonare şi să se termine prin palparea ganglionilor axilari.

19.4.2. INVESTIGAŢII PARACLINICE

Curba monotermică are o oarecare valoare orientativă doar în stadiul de premenopauză, demonstrînd de fapt acţiunea hormonilor estrogeni.

Scorul cervical exprimă de fapt acelaşi lucru, avînd însă mai multe date care se iau în considerare: deschiderea O.E., glera, cantitate, filanţă, cristalizare. O gleră filantă, relativ abundentă, se poate observa uneori pînă tîrziu în menopauză, demonstrînd persistenţa hormonilor estrogeni şi receptivitatea organelor ţintă, element extrem de important în orientarea terapeutică.

pH vaginal nu are o valoare deosebită, depinzînd în ultimă instanţă de persistenţa sau nu a bacililor Döderlein, sau de o infecţie vaginală supraadăugată, cu toate că unii autori (Farin şi Palmer) susţin că pH vaginal ar putea fi un ghid pentru un anumit grad de hiperfoliculinemie sau hipoovarie.

Colpocitologia în menopauză. „Citodiagnosticul exfoliativ individual, cervico-vaginal, este susceptibil de a aduce mari servicii atunci cînd examenul clinic nu decelează leziuni aparente şi rămîne arma de elecţie în lupta contra cancerului uterin" (Sîrbu), menopauza fiind perioada în care această afecţiune apare în proporţia cea mai mare (90%).

În afara acestui examen de mare importanţă în diagnostic, colpocitologia în menopauză mai este interpretată de unii autori pentru a caracteriza o anumită perioadă hormonală. Papanicolau şi Schorr propun 6 tipuri de frotiu, iar Traut 3. Mai sînt încă multe alte împărţiri, ca cele ale lui G. Wied sau Pundel etc., fără mare importanţă practică, toate tipurile de frotiuri citovaginale putînd arăta variaţii importante la aceeaşi femeie şi necesitînd un specialist citolog cu mare experienţă în această direcţie.

Colposcopia este o valoroasă investigaţie paraclinică de orientare pentru aprecierea gradului de leziune; individualizînd leziunile benigne, apreciază potenţialul malign al altora şi foarte important, dirijează o biopsie.

Biopsia de endometru, endocervix, col şi *vagin* este indispensabilă pentru stabilirea histologică a unei leziuni şi este singura care permite un diagnostic indubitabil şi stabileşte felul tratamentului. Este cea care face diagnosticul de leziune benignă sau malignă, ca şi formele de tranziţie între acestea două, tipul histologic al leziunii maligne, iar în cazul biopsiei de endometru, influenţa hormonală asupra mucoasei vaginale.

În afara acestor investigații instrumentale, alte investigații paraclinice sînt folosite în ginecologia geriatrică: HSG cu rol restrîns și numai rareori în depistarea unui cancer de endometru; termometria cutanată în tumorile sînului, care fără să fie o metodă de rutină, are doar o valoare orientativă; examenul bacteriologic vaginal pentru identificarea germenului sau microorganismului, mamografia sînului în tumorile sînului, EEG, cu tipuri cvasispecifice (electrohormonale) în care SNC și diencefalul se manifestă bioelectric, printr-o proporție mai mare de manifestări electrice iritative, în care indicele NT 1 crește cu 200—300$^{0}/_{0}$ în zona occipitală față de normal (Trăilă C.).

Dozările hormonale la femeia în menopauză sînt considerate de unii autori ca avînd o utilitate limitată, deoarece fiecare perioadă în menopauză are o caracteristică hormonală precisă, abaterile de la această evoluție normală manifestîndu-se clinic prin semne care nu cer obligatoriu o dozare hormonală de mare finețe.

19.5. ASPECTELE PATOLOGICE ÎNTÎLNITE ÎN GINECOLOGIA GERIATRICĂ

A) *Care țin direct de patologia aparatului genital*, dar pot fi întîlnite și în afara perioadei menopauzice (vulvo-vaginite diverse, metroanexite, polip cervical, chisturi ovariene, displazii de col, exocervicite);

1. cele care pot preexista menopauzei, dar sînt accentuate de aceasta (hiperplazia glandulo-chistică, fibrom uterin, adenom mamar hormono-dependent, diversele forme de prolaps, care toate se accentuează în menopauză) și

2. cele care sînt caracteristice acestei perioade (metroragiile funcționale de pre- sau menopauză, vulvovaginita senilă, lichenul vulvar, leucoplazia și craurozа vulvară, carcinomul de endometru, tumorile secretante de ovar, prolapsul genital total) și

B) Care nu țin direct de aparatul genital, dar sînt:

— *specifice menopauzei:* bufeurile, osteoporoza, tulburările neuropsihice și

— *care întovărășesc de obicei menopauza, fără să o caracterizeze:* tulburări urinare (polakiurie, usturimi), tulburări endocrine (hipertiroidie, hipotiroidie, hipercorticism etc.), reumatism poliarticular degenerativ, obezitate, diabet, cardiopatie ischemică, HTA etc. La toate acestea se adaugă boli care caracterizează bătrînețea: insuficiență respiratorie prin pierderea elasticității țesutului pulmonar, tulburări ale metabolismului lipidic, protidic, glucidic, avitaminoze și cele 5 categorii în care se încadrează cele mai importante probleme ale bătrînilor (Cape): declin, confuzie, incontinență, homeostazie dereglată, tulburări iatrogene. Primele 4 se referă în primul rînd la sistemul nervos, care pînă acum se dovedește a fi cu mult cel mai important determinant al problemelor medicale la bătrîni.

Displaziile agravate de col (la care evoluția displazie-epiteliom intraepitelial-epiteliom invaziv, este o ipoteză universal acceptată și impune coroborarea datelor clinice, citologice și colposcopice, cu confirmarea histopatologică obținută prin biopsie (superficială sau abrazivă, dirijată sau cea mai sigură, conizația);

Sîngerările, metroragiile din această perioadă, care pot fi singurul semn în cancerul de endometru sau trompă. Sîngerarea uterină după menopauză, sindrom care necesită o considerație aparte, este de cele mai multe ori benignă. Principala atitudine cuprinde o anamneză corectă și o corectă interpretare histopatologică; mai ales aceasta din urmă este necesară, pentru a exclude cauza cea mai frecventă, dar nu și cea mai comună a sîngerării după menopauză, adică adenocarcinomul endometrului.

Hiperplazia glandulo-chistică a endometrului este considerată o leziune precanceroasă, dar incidența transformării carcinomatoase a endometrului, nu este atît de mare cît se apreciază uneori. În asemenea situații se recomandă o schemă de atitudine conservatoare, bazată pe examen citologic repetat al endometrului, pentru a urmări potențialul biologic al hiperplaziei endometriale.

19.6. TRATAMENT

În patologia genitală geriatrică tratamentul este: medicamentos, fizioterapic și psihoterapic, igieno-dietetic și chirurgical. Tratamentul, mai ales cel medicamentos, va fi totdeauna corelat cu evoluția dinamică a explorărilor paraclinice, îndeosebi cu examenele hormonale și histopatologice.

Tratamentul, mai ales cel medicamentos, hormonal, urmărește combaterea sau atenuarea unei anumite hiperproducții de hormoni ovarieni, hipofizari, corticosuprarenali, sau catecolamine, relativă sau absolută, sau tratament de substituție pentru hormonii care sînt scăzuți sau absenți. Acest lucru se realizează diferit, pe cele trei mari perioade, premenopauza, menopauza și postmenopauza, fiecare cu caracteristica hormonală proprie.

Astfel, în premenopauză, unde predomină hiperfoliculinemia relativă sau absolută și hipergonadotrofinemia moderată cu modificări corespunzătoare ale endometrului (endometru hiperplazic și tulburări hemoragice ale ciclului menstrual), apare logic ca medicamentele administrate să urmărească combaterea hiperfoliculinemiei, fie frenînd hipofiza pentru producerea de gonadotrofine, fie acționînd direct asupra ovarului sau a endometrului. Acest lucru se realizează prin administrarea de preparate de progesteron natural de tipul progesteron 10 mg, 25 sau 100 mg, cu o doză variind între 60 și 120 mg/ciclu, începînd din ziua a 12-a, a 13-a, pentru a avea o acțiune secvențială de continuare a transformării endometrului proliferativ în endometru secretor. Derivatele sintetice de progesteron, așa-zisele progestative de sinteză cuprind o gamă largă de produse cu acțiune asemănătoare progestativelor, de zeci de ori mai mare decît a progesteronului natural, avînd în plus o acțiune virilizantă și corticosteronică mai slabă, în funcție de radicalii adăugați metil sau acetoxi, clor sau flor la diferiți carboni (C 3, C 6). Aceste progestative de sinteză se găsesc sub diferite denumiri: medroxiprogesteron, clormadinonă, duphaston etc. Acțiunea cea mai puternică de inhibiție estrogenică și de atrofie a mucoasei hiperplaziate o au derivații de: 19-Noretisteron și Lynestrenolul sau Orgametrilul. Tratamentul se face pe cicluri (cel puțin trei-patru cicluri), fie prin administrare perorală 2—3 drajeuri/zi, începînd din ziua a 12-a, a 14-a, timp de 10 zile, fie pe cicluri complete de 21 de zile, începînd din ziua a 3-a, a 4-a a ciclului. Acest tratament cu Noretisteron sau Orgametril este deosebit de util în tratamentul menometroragiilor de climax cu hiperplazie glandulochistică. Pentru frenarea hiperfoliculinemiei, acționînd direct asupra hipofizei gonadotrope se recomandă folosirea epifizanului, 7—8 fiole/ciclu, cîte o fiolă/zi, începînd din ziua a 9-a a ciclului. Se mai folosesc, în lipsa progestativelor amintite, combinații de progesteron cu androgeni de tipul Lutestanului (mite sau forte) cîte o fiolă/zi din ziua a 9-a, a 10-a, cu doze variind în funcție de inhibiția pe care vrem s-o obţinem. Tot pentru obţinerea unei inhibiţii hipofizare, unii autori recomandă combinaţiile estrogeni+androgeni (de tipul Estrotestului), care par oarecum ilogice, ambele medicamente avînd unul asupra celuilalt efecte inverse; mai mult, estrogeni administraţi în această perioadă de hiperfoliculinemie nu sînt inofensivi.

Pentru tratamentul valurilor de căldură prezente într-o proporţie de 50% în această perioadă, pare logic tratamentul cu inhibitori catecolaminici, alfa- sau betablocante (distonocalm, plegomazin), medicamente cu acţiune directă de inhibiţie serotoninică şi noradrenalinică cerebrală, cum sînt derivaţii de prenilamin ca *agozolul*, 1—2 drajeuri/zi, cu puternică acţiune anxiolitică (folosiţi mai ales în tratamentul cardiopatiei ischemice); de asemenea peritolul sau deserilul antiserotoninic, antialergic şi sedativ, 1—2 drajeuri/zi.

Ca regim igieno-dietetic, un regim alimentar şi de viaţă care să urmărească combaterea tendinţei la îngrăşare (caracteristică acestei perioade), mişcare în aer liber, sport.

Displaziile agravate vor fi tratate conform schemei expusă la capitolul 7.

Tratamentul chirurgical va fi în funcţie de afecţiune, cel mai frecvent survenind tulburările de statică pelvigenitală, fibromioamele etc. Tratamentul va trebui să aibă în vedere vîrsta femeii, viitorul staticii ei pelviene, viaţa ei sexuală şi psihică. Toate acestea fac ca în cazul *patologiei benigne* tratamentul chirurgical să fie cît mai conservator.

În perioada menopauzei instalate tratamentul medicamentos urmăreşte atenuarea fenomenelor datorate lipsei de estrogeni, lipsă ce se face simţită în toate organele, dar îndeosebi în glandele ţintă şi creier. De aceea tratamentul principal în această perioadă este un tratament de substituţie cu estrogeni. Estrogenoterapia în menopauză este încă timidă şi cu oarecare reţineri, ştiind că folosirea nejudicioasă nu este lipsită de risc. În general, majoritatea ginecologilor admit în prezent că beneficiile terapiei cu estrogeni depăşesc riscurile posibile, cînd este aplicată cu indicaţie corectă la o femeie bine informată şi avizată. Estrogenii trebuie *administraţi în cea mai mică doză eficientă*, pentru a suprima simptomatologia determinată de lipsa lor şi într-o manieră de tratament secvenţial ciclic (J. Merill).

Estrogenii administraţi în această perioadă sînt fie derivaţi naturali de 19-estradiol, fie derivaţi semisintetici de tipul etinilestradiolului, sau estrogeni cu acţiune selectivă pe organele genitale externe cum este estriolul; se mai folosesc şi estrogeni sintetici nesteroizi de tipul DES (dietilstilbestrol), hexestrol (sintofolin), dienestrol etc.

În prima perioadă de postmenopauză se recomandă ca estrogenii să fie administraţi în cea mai mică doză eficientă şi în asocierea cu progestative, pentru a iniţia o sîngerare a mucoasei uterine; în menopauza tardivă, efectele lipsei de estrogeni se pot remedia printr-un tratament de substituţie, în care sîngerarea trebuie evitată. Schema de tratament pe care o propunem este: etinilestradiol 0,02 mg/zi timp de două săptămîni, pauză două săptămîni, apoi se reiau încă două cicluri. Se urmăreşte efectul tratamentului prin controlul secreţiei colului, al glerei, supleţea vaginului, confortul psihic al pacientei. Cu toate că unii autori indică folosirea preparatelor de estrogeni-depozit, se recomandă o mare prudenţă chiar abţinere, în asemenea situaţie neputîndu-se controla zilnic acţiunea estrogenilor, oprindu-se la nevoie tratamentul, aşa cum se întîmplă în tratamentul zilnic peroral şi cu doze mici. Se indică şi în această perioadă tratamentul cu epifizan (nu în menopauza tardivă), hipofiza avînd încă o activitate hipergonadotropă. Tulburările psihonervoase şi bufeurile apărute după schema arătată, impun administrarea preparatelor de inhibiţie catecolaminică şi serotoninică: distonocalm, propranolol, agozol şi peritol, care pe lîngă acţiunea selectiv anticatecolaminică au şi o puternică acţiune anxiolitică şi de sedare.

Tulburările metabolice de tipul obezităţii, nu fac obiectul tratamentului ginecologic; se recomandă un regim activ de viaţă, control la un specialist de boli de nutriţie, depistarea unui eventual diabet şi tratamentul corespunzător.

În caz de leziuni distrofice vulvo-vaginale de tipul vulvovaginitei senile cu prurit, eczeme, scleroză, craurozǎ vulvară, tratamentul este tot pe bază de estrogeni local: pomezi şi ovule (sintofolin-unguent, retalon şi sintofolin ovule-ovestrol) şi în general, cu estrogeni de tipul estriolului cîte 2—3 tablete zi două, trei săptămîni pe lună, două, trei luni sau pe perioade mai lungi, la care se adaugă tratament cu vitamina A şi B. De altfel tratamentul cu vitamina E şi vitamina B 6 este indicat pe tot timpul perioadei climacterice, ca şi în menopauza tardivă.

Tratamentul tulburărilor psihonervoase merită o considerare aparte. Medicina psihiatrică dispune în prezent de un arsenal terapeutic imens: encefaloleptice minore, majore (antipsihoticele), encefalodisleptice (halucinogene). Este o greşeală să se facă apel la asemenea medicamente, chiar cînd tulburările neurovegetative care însoţesc menopauza obligă femeia să se prezinte la ginecolog. Starea de nelinişte a femeii la menopauză are o explicaţie ştiinţifică: scăderea estrogenilor atrage multiple modificări în toate organele, creierul fiind unul din organele cele mai afectate. Sistemul diencefalo-limbic afectiv, aşa cum s-a mai arătat, prin relaţia catecol-estrogeni, răspunde prin variate manifestări care dau simptomatologia neuro-psihică polimorfă pe care o cunoaştem. În asemenea situaţii tratamentul va consta din sedative, anxiolitice blînde, pe care le-am amintit. Se mai pot folosi encefaloleptice minore, de tipul meprobamatului sau medazepamului (Rudotel). Cazurile care nu răspund la o asemenea medicaţie vor fi luate în evidenţa unui psihoterapeut.

BIBLIOGRAFIE

1. ABUREL E., GEORGESCU I. — Ginecologia. Editura Medicală, Bucureşti, 1959.
2. ALESSANDRESCU D. şi COLAB. — Consideraţii asupra 125 de cazuri de anestezie la bătrîne în chirurgia ginecologică, *Rev. Obst.-Ginec.*, nr. 2/1963.
3. ALESSANDRESCU D. ŞI COLAB. — Unele consideraţiuni privind depistarea cancerului genital la femei în ţara noastră. *Rev. Obst.-Ginec.*, nr. 1/1971.
4. AIMAN J. — The Menopause. *Rev. Clinical Obstetrics and Gynecology* nr. 1, vol. 24/1981.
5. BURGHELE Th. — Gerontochirurgia, date clinice şi statistice. *Rev. Chirurgie,* nr. 6/1957.
6. COJA N. ŞI COLAB. — Probleme de fiziopatologie obstetricală. Ed. Medicală, Buc., 1958.
7. DOBRE A. ŞI COLAB. — (sub redacţia prof. Dr. Sîrbu) — Anestezie-reanimare în obstetrică şi ginecologie. Ed. St. Enciclopedică, Buc., 1977.
8. GAUTRAY J. P. — Eléments de neuro-endocrinologie clinique en Gynéc.-Obst. — Ed. Masson/62.
9. FRANCHIMONT P. — Secrétion normale et pathologique des Somatotrophines et Gonadotrophines humaines. Ed. Masson/1971.

20. UROLOGIA GINECOLOGICĂ

Prof. dr. E. PROCA

20.1. INFECȚIILE URINARE

Infecțiile urinare sînt afecțiuni foarte des întîlnite în patologia feminină, fiind de departe cele mai frecvente dintre toate infecțiile, în competiție pentru întîietate cu infecțiile căilor respiratorii.

În mod normal, tractul urinar feminin (ca de altfel și cel masculin) nu conține microbi. La menținerea sterilității lui contribuie un complex de factori anatomo-funcționali care contracarează acțiunea altor factori anatomo-funcționali favorizanți ai infecției. Așa se explică de ce germenii care obișnuit colonizează regiunea perineală, vestibulul vulvar sau meatul uretral extern, fie ei de origine intestinală sau alții comensali, rămîn cantonați local și inactivi.

Ruperea acestui echilibru în favoarea celor din urmă determină apariția infecției urinare, cu consecințe clinice foarte variabile, în funcție de segmentul interesat, cantitatea și agresivitatea germenilor, rezistența gazdei, precocitatea diagnosticului, eficiența tratamentului etc.

Între factorii care previn infecțiile urinare enumerăm:

a) Presiunea pozitivă endouretrală.

b) Proprietățile inhibitorii — încă incomplet elucidate — ale epiteliului urinar intact.

c) Efectul mecanic de spălare exercitat de jetul urinar descendent.

d) Efectul de diluție al urinei asupra multiplicării germenilor.

e) Funcționarea normală a mecanismelor anatomo-funcționale care asigură continența urinară și mecanismele antireflux.

La acești factori —să le spunem extrinseci — se adaugă acțiunea prohibitivă a factorilor intrinseci, reprezentați de fagocitoză, producția de anticorpi, acțiunea complementului etc.

Factorii cu acțiune contrară celor enumerați, deci care favorizează infecțiile urinare, sînt și ei tot numeroși, fiind de natură mecanică, funcțională, endocrină sau de alt gen. Astfel:

a) Uretră scurtă (3,6—4,2 cm), rectilinie, în strîns contact cu planul dur al simfizei pubiene și vaginul, supusă feluritelor traumatisme locale (act sexual, examinare medicală, naștere).

b) Vezica urinară influenţată de modificările ciclice funcţionale ale aparatului genital vecin (celulele uroteliale sînt prevăzute cu receptori estrogenici).

c) Afecţiunile inflamatorii vulvo-vaginale şi metro-anexiale antrenează tulburări de evacuare vezico-uretrală, urmate eventual de inflamaţie şi infecţie.

d) Modificările de statică genitală, prolapsul genital, slăbirea chingii muşchilor ridicători anali antrenează modificări în poziţia vezicii urinare, alterează unghiul cervico-uretral, tracţionează ureterele juxtavezicale etc., cu modificări consecutive ale dinamicii urinare.

e) Climacteriul şi senescenţa determină modificări profunde nu numai ale epiteliului genital, dar şi ale celui urinar inferior (de exemplu mucoasă uretrală mai laxă, care prolabează la eforturi minime).

f) Graviditatea imprimă, în primul trimestru, modificări de tonus al musculaturii netede urinare, pentru ca — ulterior — volumul crescînd al uterului gravid să comprime ureterele, cu ureterohidronefroză consecutivă. Toate aceste modificări sînt reversibile după expulzie, dar suficient de persistente pentru ca, în anumite condiţii, să provoace complicaţii urinare.

Din această relatare rezultă explicaţii nu numai pentru prevalenţa infecţiilor urinare la femeie în comparaţie cu bărbatul, dar şi anumite caracteristici.

Ele cresc ca frecvenţă cu vîrsta femeii, dar interesează cu predilecţie trei perioade ale vieţii:

Prima copilărie, cînd tractul urinar inferior nu s-a maturizat încă (trigon mic, sisteme antireflux incompetente etc.).

Perioada începutului vieţii sexuale şi fertilităţii (cistitele lunii de miere, infecţiile puerperale). Un cinic din antichitatea romană a spus că viaţa începe între urină şi materiile fecale. Trecînd dincolo de insulta moral-afectivă a acestor spuse, trebuie să recunoaştem că tractul urinar inferior suportă toate agresiunile vieţii matrimoniale. Bacteriuria este de douăsprezece ori mai frecventă la femeile măritate în comparaţie cu cele virgine şi de două ori mai frecventă în comparaţie cu femeile necăsătorie de aceeaşi vîrstă. De fapt, nu numai raportul sexual, dar chiar examenul ginecologic, corect făcut de specialist, determină traumatism uretral şi bacteriurie. Şi dacă subliniem că bacteriuria este prezentă la 1% din fetiţe şi 12% din femeile vîrstnice, importanţa pentru practica medicală a infecţiilor urinare nu mai are nevoie de alte argumente.

Pentru a evita confuziile provocate de accepţia diferită dată unor noţiuni în relaţie cu infecţia urinară, precizăm că:

Cistita este consecinţa infectării vezicii urinare şi se caracterizează prin trepiedul simptomatic: micţiune dureroasă (arsuri, înţepături, durere francă), micţiune frecventă şi urină tulbure. Acestei triade se poate adăuga uneori al patrulea element, hematuria, mai des terminală. Cistita nu este o boală, ci un sindrom prin care se manifestă o mare varietate de leziuni cauzale.

Indiferent cît de violente sînt primele două simptome, durerea şi polachiuria, semnul cardinal al cistitei rămîne piuria. Fără piurie nu există cistită.

Cistita este totdeauna afebrilă. Există doar două excepţii: gangrena vezicală şi cistita cu pericistită supurată. În afara acestora, febra în cursul cistitei la femeie semnifică interesarea parenchimului de către procesul infecţios.

Sindromul uretral se manifestă prin semne similare cistitei (polachiurie, durere, micțiune imperioasă etc.), dar urina rămîne limpede, cauza fiind nu infecția bacteriană, ci iritația, traumatismul, inflamația abacteriană, insulta chimică, radică etc.

Bacteriuria este termenul care definește prezența bacteriilor în urină, fără ca prin aceasta să avem obligatoriu de-a face cu o infecție urinară. Uretra terminală și vestibulul sînt deseori contaminate, ceea ce face ca urina recoltată fără precauțiuni speciale să conțină microbi. Pentru a fi semnificativă, bacteriuria trebuie să depășească 10^5 germeni pe mmc urină. Sub această cifră se consideră că urina a fost contaminată, deși un număr mai mic de microbi poate însemna infecție urinară dacă urina a fost recoltată prin puncție vezicală suprapubiană, cateterism uretrovezical aseptic în condițiile unei infecții urinare manifestate clinic. Reamintim că, pe plan practic, cel mai utilizat mod de recoltare corectă a urinii pentru studii bacteriologice se face astfel: toaletă îngrijită vulvo-perineală și vestibulară; în poziție verticală, cu picioarele îndepărtate, pacienta începe să urineze deasupra unui recipient sau closetului, din jetul de mijloc al micțiunii se recoltează într-o eprubetă sterilă urina necesară. În acest fel se evită atît urina inițială, care antrenează eventualele bacterii meato-vestibulare, cît și urina terminală, în care contracția musculară poate expulza bacterii ascunse în fundurile de sac ale glandelor periuretrale. De aceea este denumit și specimen urinar micțional curat. La nevoie, se poate proceda la fel cu pacienta culcată, în poziție ginecologică.

Bacteriuria asimptomatică definește starea clinică în care cel puțin două uroculturi prezintă bacteriurie semnificativă, fără nici un simptom clinic. Poate dispărea spontan sau după tratament. În unele cazuri recidivează de multe ori. Dacă nu există elemente obstructive, reflux vezico-ureteral, o anomalie a tractului urinar superior sau o boală de sistem (Stamey) bacteriuria recidivantă poate să rămînă fără consecințe evidente.

Pielonefrita este sindromul clinic și lezional provocat de infecția bacteriană a rinichiului. Suportul material constă din alterarea inflamatorie a tuturor componentelor renale (mucoasa pielocaliceală, interstițiu, tubi, vase), la care se adaugă alterări autoimune.

Pe plan clinic se disting două forme, acută și cronică. Pielonefrita acută se manifestă printr-un sindrom zgomotos alcătuit din febră, durere lombară și piurie, la care se asociază eventual semne vezico-uretrale, ca disuria și polachiuria.

Pielonefrita cronică reprezintă mai curînd o entitate anatomică, prezentînd leziuni inflamatorii cronice, insulare, sclero-distructive și infiltrative, în interstiții, tubi și vase, provocată de o mare varietate de cauze, cum sînt infecția bacteriană, drogurile din grupul fenacetinei-metyserghidei, bolile vasculare, obstrucția căilor urinare, refluxul vezico-uretropielic etc.

Pielonefrita cronică nu poate fi deci confundată cu infecția urinară cronică, fiind o formă de manifestare a acesteia, dar nu singura. Semnele clinice caracteristice sînt șterse: vagi dureri lombare, rar polachiurie cu urini hidruric-palide, fără luciu. Progresiv, pe măsura apariției complicațiilor, se instalează semne generale, oboseală, scăderea forței fizice, dureri musculo-articulare, hipertensiune arterială, semne de insuficiență renală.

Recidiva infecției urinare înseamnă reapariția bacteriuriei după încetarea tratamentului, fiind vorba de același germen depistat inițial, provenit de obicei tot din tractul urinar.

Reinfecţia semnifică reapariţia bacteriuriei cu alt germen sau cu acelaşi germen, dar de tip serologic deosebit (2—12 săptămîni după încetarea tratamentului — Lacy).

Suprainfecţia se referă la apariţia unui germen diferit (sau de tip serologic diferit), care se adaugă celui existent în urină.

20.1.1. ETIOLOGIE

Urina poate fi infectată de foarte numeroase microorganisme, dar predomină grupul celor Gram-negative.

În ordinea frecvenţei, agenţii microbieni cauzali sînt Escherichia coli, Proteus mirabilis, Enterobacter, Klebsiella, Enterococcus, Pseudomonas aeruginosa, Serratia şi Stafilococul coagulază-negativ. Primul episod de infecţie urinară este de obicei provocat de E. coli (aprox. 90%), în timp ce reinfecţiile, recidivele, infecţiile de spital şi infecţiile urinare secundare (cateter, calculi, obstrucţii) aparţin celorlalţi germeni. La noi în clinică nu am observat practic nici o infecţie urinară cu stafilococ, de aceea urocultura cu acest microb o considerăm contaminată.

Le femeile tinere se pot totuşi întîlni infecţii cu Stafilocuccus saprofiticus, care este urează-pozitiv şi coagulază-negativ.

Nu s-au demonstrat infecţii urinare provocate de virusuri (aşa cum au fost descrise la animale), dar eliminarea prin urină a virusurilor predispune la infecţii cu germeni din grupul coliform.

Reamintim că B. proteus şi Klebsiella, care secretă urează, cu producţie de amoniac din uree, la care se adaugă mucus şi polizaharide, favorizează apariţia calculilor urinari.

La femeile diabetice, cateterizate sau tratate multă vreme cu antibiotice, urina poate fi colonizată cu candida sau alte forme de fungi.

20.1.2. PATOGENIE

Infectarea tractului urinar cu bacterii se face pe trei căi: ascendentă, hematogenă şi limfatică.

Calea ascendentă este cea mai frecvent observată, datorită faptului că uretra este scurtă şi se deschide în vecinătatea introitusului vulvar, nu departe de zona perineoanală, rezervorul important de bacterii coliforme.

Deşi în mod normal, în această regiune se găsesc doar cîteva specii de difteroizi, streptococi şi stafilococi, datorită unor factori favorizanţi locali, regionali sau generali, bacteriile Gram-negative pot coloniza zona perimeatică şi vestibulul vulvar, de unde progresează ascendent, prn uretră, în vezica urinară.

Traumatismul uretrei în timpul contactului sexual, alte forme de traumatism local, deschiderile anormale ale meatului-uretral, infecţiile vulvo-vaginale, schimbări ale florei vaginale care antrenează schimbări ale florei uretrale sînt cîţiva din factorii care promovează calea ascendentă. Aşa se explică de ce femeile căsătorite au mai frecvent infecţie urinară decît cele necăsătorite, cele cu copii decît cele fără copii.

Mecanismul patogenic nu este totuşi complet elucidat. Bacteriile introduse experimental în vezică sînt rapid evacuate de şuvoiul micţional, urina are proprietăţi bactericide eficace, polimorfonuclearele din peretele vezical normal exercită o fagocitoză activă, hiperosmolaritatea urinară și concentrația crescută de uree urinară întîrzie multiplicarea bacteriană și chiar poliuria are efect antibacterian prin diluție, ceea ce explică de ce majoritatea femeilor, fie ele căsătorite sau mame, nu au infecție urinară. Probabil că intervine și un mecanism imunitar, constînd în scăderea rezistenței și diminuarea titrului local de anticorpi, ceea ce permite creșterea aderenței bacteriene la celulele uroteliale și dezvoltarea lor.

Din vezică, microorganismele infectează parenchimul renal tot ascendent, zona cea mai expusă fiind medulara, unde hiperosmolaritatea și concentrația crescută de amoniac inhibă activitatea complementului și diminuă fagocitoza leucocitară.

Rezultă că trebuie să acceptăm aparatul urinar ca o unitate anatomică complexă, în care diferitele elemente componente sînt legate de o coloană continuă de urină, de la papila renală la meatul uretral extern.

Infecția urinară rezultă din ruperea echilibrului între — pe de o parte — factorii intrinseci și extrinseci antibacterieni și — pe de altă parte — agresivitatea bacteriană, la care contribuie numeroși alți factori, cum sînt: obstrucția urinară (calculoasă, cicatriceală, neoplazică, congenitală, de sarcină etc.), tulburările vezicale neurogene (traumatisme medulare, scleroza multiplă, megavezica, diabetul, micțiunea rară și toate formele de micțiune incompletă), refluxul vezico-ureteral, diversele nefropatii (urică, diabetică, hipertensivă, nefrocalcinoza, hipercalcemia, hiperkaliemia etc.).

20.1.3. SIMPTOMATOLOGIA

Semnele clinice ale infecției urinare sînt foarte variate, în funcție de localizare, formă clinică, durată în timp, prezența sau absența complicațiilor și eficacitatea tratamentului.

De cea mai mare importanță practică este distincția dintre infecțiile urinare localizate în tractul urinar inferior și cele superioare. Diferențierea se face uneori cu multă dificultate, deoarece simptomatologia nu aduce precizările dorite, fiind necesare investigații radiologice, bacteriologice și imunologice speciale.

Infecția localizată în tractul urinar inferior, desemnată și sub numele de cistită bacteriană sau, mai corect, uretro-cistită, se manifestă prin polachiurie frecventă, uneori chinuitoare, ajungînd chiar pînă la pseudoincontinență, cu micțiuni dureroase și în cantități mici. Urina este tulbure, fetidă și frecvent se asociază hematuria.

Examenul clinic al bolnavei menționează sensibilitate suprapubiană spontană sau la apăsare. Meatul uretral extern este eritematos și edemațiat, cu secreție minimă.

Lipsesc semnele generale și mai ales febra.

Infecția tractului urinar superior, avînd ca prototip pielonefrita acută, se traduce pe plan clinic prin semne generale constînd din febră, frisoane, stare de rău, greață, vărsături, uneori diaree, dureri musculare difuze, la care se asociază dureri lombare pe partea afectată, spontane, cu caracter de nefralgie importantă, intensificate prin apărare în unghiul costomuscular sau manevra Giordano și eventual semnele de iritație vezico-uretrală semnalate anterior (polachiurie, disurie, sensibilitate hipogastrică, usturimi uretrale). Urina este tulbure sau hematurică. La femeile slăbite, vîrstnice sau cînd sînt prezente alte boli generale debilitante se asociază semnele stării toxico-septice (hipotensiune arterială, transpirații etc.). Diureza nu este modificată cantitativ sau există oligurie moderată, cu urină tulbure sau ușor hematurică.

În pielonefrita acută bilaterală manifestările clinice sînt mult mai severe, semnele generale trecînd pe primul plan și mascînd pe cele urinare.

Starea generală se alterează, bolnava ia un aspect „tific“ și acuză dureri de cap, dureri musculare și osteo-articulare difuze.

În cazurile grave există grade variabile de letargie. Febra se menține ridicată, iar frisoanele denotă episoade bacteriemice cu atît mai grave, cu cît se succed la intervale scurte de timp. În contextul distensiei abdominale difuze, durerea lombară bilaterală poate fi trecută neobservată.

Debitul urinar scade mult, oliguria relativă progresează spre oligurie absolută, ceea ce determină tulburări de epurație renală și explică instalarea sindromului clinic de insuficiență renală acută uremică, variabil ca intensitate în funcție de severitatea atingerii renale.

Examenul microscopic al urinii relevă piurie, hematurie și bacteriurie, uneori cilindri, cînd afectarea parenchimului renal este mai severă. Detectarea germenilor se face prin metode foarte variate, între care semnalăm examenul direct al urinei proaspete, centrifugată sau necentrifugată, necolorată, la microscopul cu contrast de fază, colorația simplă Gram, metode speciale rapide, comercializate sub diverse forme de lame sau tampoane cu medii de cultură și clasica urocultură pe mediile uzuale.

Așa cum am semnalat la început, acuratețea și valoarea diagnostică a uroculturii depind de felul cum s-a recoltat urina pentru examen, erorile fiind inevitabile în cazul recoltării prin micțiune, reduse în cazul cateterizării uretrei și nule prin puncția suprapubiană a vezicii urinare.

Dacă forma clinică nu reclamă urgență terapeutică, diagnosticul de infecție urinară trebuie stabilit pe baza a cel puțin două uroculturi succesive pozitive.

Bacteriile vii sînt învelite cu un strat de imunoglobuline, evidențiabil prin imunofluorescență. Unele enzime bacteriene reduc nitriții, test folosit pentru diagnosticul infecției urinare.

20.1.4. ANATOMIE PATOLOGICĂ

Formele actuate ale infecției urinare se caracterizează prin modificări congestive intense ale mucoasei uroteliale, luînd uneori aspect de peteșii hemoragice. Rinichiul are un volum moderat mărit, suculent, sub tensiune, cu edem interstițial. În funcție de violența infecției, modificările interstițiale pot să devină franc purulente, prezentîndu-se ca treneuri supurative, iradiind dinspre sinus spre capsulă sau ca forme diseminate de necroză.

20.1.5. INVESTIGAȚIILE RADIOLOGICE

Sînt utile în faza acută, dar nu indispensabile pentru diagnostic, nici pentru tratament. Radiografia simplă demonstrează umbra volumului ușor mărit a rinichiului interesat, cu densitate mai crescută, dar cu contur normal, evidențiind de la caz la caz și calculii radioopaci sau nefromegalia în caz de obstrucție a tractului urinar.

Urografia semnalează semne minime de pierdere a conturului cavităţilor, uneori aspecte spastice sau chiar imagini gazoase intraluminale, consecinţă a producerii de gaze de către bacteriile Gram-negative.

Cistografia urografică arată semne de iritaţie vezicală, vezică rotunjită, hipertonă, cu perete îngroşat, uneori cu reflux vezico-ureteral în grade variabile.

În faza acută nu sînt indicate nici cistoscopia, nici opacifierile retrograde, iar vaginoscopia demonstrează ceea ce a arătat deja examenul clinic prealabil (modificări inflamatorii acute ale septului uretrovaginal, edem şi congestia conductului etc.), ceea ce explică durerea locală în timpul examinării şi dispareunia.

În general, primul episod al infecţiei urinare la femeie nu se investighează radiologic, dar recidiva o impune.

20.1.6. DETERMINĂRILE DE LABORATOR

Determinările de laborator aduc datele caracteristice sindromului infecţios, constînd mai ales din leucocitoză cu devierea la stînga a formulei leucocitare. Probele de epuraţie renală sînt normale, exceptînd interesările bilaterale, în care se instalează retenţia azotată şi degradarea capacităţii de concentrare a urinii. În sînge cresc creatinina şi ureea, densitatea urinară scade. Urocultura este pozitivă şi permite identificarea germenului cauzal.

Reamintim că prin recoltare uretrală aşa zisă „curată" (cum am descris-o), una din cinci uroculturi pozitive este falsă şi reprezintă de fapt cultură puternic contaminată. Indicele de eroare creşte la 30% uroculturi fals pozitive în perioada postpartum, ceea ce subliniază încă o dată prudenţa cu care trebuie interpretate datele examenului bacteriologic.

Recoltarea prin cateterism uretral riscă să inoculeze vezica urinară cu germeni de spital în proporţie de 1—2% din cazuri, ceea ce ar trebui să impună mai multă rezervă ginecologilor care execută toate operaţiile pe uter şi ovare cu cateter endovezical!

În sfîrşit, recoltarea urinei prin puncţia suprapubiană este mult mai puţin complicată decît pare, fiind mai ales utilă la nou-născuţi.

Urina recoltată trebuie examinată microscopic imediat sau după cel mult o oră de păstrare la temperatura camerei, respectiv 20 de ore la frigider.

O picătură de urină centrifugată examinată între lamă şi lamelă arată aproximativ 10 bacterii pe cîmp cînd bacteriuria este semnificativă (peste 100 000/ml). Coloraţia Gram furnizează aproximativ aceleaşi date.

Culturile se execută fie clasic prin metoda diluţiei (0,1 ml la 1 : 100, respectiv 0,1 ml la 1 : 10 000), fie prin metode semicantitative (lame acoperite cu pelicule de agar înmuiate în urină etc.).

Se pot efectua şi teste de activitate enzimatică a bacteriilor vii (reducţia nitraţilor etc.).

Imunologia poate contribui semnificativ atît la diagnosticul infecţiilor urinare, cît şi la precizarea sediului acestora.

Evidenţierea anticorpilor anti-0 (care reacţionează împotriva peretelui bacterian) prin aglutinarea în eprubetă, hemaglutinare pasivă, precipitare în gel, imunofluorescenţă indirectă, metoda Elisa (Enzyme Linked Immuno Sorbent Assay) metode radioimunologice, testul latexului, fie în ser, fie mai ales local, sînt cîteva din metodele intrate în practică. Reţinem cu deosebire metoda antiglobulinelor umane marcate cu fluoresceină, denumită și ACB (Antibody Coated Bacteria), care demonstrează că bacteriile urinare provenite din țesuturi (parenchimul renal, prostată) sînt învelite într-un strat de imunoglobuline, în timp ce bacteriile care provin din tractul urinar (vezică, uretră) nu prezintă acest înveliș imunologic. Interpretat în context clinic, acest test poate diferenția relativ exact între infecția urinară cu localizare joasă și cea înaltă. La nevoie, se va recurge la cateterismul ureteral separativ și recoltare de urină din fiecare rinichi separat pentru culturi.

Tot pentru localizarea infecției urinare se poate folosi tehnica spălării vezicale, cu ser fiziologic și neomicină.

Se recoltează urină vezicală pentru cultură. Se instilează apoi neomicină, care va fi lăsată endovezical aproximativ o oră. Apoi se spală vezica cu 2 litri de apă sterilă și se recoltează 3 probe de urină la interval de 10 minute. Deoarece antibioticul va steriliza numai urina vezicală (în absența refluxului vezico-renal), înseamnă că uroculturile vor fi pozitive numai dacă sediul infecției urinare este înalt.

Subliniem că în unele infecții urinare acute se pozitivează uneori și hemocultura.

20.1.7. DIAGNOSTICUL POZITIV ȘI DIFERENȚIAL

Rezumînd, rezultă că infecția urinară acută interesînd rinichiul, denumită și pielonefrită acută, se manifestă clinic prin triada durere renală+febră+piurie (ultimul semn poate lipsi). Ea poate fi confundată în anumite condiții cu abdomenul acut provocat de pancreatita acută, peritonită sau chiar cu simptomatologia abdominală a unei pneumonii. Analiza urinii și urocultura vor constitui elemente de bază în orientarea diagnosticului.

Infecția urinară joasă, clasica cistită acută, se manifestă prin durere epigastrică, piurie totdeauna prezentă, fără febră. Ea poate fi confundată cu sindromul uretral, cervicotrigonite traumatice, vaginite cu Trichomonas, Gardnerella, Chlamydia, Ureoplasma, Neisseria. Nu trebuie uitat că piuria persistentă poate fi unica manifestare a unui diverticul suburetral.

20.1.8. TRATAMENTUL PREVENTIV

Deoarece infecțiile urinare la femeie sînt legate în bună parte de activitatea sexuală, se vor face unele recomandări destinate să le prevină apariția: cu 24 de ore premarital se vor administra doze terapeutice de sulfamide sau droguri cu acțiune urinară (Negram 4 g/zi, Septrin 2 g/zi, Nitrofurantoin 100 mg × 3 pe zi etc.). Se va continua după ziua căsătoriei cel puțin două săptămîni, asociind ingestie abundentă de lichide și urinări repetate. Dacă tînăra căsătorită acuză după deflorare polachiurie și usturimi va lua 2—3 luni de 3 ori pe săptămînă 1/2 tabletă Cotrimoxazol.

Femeile căsătorite vor avea, de preferat, raporturi sexuale planificate, ceea ce le va permite ca după fiecare raport să ia ampicilină, cotrimoxazol, furadantin etc. și să ingereze abundent lichide.

Se va preveni infecția de cateter, lăsînd în vezică, după cateterizare, o soluție antiseptică (acid boric, nitrat de argint etc.) sau antibiotică (neomicină, streptomicină), respectiv administrînd peroral sau parenteral antibiotice de elecție pacientelor cărora li se instituie drenaj vezical permanent, pentru primele trei zile.

Dacă drenajul vezical se menține mai mult, antibioterapia generală devine ineficace, în care caz se va recurge la măsuri locale de sterilizare a urinii vezicale.

Tratamentul curativ urmărește sterilizarea urinii, amendarea simptomelor și prevenirea recidivelor. În principiu, cunoașterea germenului cauzal și a sensibilității la antibiotice sînt obligatorii, dar gravitatea clinică a infecției, imposibilitatea determinărilor bacteriologice sau alte situații nu permit totdeauna să se procedeze precum s-a recomandat. Se va proceda precum urmează:

Bolnava va sta în repaus la pat și va fi bine hidratată. Chiar simpla ingestie a 2,5 litri ceai sau apă în 24 de ore reduce prin diluție urocultura cantitativă de la 10^8/ml la 10^3/ml! Administrarea de analgezice urinare în primele 2—3 zile (Fenazopiridină HCl, cunoscută ca Pyridium sau preparatul Uropiridină) calmează fenomenele dureroase urinare și contribuie la reducerea iritabilității vezicale.

Primul atac de infecție urinară acută este în majoritatea cazurilor provocat de E. coli, sensibil la toate drogurile și antibioticele uzuale.

Din acest motiv nu este obligatoriu să se recurgă la antibioterapie energică. Se va menține urina alcalină și se va administra Cotrimoxazol (80 mg trimethopirim+400 mg sulfamethoxazol pe tabletă) cîte 6 tablete pe zi, timp de 6 pînă la 10 zile, sau 4 g zilnic, în doze divizate, de sulfisoxazol sau trisulfopirimidină. După preferință, pot fi folosite și ampicilina (2 g zilnic) sau tetraciclină (2 g zilnic) aceeași durată de timp. Unii practicieni preferă antibioticele injectabile din grupa aminoglicozidicelor.

Personal considerăm Kanamicina (1 g/zi) ca antibioticul de elecție pentru infecția urinară acută febrilă fără germen cunoscut.

În general, acest tratament este eficace, dacă nu există obstrucții mecanice în tractul urinar: febra dispare, urina se clarifică, simptomele se atenuează. Aproximativ o săptămînă după efectuarea tratamentului se repetă urocultura, care trebuie să fie sterilă.

Dacă evoluția sub acest tratament este nefavorabilă, sînt necesare investigațiile radiologice pentru a depista cauza de permanentizare a infecției urinare.

Dacă se cunoaște de la început germenul cauzal și sensibilitatea antibiotică, se va alege, bineînțeles, antibioticul cu activitatea maximă.

Recidiva infecției urinare și bacteriuria persistentă impun de asemenea investigații radiologice și prelungirea tratamentului timp de 2—3 săptămîni (sau chiar 3—5 luni!), utilizînd antibioticele și drogurile indicate de bacteriolog.

În alegerea antibioticului se va ține seama, în afară de sensibilitatea germenului, de pH urinar, valoarea funcției renale, diureză, coexistențe morbide etc. Grupul betalactaminelor se menține încă în actualitatea infecțiilor urinare prin amoxicilină.

Ticarcilina și mai ales Carvenicilina sînt active împotriva grupului Pseudomonas.

Cefalosporinele au aproximativ aceeași activitate antibacteriană, fie că este vorba de Cefalothină, Cephaloridină sau Cephalexin.

Din aminoglicozidice, Kanamicina și Gentamicina sînt foarte active, iar noile preparate adăugate acestui grup, Tobramicina și Amikacina se dovedesc utile cu deosebire pentru Pseudomonas, ultima fiind activă acolo unde există rezistență la Gentamicină și Tobramicină.

Al doilea sau al treilea atac de infecție urinară impune investigarea completă a bolnavei, care include urografia intravenoasă și cistoscopia. Cu acest prilej se va evidenția cauza de recidivă (calcul, stenoză ureterală, hidronefroză, altă anomalie etc., structură uretrală, tulburare de statică vezicală etc.).

Dacă infecția recidivează fără cauză anatomică, înseamnă că tratamentul aplicat este incorect, fie că incorectitudinea se referă la alegerea corespunzătoare a agentului antimicrobian, la durata insuficientă de administrare sau la ambele.

Asocierea a două antibiotice este rar justificată (mai bine zis deloc justificată), iar asocierea a două sulfamide, o eroare!

Infecțiile urinare acute joase (cistita) răspund bine la orice tratament specific (Negram, Nitrofuratoin, Tetraciclină) și necesită cel mult 7 zile de tratament, chiar cu doze zilnice unice. Cotrimoxazolul este bine tolerat și eficace și în aceste forme joase de infecție urinară, de asemenea chinolonele (Pripram). Ampicilinele antrenează deseori selecția Enterobacteriei rezistente, iar cefalosporinele vor fi rezervate infecțiilor cu Klebsiella, care nu pot fi tratate cu alt antibiotic.

Sterilizarea în cistitele bacteriene se obține de cele mai multe ori, iar prevenirea recidivelor va fi obținută printr-o jumătate de tabletă Cotrimoxazol după masa de seară, două zile pe săptămînă, timp de 6 luni.

Cistitele femeii însărcinate vor fi tratate cu betalactamine, cefalosporine și chinolone în dozele uzuale, exceptînd primele trei luni și ultima lună de sarcină.

Ne vom aminti că infecția de cateter, cu corp străin intraurinar și recidivele sînt de obicei date de Gram-negativi rezistenți la multe din drogurile folosite, ceea ce impune studii bacteriologice elaborate.

Dacă infecția urinară acută evoluează cu febră importantă sau are tendință la septicemie, bolnava va fi internată în spital, unde, pe lîngă investigațiile complete, va fi tratată cu antibiotice administrate parenteral, asociind toate celelalte mijloace cunoscute de reanimare.

Corect tratate, infecțiile urinare acute au prognostic bun și nu alterează funcția renală.

În prezența insuficienței renale, drogurile și antibioticele vor fi selectate și administrate cu anumite precauții, în funcție de nefrotoxicitate sau risc de acumulare toxică.

Dozele vor fi reduse masiv la antibioticele din grupul aminoglicozidic (Kanamicină, Gentamicină) și moderat la Cotrimoxazol. Vor fi evitate polimixina (nefrotoxică și neuropatii periferice), cefaloridina (nefrotoxică), toate tetraciclinele, cu excepția dioxiciclinei și nitrofuratoinului (neuropatii periferice și pneumonite).

Doze terapeutice nemodificate vor fi indicate numai pentru grupul Ampicilină + Carbenicilină și Cefalotin — Cefalexin.

Infecția urinară cronică. Are un cadru anatomoclinic mai puțin bine precizat decît infecția urinară acută, motiv pentru care există încă divergențe privind etiopatogenia și chiar formele de manifestare. Confuzia provine din faptul că infecția cronică bacteriană a rinichiului provoacă leziuni de nefrită interstițială, care în stadiile avansate determină scleroatrofie cicatriceală renală, cu rinichi asimetrici, neregulați, prezentînd depresiuni cicatriceale pe suprafață la calice. Interstițiul renal este înlocuit cu infiltrație limfoplasmocitară și conjunctivă, inițial în zona papilo-medulară, ulterior invadînd întreg rinichiul, deși multă vreme glomerulii sînt prezervați. Tardiv se asociază endarterită proliferativă și scleroză glomerulară, rinichiul devenind structural de nerecunoscut. Or, toate aceste modificări se observă nu numai în pielonefrita cronică bacteriană, ci și în nefropatia de analgezice, diabet, reflux vezico-renal, nefropatie obstructivă, nefropatie hipokaliemică, nefrocalcinoză etc., sub care se pot prezenta infecțiile urinare cronice și anume:

— Puseuri repetate de infecție urinară acută, fie de tip cistită, fie de tip cistopielonefrită.

— Bacteriurie persistentă, cu sau fără semne clinice.

— Sindrom de insuficiență renală cronică uremică și hipertensivă.

Semnele clinice vor fi prin urmare mai sărace și mai puțin zgomotoase decît în forma acută, mai ales cele urinare propriu-zise, care se pot pierde în ansamblul simptomatologic provocat de anemie, hipertensiune arterială și insuficiență renală.

Din acest motiv, orice pacientă care se plînge de oboseală nejustificată, pierderea forței fizice, greață, scădere ponderală, care sîngerează ușor sau face echimoze cutanate la lovituri mici, cu poliurie și polachiurie nocturnă va fi investigată renal.

În fazele inițiale, datele de laborator sînt reduse și constau din anemie cu leucocitoză normală, scăderea capacității de concentrare renală, cilindri leucocitari în urină și chiar urografie normală (exceptînd pielonefritele cronice secundare la care ne-am referit).

Ulterior, pe măsură ce leziunile progresează și se instalează insuficiența renală, ureea sangvină și creatinina plasmatică cresc, anemia se accentuează, se instalează sindromul umoral de acidoză hipercloremică și hiponatriemică.

În urină, proteinuria, cilinduria, piuria și mai ales bacteriuria sînt prezente, dar intermitent, astfel că urocultura sterilă și absența leucocituriei nu pot exclude diagnosticul de pielonefrită cronică. Repetarea acestor investigații urinare, colorațiile imunofluorescente, irigațiile vezicale, la nevoie separația de urină, vor putea clarifica diagnosticul, mai ales că în această fază tardivă urografia arată profundele modificări ureteropielorenale semnalate, pe prim plan situîndu-se sclero-atrofia renală cu dilatații cavitare.

Biopsia renală contribuie în mod evident la stabilirea diagnosticului, dar caracterul focal al distribuției leziunilor nu exclude biopsii normale în cazuri cu leziuni avansate.

Tratamentul infecției urinare cronice, pe lîngă posibilitățile corespunzătoare de investigație presupune, și experiență clinică în manipularea antibioticelor.

Esențial pentru terapeutică rezidă în corectarea chirurgicală a oricărei anomalii anatomice sau funcționale favorizante (reflux, obstrucție, calcul etc.).

În absența acestora și numai după ce ne-am convins că infecția urinară cronică este primitivă (ceea ce se întîmplă numai la femeie, *niciodată* la bărbat), rolul terapeutic major pentru eradicarea infecției revine chimioterapiei specifice.

Se va alege antibioticul cel mai puțin toxic, pe cale orală, indicat de minimum două uroculturi care evidențiază același microorganism și aceeași sensibilitate. Dozele vor fi adaptate funcției renale, controlînd eventual eficacitatea după activitatea antibacteriană a urinei. Ajustarea pH urinar, astfel ca să potențeze activitatea antibioticului administrat, reprezintă o măsură adjuvantă pe nedrept neglijată.

Durata tratamentului va fi variabilă, în funcție de obținerea sterilității urinare. Dacă pentru formele acute timpul de 7—10 zile era suficient, administrarea antibioticelor durează între 2 și 4 săptămîni pentru infecțiile cronice.

Urina va fi controlată la 3, 15, și 40 de zile după suprimarea antibioticului prin urocultură. În cazul în care bacteriuria persistă și după cura completă a antibioticului cu sensibilitate maximă, se va recurge la un chimiostatic (Nitrofurantoin, acid nalidixic etc.) sau antiseptic urinar (metenamină, urovalidin etc.) administrat cîteva luni pînă la un an sau mai mult, dacă bolnava îl tolerează.

În timpul tratamentului de lungă durată se controlează repetat funcția renală, se repetă urocultura pentru a depista atît menținerea sterilității, cît și o eventuală reinfecție și se evită instrumentarea tractului urinar.

Nu vor lipsi nici măsurile terapeutice generale, între care menționăm corectarea anemiei, terapeutica antihipertensivă și mai ales măsuri speciale pentru combaterea insuficienței renale. Dacă este necesară hemodializa, vom reține că aminoglicozidicele și cele mai multe betalactamine sînt epurate semnificativ, astfel că dozele vor fi reajustate.

Nu se va pierde din vedere că dacă bolnava are cateter uretral sau alt tip de sondă urinară, antibio- și chimioterapia prelungită nu reușesc sterilizarea urinei, mai curînd recurgem la manevre locale de instilații vezicale și modificări ale pH urinar.

Bolnavele diabetice beneficiază de tratamentul cu acid pipemidic, 800 mg pe zi timp de 10 zile, care este eficace, bine tolerat și influențează favorabil diabetul.

Și în formele cronice, ca și în cele acute, administrarea unui singur antibiotic sau chimioterapic permite supravegherea mai bună a tratamentului și aprecierea mai exactă a eficacității, ceea ce invită la evitarea asociațiilor.

Am dorit, prin această relatare, să prezentăm o concepție nouă, unitară asupra infecțiilor urinare la femeie și mai ales să scoatem în evidență rolul traumatismului local vagino-uretral și predominanța căii ascendente în patogenia lor.

De aici rezultă și contribuția specialistului obstetrician-ginecolog la cunoașterea acestor infecții, la diagnosticul, dar mai ales la prevenirea lor.

Rîndurile expuse constituie în același timp o invitație adresată specialiștilor de a recurge cu mai puțină ușurință la cateterul vezical și de a recomanda femeilor igiena actului sexual, care să împiedice contaminarea tractului urinar.

20.2. FISTULELE VEZICO-VAGINALE

Ne vom referi numai la fistulele vezico-vaginale dobîndite cronice, permanente, excluzînd din discuție atît fistulele acute mici, care se închid spontan sau prin simplu drenaj vezical, cît și fistulele congenitale, rarități evoluînd de obicei concomitent cu alte anomalii locale, regionale sau la distanță. Fistulele din prima categorie sînt comunicări patologice între vezica urinară și peretele anterior vaginal, sub forma unui orificiu care pune în comunicare cele două cavități direct sau cu traiect intermediar.

20.2.1. ETIOLOGIE

Etiologia acestor pierderi de substanță este foarte variată, dar poate fi grupată, din motive de prezentare, în patru grupe principale: traumatice, inflamatorii, neoplazice și postradice.

Grupul fistulelor traumatice, de departe cel mai numeros, include următoarele varietăți:

a) Fistulele vezico-vaginale *prin traumatism direct*, de obicei accidental, sînt foarte rare și se instalează după plăgi înțepate sau tăiate, deșirare perineo-vaginală, contuzie indirectă, perforații prin fragmente osoase în fracturile de bazin etc.

În statistica noastră recentă de 47 de cazuri operate la Spitalul Fundeni, înregistrăm un singur caz de acest fel, destul de controversat (cădere de pe bicicletă, cu plagă prin ghidon).

b) Fistulele vezico-vaginale după traumatisme *obstetricale* sînt provocate de obicei prin necroză ischemică, urmată de sfacel al septului vezico-vaginal, consecința inclavării capului fetal în micul bazin și compresiunii exercitată pe planul dur al simfizei pubiene în caz de travaliu prelungit, incorect condus sau neglijat, dar și în caz de aplicare înaltă de forceps, simfiziotomie, versiune internă, rupturi uterine, rupturi vaginale.

Asemenea fistule sînt mari, complexe și interesează partea joasă a aparatului urinar, trigonul vezical, colul vezical și uretră.

Am întîlnit cazuri cu distrugerea totală a uretrei, între planul osos simfizar și peretele vaginal posterior nemaiexistînd nimic, ceea ce amintește de fistulele gigante zise africane, observate în unele țări în curs de dezvoltare. Cazurile de acest fel sînt în curs de dispariție, datorită perfecționării asistenței medicale la naștere.

c) *Traumatismele chirurgicale* contribuie din ce în ce mai des la constituirea fistulelor vezico-vaginale, situîndu-se ca frecvență pe primul loc în etiologia lor actuală.

Toate operațiile care deschid tractul genital și comportă disecția vezicii urinare sau a ureterelor pelviene pot genera asemenea complicații, fie prin plagă directă rămasă nesuturată sau rău suturată, fie prin necroză tardivă provocată de ligaturi rău plasate sau devascularizări.

În ordinea frecvenței pe care am constatat-o, enumerăm histerectomia totală, simplă sau lărgită, efectuată pe cale abdominală, histerectomia subtotală abdominală, histerectomia pe cale vaginală și pe ultimul loc, dar încă existente, fistulele după operația cezariană.

În toate cazurile pe care le-am observat după histerectomia totală abdominală, bontul vaginal a fost suturat cu ață groasă, care s-a încrustat cu sărurile calcice urinare, formînd un fel de ciorchine de calculi în marginile fistulei. Probabil că ginecologul a transfixiat cu acul peretele vezical posterior suturîndu-l la secțiunea vaginală, ceea ce a antrenat necroza țesuturilor sufocate între ligaturile nerezorbabile.

În clinica noastră am închis bontul vaginal numai cu suturi separate de catgut nr. 4, fără să înregistrăm nici o complicație vezicală sau vaginală. În sprijinul acestei afirmații aducem constatarea lui W.C. Keettel, care a observat că din 43 de fistule vezico-vaginale, 40% erau provocate de chirurgul general, 35% de ginecolog și 4% de urolog!

Alte operații obstetricale care pot să expună la formarea fistulelor vezico-vaginale sînt histerotomiile mediane, operații care comportă clivaj intervezicouterin, urmate de operațiile ginecologice sau urologice efectuate pe cale perineală sau vaginală: colpoperineorafia anterioară, excizia colului uterin restant după histerectomia subtotală, operațiile pentru interpoziție vezicouterină, operațiile pentru incontinența ortostatică de urină care comportă suspensia colului vezical, plicatura subcervico-uretrală, excizia chisturilor vaginale sau suburetrale și chiar operațiile vezicale endoscopice, ca electrorezecția tumorilor vezicale, rezecția colului vezical, electrocoagulările profunde, dilatațiile și plastiile în Y—V ale colului vezical etc.

În afara fistulelor operatorii prin rănire directă și necroză secundară ischemică, s-au citat și fistule tardive prin necroză provocată de tuburi de dren rigide și plasate incorect.

Traumatismul obstetrical sau chirurgical poate interesa și ureterul pelvian, fie concomitent, cînd formează fistule vezico-uretero-vaginale, fie independent, cu apariția unei fistule uretero-vaginale.

Fistulele inflamatorii constituie un grup mai rar întîlnit, fiind reprezentat de supurații vaginale, uterine anexiale sau perineale înalte, de diverse origini, inclusiv granulomul de corp străin, care ulcerează pereții celor două cavități.

Fistulele neoplazice sînt consecința distrucției provocată de tumori invazive ale colului uterin, cu extensie anterioară sau de tumori vezicale care pătrund în peretele vaginal anterior.

În studiul nostru, asemenea fistule, observate cu deosebire în caz de recidive locale după operație Wertheim la bolnave iradiate, au evoluat capricios, cu perioade de închidere spontană și redeschideri, fiind practic incurabile.

Asemenea fistule sînt de fapt mixte, radiochirurgicale și ocupă în prezent al doilea loc ca frecvență, după cele operatorii obstetrico-ginecologice.

Fistulele vezico-vaginale postradice reprezintă, cum afirmă Buchsbaum, gradul cel mai înalt al insultei provocată de iradierea neoplasmelor cervico-uterine. Într-adevăr, dacă uterul și vaginul sînt relativ rezistente la doze mari de iradiație, indiferent de sursa utilizată (locală, cobaltoterapie sau iradiație cu energii înalte), vezica urinară și rectul sînt mai greu de protejat, cu deosebire pentru iradiația cu sursă locală.

Vezica urinară reacționează prin cistită moderată și tranzitorie după doze de 3 000—500 r, dar poate tolera pînă la 7 000 r în iradiația de la distanță. Totuși, 3 pînă la 5% din cancerele cervico-uterine iradiate dezvoltă fistule vezico-vaginale, mai ales în caz de tumori mari, infectate, slab vascularizate, tratate prin implante de radium. Pierderea vaginală de urină este de obicei precedată de polachiurie dureroasă severă, disurie, hematurie, uneori febră, survenind rar imediat după iradiație, obișnuit după 1—2 ani (după 28 de ani într-un caz).

20.2.2. ANATOMIE PATOLOGICĂ

În funcție de localizare, fistulele vezico-vaginale sînt clasificate în varietatea zisă pură (B. Dufour), cea mai frecventă, luată ca tip clasic de descriere, urmată de formele juxtaorificială, cervico-vaginală, uretro-cervico-vaginală și vezico-uterină (care nu va fi descrisă aici).

Forma clasică se prezintă ca un orificiu relativ rotund sau ovoid, situat retrotrigonal pe linia mediană vezicală sau ușor lateral, la distanță de aparatul sfincterian vezical și de cele trei orificii (meatul intern și fantele ureterale). Deschiderea vaginală se găsește pe peretele anterior, aproape de dom, anterior de colul uterin, cînd acesta există. Comunicarea este directă, fără traiect intermediar, cele două mucoase, vezicală și vaginală fiind în continuitate una cu alta prin intermediul zonei marginale atrofic-cicatriceale. Mărimea fistulei variază de la orificii mici, punctiforme, greu depistabile sau invizibile, necateterizabile, care conservă în bună parte continența și micțiunea normală, pînă la pierderile de substanță enorme, care permit ca degetul vaginal (sau chiar două degete) să pătrundă cu ușurință în vezică, fistule care constituie cea mai completă formă de incontinență urinară (asemănătoare ca frecvență și debit cu cea din extrofia vezicală). Există și cazuri cu mai multe fistule sau cu două orificii vezicale și doar unul vaginal, consecință a tentativelor nereușite de închidere.

În funcție de vechimea lor, de infecția asociată, de eventuala prezență a corpilor străini (fire de sutură nerezorbabilă, calculi etc.) marginile fistulei sînt netede, suple sau dimpotrivă, hipertrofic-cicatriceale, dure, scleroase. Mucoasa vezicală învecinată are de la caz la caz, aspect normal sau este edematoasă, hipertrofiată, friabilă sau scleroatrofică, prezentînd chiar infiltrații mai profunde, cu retracții asimetrice, care modifică topografia locală. În același mod, vaginul poate să fie de aspect relativ normal, sau să aibă leziuni inflamatorii, cicatriceale, bride scleroase sau cicatrice retractile.

În caz de infecție urinară leziunile vaginale se extind distal, pînă la vulvă și perineu, care sînt iritate, eritematoase, uneori cu exulcerații, adăugînd la disconfortul umezelii permanente, usturimi și dureri locale chinuitoare.

Fistule juxtaorificiale sînt situate în trigon, mai ales lateral, astfel că unul din meatele ureterale se află aproape sau chiar în marginile fistulei.

Fistulele cervico-vaginale, așa cum arată denumirea, interesează colul vezical la nivelul hemicircumferinței posterioare, avînd deschiderea vaginală mai jos situată și menajînd integral uretra, poziție care le face depistabile mai curînd la uretroscopie decît cistoscopie.

În cazul fistulelor uretro-cervico-vaginale sînt distruse atît colul vezical, cît și uretra, întregul aparat de contenție vezical fiind desființat de procesul patologic.

Uneori survin pierderi enorme de substanță, cu dispariția totală a uretrei și integrală a colului vezical, anterior rămînînd doar simfiza pubiană, de care aderă marginea ventrală a breșei fistuloase, iar posterior se palpează bordul fistular opus, în care se varsă meatele ureterale.

Alteori apar fistule complexe, cu participarea ureterului sau rectului, cu deosebire în caz de neoplasme extinse excizate și iradiate. Există și fistule uretrovaginale joase, care conservă integral continența, pierderea vaginală de urină realizîndu-se doar în momentul micțiunii, mai greu de diagnosticat, fiind vizibile doar la uretroscopie.

20.2.3. SEMNE CLINICE

Referindu-ne la tipul clasic de fistulă vezico-vaginală, cu sediul retrotrigonal și dimensiuni apreciabile, semnul cardinal este incontinența totală de urină pe cale vaginală, cu micțiuni suprimate. În funcție de etiologie, pierderea involuntară și incontrolabilă de urină este precedată de alte semne aparținînd traumatismului accidental sau operator, de semnele neoplasmului invadant, de suferința cistitei de iradiație etc.

Depistarea acestei fistule este ușoară, putînd fi palpată pe cale vaginală și fiind vizibilă la simplul examen cu valvele vaginale.

În funcție de etiologie, sediul fistulei, mărimea ei, prezența sau absența traiectului intermediar, tabloul clinic poate fi foarte variabil. Astfel, fistulele mici se manifestă prin pierderi urinare reduse, intermitente, uneori numai cînd vezica este plină sau la efort, asemănîndu-se pînă la confuzie cu incontinența urinară ortostatică de efort, mai ales că bolnava poate să aibă și micțiuni normale. Atîta vreme cît urina se scurge liberă în vagin și rămîne neinfectată, suferința propriu-zisă a bolnavei este redusă, durerea lipsește. Domină mai curînd inconvenientul umezelii perineale permanente și al mirosului lenjeriei îmbibată cu urină, ceea ce obligă bolnava să se protejeze cu tampoane mari de vată pe care le schimbă des. Treptat, începe să se izoleze de mediul familial, cu deosebire de soț, devine irascibilă, deprimată psihic, ostilă medicului care a operat-o sau a iradiat-o. Eventual, o dată cu infectarea urinii și cronicizarea incontinenței, se adaugă suferința vulvo-perineală, stările febrile și puseurile pielonefritice consecutive stazei ureterale cu obstrucție.

Examinînd bolnava pe masa ginecologică și depărtînd labiile mari, se observă cu ușurință că furcula este umedă, în timp ce zona meatului uretral rămîne uscată. Exprimînd vaginul cu valva vaginală posterioară, se constată balta urinară în fundul de sac posterior și adesea este vizibil orificiul fistulos situat înalt pe peretele vaginal posterior. Cateterul introdus prin uretră poate să apară cu ușurință în vagin.

Fistulele mici nu pot fi depistate vizual decît dacă se destinde vezica urinară cu apă sterilă colorată cu albastru de metilen; se poate astfel observa scurgerea albăstruie pe peretele vaginal anterior sau mai curînd inserăm un tampon de vată în vagin, care se va colora în albastru în caz de fistulă vezico-vaginală.

Unii autori instilează în vezică în loc de albastru de metilen, lapte sterilizat prin fierbere și observă ce se întîmplă prin distensia vezicală în vaginul deplisat de valve. Dacă fistula vezico-vaginală este foarte mică, aceste manevre nu sînt suficiente pentru a o pune în evidență. Se va recurge la testul pe care șoferii îl fac pentru a vedea unde este înțepată o cameră de roată de automobil: umflă camera și o rotesc într-un lighean cu apă; bulele de gaz care scapă prin apă indică cu precizie locul înțepăturii. Urologul va pune pacienta în poziție genupectorală și, sub controlul valvei vaginale, va umple vaginul cu apă sterilă, care se va acumula în fundul de sac vaginal anterior, devenit inferior prin această poziție. Se insuflă aer în vezică printr-un cateter uretrovezical. Apariția bulelor de gaz care se ridică din apa vaginală certifică prezența fistulei și-i indică topografia. S-a recomandat și folosirea unei surse de lumină, cum este cea furnizată de uretroscop, pentru a evidenția mai bine, prin transiluminație, sediul vaginal al fistulei. Aceste manevre sînt greu sau imposibil de executat la bolnavele care au leziuni vaginale asociate mari, inflamatorii sau cicatriceale; uneori nici măcar examenul digital nu este posibil.

Între alte examene complementare notăm cistoscopia, obligatorie ori de cîte ori vezica urinară poate înmagazina suficient lichid, ceea ce de fapt se întîmplă foarte frecvent. La umplerea vezicii participă chiar vaginul, unde apa stagnează datorită închiderii orificiului vaginal inferior. Cistoscopul (unii preferă uretroscopul) pune cu ușurință în evidență orificiul fistulos, detaliindu-l anatomic, aspectul mucoasei vecine și precizează — element foarte important — sediul meatelor ureterale față de marginile fistulei. La nevoie acestea vor fi identificate prin injectarea intravenoasă de indigocarmin, eventual vor fi cateterizate pentru a se demonstra permeabilitatea. În alte cazuri orificiul patologic fistulos se distinge greu sau se confundă cu numeroasele trabeculaţii endovezicale sau cicatrice de la operaţii prealabile, după cum leziunile de cistită hipertrofică şi hemoragică fac dificilă examinarea. Şi fistulele vezico-vaginale mari, în care vezica urinară nu poate să ţină apa, pot fi examinate cistoscopic. Se introduce în vagin o sondă Foley nr. 28, se destinde balonetul cu 20 ml lichid şi se trage spre introitus, provocînd ocluzia cavităţii. Acum vaginul se poate umple cu lichid, care va destinde şi vezica. Cistoscopul poate fi introdus şi în vagin prin cateterul Foley.

Calculii endovezicali, capetele de Pezzer restante, granuloamele de corp străin se adaugă la dificultăţile de recunoaştere a comunicării patologice în caz de cistită asociată.

Cistografia are utilitate evidentă (de repleţiune şi micţională), mai ales în cazurile cu traiect intermediar lung, cînd orificiul vezical poate fi situat sus, spre calotă, iar cel vaginal mult mai distal.

Alt examen complementar obligatoriu este urografia intravenoasă, care pune în evidenţă starea aparatului urinar superior, aspectul lui normal în caz de fistulă necomplicată sau dimpotrivă, uretero-hidronefroză în caz de prindere a meatului ureteral în marginile scleroase ale fistulei, respectiv în interesările directe ale ureterului prin traumatismul operator, fibroză retroperitoneală, fistulă ureterovaginală directă etc.

Aşa după cum am mai menţionat, unele situaţii impun cateterismul ureteral retrograd sau ureteropielografia cu sonda butonată.

20.2.4. DIAGNOSTICUL DIFERENŢIAL AL FISTULELOR VEZICO-VAGINALE

Dacă diagnosticul este evident în cazul fistulelor mari, cu debit vaginal continuu şi suprimarea micţiunilor, nu acelaşi lucru se poate spune despre fistulele mici, parţial continente, cu pierdere urinară minimă, intermitentă. Cea mai frecventă confuzie se face cu incontinenţa ortostatică urinară de efort, mai ales că unele fistule vezico-vaginale foarte mici survin la bolnave care au şi incompetenţa colului vezical.

Anamneza atentă şi examenul obiectiv corect vor putea înlătura confuzia. Cu bolnava în poziţie ginecologică se va inspecta meatul uretral în timpul efortului de tuse şi se va face manevra Bonnex, care suprimă pierderea urinară cînd colul vezical este incompetent. În cazurile dubioase, cistoscopia şi cistografia din faţă şi laterală, eventual cu şirag de perle radioopace în vezică, vor preciza diagnosticul.

În lotul nostru, 3 bolnave cu fistulă vezico-vaginală fuseseră anterior operate pentru presupusă incontinenţă urinară, datorită faptului că nu fuseseră corect examinate.

Fistula uretro-vaginală se manifestă prin pierderi de urină doar în momentul micţiunii, între micţiuni bolnava fiind continentă şi uscată. Orificiul vaginal al fistulei este situat mai jos în comparaţie cu fistulele vezico-vaginale clasice.

Concomitent, tactul vaginal pune în evidenţă leziunile uretrale asociate cauzei care a produs fistula: chist suburetral abcedat cu periuretrită, diverticul uretral operat etc.

Uretroscopia şi uretrografia aduc precizările necesare diagnosticului.

Fistulele uretero-vaginale unilaterale se manifestă prin micţiuni normale, însoţite de pierderi permanente de urină prin vagin. La examenul obiectiv se constată că orificiul fistulos este situat mai sus decît obişnuit, într-unul din fundurile de sac laterale ale vaginului sau în tranşa de sutură vaginală în caz de histerectomie totală.

În caz de dubiu se va injecta intravenos indigocarmin, urmărindu-se zona vaginală suspectă, expusă cu ajutorul valvelor. Manevra celor două tampoane vaginale de vată aduce precizări suplimentare. Se introduc două tampoane de vată în vagin, unul profund, altul mai superficial. Se destinde vezica urinară cu apă sterilă colorată cu albastru de methylen. În caz de fistulă uretro-vaginală, tamponul superior nu se colorează.

Probe evidente aduce urografia intravenoasă. Deoarece fistulele uretero-vaginale sînt aproape totdeauna obstructive, urografia va arăta dilataţia pielo-ureterală supralezională. În foarte puţine cazuri fistula este suplă şi drenează urina fără să creeze hiperpresiune retrogradă, astfel că urografia poate să rămînă normală. Inversînd raţionamentul, înseamnă că urografia patologică certifică fistula uretero-vaginală, dar cea normală nu o exclude.

Există şi cazuri cu fistulă vezico-vaginală tipică, asociată cu fistulă vezico-ureterală unilaterală, care pun la încercare perspicacitatea operatorului.

Tot greu de diagnosticat sînt şi fistulele uretero-vaginale bilaterale, în care pierderea urinară pe cale vaginală este de asemenea totală, permanentă, cu suprimarea micţiunilor. Examenul local, care arată sediul foarte înalt al fistulelor, în domul vaginal sau în cicatricea de colpectomie, dar mai ales urografia şi cistoscopia vor preciza diagnosticul: prima va demonstra suferinţa uretero-pielică bilaterală, iar a doua, integritatea rezervorului.

Fistulele vezico-uterine sînt de cele mai multe ori chirurgicale, au sediu înalt pe vezică şi uter (sînt supraistmice de obicei) şi se manifestă prin incontinenţă urinară intermitentă, incompletă, asociată cu hematurie menstruală (menourie); cel puţin aceasta este descrierea clasică. Unul din cazurile noastre s-a manifestat prin incontinenţă totală, cu suprimarea micţiunilor şi amenoree. Fistula vezico-uterină a survenit a 4-a zi după operaţia cezariană şi a fost agravată de operaţii incorecte, una de histeropexie, alta de colpoperineorafie anterioară, destinate să înlăture ceea ce s-a presupus că este incontinenţă de urină ortostatică.

Au fost citate sporadic şi fistule uretero-uterine, cu aceleaşi manifestări ca fistulele uretero-vaginale unilaterale. Urografia, histerografia şi cistoscopia vor elucida diagnosticul.

Rareori, fistulele uro-intestinale sau genito-intestinale pot crea confuzii cu fistulele vezico-vaginale. În statistica noastră este menţionat un caz de fistulă uretero-ileală apărută după cezariană efectuată pentru sarcină în luna a IV-a la o bolnavă cu antecedente de tuberculoză pulmonară şi genitală. Caracterul apos al scurgerilor vaginale a sugerat pentru scurtă vreme pierderea urinară.

Altă bolnavă a avut un limfosarcom ileo-cecal, cu fistulă complexă spontană ceco-vezico-vaginală, vindecată chirurgical prin pelvectomie anterioară şi hemicolectomie dreaptă, dar cu recidivă neoplazică locală rapidă, deşi bolnava a fost iradiată şi tratată complex cu citostatice.

20.2.5. EVOLUȚIE

Lăsate să evolueze spontan, fistulele vezico-vaginale persistă indefinit și generează complicații locale sau/și regionale, cea mai de temut fiind pielonefrita ascendentă recidivantă sau trenantă. Rinichiul poate fi distrus pe tăcute, dar retenția septică renală sau episoadele de bacteriemie pot să amenințe viața bolnavei.

Chiar dacă nu se complică prin suferință renală sau infecție, umezeala cronică și mirosul de urină modifică starea psihică a bolnavei, o face infertilă și o handicapează social.

Cu totul excepțional, o fistulă mică se poate închide spontan sau prin simplu drenaj vezical prin cateter permanent, mai ales dacă s-au cauterizat marginile orificiului. De aici rezultă că singurul tratament logic și eficient al fistulelor vezico-vaginale rămîne *tratamentul chirurgical.*

20.2.6. TRATAMENTUL CHIRURGICAL

Dacă asupra acestei probleme toate opiniile concordă, în privința modului de realizare există încă multe controverse, unii chirurgi închid numai vezica, alții numai vaginul; unii preferă în exclusivitate calea abdominală de abord, alții, și anume ginecologii, numai calea vaginală.

S-a spus că fistula vezico-vaginală trebuie rezolvată pe acolo pe unde s-a produs, ceea ce ar însemna ca fistulele obstetricale să fie atacate pe cale vaginală, cele chirurgicale pe cale abdominală. Urologii, obișnuiți cu ceea ce este de așteptat, utilizează cu predilecție calea transvezicală. Există și chirurgi care nu ezită să combine calea transvaginală cu cea transvezicală (J. Stuart Taylor).

În realitate, soluția chirurgicală trebuie să fie mult mai eclectică, fiecare caz impunînd o atitudine individualizată.

Mărimea fistulei, integritatea sau alterarea aparatului sfincterian vezical, calitatea țesuturilor perifistuloase, capacitatea vezicală, respectiv vaginală, starea aparatului urinar superior și — nu în ultimul rînd — natura fistulei, sînt tot atîtea elemente care condiționează calea de abord și tehnica de utilizat.

Cîteva principii sînt obligatorii. Enumerăm aici excizia marginilor cicatriceale ale fistulei, pînă se ajunge în țesut sănătos, dedublarea corectă a pereților vezicali și vaginali, închiderea ambelor breșe cu material rezorbabil fin și rezistent (eventual catgut cromat), prin puncte separate inversante, drenajul corect al urinei vezicale.

Alegerea momentului operator condiționează în bună măsură succesul intervenției. Pentru fistulele traumatice, chirurgicale și obstetricale se poate interveni imediat, țesuturile fiind suple și clivabile. Dacă s-a pierdut acest moment, se va aștepta minimum trei luni, pentru ca leziunile acute să retrocedeze și țesuturile învecinate să-și recapete rezistența.

Pregătirea locală comportă măsuri de igienă vulvo-vaginală, tratamentul cistitei, îndepărtarea firelor nerezorbabile procidente în vagin sau cavitatea vezicală, îndepărtarea calculilor sau a altor corpi străini, chimioterapia infecției urinare, eventual drenaj vezical prin cateter permanent, dacă în acest mod se suprimă scurgerea vaginală.

Fistulele mici se închid prin afrontarea, după avivare, a marginilor fistuloase, orientînd astfel suturile vezicală și vaginală astfel, încît să nu se suprapună, ci să fie perpendiculare.

Unii chirurgi separă cele două suturi cu epiploon pediculat, grăsime labială sau chiar foițe subțiri de aur. La nevoie se va recurge la răsturnarea marginilor în manieră Bracquehaye.

Fistulele mari pot fi obliterate cu material local (lambou vezical rotat, lambou peritoneal, mușchi bulbo-cavernos răsturnat (tehnica Martius), grăsime labială pediculată, sau cu material adus de la distanță, dar păstrîndu-și sursa sangvină nutritivă: lambou epiploic (procedeul Chiricuță) mușchiul gracilis.

Fistulele cervico-trigonale foarte mari, cu compromiterea aparatului sfincterian, impun închiderea vezicii sub protecția cistostomiei, urmată de trocardizare sau plastie pentru neouretră.

Fistulele gigante cu distrugerea completă a uretrei impun derivație urinară supravezicală, eventual în ansa ileală tip Bricker, urmată de alți doi timpi operatori, respectiv plastia vezicală de mărire, refacerea uretrei și restabilirea drenajului urinar pe calea normală.

De altfel, în cazurile operate anterior capacitatea vezicală se reduce treptat prin retracție scleroasă, ceea ce impune ileoureterocistoplastia sau chiar ileouretrocistoplastia.

În sfîrșit, fistulele gigante fără posibilități locale de reparație impun derivația urinară definitivă într-o manieră apropiată stării aparatului urinar superior și bolnavului, fie la piele (segment ileal Bricker, ureterostomie transureterală), fie tentativa de vezică rectală sau sfincterizarea transanală a ansei ileale purtătoare a ureterelor.

Afectarea ireversibilă a unui rinichi poate impune nefrectomia de necesitate.

Cele mai dificile probleme tactice și tehnice le pun fistulele neoplazice și postradice, care impun exereze lărgite și pentru care, în consecință, nu există soluție standard. Uneori devine necesară cistectomia totală sau viscerectomii asociate dacă radicalitatea oncologică o impune.

Inutil de adăugat că pentru fistulele radice se va efectua biopsia care să demonstreze sterilizarea țesutului neoplazic.

Deseori este necesară excluderea definitivă a vezicii din circuitul urinar, fie prin uretero-colostomie sau ureterostomie cutanată.

Pentru fistulele înalte, greu accesibile, s-a încercat chiar desființarea vaginului prin colpocleisis, dar rezultatele au decepționat.

Referindu-ne la calea de abord, personal am preferat calea largă transperitoneo-vezicală propusă de Dittel-Forgue-Legueu, la care am recurs în 39 de cazuri din numărul total de 47 operate între 1976 și 1982. Motivele opțiunii noastre au fost următoarele:

— toate fistulele erau recidivate, fiind operate în prealabil o dată sau de mai multe ori (6 operații anterioare fiind numărul maxim);

— multe dintre ele aveau un vagin impracticabil, strîmtorat, cu încrustații calcare pe fire nerezorbabile;

— a fost necesară deseori excizia colului uterin restant;

— ureterohidronefroza asociată a impus ureterocistoneostomia bilaterală;

— în unele cazuri s-a făcut histerectomie totală sau enterectomie de necesitate;

— în toate cazurile s-a folosit o meșă epiploică pediculată pentru separarea celor două cavități suturate;

pentru fistulele neoplazice și radice considerăm indicată această cale, deoarece permite explorarea amănunțită a întregii cavități peritoneale.

Cavitatea peritoneală a fost deschisă prin incizie largă pubo-supraombilicală. Micul bazin a fost eliberat de aderenţe prin disecţie; acum au fost practicate excizia colului uterin restant, histerectomia totală, anexectomia complementară sau alte viscerectomii.

Vezica urinară a fost deschisă franc, pe linia mediană, pînă la fistulă, ceea ce înseamnă de fapt şi deschiderea vaginului. Excizia marginilor fistuloase şi dezlipirea pereţilor celor două cavităţi s-a făcut la vedere, cu hemostază prin electrocoagulare. Disecţia subtrigonală a comportat grijă deosebită, ureterele fiind protejate prin catetere ureterale tot timpul intervenţiei.

S-a închis întîi cavitatea vaginală printr-un singur strat de fire separate de catgut cromat. Vezica a fost închisă totdeauna în două straturi cu acelaşi material şi ac atraumatic (catgut cromat 0), prin fire separate inversante. Între cele două cavităţi închise am insinuat totdeauna o meşă epiploică lungă, pediculată. Pelvisul a fost lăsat neperitonizat, fiind drenat cu tub scos abdominal prin contraincizie.

Vezica a fost drenată prin cistostomie exteriorizată în zona subperitoneală retrosimfizară, pentru 10 zile, după care am recurs la drenaj transuretral pentru alte 7—8 zile.

Cînd am făcut reimplantarea ureterelor, uni- sau bilateral, am lăsat şi splinturi ureterale exteriorizate transvezico-abdominal pentru 48—72 de ore.

S-a aplicat sistematic antibioterapia pre- şi postoperatorie, iar unele cazuri cu leziuni inflamatorii accentuate au fost în prealabil vaccinate şi pregătite prin tratament antiinflamator (Brufen peroral timp de 4—5 zile preoperator).

Evoluţia a fost simplă în toate cazurile. Nu s-a înregistrat nici o recidivă a fistulei. Într-un caz, recidiva neoplazică a provocat o nouă fistulă, care s-a închis prin progresiunea procesului neoplazic. Trei bolnave au acuzat incontinenţă urinară ortostatică şi de efort, dar la toate micţiunea s-a normalizat în mai puţin de două săptămîni. S-au înregistrat două eventraţii postoperatorii, iar în alt caz a fost necesară înlăturarea firelor de aţă cu care s-a cusut într-un strat aponevroza abdominală.

Calea vaginală, atît de recomandată de Picot, Couvelaire şi Moir, a fost utilizată în 5 cazuri. Ea oferă lumină foarte bună, cu deosebire asupra fistulelor joase, cu condiţia ca vaginul să fie suplu şi larg. În toate cazurile am efectuat incizia de relaxare Schuchardt, de o singură parte, care permite aducerea fistulei pînă la vulvă, astfel că disecţia se face la vedere, în suprafaţă şi nu în profunzimea vaginului. Pentru a fi eficace şi a permite o bună mobilizare, această incizie trebuie să secţioneze mucoasa, muşchiul pubo-coccigian, transversul perineului şi chiar parţial ridicătorul anal ipsilateral.

Nu sîntem pentru efectuarea bilaterală a acestei manevre, care nu este necesară şi nici pentru epiziotomia posterioară, ce poate interesa sfincterul anal. Cu anumită experienţă, pe această cale perineo-transvaginală se poate rezolva aproape orice fistulă, exceptînd doar pe cele care necesită derivaţii urinare.

Cazurile noastre au evoluat fără complicaţii. La calea transvezicală am recurs doar în trei cazuri, nefiind satisfăcuţi de cîmpul operator strîmt şi posibilităţile reduse de separare prin disecţie a celor două organe. Atragerea fistulei spre operator printr-o sondă Foley introdusă prin fistulă în vagin, după care se umflă balonetul, uşurează manevrele de disecţie.

Această cale are indicaţii limitate, fiind rezervată urologilor care se tem de peritoneu şi nu sînt familiarizaţi cu calea vaginală.

Fistulele ureterovaginale necesită de asemenea, în marea lor majoritate, rezolvare chirurgicală. Se închid foarte rar spontan, iar intubarea ureterului cu un cateter care va fi lăsat pe loc timp de 2—3 săptămîni eşuează de cele mai multe ori.

Intervenţia va fi efectuată pe cale înaltă abdominală, calea joasă fiind nepractică. Dacă rinichiul ipsilateral este de bună calitate, se va recurge la reimplantarea în vezica urinară a ureterului secţionat deasupra fistulei, printr-un procedeu care să evite refluxul vezico-ureteral. Sutura trebuie executată fără tensiune, la nevoie asociind disecţia de relaxare a vezicii urinare, ancorarea ei la fascia muşchiului psoas, deasupra vaselor iliace sau chiar efectuarea unui lambou tubulat în maniera Cassatti-Boari.

Pentru bolnavele vîrstnice sau cele cu stare precară din cauza neoplasmului, se va prefera nefrectomia pe partea afectată, cu condiţia ca rinichiul opus să fie normal. În reimplantările bilaterale, anastomozele vor fi protejate, ca măsură de protecţie, prin sonde ureterale, mai ales în caz de neoplasme iradiate.

Dacă rinichiul supraiacent fistulei are valoare funcţională scăzută, dar nu poate fi îndepărtat (leziune bilaterală, rinichi unic) operaţia de rezolvare a fistulei vaginale va fi fragmentată în doi timpi operatori, primul de ureterostomie cutanată, al doilea — dacă recuperarea funcţională permite — de reimplantare vezicală.

Fistulele ureterovaginale se rezolvă de obicei pe cale joasă, vaginală şi comportă închiderea prin lambouri alunecate sau răsturnate din vecinătate, suturate pe sondă tutore. În distrucţiile întinse se va recurge la confecţionarea unei neouretre din lambou vezical răsturnat (un fel de Cassatti-Boari orientat invers) sau chiar la neouretră intestinală. Trocardizările, atît de utilizate în deceniul trecut, au fost practic abandonate, deoarece se stenozau cu regularitate.

Într-un caz pentru care nu mai existau resurse, deoarece era interesat şi colul vezical, am recurs la excizia vezicală completă prin închiderea colului vezical şi vezicorectostomie, cu rezultat foarte bun.

Fistulele uretro-vezicale mici, care antrenează pierderi urinare vezicale reduse în timpul micţiunii, deci continente, fără alte complicaţii, pot fi lăsate neoperate.

Fistulele vezico-uterine sînt abordate de preferinţă pe cale transperitoneală. În funcţie de starea uterului, vîrsta femeii, natura fistulei etc., se recurge fie la separarea celor două organe prin disecţie şi închiderea separată a breşelor după avivare, fie la histerectomie şi închiderea breşei vezicale, cu sau fără plombaj epiploic sau capitonare prin lambou peritoneal.

În concluzie, se poate afirma că în prezent, fistulele vezico-vaginale continuă să rămînă o problemă de graniţă, care solicită în egală măsură urologul, ginecologul şi chiar chirurgul general.

Apreciem că atribuţiile principale revin chirurgului urolog, mai obişnuit şi mai competent în chirurgia organului care determină suferinţa majoră, vezica urinară.

Se poate afirma că numărul fistulelor obstetricale a scăzut sensibil în ultimele două decenii, scădere contrabalansată de creşterea celor neoplazice, radice şi chirurgicale.

Cheia rezolvării constă în sutura etanşă, fără tensiune în ţesut sănătos şi drenaj vezical suprapubian.

BIBLIOGRAFIE

1. BUCHSHAUM H. J., SCHMIDT J. D., PLATZ C., WHITE A. J. — (1978) Radiation cystitis, fistula and fibrosis, in Gynecologic and Obstetric Urology, ed. W.B. Saunders. Philadelphia-London-Toronto, p. 267—274.
2. DUFOUR B. (1972) — Fistules uro-génitales aquises. Enc. méd. Chir. p. 220, A. 10.
3. INGELMAN—SUNDBERG A. — (1980). Grafting in the Repair of Gynecological Fistulae. Tropical, *J. Obst.-Gynec.*, 1, 29—30.
4. KEEATEL W. C. — (1978) — Vesicovaginal and urethrovaginal fistulas, in Gynecologic and Obstetric Urology, ed. W. B. Saunders, Philadelphia-London-Toronto, p. 267—274.
5. MOIR J. C. — (1956) Personal experience in the treatment of vesicovaginal fistulas. *Am. J. Obst. Gynec.*, p. 71, 471—476.
6. STUART TAYLOR, J., HEWSON A. D., RACHOW P., TYNON P., WARD J. — (1980) Sinchronous Combined Transvaginal-Transvezical repair of vesicovaginals fistulas. *Aust. N. Z. J. Surg.*, p. 50, 23—25.
7. TEHAN T. J., NARDI J. A., BAKER R. — 1980), Complications associated with surgical repair of urethro-vaginal fistula, Urology, 15, 31—35.

20.3. INCONTINENȚA URINARĂ DE EFORT

Acest sindrom, propriu patologiei feminine, se caracterizează prin pierderea involuntară de urină provocată de efort. Pierderea urinară este intermitentă și legată exclusiv de efort. În restul timpului, bolnava este continentă și uscată.

Pierderea are loc numai în stare de repleţiune vezicală. Dacă femeia și-a golit vezica, pentru perioada imediat următoare va rămîne continentă, chiar dacă face efortul care, cu vezica plină, declanșează pierderea urinară. Pentru realizarea acestui tip de incontinență este deci necesar un anumit gradient de presiune intravezicală.

Efortul declanșator este variabil ca intensitate, de la unul important, pînă la simpla ridicare în picioare a bolnavei.

Pierderea este involuntară și nedureroasă; bolnava o surprinde numai cînd se udă pe coapse sau își umezește lenjeria.

Cantitățile de urină pierdută sînt variabile, de la cîteva picături, pînă la jet urinar bogat, care obligă femeia să se schimbe imediat sau să poarte în permanență un tampon protector.

Acest tip de incontinență a mai fost denumit și ortostatică, denumire inexactă într-o anumită măsură, deoarece bolnava poate să piardă urina și cînd stă culcată, dacă face efortul declanșator.

Denumirea de incontinență urinară de stres este inutilă, termenul românesc fiind foarte sugestiv.

Din punct de vedere fiziopatologic, incontinența urinară de efort se detașează cu precizie de alte tipuri de incontinență printr-un element esențial: structura neuromusculară a aparatului de contenție urinară este normală.

Pentru explicarea mecanismului sînt necesare unele reactualizări anatomice, funcționale și fiziopatologice.

Vezica urinară feminină are capacitate funcțională mai mare decît cea masculină și este educată pentru micțiuni mai rare.

Mobilă în sus și înapoi, vezica este fixată pe planul mușchilor ridicători anali de lamele conjunctivo-vasculare sagitale paramediane descrise de Farabeuf, care-i solidarizează baza la vagin, ca niște veritabili pilieri. Existența hiatului genital creează un important punct slab de rezistență în planșeul ridicătorilor anali.

Uretra este scurtă, aproximativ 4 cm, și din punctul de vedere al structurii se împarte în două porțiuni:

— porțiunea proximală, care vine în contact anterior cu porțiunea subpubo-vezicală a lamelor parasagitale și cu fasciculele pubo-cocigiene ale ridicătorilor, formînd un fel de sfincter superior. Această porțiune se găsește deasupra planului ridicătorilor și suferă influențele presiunii intraabdominale;

— uretra distală este fixată la arcada subpubiană prin ligamentele subparauretrale și are un sfincter striat bine individualizat.

Direcția în jos și ventral a uretrei, denumită și axa uretrală sau unghiul de înclinație ar avea un anumit rol în continența urinară.

Inițial s-a crezut că scurtarea uretrei (din motive diverse) favorizează apariția incontinenței urinare, opinie care astăzi nu mai este acceptată, deși persistă încă un număr de operații care urmăresc alungirea uretrei. Mai importantă este însă presiunea endouretrală în uretra proximală, care în mod normal este egală sau depășește presiunea endovezicală (măsurată prin uretrocistometrie).

Porțiunea fixă a vezicii urinare, cu origine embriologică și inervație deosebite față de detrusor, are o structură complexă. Astfel, la trigon s-a descris (Nutch) placa bazală, formată din încrucișarea fibrelor circulare mijlocii ale detrusorului cu cele provenite din mușchiul trigonal descris de Kalischer și care se întinde de la bara interureterală pînă la marginea posterioară a colului vezical. Deasupra plăcii bazale se găsește trigonul superficial format de fibrele longitudinale uretrale, grupate în mușchiul intertrigonal Mercier și mușchiul Bell, care sar peste colul vezical pentru a se însera în uretra proximală, pe creasta genitală.

La nivelul jumătății anterioare a uretrei proximale, fibrele longitudinale ale detrusorului (care de fapt se continuă pe toată lungimea uretrei) formează o densificare sub forma unei jumătăți de sfincter, bine individualizat față de semicircumferința posterioară.

Mucoasa trigonală este bogată în celule hormonodependente, iar zona colului vezical este prevăzută cu mulți alfa-receptori, a căror stimulare ar contracta sfincterul cervical, asigurîndu-i închiderea. Între placa bazală vezicală și axul uretral se formează un unghi posterior vezico-uretral, cu deschidere aproximativă de 90—100°, care intervine în mod hotărîtor în continența vezicală. Acest unghi poate fi apreciat pe uretrocistograme din profil și reprezintă un element de bază atît pentru diagnosticul, cît și pentru terapeutica incontinenței urinare de efort.

Din cele descrise rezultă că în mod normal continența este asigurată de ocluzia fiziologică a colului vezical și uretrei, care rămîn închise pe toată durata umplerii progresive a vezicii urinare. În momentul atingerii capacității ei fiziologice, placa vezicală bazală se contractă, luînd punct fix de sprijin pe buza anterioară a colului vezical, ceea ce deschide hemicircumferința lui posterioară și o coboară. Concomitent, trigonul se scurtează, unghiul vezico-uretral posterior se șterge și se formează o pîlnie trigonală cu vîrful spre uretră, în care pătrunde urina. În acest moment, detrusorul se contractă și sfincterul striat uretral se relaxează, ceea ce permite expulzia urinei exclusiv de-a lungul uretrei, cu direcția spre exterior. Contracția simultană și a trigonului superficial, face ca fibrele musculare uretrale, avînd punct de sprijin în creasta genitală din uretra proximală, să se scurteze, ceea ce închide ermetic fantele meatelor ureterale, împiedicînd refluxul urinii din vezică în uretră.

Dacă micțiunea nu poate să aibă loc sau trebuie întreruptă, contracția voluntară a sfincterului striat uretral și ridicătorilor anali împinge în sens cranial joncțiunea vezico-uretrală, pîlnia bazală vezicală se șterge, placa bazală devine lineară, unghiul vezico-uretral posterior se reface, axul uretral se verticalizează și detrusorul se relaxează. Toate aceste modificări de proporție pot fi înregistrate cu exactitate pe uretrocistogramă, coroborată cu colpografia, eventual cu uretrocistomanometria, care evidențiază balanța tonică dintre factorul de expulsie, detrusorul și complexul de continență cervico-uretral.

Studiul comparativ al datelor furnizate de aceste metode arată, în esență, următoarele:

— factorii care condiționează incontinența urinară de efort sînt exclusivi mecanici, fiind reprezentați în ansamblu de alterarea mijloacelor de fixare a regiunii cervico-uretrale la pereții abdomino-pelvieni;

— factorii neuromusculari nu au nici o contribuție, fiind normali.

În funcție de modalitățile prin care factorii mecanici citați provoacă pierderea urinară, au fost descrise mai multe forme:

1. Forma denumită „P", de la „posterioară" sau tipică, cea mai frecventă (cuprinde aproximativ 70—75% din toate cazurile); se caracterizează prin aspect normal în timpul repausului și cervicocistoptoză de efort; colul vezical coboară sub orizontala subpubiană, deci sub planul ridicătorilor anali. Cauza rezidă (Bethoux) în slăbirea mijloacelor de fixare posterioară ale colului vezical;

2. Forma denumită „A", de la „anterioară", prezintă tot aspect relativ normal în timpul repausului (sau aspect infundibular al colului vezical — Bethoux), dar în efort, colul vezical se deschide larg, iar uretra ia un aspect de pîlnie. Acest aspect a fost descris sub numele de vezicalizarea uretrei (Langreder), care rămîne verticală și se instalează drept consecință a scurtării mijloacelor de fixare anterioară a colului vezical, fie pierderii sprijinului exercitat de chinga mușchilor ridicători anali.

Cele două forme descrise se pot asocia într-o a treia formă mixtă, în care cervicocistoptoza însoțește vezicalizarea uretrei.

Alți specialiști (Green) acordă importanță diagnostică decisivă măsurării unghiului uretro-vezical posterior față de înclinația pe axa uretrală. Plecînd de la variațiile deschiderii acestuia, se descriu două forme de incontinență urinară de efort:

— tipul I, caracterizat prin dispariția sau ștergerea foarte importantă a unghiului uretro-vezical posterior, dar cu unghiul de înclinație față de verticala axei uretrale normal sau mai mic de 45° (normal 10—30°); corespunde tipului „P" din prima clasificare;

— tipul II comportă de asemenea pierderea unghiului posterior, dar unghiul de înclinație este mai mare de 45° (fig. 20.1).

20.3.1. ETIOPATOGENIA INCONTINENȚEI URINARE DE EFORT

Luînd ca tip de descriere varianta „P", cea mai frecventă, se constată că aceasta se instalează la femeia matură, între 30 și 60 de ani, de obicei după naștere, fiind foarte rară la nulipare sau femeile foarte vîrstnice.

Contribuţie patogenică pot să aibă şi unii factori congenitali, cum sînt deformările bazinului osos, slăbirea de diverse cauze a pilierilor vezicali sau hipoplazia de cauză nervoasă a ridicătorilor anali; rolul hotărîtor îl au însă factorii cîştigaţi, în ordine fiind citaţi traumatismul obstetrical şi intervenţiile chirurgicale care modifică anatomia locală (colpohisterectomia, amputaţii rectale abdomino-perineale, colpocleisisul median etc.), fie că fixează prin aderenţe semicircumferinţa anterioară a colului vezical la simfiza pubiană, fie că desfiinţează suportul posterior al ridicătorilor anali, permiţînd ştergerea buzei posterioare a colului vezical şi prăbuşirea plăcii bazale.

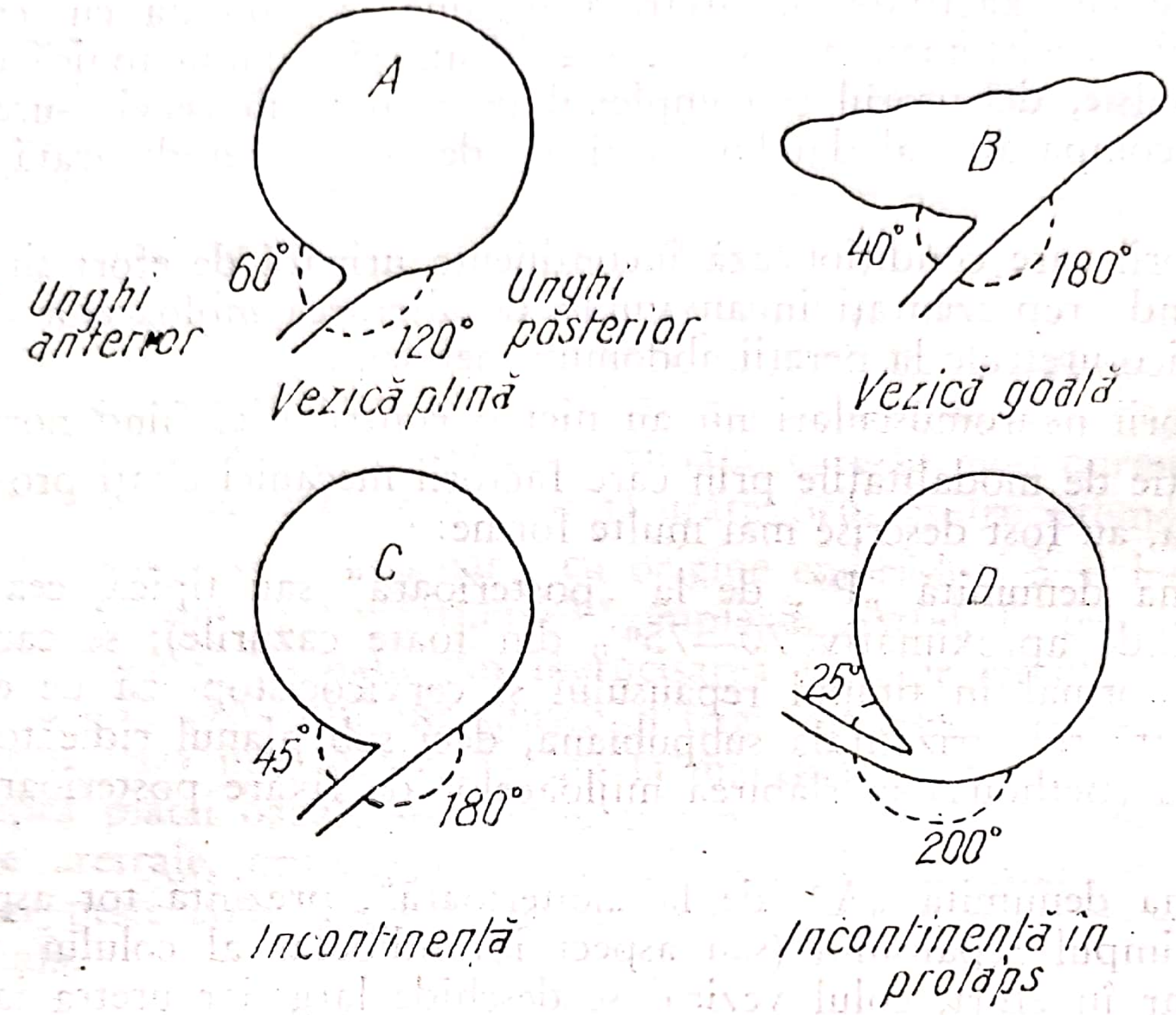

Fig. 20.1. — Unghiul vezico-uretral normal şi în incontinenţa urinară.

Unele incontinenţe urinare de efort sînt mascate de prolapsul genital şi se manifestă clinic numai după rezolvarea chirurgicală a prolapsului.

În alte cazuri, dezvoltarea unei tumori pelviene voluminoase dislocă cranial colul vezical şi împiedică instalarea incontinenţei urinare, care va deveni evidentă după exereza tumorii pelviene (fibrom uterin, chist ovarian etc.).

20.3.2. SEMNE CLINICE

Simptomatologia incontinenţei urinare de efort rezultă din însăşi definiţia sindromului: pierderea intermitentă de urină provocată de un efort care presupune contracţia musculară abdominală sau schimbarea de poziţie. Pierderea are loc numai dacă vezica conţine urină, deci la un oarecare interval de timp de la micţiunea precedentă, nefiind precedată de senzaţia de a urina.

Efortul declanşator este variabil ca intensitate; astfel: ridicarea sau transportul unei greutăţi, alergare, sărituri sau mers simplu, tuse, strănut, rîs, schimbarea de poziţie, într-un cuvînt orice efort care presupune contracţia musculaturii abdominale şi a diafragmului, deci care determină creşterea presiunii intraabdominale.

Din acest punct de vedere se disting trei categorii clinice de incontinenţă urinară de efort:

— incontinenţă de gradul I, care apare la efort muscular important (tuse, săritură etc.);

— cea de gradul II presupune un efort mai mic (mers pe jos);

— gradul III desemnează pierderea care apare la simpla schimbare de poziţie (de la clino- la ortostatism de pildă, deci fără efort aparent).

Suferinţa bolnavei este mai curînd psihică decît fizică: disconfortul creat de umezeală şi mirosul urinar neplăcut, care o obligă să se protejeze şi, de la caz la caz, să-şi restrîngă activitatea socială, să se izoleze la început de soţ, mai tîrziu de întreaga familie sau să-şi reducă activitatea fizică.

Modul de reacţie al femeii faţă de această invaliditate psihosocială este variabil şi strict individual. Unele răspund violent la pierderi neînsemnate, altele tolerează vreme îndelungată şi nu solicită decît tardiv ajutorul medical, cînd leziuni vulvo-perineale de maceraţie provoacă usturimi insuportabile.

Examenul obiectiv începe cu interogatoriul foarte minuţios al bolnavei. Vor fi notate condiţiile de apariţie a incontinenţei, relaţiile cu alte stări patologice eventuale, calitatea micţiunilor, aspectul urinii, apoi modalitatea pierderii urinare şi tot ce ne poate dezvălui elemente suplimentare de diagnostic pozitiv sau diferenţial. După examenul fizic general obişnuit, în care vor fi notate operaţiile abdominale şi perineale antecedente, bolnava va fi invitată ca, din poziţia stînd, cu membrele inferioare moderat depărtate, să facă unul din eforturile care obişnuit provoacă pierderea urinară (tuse, săritură etc.). Observaţia directă notează felul cum se pierde urina: jet proiectat, urină care se prelinge în picătură etc. Dacă nu are loc pierderea urinară, sînt două posibilităţi: vezica urinară este goală, suferinţa fiind alta decît incontinenţa urinară de efort. În prima eventualitate se urcă bolnava pe masa ginecologică şi se instalează în vezică 150 ml ser fiziologic călduţ+20 ml soluţie 2% acid boric. Bolnava repetă efortul declanşator, în care timp examinatorul inspectează, prin îndepărtarea labiilor mari, meatul uretral extern, notînd felul pierderii urinare. Cu valva posterioară Collin se depliseză vaginul, apăsînd ferm furcula vulvară şi se pune în evidenţă un eventual prolaps anterior. Insinuînd extremitatea valvei în fundul de sac vaginal posterior, se împinge colul uterin spre simfiza pubiană. Dacă această manevră suprimă pierderea urinară în timp ce bolnava face efortul declanşator, înseamnă că avem de a face cu o incontinenţă de tip posterior.

O manevră asemănătoare se poate face cu o pensă lungă curbă, cu braţele protejate, care sînt plasate deschise, în fundurile de sac vaginale laterale. Împingerea colului uterin spre promontoriu suprimă incontinenţa, ceea ce are aceeaşi semnificaţie ca mai înainte. Prin manevra Bonney, indexul şi mediusul plasate intravaginal de-a lungul uretrei, se împinge colul vezical spre simfiza pubiană. Prin deplasarea lui cranială şi ventrală, pierderea urinară nu se mai reproduce, ceea ce înseamnă confirmarea datelor semnalate.

Dacă aceste manevre nu au nici o influenţă asupra incontinenţei urinare, fie că patogenia acesteia este de tipul „A“ sau mixtă, fie că este vorba de o insuficienţă sfincteriană de alt tip, prin tact vaginal şi rectal se va aprecia, pe lîngă starea organelor genitale interne, tonusul muşchilor ridicători anali şi al sfincterului anal.

În continuare, bolnava va fi investigată complet din punct de vedere urologic, cea ce înseamnă, pe lîngă analizele obişnuite de urină, din care nu trebuie să lipsească urocultura, urografia intravenoasă, cu atenţie particulară la clişeele cistografice din faţă, profil, în efort de împingere abdominală (proba Valsava), precum şi cistouretrografia micţională. Se va aprecia, în acest fel, gradul de cervico-cistoptoză, modalitatea deschiderii colului vezical, aspectul uretrei etc.

Dacă bolnava are prolaps anterior, manevrele descrise sînt pozitive, iar cistograma arată descensus vezical; putem opri investigaţiile aici, deoarece diagnosticul de incontinenţă urinară de tip posterior este aproape sigur. În caz contrar se va recurge la colpocistogramă, cistogramă cu lanţ de perle radio-opace, evntual uretro-cistomanometrie.

Pentru cazurile greu interpretabile, examenul neurologic şi uretro-cistoscopia pot să aducă precizările necesare.

20.3.3. DIAGNOSTICUL DIFERENŢIAL

Se va face cu:

— *fistulele vezico-vaginale.* Cele cu dimensiuni mari antrenează pierderea totală a urinii pe cale vaginală şi suprimarea micţiunii, astfel că nu pun probleme diagnostice. Cele mici provoacă pierdere urinară intermitentă sau chiar de efort şi menajează micţiunea, astfel că vor fi luate în considerare. Examenul vaginal cu valvele, proba tamponului vaginal cu colorarea urinii, cistoscopia, testul roţii înţepate (descris în secţiunea 20.2.3), antecedentele obstetricale sau chirurgicale etc., vor face diferenţierea necesară:

— *fistulele uretero-vaginale* unilaterale se manifestă prin micţiuni normale şi pierdere urinară continuă pe cale vaginală. Ele sînt, în majoritate, postoperatorii; examenul atent, proba celor două tampoane vaginale şi urografia le vor pune în evidenţă. Fistulele uretero-vaginale provoacă pierdere urinară vaginală numai în timpul micţiunii şi se evidenţiază la examenul local, uretrografie, eventual uretro-cistoscopie;

— *ureterul ectopic* cu implantare în uretră sau în vagin este o anomalie congenitală, care se manifestă prin asocierea incontinenţei urinare permanente fără efort cu micţiuni normale. Se depistează la copilul mic, îndată ce micţiunea s-a corticalizat sau cu ocazia complicaţiilor urinare pe care le generează, de obicei infecţioase;

— *diverticulul uretral*, afecţiune tot congenitală, poate retenţiona urină, care se evacuează între micţiuni, provocînd confuzii cu incontinenţa la efort. Tactul vaginal îl pune în evidenţă ca o formaţiune suburetrală rotunjită; prin apăsarea lui, se poate evacua urină prin meatul uretral. Poate fi vizualizat pe uretrografia de profil şi uretroscopie.

Acelaşi aspect şi aceeaşi manifestare le are chistul suburetral comunicant;

— *sindromul de uretră scurtă* congenitală sau dobîndită după traumatisme obstetricale sau chirurgicale, antrenează pierdere de urină permanentă la efort, în repaus şi chiar în clinostatism. Survine cînd uretra măsoară mai puţin de 2 cm lungime. Se corectează prin operaţii care alungesc uretra (Leadbetter, Lepides etc.). Prin opoziţie, *megauretra*, însoţită sau nu de megavezică, poate stoca urina care să se scurgă între micţiuni, creînd confuzii;

— *micţiunea imperioasă* este provocată de cervico-trigonite, uretrite, cistite, vaginite acute sau unele operaţii pelviene şi nu este totdeauna însoţită de durere și disurie, care să atragă atenția asupra sindromului inflamator acut cauzal;

— *afecțiuni ale sistemului nervos,* ca scleroza în plăci, neuropatia diabetică etc., pot provoca tulburări de evacuare vezicală, fie de tipul distensiei paralitice sau, dimpotrivă, hiperiritabilitatea detrusorului, care determină pierderi involuntare și incontrolabile de urină;

— *disinergia detrusorului,* denumită și detrusor iritabil sau detrusor instabil, este o afecțiune psihosomatică, manifestată prin pierderi importante de urină, apărînd predominant ziua, indiferent de poziție sau efort, mai curînd fără legătură cu efortul și însoțită de anxietate, stări depresive. Un semn important pentru a o diferenția de incontinența de urină, pe lîngă cistometria care arată contracții spontane, neinhibate de detrusorul instabil, constă în observarea pacientei în timpul micțiunii: jetul urinar nu poate fi oprit voluntar, manevră posibilă în caz de incontinență urinară. Afecțiunea, cunoscută și sub numele de disinergia Hodgkinson, nu are indicație chirurgicală, orice fel de operație agravînd-o.

În diagnosticul diferențial trebuie să includem și afecțiunile vezicale, ca cistita cronică, litiaza vezicală, alți corpi străini vezicali, vezica mică după tuberculoză, cistita radică, cistita neoplazică sau de iradiație, pierderea capacității vezicale prin compresiuni exercitate de tumori pelviene, enurezisul, distensiile vezicale cu micțiuni prin regorjare, cistopatiile carențiale, endometrioza vezicală etc. Anamneza, examenul clinic și paraclinic, în care urografia complexă deține rol principal, cistoscopia vor aduce datele necesare diagnosticului exact.

Rezumînd, rezultă că datele examenului clinic, static, urografic și cistoscopic sînt normale în caz de incontinență urinară de efort, anomalia evidențiindu-se la probe clinice și radiologice dinamice, între care esențială rămîne uretrocistograma.

Odată diagnosticul pozitiv stabilit, investigatorul are obligația să precizeze mecanismul incontinenței urinare, cu alte cuvinte să definească tipul acesteia, fără de care nu poate face indicația terapeutică corectă.

20.3.4. TRATAMENT

Dacă elementul patogenic esențial al incontinenței urinare de efort este unul mecanic, constînd în dislocarea joncțiunii cervico-uretrale, cervico-cistoptoza, se deduce logic că singurul tratament eficace este cel chirurgical, care tot mecanic restabilește anatomia locală.

S-au descris multe procedee operatorii, prea multe ca toate să fie justificate; potrivit unor afirmații s-a depășit cifra de 200 de procedee. Cunoașterea mai bună a mecanismului incontinenței urinare, investigarea corectă a cazurilor, stabilirea variantei patogenice, adaptarea tehnicii operatorii la tipul de incontinență și aprecierea rezultatelor în timp au determinat simplificarea concepțiilor și gruparea tehnicilor în jurul a două elemente de bază pentru corectarea raporturilor anatomice locale modificate: cervico-cistopexia care restabilește unghiul posterior cervico-uretral și refacerea sprijinului vezical posterior.

În funcție de calea de abord, operațiile se împart în operații efectuate pe cale vaginală, pe cale abdominală retropubiană și operații mixte. Cele pe cale vaginală urmăresc obținerea unui sprijin cervico-uretral care să ridice colul vezical și uretra proximală, restabilind continența prin închiderea unghiului posterior. Asemenea operaţii întrunesc adeziunea majorităţii ginecologilor (era şi de aşteptat!), care le efectuează predilect ca primă operaţie.

Operaţiile abdominale şi mixte urmăresc cervico-cistopexia anterioară prin resuspendarea joncţiunii uretro-vezicale la peretele abdominal anterior în mod direct, indirect sau prin atragerea cu o ansă confecţionată din material autoplastic sau aloplastic.

Din operaţiile din prima categorie enumerăm:

— plicatura suburetro-cervicală Kelly-Marion pe cale vaginală; are proporţie mare de eşecuri (pînă la 30%), poate determina micţiuni imperioase, dificultăţi de urinare sau chiar necroză cervico-uretrală;

— în varianta Berkow se face plicatura suburetrală a muşchilor bulbocavernoşi, asociată cu transpoziţia anterioară a meatului uretral;

— Ingelman — Sunndberg izolează partea anterioară a fasciculelor pubococcigiene din ridicătorii anali, pe care le sutureză suburetral; operaţia este de execuţie delicată şi cu soliditate precară;

— operaţia Watkins — Wertheim — Schauta repune colul vezical în poziţie normală retropubică prin interpoziţia colului uterin;

— operaţia Spalding — Richardson obţine acelaşi lucru prin histerectomie subtotală vaginală şi interpoziţia istmului uterin;

— Green propune colporafia anterioară şi posterioară, precedată de histerectomia totală pe cale vaginală.

Cervico-cistopexiile directe, pe cale anterioară. Operaţia Perrin constă în fixarea pe cale abdominală a feţei anterioare a colului vezical şi vezicii urinare la teaca drepţilor abdominali, în zona suprapubiană.

Operaţia Lapides fixează uretra la teaca drepţilor, prin încărcarea transfixiantă cu fire rezorbabile. În afara fixării propriu zise, uretra se lungeşte pe seama peretelui anterior vezical cu aproximativ 1—2 cm. Am efectuat această operaţie o singură dată, într-un caz de recidivă după colpo-perineorafie anterioară şi posterioară, cu rezultat foarte bun. Totuşi, cu toată experienţa operaţiilor urologice, am avut destulă reţinere la trecerea transfixiantă prin lumenul uretral a firului de fixare (catgut!!), de teama eventualei fistule urinare.

Operaţia Léger este operaţia Perrin la care se asociază suspendarea vaginului anterior parauretral prin două benzi aponevrotice decupate din teaca posterioară a drepţilor abdominali.

Cervico-cistopexiile indirecte pe cale anterioară. Colpopexiile. Prototipul acestor operaţii este procedeul Marshall—Marchetti—Kranz, prin care se obţine fixarea retropubiană a vaginului la fibrocartilagiul simfizar, prin trei puncte de sutură cu fire nerezorbabile care încarcă fascia perivaginală la nivelul uretrei (parauretrei), aspectului anterior al colului vezical şi peretelui vezical supracervical. Procesul este foarte răspîndit datorită rezultatelor constant bune pe care le are, deşi nu este lipsit de unele complicaţii, cum sînt osteocondrita simfizară, slăbirea fixării pubiene, deci recidivă etc.

Operaţia Burch fixează domul vaginal de fiecare parte a vezicii la ligamentele Cooper. Am executat acest procedeu la 59 de bolnave în ultimii şase ani (1976—1981), de 17 ori ca primă operaţie, restul bolnavelor suferind între una şi şapte operaţii anterioare eşuate. Rezultatele au fost excelente, deoarece am înregistrat 58 de vindecări stabile şi o recidivă, care a fost rezolvată tot prin acelaşi procedeu. Drept complicaţii în această serie, au survenit o penetraţie vezicală care ne-a obligat la reintervenţie şi trei supuraţii la bolnave obeze, cu recidivă; într-un caz am scos firele nerezorbabile de fixare, fără să se compromită succesul operaţiei. Am păstrat sonda uretro-vezicală în medie patru zile. Dificultatea întîmpinată de bolnave la evacuarea vezicii după scoaterea sondei a fost trecătoare şi într-un fel a anunţat rezultatul bun al operaţiei.

Personal, preferăm acest tip de colpopexie pentru incontinenţă urinară de tip „P" oricărui alt procedeu, chiar dacă este vorba de reintervenţie, cu condiţia ca vaginul să fie larg, suplu, putînd deci să fie atras spre ramura iliopubiană.

În procedeul Robert vaginul este fixat de o parte şi alta a joncţiunii uretro-vezicale, la inserţia pubiană a ridicătorilor anali.

Procedeul Lee este o variantă a procedeului Marshall—Marchetti—Kranz, în care se deschide vezica urinară la nivelul domului, pentru a putea pune în poziţie corectă firele fixatoare paracervico-vezicale. Acest autor a mai propus o modificare, care constă în deschiderea antero-inferioară a vezicii şi a 2/3 superioare ale uretrei, care apoi este plicaturată prin fire inversate, ce vor servi ulterior la fixarea pubiană.

Granjan şi Parent suspendă joncţiunea la muşchii piramidali disecaţi şi răsturnaţi în spaţiul Retzius.

Scali efectuează suspensia vaginală la versantul extern al spinei pubiene cu ajutorul a doua bandelete de mersilen, pe care le încrucişează pe linia anterioară. Procedeul este simplu, dar chiar în mîinile autorului a înregistrat 10% eşecuri.

Procedeul Harer şi Gunther derivă din Marshall—Marchetti, cu deosebire că fixarea ţesuturilor paravaginale se face la faţa posterioară a peretelui abdominal anterior.

Cervico-cistopexiile anterioare prin frondă auto- sau heteroloagă. Iniţial au fost concepute pentru a fi executate pe cale mixtă, retropubiană şi vaginală, folosindu-se ca mijloace de suspensie lambouri musculare pediculate sau fasciale, cravatate sub joncţiunea vezico-uretrală pe care o atrag anterior refăcînd unghiul cervico-uretral posterior.

Calea exclusiv abdominală folosită de Michon sau exclusiv vaginală propusă de Delinotte au fost repede părăsite, ca insuficiente şi cu risc de rănire vezicală, ca şi materialul plastic de suspensie (Mersilen, Marlex-polipropilen), care este rigid, taie ţesuturile şi provoacă reacţii scleroase exuberante.

Procedeul tip a fost imaginat şi modificat pe parcursul a 10 ani de Giordano-Goebell — Frangenheim — Stoeckel şi constă din crearea a două benzi aponevrotice longitudinale din teaca drepţilor şi suturarea capetelor lor libere sub uretră, astfel ca să constituie o ansă rezistentă suburetrală, care suspendă anterior joncţiunea.

Procedeul Aldrige este similar, numai că lambourile aponevrotice sînt croite transversal.

Procedeul Read-Millin foloseşte o singură fîşie aponevrotică insinuată între uretră şi vagin, al cărui capăt liber este readus şi fixat suprapubian. Are avantajul aparent de a nu deschide vaginul, evitînd în consecinţă un timp septic, dar riscă să lezeze uretra, ceea ce este mult mai grav decît pătrunderea în vagin.

„Praştia" Oxford este procedeul care comportă o bandă aponevrotică liberă excizată din fascia lată, aşa cum au recomandat Zacharin şi Stallworthy, cravatată în jurul uretrei, cu capetele libere ancorate la teaca drepţilor abdominali. Gradul de tensiune al buclei aponevrotice este controlat fie prin înregistrarea profilului uretral de presiune (presiunea optimă fiind aproximativ 70—80 mm Hg) sau mult mai simplu, cu o sondă Foley nr. 12, al cărei balonet se umple cu 0,5 ml ser fiziologic; balonetul trebuie să treacă cu senzaţia uşoară de resori la locul cravatării uretrale. Cel mai delicat timp al operaţiei, de altfel simplu de executat, este suturarea lamboului aponevrotic la fascia pubo-cervicală, care se face pe cale vaginală, la locul încrucişării uretrei, pentru a-i opri deplasarea. Procedeul furnizează rezultate bune, dar pentru a nu trezi entuziasm exagerat, printre complicaţiile posibile trebuie citate necroza bandeletei şi eliminarea ei pe cale uretrală, fistula vezicală etc.

Procedeul Hodgkinson — Kelly foloseşte ligamentele rotunde secţionate lîngă uter şi suturate ca hamac suburetral.

Plecînd de la principiul fixării anterioare, dar cu creşterea solidităţii şi evitarea osteitei pubiene, Pereyra a descris un procedeu, imaginînd şi instrumentarul apropiat, prin care un fir rezistent de prolen este însăilat pe cale vaginală în spirală în ţesuturile parauretrale, de fiecare parte a uretrei; extremităţile firelor sînt aduse cu un ac special în spaţiul Retzius şi suturate la fascia abdominală, tensiunea firului fiind apreciată de un ajutor prin control uretroscopic.

Alte procedee intenţionează confecţionarea unei suspensii posterioare a planşeului vezical printr-o proteză aloplastică, realizînd simultan histero-cistopexia promontorială şi cervico-cistopexia anterioară indirectă.

S-ar părea că decizia chirurgului va fi foarte dificilă, avînd de ales între atîtea procedee, variante şi modificări tehnice. Cu toate acestea, respectarea cîtorva principii uşurează decizia terapeutică şi creşte şansele de reuşită chirurgicală. Astfel:

— nu vor fi operate bolnavele foarte tinere, nulipare, anxioase, cu pierderea urinară mică; gimnastica perineală, estroterapia şi portul intravaginal al unui tampon lubrifiat (recomandarea lui Siredey) fac inutilă operaţia;

— nu vor fi operate nici bolnavele foarte vîrstnice, cu ateroscleroză, puţin cooperante; se va recurge, cu rezultate satisfăcătoare, la portul unui pesar de volum convenabil;

— nu vor fi operate bolnave care au născut mai devreme de un an, deoarece ţesuturile perineale nu şi-au redobîndit calităţile chirurgicale necesare;

— se va stabili cu exactitate tipul de incontinenţă urinară, posterioară sau anterioară, precizare de care depinde alegerea procedeului operator;

— existenţa unui grad important de prolaps genital impune de asemenea un procedeu vaginal asociat cu histerectomie vaginală sau cervico-cistopexie indirectă, asociată cu histerectomie abdominală + colpo-perineorafie;

— pentru toate cazurile în care vaginul şi chinga ridicătorilor anali sînt normale, deci nu este necesar un timp vaginal de reparaţie, se va recurge la cervico-cistopexia indirectă anterioară;

— incontinenţa urinară de tipul „P" are cele mai multe şanse să fie stabil rezolvată, printr-o cervico-cistopexie indirectă Marshall — Marchetti sau Burch;

— pentru incontinenţa de tipul „A", fără prolaps genital sau relaxare perineală, se va recurge la vezico-uretroliza de tip Mulvany, cu succes nu prea sigur, sau mai curînd la operaţia Marshall — Marchetti.

Dacă însă există prolaps genital, se va efectua histerectomie vaginală + colporafie anterioară şi posterioară cu miorafia ridicătorilor + colpo-cistopexie Marchetti sau operaţia Marshall — Marchetti + histerectomie abdominală prin aceeaşi incizie + colpo-perineorafie anterioară şi posterioară.

La toate tipurile de operaţie, două sînt incidentele care trebuie evitate: dilacerarea vezicii urinare şi hemoragia prin lezarea plexurilor venoase periuretrale şi vezicale. În primul caz, plaga vezicală se închide etanş, preferabil sub drenaj suprapubian (cistostomie). Sîngerarea va fi controlată nu prin tentativă de clampare, care eşuează în plexul venos retropubian, ci mai curînd prin surjet hemostatic. Îngrijirea postoperatorie comportă precauţiile obişnuite ale unei operaţii pe aparatul urinar; se va menţine debitul urinar peste 1 500 ml în 24 de ore, controlînd permeabilitatea cateterului. La scoaterea acestuia, se va urmări calitatea evacuării vezicale, monitorizînd mărimea eventualului reziduu vezical.

Asemenea operaţii nu trebuie să aibă mortalitate, chiar dacă se asociază un timp operator major, cum este histerectomia. Morbiditatea este dominată, cum era şi de aşteptat, de riscurile cateterului vezical permanent, respectiv de infecţia urinară. Deoarece urmările postoperatorii necomplicate sînt de obicei afebrile, cîtă vreme vezica este cateterizată nu se vor administra antibiotice majore, poate cel mult sulfamide cu spectru urinar sau — şi mai bine — antiseptice urinare. La scoaterea cateterului, se vor lăsa în vezică 20 ml soluţie acid boric 3% şi se va controla urocultura. Antibioterapia ţintită devine legitimă numai dacă urocultura se pozitivează.

Majoritatea autorilor, cărora ne-am alăturat şi noi într-o publicaţie recentă (Chirurgia, 1981), preferă drenajul prin cistostomie, care permite vindecarea mai rapidă, menajează uretra şi previne multe din dificultăţile evacuării vezicale la suprimarea drenajului. Desigur că vechiul tip de cistostomie, cu sondă Pezzer groasă, este traumatizant şi nu este necesar. Drenajul prin contraincizie „à la Novac“, dar mai ales cistostomia cu tub subţire multiperforat are eficacitate remarcabilă, este foarte puţin traumatizant, iar orificiul vezical este atît de mic, se închide fără să mai fie nevoie de cateter uretro-vezical.

Dacă procedeul operator este bine adaptat cazului şi bine executat, rezultatele favorabile sînt foarte bune, mai ales pentru incontinenţa de tip „P“, putînd să atingă pînă la 95% reuşite. Totuşi, nu trebuie strigat „victorie“ prea devreme deoarece în primele 18 luni unele rezultate iniţial bune se degradează, astfel că, în multe statistici mari proporţia rezultatelor bune se stabilizează în jur de 50%.

Pentru incontinenţe de tip „A“, pentru care şi operaţiile sînt mai complicate, proporţia rezultatelor bune este mai mică, dar poate depăşi totuşi 75%.

În general nu ne vom grăbi să repetăm uretro-cistograma de control în primele luni. Trebuie să lăsăm ţesuturile pelviene să-şi recapete tonicitatea, să aşteptăm ca bolnava să-şi reia activitatea şi abia după un an şi jumătate putem afirma — de data aceasta cu certitudine — că s-a obţinut un rezultat bun.

Recidiva incontinenţei urinare se poate instala în două ipostaze clinice: foarte precoce după scoaterea sondei vezicale sau tardiv, după o perioadă mai mult sau mai puţin lungă de continenţă bună.

Incontinenţa urinară recidivată precoce pune două probleme: ori execuţia chirurgicală a fost incorectă şi operatorul nu a reuşit să refacă anatomia dereglată, ori nu a fost vorba de incontinenţă urinară de efort, ci de alt tip de pierdere urinară. În ambele cazuri vom atenua dezamăgirea bolnavei şi vom temporiza reinvestigarea ei, pînă ce vindecarea ţesuturilor este deplină, urina a redevenit sterilă (în eventualitatea că s-a infectat), dar mai ales bolnava şi-a recîştigat echilibrul psihic, care o face aptă pentru o nouă operaţie. De fapt, asemenea cazuri nici nu pot fi etichetate ca recidive ale incontinenţei, ci ca persistenţa ei postoperatorie, deoarece într-un fel bolnava pleacă cu incontinenţă deja de pe masa de operaţie.

Incontinenţa recidivată care se instalează tardiv, după o perioadă de continenţă satisfăcătoare, semnifică mai curînd insuficienţa ţesuturilor bolnavei sau poate şi neglijarea unui element anatomic rămas nerezolvat în timpul primei operaţii (colporafie, histerectomie asociată etc.). Aceste recidive adevărate postoperatorii sînt împărţite de Hodgkinson în două categorii: unele sînt pur anatomice, iar colpo-cistograma găseşte aceleaşi elemente anormale (cervico-cistoptoza sub planul plăcii bazale vezicale etc.). A doua categorie de recidive cuprinde incontinenţele urinare compromise, la care se adaugă un element de complicaţie; disinergia detrusorului, cistita de iradiaţie, dar mai ales aşa numitul trigon „tracasat“ în urma operaţiilor anterioare.

Rezolvarea acestor recidive adevărate este mult mai dificilă. Unii operatori recurg de preferinţă la un procedeu de cravatare a colului vezical cu bandeletă aponevrotică excizată din fascia coapsei (Ridley). Rezultatele bune sînt date şi de colpopexia Burch în recidivele cu uretră scurtată şi distorsionată cicatriceal, dar uneori se poate dezvolta enterocel posterior (va fi prevenit prin obliterarea fundului de sac peritoneal, prin fixarea anterioară a colonului sigmoid).

Lee propune, sprijinîndu-şi propunerea cu rezultate încurajatoare, o modificare a procedeului Marshall — Marchetti, care comportă deschiderea vezicii urinare şi uretrei, urmată de plicatura uretrei şi colului vezical. Uretra poate fi plicaturată pe toată întinderea ei, aşa cum a recomandat Symmonds (1972).

Am mai subliniat că în statistica noastră operaţia Burch s-a dovedit satisfăcătoare pentru rezolvarea recidivelor (cu condiţia să nu existe şi prolaps genital asociat). Această opinie a fost deja exprimată în literatura de specialitate, în sensul că operaţiile pentru incontinenţă recidivată sînt mult mai greu de executat, au un număr mare de eşecuri, din care unele vor rămîne pentru toată viaţa; dar dacă este să oferim bolnavelor o şansă, aceasta este doar o operaţie retropubică.

BIBLIOGRAFIE

BETHOUX A., BETHOUX I. P., SCALI P., BLANDON J.. MADELENOT P. — (1975), Traitement de l'incontinence urinaire d'effort. Enc. Méd. Chir. 300, A. 20.

BETHOUX A., BETHOUX J. P., BLONDON J., GIRAUD B., COLAN I. C. — (1975) Incontinence urinaire d'effort. Enc. Méd. Chir., 300, A. 10.

BURCH J. C. — (1961), Urethro-vaginal fixation of Cooper's ligament for correction of stress incontinence, cistocele and prolapse. *An. J. Obstet-Gynecol.*, 81, 281—290.

SYMONDS R. E. — (1972). The suprapublic approach to anterior vaginal relaxation and urinary stress incontinence. Clin. Obstet. Gynecol., 15, 1 107—1 121.

LEE R. A. — (1978). Surgical procedures for recurrent stress incontinence, in gynecologic and obstetric urology, W. B. Philadelphia, 245—255.

GREEN T. N. — (1978), Urinary stress incontinence: pathophysiology, diagnosis and classification, in gynecologic and obstetric urology, Bucheobann, J. Herbert, Schmidt, J. D., Ed. Saunders, Philadelphia 162—187.

21. TUBERCULOZA GENITALĂ LA FEMEIE

Prof. dr. T. REBEDEA

Localizarea genitală ocupă primul loc, printre formele extrapulmonare ale tuberculozei.

21.1. ISTORIC

În procesul de acumulare a noţiunilor referitoare la tuberculoza genitală, ca şi în atitudinea terapeutică, au fost parcurse succesiv, patru etape importante:

1. O primă etapă debutează cu descrierea tuberculozei genitale făcută în 1761 de Morgagni, pe baza studiilor necroptice. Este o etapă a acumulării de date anatomo-clinice.

2. Etapa cuprinsă între 1883 şi 1932, punctată succesiv de cîteva momente mai importante:

— identificarea bacilului Koch în focarele lezionale genitale făcută de A. V. Cornil şi V. Babeş (1883);

— clarificarea primelor noţiuni asupra patogeniei bolii;

— introducerea chirurgiei radicale, în tratamentul tuberculozei genitale de Hegar (1886), susţinută mai tîrziu de J. L. Faure (1902).

3. În etapa următoare, dintre anii 1932 şi 1950, este iniţiat diagnosticul precoce al tuberculozei genitale. Se lărgeşte mult gama investigaţiilor paraclinice, prin introducerea biopsiei de endometru (Schocard şi Sharman), histerografiei şi bacteriologiei în sîngele menstrual.

Sînt descrise formele paucisimptomatice şi latente clinic, apar primele clasificări anatomo-clinice ale diferitelor forme de boală. Daniel publică în 1932 o monografie asupra tuberculozei genitale.

Terapeutica se îmbogăţeşte o dată cu introducerea curei sanatoriale (Brocq, Moulanguet, Gulbert Rochat, 1932), restrîngîndu-se treptat chirurgia mutilantă.

4. Ultima etapă, după 1950, este marcată de larga extensie a metodelor complexe de diagnostic, iar pe plan terapeutic de introducerea tuberculostaticelor, consfinţind triumful conduitei conservatoare în tuberculoza genitală.

21.2. INCIDENȚA TUBERCULOZEI GENITALE

Incidența reală a tuberculozei genitale este greu de apreciat. Formele cronice și latente ale acestei localizări a infecției tuberculoase sînt din ce în ce mai frecvente. Aproximativ 3/4 din tuberculozele genitale sînt diagnosticate în prezent la femei supuse unor investigații complexe, pentru stabilirea etiologiei sterilității. Cu siguranță, o proporție mai mare sau mai mică a formelor a- și paucisimtomatice scapă încă diagnosticului, prin neutilizarea unor metode corespunzătoare de investigație.

Pentru majoritatea autorilor care s-au ocupat cu studiul incidenței bolii, tuberculoza genitală reprezintă ceva mai puțin de 1% din totalul afecțiunilor ginecologice și 5—15% din patologia inflamatorie a aparatului genital feminin. Dacă o raportăm la numărul global al cazurilor de tuberculoză, pulmonară și extrapulmonară, localizarea genitală totalizează o proporție de 2%. Dacă se iau în considerare doar localizările extrapulmonare, proporția crește la 7—10%.

Pentru diverși autori boala s-ar afla la originea a aproximativ 5% din cazurile de sterilitate. Incidența tuberculozei genitale în diverse statistici, este sintetizată în tabelul VI.

Tuberculoza genitală la sexul feminin este întîlnită între 15 și 60 de ani. În majoritatea cazurilor afectează însă grupele de vîrstă tinere. Astfel, potri-

Tabelul VI

Incidența tuberculozei genitale raportată la numărul global al populației feminine	— 0,8 % — Freibich (1956 pe 6 585 de necropsii) — 0,34 % — Paldrik și Topolski (1965) — 0,9 % — Aburel și Petrescu (1970)
Incidența raportată la numărul total al femeilor cu afecțiuni genitale	— 0,80—0,95 % Chevallier — aprox. 10 % — Eriksen (1945) Botella-Lluisa (1958)
Incidența raportată la numărul total al bolnavilor cu afecțiuni inflamatorii ale aparatului genital:	— 5—15 % Poradovski — 12 % — Sava (prin studii histopatologice efectuate la femei cu intervenții practicate în sfera genitală)
Incidența tuberculozei genitale la femeile investigate pentru sterilitate:	— 4—8 % — 10—25 % (Sava)
Incidența tuberculozei genitale raportată la numărul total al bolnavelor cu tuberculoză, indiferent de localizarea afecțiunii:	— 1,8—2 % — 0,17—2,15 % (în statisticile din țara noastră)
Incidența leziunilor tuberculoase genitale la femeile cu tuberculoză pulmonară:	— 5—13 % Dusch (1951, prin studii necroptice) — 1,4 % — Nasta, Eskenasy, Nicolescu (1957, studiu pe 850 de necropsii) — 2 % — Jeldberg (1950, prin culturi de sînge menstrual)
Proporția tuberculozei genitale raportată la numărul total al localizărilor extrapulmonare:	— 7—10 %

vit unor statistici, între 25 şi 35 de ani sînt depistate pînă la 85—95% din cazuri.

21.3. ETIOLOGIE

Agentul cauzal al tuberculozei este Mycobacterium tuberculosis, bacil acido-alcoolorezistent descoperit de Robert Koch în 1882.

În etiologia infecţiei tuberculoase în general, la aproximativ 85% din cazuri este implicată specia umană a b. Koch.

Se consideră că specia bovină este mai frecvent întîlnită în localizările extrapulmonare ale bolii, în perioada peripubertară şi la persoanele din mediul rural. Există însă studii, care semnalează în etiologia tuberculozei genitale prezenţa în exclusivitate a speciei umane a bacilului, în timp ce alţi autori întîlnesc specia bovină cu o incidenţă de 6,7—33%.

21.4. PATOGENIE

Pînă la o anumită vîrstă, cvasitotalitatea indivizilor contractează infecţia tuberculoasă, care în aproximativ 98% din cazuri rămîne însă latentă clinic. Bacilul Koch pătrunde în organism pe cale respiratorie, mai rar pe cale digestivă sau cutanată.

Tuberculoza primară, prima etapă sau primul ciclu evolutiv al infecţiei tuberculoase (Hedvall), este definită prin constituirea complexului (sau afectului) primar şi prin diseminarea hematogenă a bacilului Koch.

Complexul primar, descris de Ranke, se formează cu ocazia primoinfecţiei, localizîndu-se în peste 85% din cazuri în plămîni, în 10—13% abdominal şi doar în 2—5% din cazuri în ganglionii laterocervicali.

Diseminarea hematogenă a bacilului Koch poate să se afle la originea unor forme grave de boală: meningită, granulii, pneumonie cazeoasă. De obicei însă leziunile constituite în urma diseminării hematogene a bacilului se resorb sau suferă procese de fibroză şi calcifiere. Se pot astfel vindeca, sau să dea naştere nodulilor reziduali (sau relicvatele tuberculoase), care conţin în continuare bacili vii. Mai tîrziu, aceste leziuni latente se pot redeştepta, devenind surse de infecţie bacilară endogene.

Modalitatea evolutivă comună pentru faza primară a afecţiunii tuberculoase, o reprezintă vindecarea. Pe plan biologic, se constituie alergia tuberculoasă, probată prin pozitivarea (viraj) reacţiilor la tuberculină. La 14 ani, în mediul urban, virajul este înregistrat la aproape 98% din numărul total al copiilor.

Tuberculoza secundară succede primului ciclu evolutiv după un interval de timp variabil (mai mulţi ani de obicei). Leziunile tuberculoase secundare se constituie în urma reactivării leziunilor primare, componente ale afectului primar, sau a nodulilor reziduali (suprainfecţie endogenă), ca şi prin suprainfecţie exogenă, în condiţiile contactului prelungit cu bolnavi cronici, eliminatori de bacili.

În perioada secundară, din punct de vedere anatomopatologic prevalează leziunile de tip fibrocazeos, care pot fi localizate în plămîni sau extrapulmonar, osteo-articular, nervos central, limfoganglionar, urinar, genital etc.

Calea principală de contaminare a organelor genitale este cea hematogenă. Punctul de plecare îl constituie leziunile pleuro-pulmonare sau secundare (în 72% din cazuri — Aburel). Contaminarea pe cale limfatică sau prin contiguitate, mai puţin frecventă, are ca punct de plecare focarele învecinate, intestinale, peritoneale, osoase (abcese reci).

Calea directă de contaminare, nu este unanim acceptată. Contaminarea poate să aibă loc prin intermediul mîinilor murdare, al lenjeriei, obiectelor infectate, ca şi prin contactul sexual cu un partener care are tuberculoză uro-genitală, în cazul leziunilor tuberculoase joase, ale vaginului şi colului uterin. Soluţiile de continuitate ale tegumentului şi mucoaselor genitale facilitează contaminarea.

Asupra relaţiilor existente între tuberculoza peritoneală şi tuberculoza genitală, opiniile diferă. S-a acceptat mult timp ideea că seroasa peritoneală este prima interesată, iar trompele ar fi însămînţate secundar, prin intermediul lichidului peritoneal. Alţii consideră că însămînţarea trompelor şi peritoneului are loc concomitent. Pare mai probabilă însă ipoteza potrivit căreia salpingita tuberculoasă precede afectarea peritoneului, acesta fiind permanent însămînţat cu bacili Koch de la leziunile tubare.

Tuberculoza aparatului genital feminin, poate să se manifeste:

— în faza primară în cadrul diseminărilor hematogene generalizate, care îmbracă tabloul clinic al granuliei;

— în faza secundară, în condiţiile unui organism rezistent, care din punct de vedere biologic are o stare de anergie moderată, iar componenta imunitară prevalează. Infecţia tuberculoasă evoluează local.

În mod obişnuit, primele organe ale aparatului genital afectate, sînt trompele. În peste 90% din cazuri, leziunile sînt bilaterale. Sînt interesate şi ovarele în 1/4 din cazurile de tuberculoză genitală (a se vedea tabelul VII). Însămînţarea ovarelor are loc cel mai adesea pe cale hematogenă de la distanţă, pe cale limfatică, sau prin contiguitate de la leziunile tuberculoase tubare. Incidenţa interesării endometrului în tuberculoza genitală este apreciată la 40—60% din cazuri. Însămînţarea endometrului se face pe cale hematogenă sau limfatică, prin contiguitate de la trompele bolnave şi, cu totul excepţional, canalicular ascendent, de la colul bolnav.

Tabelul VII

	Greenberg 1921	Dusch 1951	Aburel şi Petrescu 1970
Peritoneu	63 %		
Trompe	100 % (în 90—95 % din cazuri bilateral)		
Ovare	30 %	23 %	18 %
Endometru	72 %	42,8 %	56 %
Col uterin	3,5 %	—	9 %
Vagin	0,5 %	—	—

21.5. CONDIȚII FAVORIZANTE

Apariția tuberculozei genitale este favorizată de factori de mediu intern sau extern:

a) Factorii de mediu intern care pot să intervină:

— reactivitatea organismului (susceptibilitatea față de tuberculoză);

— vîrsta femeii;

— starea neuroendocrină;

— factorii constituționali.

Astfel, tuberculoza genitală se întîlnește cel mai adesea la vîrsta adultă, perioadă care corespunde maximumului de activitate sexuală a femeii.

Instalarea menstrelor, începerea vieții sexuale, excesele sexuale, avorturile și nașterile repetate pot să diminueze rezistența organismului femeii față de infecția tuberculoasă.

b) Factorii de mediu extern:

— intervențiile chirurgicale, micile intervenții practice în scop diagnostic sau terapeutic, chiuretaje bioptice, insuflații, tubare, hidrotubații, histerosalpingografii;

— factorii profesionali, dacă antrenează surmenajul fizic și intelectual;

— factorii alimentari și socio-economici: carențele alimentare, proteice mai ales, cantitative și calitative, carențele vitaminice, mediul de viață traumatizant.

21.6. HISTOPATOLOGIA TUBERCULOZEI GENITALE

Bacilul Koch antrenează leziuni histopatologice microscopice exsudative, alterative și proliferative.

a) *Leziunile exsudative:* prin prezența bacilului Koch, în exsudat, se diferențiază de inflamațiile nespecifice.

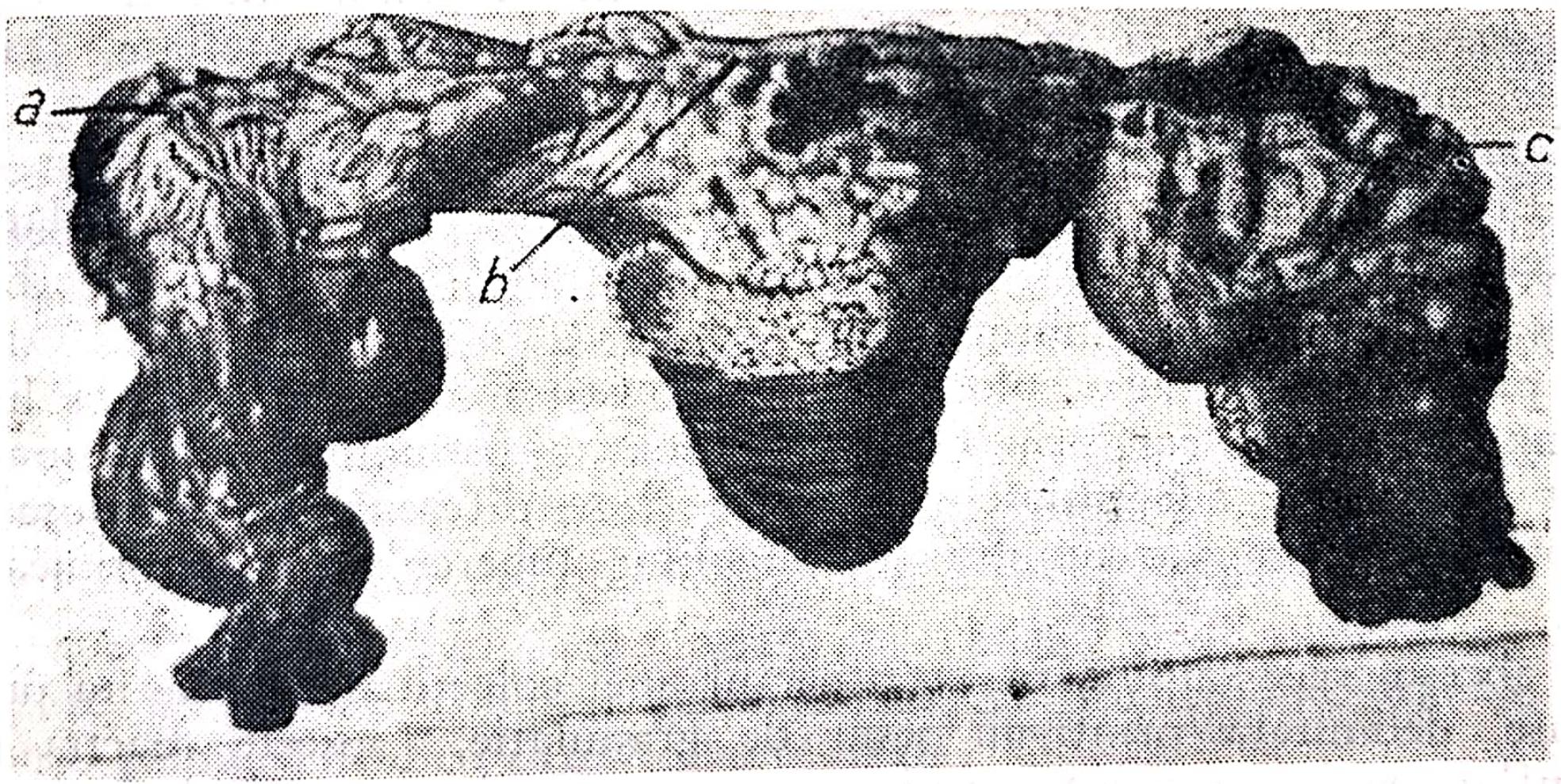

Fig. 21.1. — Tuberculoză utero-anexială; a și b: granulații tuberculoase pe suprafața trompei drepte și uterului; c: abces rece tubar.

b) *Alterative*: se constituie în prezența unui număr mare de bacili, dînd în cele din urmă necroza de cazeificare. Zonele de necroză cazeoasă pot să se închisteze, calcifice, osifice, să sufere procese de remaniere proliferativă și ramolitie, cu constituirea de ulcerații și caverne.

c) *Proliferative*, constituind foliculul Köster sau granulomul tuberculos. În centrul foliculului sînt dispuse celulele gigante de tip Langhans, care sînt înconjurate de celulele epitelioide cu dispoziţie radiară; la periferie se află limfocitele (coroana limfocitară).

La rîndul lor, foliculii tuberculoşi se pot cazeifica, ramoli şi fibroza. Sub tratament tuberculostatic, ei suferă de obicei, în mod direct, procesul de fibrozare.

21.6.1. SALPINGITA TUBERCULOASĂ

Nu poate fi diferenţiată uneori de salpingita banală, decît prin studiul microscopic.

Leziunile tuberculoase ovariene acompaniază destul de frecvent salpingita, iar peritoneul pelvian perianexial este aproape în mod constant afectat.

În raport cu stadiul lor evolutiv, leziunile histopatologice macroscopice salpingiene îmbracă următoarele aspecte (8):

- forme „patente"
  - salpingita catarală,
  - salpingita parenchimatoasă,
  - salpingita cazeoasă

Salpingita cazeoasă poate să aibă aspectul cazeosalpinxului, cu evoluţie spre piosalpinx sau abces rece, şi se poate asocia cu pelviperitonită cazeoasă)

- forme atenuate sau latente:
  - salpingita nodulară,
- salpingita sclero-atrofică,
  - hidrosalpinxul tuberculos (formă macrolezională).
- forme tratate, care prin involuţie fibroasă, progresează rapid înspre vindecare.

Salpingita catarală sau salpingita miliară se caracterizează prin existenţa a numeroase granulaţii opaline şi tuberculi miliari gălbui, diseminaţi pe suprafaţa seroase tubare şi în vecinătate. Trompele sînt tumefiate, franjurile aglutinate, mucoasa endosalpingeană hiperplaziată.

Foliculii giganto-epiteliali sînt dispuşi în corionul mucoasei şi în seroasa tubară. Prezenţa de foliculi tuberculoşi în grosimea stratului muscular certifică trecerea salpingitei tuberculoase în *forma parenchimatoasă.*

Salpingitele cazeoase îmbracă aspectul:

— piosalpinxului tuberculos, care se constituie prin obstruarea lumenului trompelor şi mai rar prin obstrucţia doar a ostiumului abdominal. Este antrenat în procese aderenţiale peritubare şi se diferenţiază pe piosalpinxul banal prin existenţa cazeumului şi foliculilor tuberculoşi în grosimea peretelui;

— abcesul rece salpingian, cu aspectul unei colecţii purulente nu prea voluminoase, delimitată printr-un ţesut de granulaţie. Lipseşte reacţia peritoneală inflamatorie, tumoarea salpingeană cu pereţii netezi, lucioşi, menţinîndu-se liberă. Abcesul rece se constituie în condiţiile unei virulenţe atenuate a bacilului Koch, în curs de stingere (8).

Din grupul leziunilor tuberculoase atenuate (cronice sau subacute) fac parte:

— *hidrosalpinxul tuberculos:* trompele sînt destinse, îngroşate, cudate, acoperite cu varicozităţi. Mobilitatea lor este conservată însă. Conţinutul este un lichid clar, opalescent sau hematic. Evidenţierea prin microscopie a foliculilor tuberculoşi în grosimea peretelui hidrosalpinxului clarifică diagnosticul;

— *salpingita tuberculoasă sclero-atrofică*, formă în care trompele sînt scleroase, prezintă stenozări etajate, sînt prinse în multiple aderenţe. Aspectul acesta corespunde unei tuberculoze adesea activă, care evoluează înspre vindecare.

Leziunile peritoneale asociate pot să se constituie sub forma:

— peritonitei localizate (pelviperitonita cazeoasă) şi

— peritonitei generalizate.

În pelviperitonita cazeoasă asociată cu salpingita se formează blocuri aderenţiale fibrocazeoase, care includ anexele, epiploonul, intestinul, vezica urinară.

21.6.2. OVARITA TUBERCULOASĂ

Examenul histologic poate să evidenţieze micronodulii tuberculoşi şi abcesele reci uneori voluminoase. Alteori, ovarele sînt sediul doar al unor leziuni distrofice banale, ce acompaniază salpingita tuberculoasă sau sînt complet indemne.

21.6.3. ENDOMETRITA TUBERCULOASĂ

Prezintă ca particularitate evolutivă lezională eliminarea mensuală a foliculilor dezvoltaţi în grosimea stratului funcţional şi reconstituirea lor ciclică, plecîndu-se de la focarele care persistă în stratul bazal al endometrului. Foliculii parcurg astfel un ciclu evolutiv, trec succesiv prin stadiile de folicul limfocitar şi epitelioid, iar după 18—33 de zile, ating stadiul de folicul matur Köster. În continuare, foliculii vor putea:

— să se cazeifice. Mai mulţi foliculi cazeificaţi pot să conflueze şi să se ulcereze;

— să se încapsuleze, constituindu-şi o capsulă fibroasă sau fibrohialină;

— să se calcifice şi să se osifice.

Sub tratamentul tuberculostatic, tendinţa evolutivă spre fibrozare este foarte accentuată. În această eventualitate, examenul histologic al endometrului va decela doar foliculi limfoizi. Vindecarea unei leziuni endometriale tuberculoase este probată prin persistenţa doar a unor mici aglomerări de celule rotunde, sau dispariţia completă a foliculilor.

Brux şi Dupré-Froment împart leziunile tuberculoase din punct de vedere histopatologic şi anatomo-clinic în leziuni tipice şi atipice.

Grupul leziunilor endometriale tuberculoase tipice include:

— *endometrita miliară*, care apare în cadrul unei tuberculoze miliare generalizate. Uterul are volumul mărit, moale, endometrul presărat cu granulaţii cenuşii-gălbui, unele cu cazeificare centrală;

— *endometrita ulcero-cazeoasă* este stadiul avansat al formei miliare. Prin exulcerare se constituie pierderi de substanţă rotunde sau ovalare, al căror fund este acoperit cu cazeum;

— *endometrita hipertrofică*, întîlnită mai frecvent la femeile în vîrstă, are endometrul hiperplaziat, cu vegetaţii polipoide pediculate sau sesile. Obstruarea orificiului intern al colului de către vegetaţii, antrenează hematometria sau piometria.

În stadiile inițiale, tuberculoza endometrului este prezentă sub forma exsudativă. Macroscopic, în această formă, cea mai frecventă azi, endometrul nu arată modificări notabile.

Leziunile endometriale tuberculoase atipice includ:

— foliculii limfoizi, aflați adesea în comunicare cu lumenul glandelor endometriale, denumiți și foliculi incipienți;

— foliculii remaniați prin fibrozare.

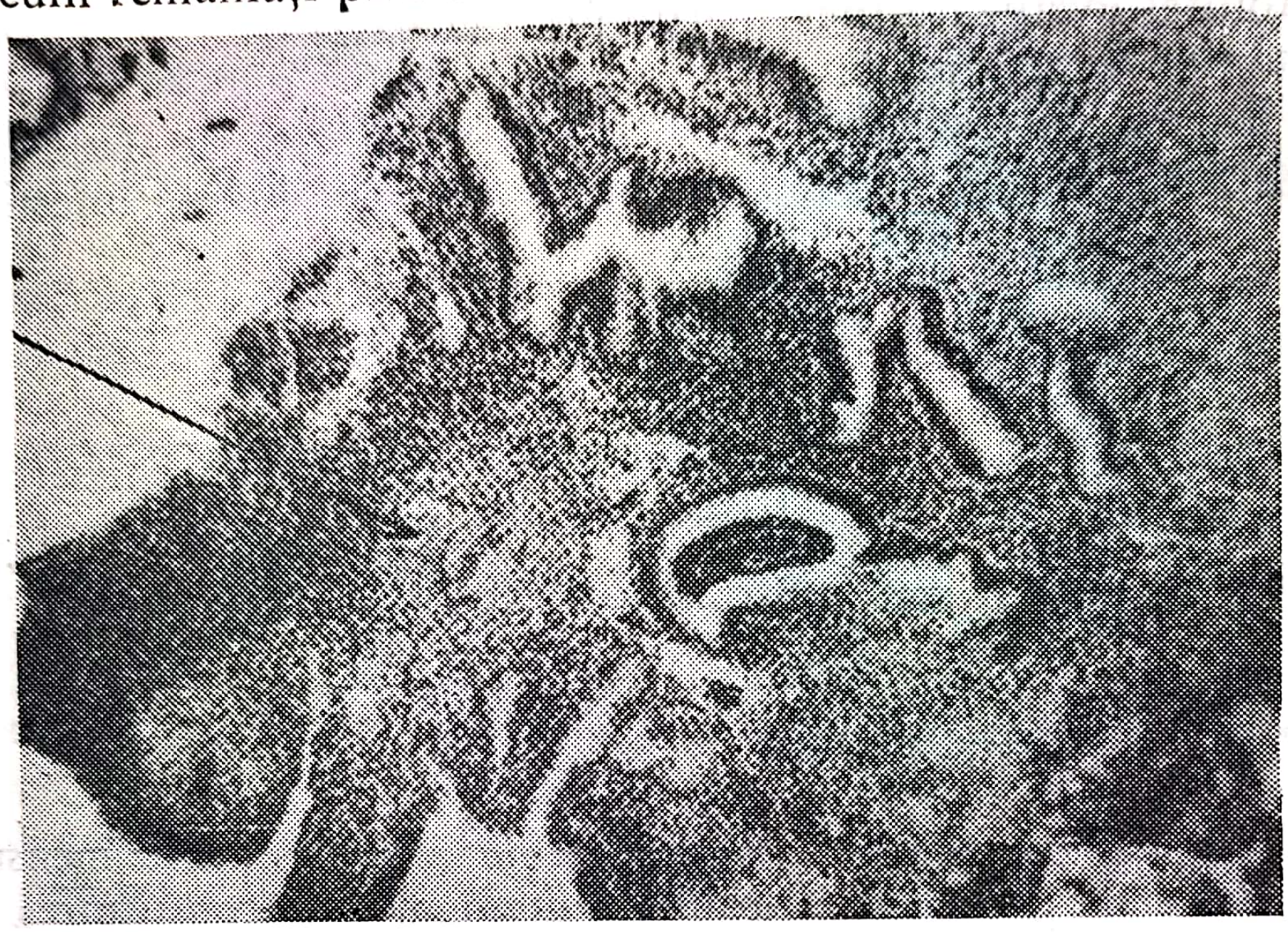

Fig. 21.2. — Aspect microscopic al endometritei tuberculoase. Folicul epitelioid giganto-celular.

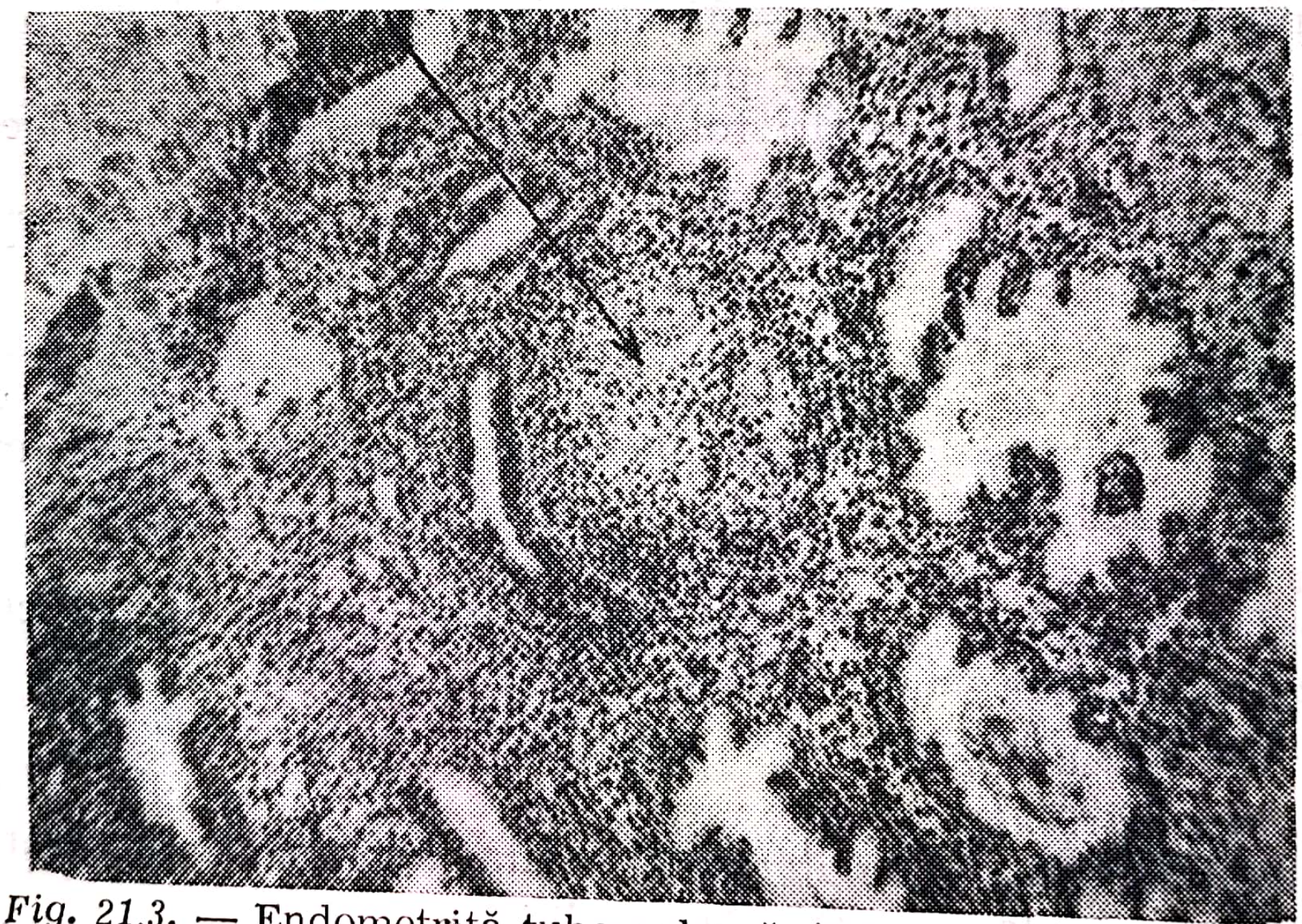

Fig. 21.3. — Endometrită tuberculoasă. Folicul giganto-celular.

21.6.4. SINECHIA UTERINĂ TUBERCULOASĂ

Se constituie în urma dispariției complete a endometrului, prin alipirea corionului. Poate fi expresia:

— unui proces evolutiv (simfizele uterine și sinechiile întinse mai ales);

— unui proces inflamator vechi, cicatriceal.

21.6.5. METRITA TUBERCULOASĂ

Infecţia se propagă intramiometrial, de la focarele endometriale ulcero-cazeoase, pe cale limfatică sau prin intermediul insulelor de endometrioză.

Din punct de vedere histopatologic, metrita tuberculoasă se poate prezenta sub forma miliară sau macronodulară. Prin confluarea şi cazeificarea acestora, se constituie abcesele reci intramurale.

Clinica tuberculozei utero-anexiale. În prezent, în practica ginecologică, formele latente au devenit cele mai frecvente. De aceea, infecţia utero-anexială este adesea diagnosticată la femei investigate pentru sterilitate, algii pelviene cronice, amenoree şi hipomenoree prin sinechii uterine în unele cazuri, sau pentru metroragii.

Simptomatologia formelor manifeste clinic se rezumă la: febră sau subfebrilităţi, alterarea variabilă a stării generale, dureri pelvi-abdominale, scădere ponderală.

Examenul clinic pune în evidenţă leziunile salpingiene micro- sau macrolezionale, asociate cu eventuale fistule. Examenul local în formele latente este în mod frecvent negativ.

Tabloul clinic de debut poate fi al unei salpingite survenită la o femeie tînără, în antecedentele căreia găsim o primoinfecţie tuberculoasă zgomotoasă, dar fără antecedente obstetricale-ginecologice. Alteori debutul tuberculozei genitale înalte este dominat de ascită. Concomitent cu alterarea stării generale se constituie în aceste cazuri revărsatul peritoneal. Sînt încă citate cazuri de pleuro-peritonite tuberculoase la tinerele fete, care se manifestă zgomotos în perioada pubertăţii, afectînd concomitent şi organele genitale interne.

21.7. FORMELE CLINICE ALE TUBERCULOZEI UTERO-ANEXIALE

În corelaţie cu tabloul clinic şi evoluţia, au fost descrise:

- forme acute:
  - microlezionale cu ascită — ascita esenţială,
  - microlezionale: salpingita şi pelviperitonita cazeoasă, piosalpinxul şi abcesul rece.
- forme cronice:
  - microlezionale,
  - tumorale — hidrosalpinxul tuberculos
- forme latente, simptomatice, adesea fără leziuni anexiale decelabile clinic.

21.7.1. TUBERCULOZA SALPINGO-PERITONEALĂ ASCITICĂ

Ascita esenţială a tinerelor fete descrisă de Bouilly, sau tuberculoza granulică ascitogenă a trompei (Forgue), dacă se asociază cu pleurezia sero-fibrinoasă, constituie tabloul pleuroperitonitei tuberculoase (Fernet-Boullard). Din ce în ce mai rară în prezent, se întîlneşte la tinere fete ale căror condiţii de viaţă sînt precare, care nu au fost vaccinate B.C.G. Clinic se caracterizează prin febră, dureri abdominale, pierdere ponderală, alterarea progresivă a stării generale, tulburări menstruale (amenoree mai ales), constituirea ascitei libere, de obicei moderată.

Prin tactul vaginal sau rectal sînt decelate leziunile anexiale, care, cînd ascita este abundentă, pot fi sesizate doar după evacuarea lichidului. Reacţia Rivalta este intens pozitivă în lichidul peritoneal.

Celioscopia va evidenţia multitudinea de granulaţii diseminate pe seroasa peritoneală.

21.7.2. SALPINGITA ŞI PELVIPERITONITA CAZEOASĂ

Îmbracă de obicei din punct de vedere clinic aspectul unei infecţii genitale acute. Sînt prezente febra, durerile abdominale, de intensitate mică de obicei, tulburările digestive şi urinare. Anamneza relevă o primoinfecţie tuberculoasă adesea severă. Frecvent lipsesc antecedentele ginecologice şi obstetricale.

Pentru diagnostic sînt semnificative discrepanţa dintre dimensiunile maselor anexiale adesea importante şi tabloul clinic mai puţin zgomotos, ca şi evoluţia trenantă, în condiţiile lipsei de eficacitate a antibioticelor uzuale, administrate în doze corespunzătoare (utilizarea streptomicinei este de altfel contraindicată în inflamaţiile anexiale în absenţa diagnosticului de tuberculoză, tocmai pentru a nu modifica tabloul bolii, permiţînd depistarea infecţiei specifice).

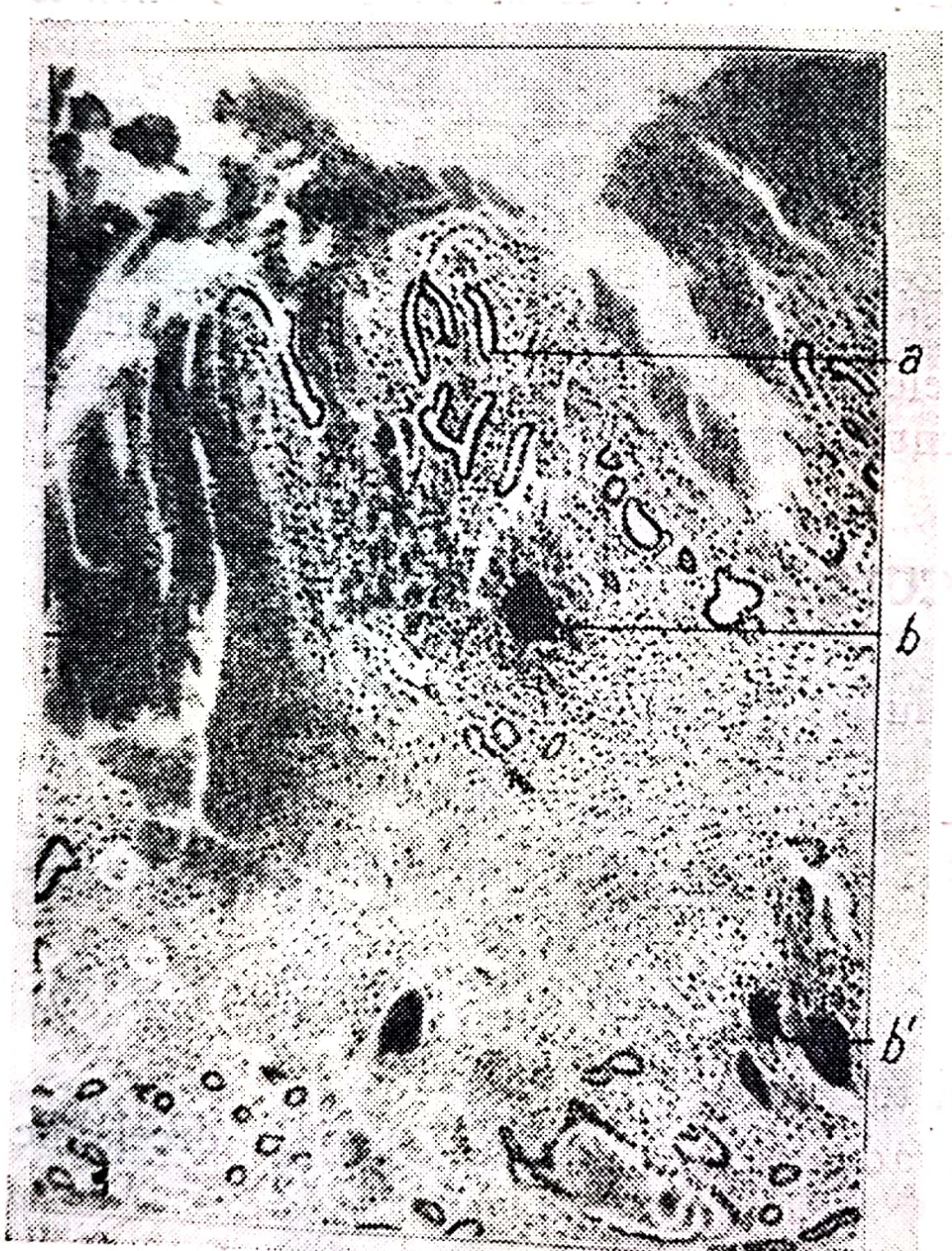

Fig. 21.4. — Salpingită tuberculoasă. a: vestigii ale mucoasei endosalpingiene; b. foliculi tuberculoşi cu celule gigante; c. focar cazeos.

Leziunile pelviperitoneale ulcero-cazeoase se prezintă la examenul genital sub forma unor mase tumorale voluminoase, de consistenţă dură sau păstoasă, care pot să ia aşa-numitul aspect de „pelvis îngheţat": se constituie blocuri aderenţiale adesea impozante, leziunile fibrocazeoase tuberculoase înglobînd anexele, epiploonul şi viscerele învecinate.

Înainte de introducerea tuberculostaticelor în terapeutică, evoluţia formelor ulcero-cazeoase pelviperitoneale era gravă, evoluînd spre constituirea de fistule sigmoidiene, colice, jejunoileale, instalarea caşexiei, generalizarea infecţiei tuberculoase şi exitusul.

Sînt descrise şi *forme atipice:*

— forma pseudotipică, cu debut febril, dureri abdominale, diaree;

— forma cu tulburări menstruale; pe prim plan se situează amenoreea de durată variabilă, însoţită de astenie, paloare, pierdere ponderală progresivă. La femeile mai în vîrstă, la debutul tuberculozei genitale tabloul clinic poate fi dominat de metroragii;

— forma pseudocarcinomatoasă: leziunile ovarelor sînt importante, îmbrăcînd caracteristicile clinice ale cancerului ovarian. Doar examenul histopatologic poate preciza diagnosticul.

Formele cronice pot să realizeze tabloul clinic al unei infecţii anexiale cronice: dureri pelviabdominale, ascensiuni febrile sau subfebrilităţi la o femeie fără antecedente sugestive. Amenoreea, sterilitatea, infertilitatea pot să orienteze diagnosticul spre infecţia tuberculoasă. Examenul clinic permite decelarea leziunilor anexiale. Unor forme cronice le corespunde hidrosalpinxul, tuberculos. La aproximativ 1/4 din cazuri este întîlnită hipoplazia uterină. Formele cronice sînt frecvent prezente la femei cu tuberculoză pulmonară sau tuberculoză renală.

Formele latente sînt în mod curent diagnosticate la femei investigate pentru diverse tulburări funcţionale.

Subfebrilităţile persistente, uneori prezenţa febrei în perioada menstruală pot să atragă atenţia asupra unei tuberculoze genitale laterale.

Modificările locale ale anexelor sînt neobligatorii, iar atunci cînd sînt semnalate la examenul ginecologic sînt puţin importante.

Examenul radiologic pulmonar evidenţiază sechelele complexului primar, iar uneori prezenţa unor leziuni evolutive.

Intradermoreacţia la tuberculină probează instalarea alergiei tuberculinice dar nu în mod obligatoriu şi instalarea bolii. Are semnificaţie diagnostică dacă este negativă, în măsura în care exclude natura tuberculoasă a leziunilor anexiale. Pozitivă, are valoare doar în măsura în care există noţiunea de viraj recent.

21.7.3. TUBERCULOZA GENITALĂ ÎN PERIOADA PUBERTARĂ

Diseminarea hematogenă a bacilului Koch ce succede primoinfecţiei este de obicei apanajul copilăriei şi perioadei pubertare. Totuşi tuberculoza genitală este rară la aceste vîrste. Doar 3% din cazuri sînt întîlnite sub 19 ani.

În prezenţa ascitei, diagnosticul este de obicei uşor.

În formele latente în schimb, diagnosticul este posibil doar prin „depistare activă". Investigaţiile vor fi orientate în direcţia depistării unei eventuale tuberculoze genitale, în condiţiile unei simptomatologii clinice suspecte (subfebrilităţi, scădere ponderală), ale virajului testelor la tuberculină şi existenţei noţiunii de contact, întîrzierii instalării pubertăţii şi prezenţei durerilor abdominale meteorismului.

21.7.4. TUBERCULOZA GENITALĂ ÎN CLIMACTERIU

În ultimele decenii incidenţa bolii este în creştere la femeile în climacteriu. Se menţine totuşi rară: 3% din cazuri (5) pînă la 4,2% (1).

Simptomatologia este ştearsă. Poate fi diagnosticată la femei investigate pentru hemoragii postmenopauzice sau leucoree persistentă, sau ocazional, prin examene histopatologice, la bolnavele supuse intervenţiilor chirurgicale pentru tumori inflamatorii laterouterine.

21.7.5. TUBERCULOZA GENITALĂ ASOCIATĂ CU DIVERSE AFECŢIUNI GINECOLOGICE

Asocierea tuberculozei genitale cu fibromatoza, cancerul uterin şi tumorile ovariene maligne, este foarte rară, de ordinul a cîtorva zeci de cazuri descrise în întreaga literatură de specialitate. Sînt citate doar cîteva cazuri în care infecţia tuberculoasă plecată de la endometru, a interesat mioame sau polipi fibroşi uterini.

Nu a putut fi stabilită o relaţie de cauzalitate între tuberculoza şi cancerul endometrial. Majoritatea autorilor conchid asupra evoluţiei absolut independente a celor două afecţiuni.

Asocierea cancer ovarian — tuberculoză genitală face de obicei obiectul descoperirilor operatorii şi histopatologice.

Tratamentul se adresează ambelor afecţiuni asociate. În cancerul uterin şi ovarian coexistînd cu tuberculoza, primează tratamentul afecţiunii neoplazice.

21.7.6. TUBERCULOZA GENITALĂ ASOCIATĂ CU ENDOMETRIOZA

Mult mai frecvent se asociază tuberculoza genitală, cu endometrioza. În endometrita tuberculoasă, leziunile interesează şi nodulii endometriozici. Procesul infecţios afectează ţesutul conjunctiv şi limfatic din proximitatea insulelor adenomiozice, respectînd însă fibrele musculare.

Endometrioza domină tabloul clinic de obicei prin dismenoree.

Endometrioza tubară poate fi diferenţiată de salpingita tuberculoasă prin histerosalpingografie. Este posibilă şi juxtapunerea celor două tipuri de leziuni.

Tratamentul se adresează ambelor afecţiuni, tuberculostaticelor asociindu-li-se preparatele progestative.

Formele sechelare sau reziduale pot fi întîlnite la bolnave vechi care au fost:

— corect tratate, cărora medicaţia specifică le-a fost aplicată tardiv, dar adesea în timp util;

— tratate pentru tuberculoză pulmonară sau extrapulmonară, care prezentau concomitent şi localizarea genitală a bolii, necunoscută însă în acel moment.

Sechelele se pot prezenta sub forma:

— unor focare tuberculoase închistate anexiale îndeosebi, care pot să se reactiveze după o perioadă îndelungată;

— sinechiilor uterine totale sau parţiale, de obicei întinse. Dacă tuberculoza debutează în perioada pubertară, poate antrena simfiza uterină cu amenoree primară;

— obstrucţiei tubare;

— perivisceritei tuberculoase fibroadezive, interesînd pelvisul şi etajul abdominal inferior. Poate să antreneze tulburări digestive: greţuri, vărsături, tulburări de tranzit, şi mai rar, sindroame subocluzive. Se poate asocia cu deviaţiile uterine;

— sechelelor funcţionale: tulburări menstruale (amenoree, hipomenoree, polimenoree), algii pelviene, dispareunie.

21.7.7. TUBERCULOZA GENITALĂ ŞI SARCINA

În mai mult de 4/5 cazuri, tuberculoza genitală antrenează sterilitatea. Dacă lumenul tubar a fost incomplet obstruat, atît în formele evolutive, cît şi în tuberculoza salpingiană vindecată, sarcina ectopică este deosebit de frecventă.

În mod excepţional, este posibilă evoluţia unei sarcini, în formele netratate ale unei tuberculoze genitale. Diagnosticul poate fi stabilit în aceste cazuri retrospectiv, prin izolarea bacilului Koch în lohii sau fragmente de caducă. Sînt posibile avortul şi naşterea prematură şi foarte rar, sarcina poate să evolueze pînă la termen. Avortul şi naşterea pot să exacerbeze infecţia, care poate îmbrăca forma salpingitei tuberculoase acute, peritonitei, granuliei, meningitei.

Infecţia tuberculoasă congenitală este posibilă, dar foarte rară. Contaminarea fătului poate să aibă loc pe cale hematogenă, prima afectată fiind placenta, sau prin intermediul lichidului amniotic infectat. În primele zile de la naştere, la feţii afectaţi in utero se instalează tabloul grav al granuliei. În majoritatea cazurilor fătul se naşte însă indemn, contractînd infecţia tuberculoasă intra- şi postartum.

21.8. DIAGNOSTICUL TUBERCULOZEI GENITALE

Stabilirea diagnosticului de tuberculoză genitală, implică instituirea unui tratament de lungă durată şi costisitor. Diagnosticul de tuberculoză grevează în acelaşi timp prognosticul funcţional genital al femeii, şansele acesteia de a avea în viitor o sarcină fiind mult reduse. Pentru aceste considerente este necesar ca diagnosticul de tuberculoză genitală să fie bine fundamentat. În mod formal, certificarea infecţiei tuberculoase presupune evidenţierea bacilului Koch în leziuni prin examen direct, culturi sau inoculări.

— Izolarea bacilului Koch în tuberculoza genitală nu este însă totdeauna uşoară, mai ales în formele cronice şi latente. În aceste cazuri diagnosticul va fi formulat prin coroborarea datelor clinice, bacteriologice, histopatologice, radiologice, şi eventual celioscopice. Se consideră că examenele bacteriologice şi histopatologice conferă probe de certitudine pentru diagnosticul de tuberculoză genitală, în timp ce examenul radiologic furnizează elemente de diagnostic de prezumţie, chiar dacă imaginile sînt „tipice".

Antecedentele tuberculoase pleuro-pulmonare personale sau/şi familiale sînt prezente în 55% din cazuri (8).

Diagnosticul clinic în formele acute furnizează relaţii diagnostice sugestive. În formele cronice şi latente are menirea de a selecta cazurile suspecte, ce urmează să fie supuse investigaţiilor paraclinice specifice tuberculozei genitale. Vor fi investigate femeile cu tuberculoză genitală care prezintă:

— procese inflamatorii periuterine vag dureroase sau complet nedureroase,

— sterilitate, tulburări menstruale rebele la tratament,

— sindroame algice pelviene greu explicabile.

Diagnosticul bacteriologic: bacilul Koch poate fi evidenţiat prin:

— examenul direct pe lamă al secreţiilor cervico-uterine, după colorarea prin metoda Ziehl. Şansele de identificare a bacilului Koch sînt însă reduse, leziunile fiind paucibacilare;

— culturi repetate pe medii speciale (Löwenstein);

— inoculare intramusculară la cobai sau intracraniană la şoareci.

Produsele utilizate pentru culturi şi inoculări pot fi: sîngele menstrual şi secreţiile cervico-uterine, fragmentele de endometru sau sîngele prelevat cu ocazia chiuretajului bioptic, lichidul de spălătură uterină sau puroiul prelevat prin puncţia formaţiunilor latero-uterine.

Diagnosticul histopatologic se bazează pe evidenţierea foliculului tuberculos gigantoepitelial. Aburel, Brux, Dupré-Froment şi Bret consideră că existenţa folicului Köster nu este strict necesară pentru a certifica diagnosticul de tuberculoză genitală. Diagnosticul va putea fi stabilit şi în prezenţa doar a foliculilor epitelioizi şi a foliculilor limfoizi, care conţin cîteva celule epiteliale şi necroză centrală.

Vor fi supuse studiului histopatologic pentru depistarea leziunilor tuberculoase fragmentele de endometru recoltate cu sonda Novak sau prin chiuretaj. Pentru a atinge stadiul de foliculi epitelioizi sînt suficiente două săptămîni de dezvoltare a endometrului, dar pentru a se forma foliculii giganto-epiteliali este necesară parcurgerea unui ciclu de 18—35 de zile.

În consecință, chiuretajul va fi practicat în una din cele 3 zile care preced apariția menstrelor. Chiuretajul poate fi practicat și la apariția primelor picături de sînge menstrual. Dacă examenele histopatologice precedente nu au fost concludente, pot fi administrați estrogeni timp de 6 zile înainte de chiuretaj, pentru a accelera maturizarea foliculilor tuberculoși. Vor fi fixate în soluție Susa piesele operatorii sau fragmentele prelevate prin biopsie intracelioscopică, precum și fragmentele obținute prin biopsia leziunilor cervicale sau vaginale suspecte.

În raport cu tehnicile bacteriologice bazate pe culturi repetate pe medii speciale și inoculări la cobai, examenul histopatologic al endometrului are cel puțin două avantaje: o mult mai mare operativitate în stabilirea diagnosticului și oferirea de informații asupra echilibrului hormonal al femeii, Aburel (1970) pe un lot de 80 de bolnave, a stabilit diagnosticul de tuberculoză endometrială la 71,2% din cazuri, în timp ce prin reunirea tuturor tehnicilor bacteriologice, diagnosticul a fost stabilit la 67,8% din cazuri.

Prezintă însă și dezavantaje și anume:

— se rezumă în ultimă instanță la diagnosticarea tuberculozei endometriale, dar în aproximativ 1/3 din cazurile de tuberculoză salpingiană, endometrul nu este interesat;

— nu poate fi practicată în formele acute sau subacute, dacă sînt prezente formațiunile latero-uterine și/sau ascita.

Diagnosticul radiologic. Examenele radiologice sînt larg utilizate în prezent, în diagnosticul sterilității și amenoreei. Modificările relevate cu ocazia efectuării histerosalpingografiilor pot fi primele elemente care orientează diagnosticul spre tuberculoza genitală.

Aburel consideră ca semne radiologice „tipice“ pentru tuberculoza salpingiană, următoarele modificări:

— trompe rigide, în fir de fier sau țeavă, rectilinii sau recurbate, brusc ca o buclă sau cîrjă;
— imagini lacunare sau microfistuloase în regiunea ampulară sau istmică (ca o sîrmă ghimpată sau strugure);
— obstrucție ampulară sau dilatație terminală ca o măciucă sau crosă de golf;
— ampule mici, dilatate sacciform;
— umplere moniliformă: aspect de șirag de mătănii sau colier de perle;
— sactosalpinxuri cu pereții retractați, prelungiri laterale, aspect neomogen, granulat (evident în cazul utilizării substanțelor de contrast hidrosolubile);
— imagini ca „tufa de vîsc“ în cazul abceselor reci salpingiene;
— aspect areolar, ca miezul de pîine sau fagurele de albină, în porțiunile ampulare;
— imagini inelare (semnul Aburel-Akerman);
— calcificări pe traiectul trompelor și în regiunile ganglionilor pelvieni.

Pentru tuberculoza uterină sînt considerate ca semne „tipice“:

— reducerea uneori importantă a dimensiunilor cavității uterine, aspect de uter pseudohipoplazic;
— contururi ale cavității uterine neregulate, dințate, ondulate, prin îngroșarea endometrului;

— imagini lacunare, datorită proeminării intracavitare a micronodulilor tuberculoși;
— mici diverticuli ca un deget de mănușă, formați în urma cazeificării și evacuării nodulilor tuberculoși endometriali;
— sinechii uneori totale, alteori imprimînd uterului un aspect de treflă sau deget de mănușă.

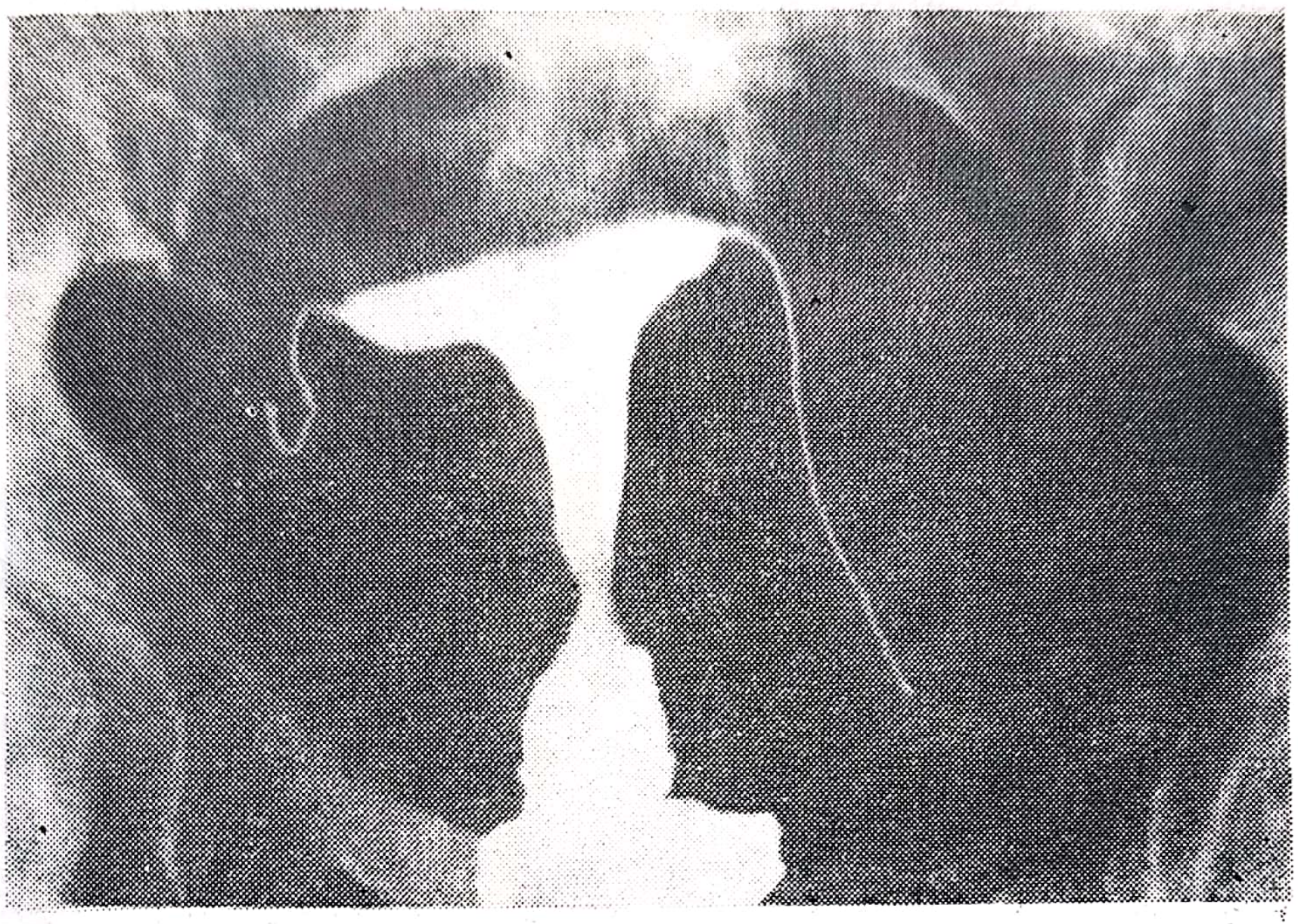

Fig. 21.5. — Trompa stîngă rigidă. Ambele trompe terminate „în măciucă".

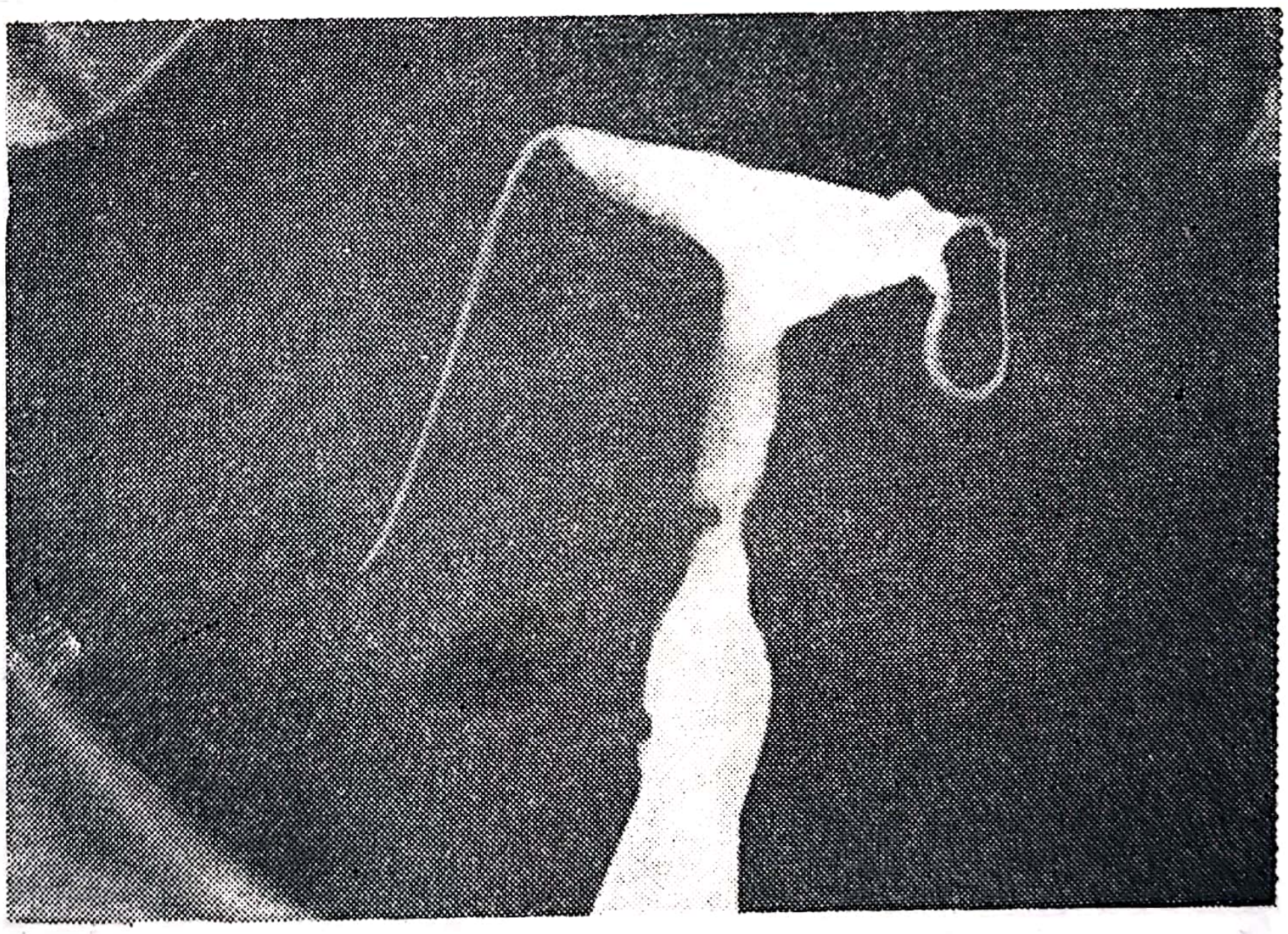

Fig. 21.6. — Trompa dreaptă rigidă, iar cea stîngă cudată, aderentă la cornul uterin.

Alte modificări histerografice patologice, sînt considerate ca semne prezumtive:

- aspectul diverticular al uterului;
- refluxul veno-limfatic, trădînd fragilitatea endometrului;
- amputarea unui corn uterin sau aspectul de uter bicorn;
- aspectul diverticular al regiunii istmice tubare;
- dilatația ca o trompetă a ampulelor.

Proba Cotte, frecvent negativă, cînd este pozitivă, difuzarea intraperitoneală a substanţei de contrast este limitată sau prezintă un aspect stelat, sugerînd existenţa proceselor aderenţiale pelviene.

Sînt considerate ca semne radiologice de evolutivitate a tuberculozei: hipotrofia endometrului, rigiditatea trompelor, aspectul neomogen, granulat al sactosalpinxurilor. Chiar sinechiile corespund unor tuberculoze endometriale evolutive (simfizele uterine mai ales, dar şi sinechiile parţiale).

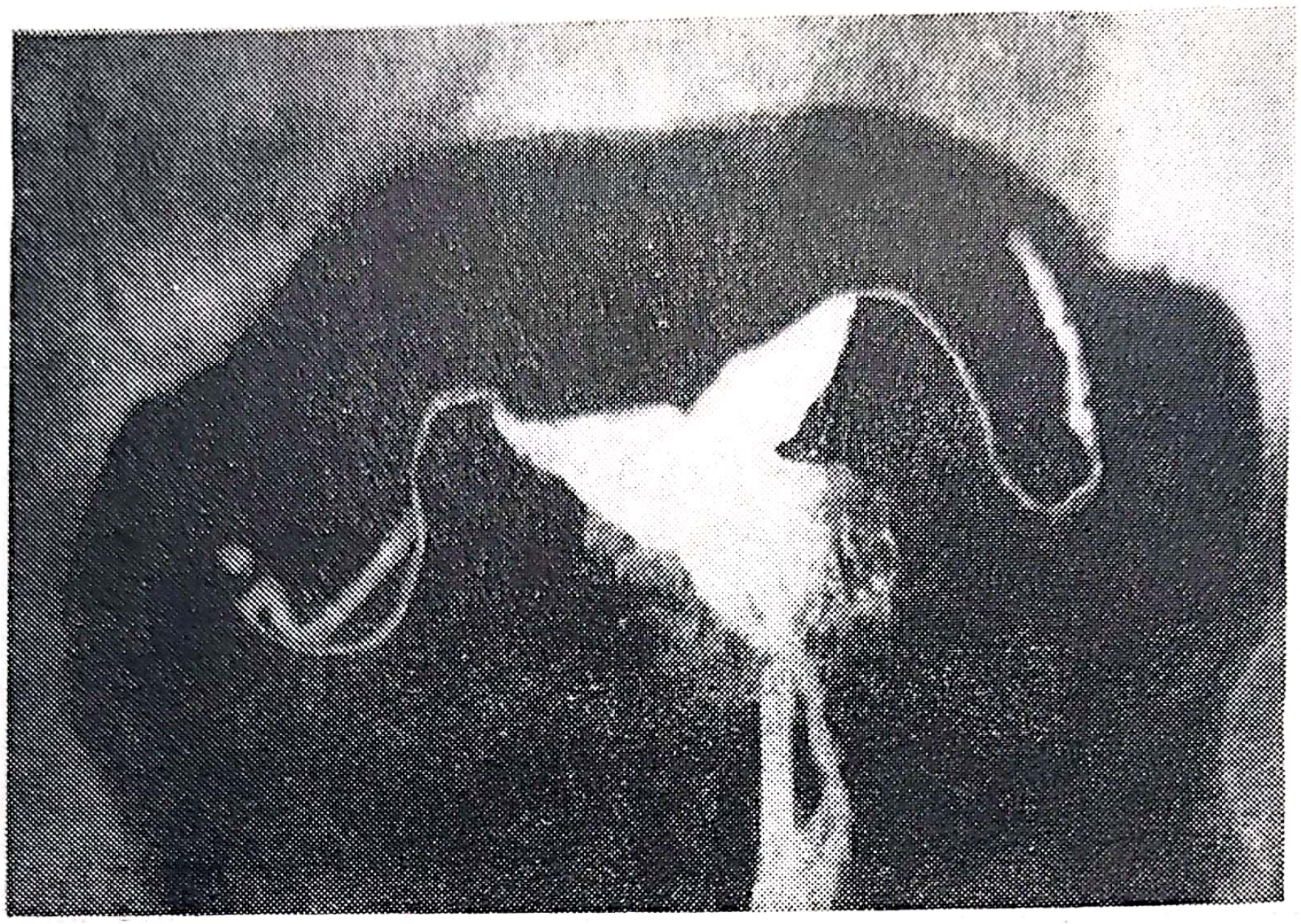

Fig. 21.7. — Sinechie cervico-istmică, trompa stîngă moniliformă. Reflux vascular periuterin.

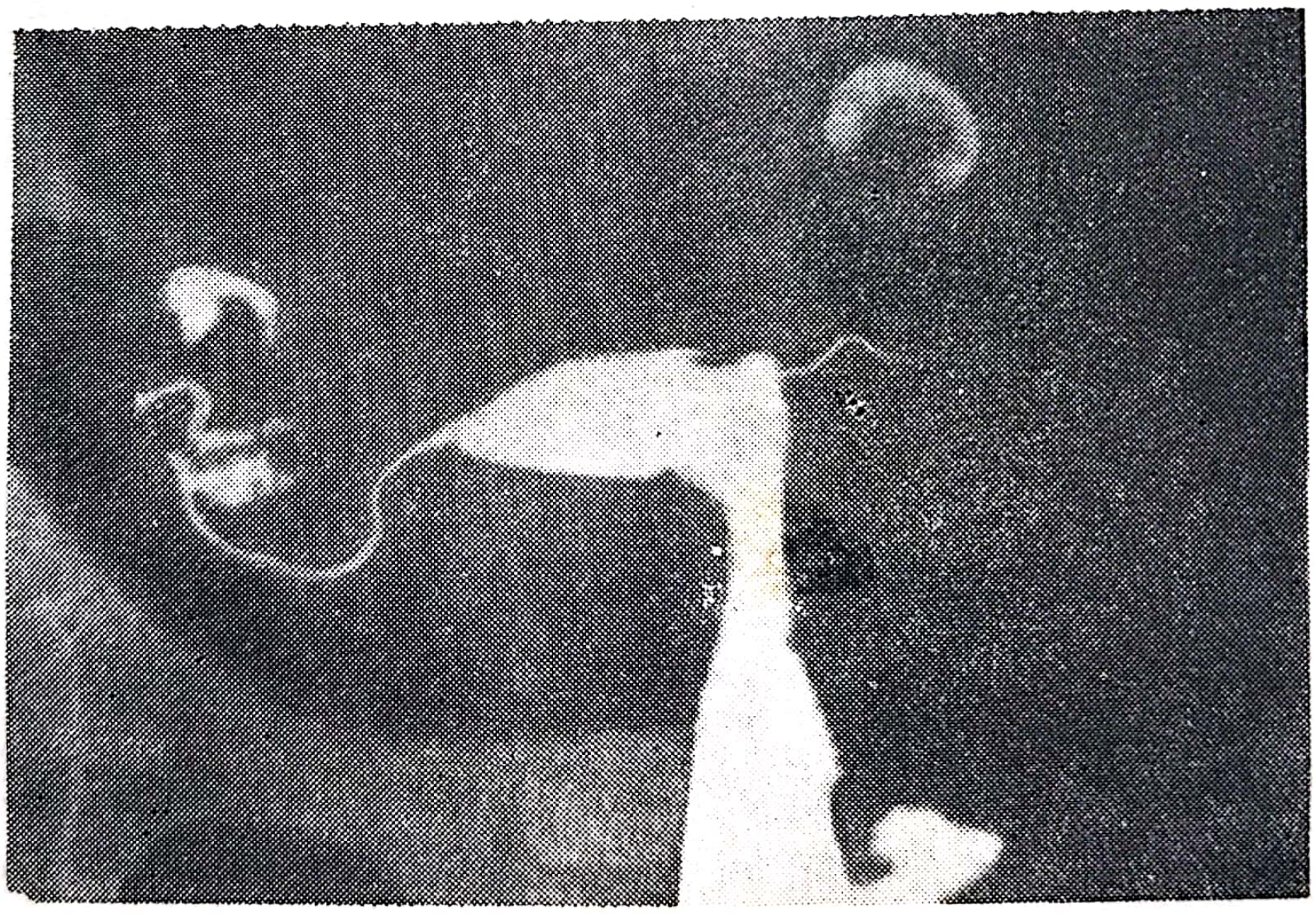

Fig. 21.8. — Trompele filiforme, neomogene, dilatate în porţiunile ampulare.

H.S.G. va fi practicată numai în absenţa indiciilor clinice şi paraclinice de evolutivitate a bolii. În prezenţa maselor tumorale anexiale, va fi preferată celioscopia.

Din punct de vedere radiologic, vindecarea este atestată de:

— repermeabilizarea trompelor şi redobîndirea aspectului lor normal: normalizarea pliurilor, motilităţii tubare, dispariţia proceselor perisalpingiene;

— dispariţia deformărilor şi anomaliilor de contur ale cavităţii uterine, dispariţia sinechiilor şi a refluxului veno-limfatic.

Adesea, fenomenele de fibroză şi scleroză ce survin în procesul de vindecare a leziunilor, antrenează îngustarea şi/sau obstruarea lumenului tubar.

Celioscopia, din ce în ce mai utilizată în ultimul timp, permite:

— individualizarea formelor anatomo-clinice ale tuberculozei anexiale;

— recoltarea de material bioptic;

— practicarea de examene bacteriologice în lichidele prelevate din Douglas sau prin puncţia hidrosalpinxurilor.

Au fost descrise următoarele forme celioscopice identificabile ale tuberculozei genitale: miliară, nodulară, adezivă şi salpingitică. Aspectul în această formă este similar celui din salpingita banală, dar franjurile tubare sînt conservate, edemaţiate. Congestia organelor pelviene este considerată ca fiind evocatoare pentru tuberculoză.

Laparotomia exploratorie, rezervată formelor latente, în care infecţia tuberculoasă nu a putut fi confirmată şi persistă multe elemente de suspiciune, va fi completată cu examenul bioptic şi investigaţii bacteriologice.

Alte examene paraclinice sînt de o utilitate mai restrînsă pentru diagnosticul de tuberculoză genitală, sau se adresează eventualelor localizări concomitente ale bolii, pleuropulmonare sau urinare:

— hemoleucograma, care în infecţia tuberculoasă poate să arate limfocitoză (inconstantă şi nespecifică însă);

— V.S.H., crescută în formele evolutive la 15—100 mm/oră, poate fi şi normală;

— intradermoreacţia la tuberculoză pozitivă semnalează instalarea alergiei tuberculoase în urma contactului dintre organism şi bacilul Koch, dar nu şi instalarea bolii;

— radiografia pulmonară şi urografia.

În concluzie

I. Diagnosticul tuberculozei genitale este relativ uşor în formele macrolezionale şi/sau asociate, în condiţiile existenţei antecedentelor şi a unui context clinic sugestiv. Pentru confirmarea lui sînt necesare:

— evidenţierea bacilului Koch în produsele patologice (secreţii cervicale, sînge menstrual, puroi extras din tumorile latero-uterine, cazeum etc.) şi/sau:

— depistarea prin examen histopatologic a foliculului tuberculos matur în ţesuturile lezate.

II. Pentru formele cronice sau latente, în lipsa celor două probe de certitudine (histopatologică şi bacteriologică), majoritatea ginecologilor afirmă în prezent diagnosticul de tuberculoză genitală coroborînd:

— antecedentele tuberculoase, prezenţa leziunilor anexiale (chiar minime) la examenul clinic şi sterilitatea, cu:

— aspectele histerosalpingografice caracteristice sau „tipice";

— datele furnizate de examenul celioscopic;

— efectul favorabil obţinut în urma administrării tuberculostaticelor.

Amintim că şi prezenţa foliculilor Köster nu mai este considerată de histopatologi ca fiind obligatorie, pentru a certifica endometrita bacilară. Sînt acceptate ca suficiente pentru diagnosticul histologic, leziunile atipice; foliculii limfoizi și foliculii remaniați. Aceștia sînt caracteristici totdeauna, pentru formele tratate mai mult sau mai puțin corect cu tuberculostatice.

21.9. DIAGNOSTICUL DIFERENȚIAL

Diagnosticul diferențial diferă în raport cu forma anatomo-clinică pe care o îmbracă localizarea genitală a tuberculozei.

În formele salpingoperitoneale se face cu:

— apendicita acută, dacă reacția ascitică este puțin importantă. Prezența granulațiilor miliare diseminate, pe seroasa apendiculară sau apariția unor fistule postoperatorii, orientează diagnosticul spre tuberculoză;

— peritonita difuză acută banală, mai ales pneumococică;

— chistul ovarian și mai ales cancerul de ovar, care pot îmbrăca uneori aspecte greu de deosebit la examenul macroscopic;

— ascita de altă etiologie.

În salpingita și pelviperitonita cazeoasă cu:

— anexitele cronice nespecifice și pelviperitonitele banale;

— cancerul ovarian sau tubar;

— sarcina ectopică, endometrioză;

— polifibromatoza uterină, care poate fi asociată cu tuberculoză.

Histopatologul este uneori obligat să diferențieze leziunile tuberculoase endometriale de:

— granuloamele de corp străin;

— reacțiile granulomatoase din infestările micozice sau unele infecții banale;

— reacțiile lipogranulomatoase după histerosalpingografii cu lipiodol;

— endometrita cronică limfocitară;

— microgomele luetice;

— sarcoidoza.

21.10. EVOLUȚIE ȘI PROGNOSTIC

Mult timp evoluția și prognosticul tuberculozei genitale feminine în formele salpingoperitoneale și ulcerocazeoase s-au menținut grave;

— în formele acute însoțite sau nu de ascită, în prezența leziunilor cazeoase extinse, evoluția spre generalizare și moartea bolnavei erau aproape totdeauna întîlnite;

— în formele ulcerocazeoase joase surveneau fistulizarea, cașexia, generalizarea și moartea bolnavei.

Introducerea tuberculostaticelor în tratamentul tuberculozei genitale a creat premizele vindecării afecțiunii prin tratamentul medical. În unele forme însă, tuberculostaticele permit doar stabilizarea bolii, intervențiile chirurgicale de exereză mai mult sau mai puțin întinse, rămînînd necesare pentru obținerea vindecării.

Prognosticul vital a fost net îmbunătățit, ca urmare a noilor achiziții terapeutice.

Prognosticul funcţional se menţine însă în continuare sumbru. În aproximativ 80% din cazuri, tuberculoza genitală antrenează încă sterilitatea. În formele latente, chiar dacă fecundaţia este posibilă, sarcinile ectopice, avorturile şi naşterile premature sînt frecvente.

După avort sau naştere (dacă sarcina a evoluat pînă în ultimul trimestru), riscul acutizării şi generalizării infecţiei tuberculoase, este important.

21.11. TRATAMENT

A. Profilactic. Coincide în bună măsură cu profilaxia tuberculozei în general:

— vaccinarea B.C.G.;

— izolarea copiilor din mediul infectant;

— chimioprofilaxia în prezenţa hiperergiei, la adolescentele expuse în mod deosebit îmbolnăvirii, ca şi evitarea posibilităţii reactivării unor leziuni tuberculoase stabilizate.

În scopul prevenirii localizării genitale a bacilului Koch este necesară profilaxia diseminărilor primare şi secundare printr-un tratament corect, adresat primoinfecţiilor manifeste şi leziunilor secundare pleuro-pulmonare, urinare etc.

B. Curativ, medicamentos. Are la bază, administrarea de antibiotice şi chimioterapice antituberculoase.

Succesul tratamentului tuberculozei genitale depinde de respectarea cîtorva principii fundamentale:

— tratamentul să fie intens, complex şi asociat. Utilizarea în asociere a mai multor tuberculostatice este obligatorie, pentru a preveni instalarea rapidă a rezistenţei bacilului Koch;

— să fie suficient de îndelungat, durata medie fiind de 12—18 luni;

— să fie utilizate toate căile de administrare eficientă;

— schemele terapeutice să fie individualizate de la caz la caz;

— tratamentul de atac şi de bază impun spitalizarea obligatorie;

— tratamentul de consolidare se bazează în special pe efectuarea de cure heliomarine prelungite şi administrarea de hidrazidă.

Tuberculostaticele utilizate în prezent, pot fi împărţite în:

a) *Tuberculostaticele majore*, utilizate în tratamentele de atac şi de bază, al tuberculozei genitale:

Izoniadiza (HIN), a cărei doză de administrare este de 10—15 mg/kilocorp/zi.

Etambutolul (EMB), cu administrare perorală, în doză zilnică de 20—40 mg/kilocorp. Doza de atac este de 25 mg/kilocorp în medie, iar doza de întreţinere de 15 mg/kilocorp.

Streptomicina (STR), în doze de 1 g/zi.

Rifampicina, Rifadinul (RMP), în doză zilnică de 600—900 mg.

Etionamida, Amidazinul sau Nizotinul (ETM), în administrare orală, doza zilnică fiind de 1 g.

b) *Tuberculozitaticele de rezervă*, de excepţie sau „de releu". Sînt utilizate în cure scurte, în cazul infecţiilor cu bacili Koch rezistenţi la tuberculotaticele majore, sau cînd acestea sînt contraindicate:

Cicloserina, Tebemicina (CCS), antibiotic cu spectru larg, se administrează peroral, în doze progresive, începînd cu 250 mg, pînă la maximum 1 g/zi.

Pirazinamida (PZM), bacteriostatic cu administrare perorală, în doză de 2,5—3 g/zi.

Kanamicina (KM), aminoglicozid a cărui doză este de 1 g/zi. În cazul administrării intermitente, doza zilnică poate fi de 2 g.

Viomicina (VM), 1 g/zi.

Capreomicina (CPM) în aceeași doză.

Tiocarlidul se administrează peroral, în doză de 1,5—2 g/zi.

Tiacetazona (TB_1), în doză progresivă de la 10 pînă la 150 mg/zi.

Tratamentul tuberculozei genitale va fi eșalonat în patru etape (Aburel):

1. *Tratamentul de atac* („triplu atac"), rezervat:

— formelor acute și subacute;

— activării formelor latente după chiuretaje biotice sau histerosalpingografii.

Se efectuează în condiții de spitalizare, pe o durată de 6 săptămîni. Schema clasică reunea: STR 1 g+HIN 10—15 mg/kilocorp+PAS 10—12 g, în administrare zilnică.

Mai recent, se tinde înspre înlocuirea PAS cu un tuberculostatic de releu și a STR cu RPM (de ex. CCS+HIN+RPM).

2. *Tratamentul de bază* se instituie în continuarea tratamentului de atac. În formele cronice sau latente, tratamentul de bază apare ca tratament inițial al tuberculozei genitale.

Se utilizează schemele duble: HIN 10 mg+STR 1 g, în administrare zilnică. Alături de HIN, în ultimii ani se recurge în mod frecvent la administrarea unui tuberculostatic de releu.

3. *Tratamentul de întreținere* este administrat pe parcursul următoarelor 8—12 chiar 18 luni. Se administrează două tuberculostatice în asociere, intermitent (bisăptămînal): HIN+PAS sau HIN+un tuberculostatic de releu.

Mijloace terapeutice complimentare vor fi asociate tuberculostaticelor:

— cortizonul, în timpul curelor de atac și/sau de bază, la bolnavele cu stare generală alterată, cu multă prudență însă. Corticoizii pot fi administrați pentru efectul lor local, de limitare a proceselor cicatriceale, fibroase aderențiale;

— administrare de vitamine și calciu;

— helioterapia, pe parcursul curei de întreținere.

Tuberculostaticele injectabile pot fi aplicate și local, după evacuarea conținutului pungilor purulente salpingiene.

4. *Tratamentul de consolidare* este eșalonat pe parcursul următorilor 2 ani.

Măsurile terapeutice se limitează la cure heliomarine anuale și, în funcție de evoluție, reluarea tratamentului cu tuberculostatice, dacă există semne de recădere.

Durata medie a tratamentului medicamentos conform schemei expuse, este de 12—18 luni. Mai recent au fost propuse scheme cu o durată sensibil redusă:

— tratament de atac, reunind: HIN 15 mg/kilocorp+RPM 600 mg+un tuberculostatic de releu (sau EMB 20 mg/kilocorp), în administrare zilnică, timp de 3 luni. Se continuă cu:

— tratamentul de întreținere, constînd din două tuberculostatice administrate intermitent, săptămînal. Durata totală a tratamentului este de 1 an, după care femeia va fi reîncadrată în muncă (5,10).

Curele climatice și helioterapia în stațiunile montane se asociază tratamentului de întreținere. Cura heliomarină este recomandată în formele stabilizate de cel puțin 1 an, sau după o cură helioterapeutică de altitudine.

C. Chirurgical. Intervenția chirurgicală devine necesară în:

— formele tumorale care nu pot fi rezolvate prin tratamentul medical corect aplicat: piosalpinxuri, abcese reci, mase tumorale reziduale pelviene, fistule;

— leziunile reziduale care persistă după tratamentul tuberculostatic, susceptibile de reactivare (noduli cazeoși închistați, salpingită nodulară sau scleroatrofică), formele rezistente la acțiunea tuberculostaticelor;

— sub forma laparotomiei diagnostice, este utilă în cazurile dubioase, pentru confirmarea sau infirmarea diagnosticului de tuberculoză genitală. În ultimul timp este înlocuită din ce în ce mai mult cu celioscopia.

Și în prezent, 10—15% din numărul total al bolnavelor de tuberculoză genitală sînt supuse intervențiilor chirurgicale curative. În ultimele decenii, atitudinea conservatoare s-a impus treptat în chirurgia tuberculozei genitale;

— la femeile tinere cu leziuni tubare limitate (abcese reci, hidrosalpinxuri, piosalpinxuri răcite, salpingită nodulară sau scleroatrofică) se practică salpingectomia, bilaterală cel mai adesea sub protecția tuberculostaticelor. Astfel este conservată funcția menstruală (8);

— histerectomia cu anexectomie bilaterală rămîne justificată doar în formele extinse, salpingoperitoneale, cazeoase.

D. Tratamentul sechelelor. Formele reziduale sau sechelare, deși infecția tuberculoasă este vindecată, prin răsunetul lor funcțional pot adesea să necesite o terapeutică corespunzătoare:

a) în sinechiile uterine, debridare pe calea vaginală sau în cazul nereușitei, prin histerotomie transabdominală;

b) obstrucția tubară, dacă a fost probată vindecarea procesului infecțios specific;

— hidrotubații cu tuberculostatice, corticoizi, bisăptămînal 10—12 ședințe, în cure repetate la 2—3 luni, dacă obstrucția nu este completă (8);

— chirurgia plastică care este însă descurajantă, contraindicată chiar (5). Dacă se reușește totuși repermeabilizarea chirurgicală a trompelor, sarcinile obținute la aceste femei, sînt extrauterine în 9/10 din cazuri;

c) tulburările menstruale prin insuficiență beneficiază de instituirea ciclurilor artificiale (dacă nu se datoresc sinechiilor);

d) algiile pelviene cronice vor fi tratate prin rezecția nervului presacrat. Concomitent vor fi corectate eventualele vicii de poziție ale uterului.

În prezența unor sechele funcționale importante, la femeile mai în vîrstă, rămîn justificate intervențiile mutilante. Este cazul algiilor pelviene intense, persistente, al tulburărilor menstruale în exces sau al unor procese aderențiale, în mod repetat complicate cu sindroame subocluzive.

Supravegherea și controlul vindecării. Supravegherea evoluției tuberculozei genitale sub tratament presupune, pe lîngă urmărirea clinică, practicarea periodică a unor controale paraclinice: biopsii endometriale, culturi pe medii speciale și inoculări.

Un prim control va fi practicat la 3 luni după începerea tratamentului (o dată cu încetarea tratamentului de bază). Cu această ocazie va fi pusă în discuţie şi oportunitatea tratamentului chirurgical (1).

În continuare, controalele histologice şi bacteriologice vor fi repetate la 4—6 luni. Celioscopia de control poate fi practicată la 1 an de la începerea tratamentului.

Vindecarea este atestată prin cel puţin trei biopsii de endometru succesive, negative. Proba bacteriologică este considerată negativă, după 8 culturi succesive în care bacilul Koch a fost absent (4).

Reîncadrarea în muncă. Bolnavele cu tuberculoză genitală beneficiază de concedii medicale de 12—18 luni, pînă la completa vindecare. Dacă aceasta nu este obţinută în intervalul de 18 luni, bolnava va fi pensionată.

Reîncadrarea în muncă se va face progresiv, cu evitarea eforturilor şi a muncii de noapte timp de 3—6 luni.

Proporţia globală a vindecărilor este de 70—90%.

21.12. TUBERCULOZA EXTERNĂ

21.12.1. TUBERCULOZA VULVARĂ

Excepţional de rară, este foarte greu de diagnosticat clinic. Poate să apară prin diseminarea hematogenă a bacilului Koch în cadrul granuliei, sau prin inoculare directă, prin intermediul mîinilor şi a unor obiecte infectante. Soluţiile de continuitate tegumentară facilitează în aceste cazuri inocularea bacilului Koch.

Sînt descrise următoarele forme de tuberculoză vulvară:

— granulică (forma superficială eritematoasă, miliară sau lupusul vulvar). Tegumentul vulvar se acoperă cu mici zone eritematoase, care confluează şi se exulcerează în timp;

— ulcero-hipertrofică: ulceraţiile sînt unice sau multiple, marginile lor sînt decolate, neregulate, iar fundul granular, ocupat cu depozite de cazeum. Ulceraţiile pot să pătrundă în profunzime, dînd naştere unor fistule oarbe, care ulterior se deschid în rect sau uretră;

— hipertrofică pură (elefantiazisul tuberculos al labiilor): labiile mari şi mici sînt difuz îngroşate pînă în profunzimea lor, căpătînd un aspect scrotal. Abcesele reci ce se constituie în grosimea labiilor pot să se ulcereze, să fistuleze şi să se infecteze secundar.

Diagnosticul pozitiv se bazează pe identificarea bacilului Koch prin examenul direct al secreţiilor, culturi sau inoculări şi pe biopsie.

Diagnosticul diferenţial impune în formele miliare, excluderea vulvitelor cronice parazitare sau gonococice, în formele ulcerate, deosebirea de şancrul sifilitic, şancrul moale şi cancerul vulvar, iar în formele hipertrofice, excluderea edemului cronic limfatic şi a bolii Nicolas-Favre.

Evoluţia vulvitelor tuberculoase este lentă.

Tratamentul constă în administrarea tuberculostaticelor, conform schemelor uzuale. În formele ulcerate, tuberculostaticele pot fi utilizate în aplicaţii locale.

21.12.2. TUBERCULOZA VAGINALĂ

Este o formă rară, de obicei secundară tuberculozei vulvare sau a colului. Sînt descrise două forme principale:

— miliară: mici granulații diseminate, care corespund histopatologic nodulilor tuberculoși și care confluează și se ulcerează;

— ulcerată: leziunile sînt unice sau multiple, de dimensiuni mici la început (diametrul de 4—5 mm), care pot să conflueze la rîndul lor, în timp. Evoluția este îndelungată. Pot să fistuleze în vezică sau rect.

Biopsia este decisivă pentru diagnostic.

Tuberculoza vaginală va fi diferențiată de „sifilis" (șancru sau leziuni terțiare), șancrul moale, cancerul vaginal ulcerat.

Tratamentul este general și constă în administrarea de tuberculostatice.

21.12.3. TUBERCULOZA COLULUI UTERIN

Incidența tuberculozei colului, nu depășește 1% din totalul formelor de tuberculoză genitală.

De obicei este secundară tuberculozei utero-anexiale. Tuberculoza izolată a colului, prin eventuala inoculare directă a bacilului Koch, este extrem de rară.

a) *Tuberculoza exocolului* se poate manifesta prin mai multe forme anatomoclinice:

— ulceroasă, cea mai frecventă. Ulcerațiile au un aspect serpiginos, marginile crateriforme, fundul acoperit cu granulații sau depozite cazeoase, baza indurată.

— proliferativă-vegetantă sau papilară. Vegetațiile sînt în număr mare, de culoare roșie-cenușie, friabile, ușor sîngerînde;

— miliară: granulații tuberculoase gălbui, cu diametrul de 1—3 mm, care pot să conflueze.

b) *Tuberculoza endocervicală* este descoperită de obicei incidental, prin chiuretaj fracționat sau endocervicoscopie. Sînt descrise formele:

— catarală: mucoasă endocervicală groasă, roșie, sîngerindă. Tubii glandulari sînt plini de cazeum:

— ulceroasă;

— vegetantă.

c) *Tuberculoza interstițială:* mucoasa exocervicală este indemnă. Colul apare cu volumul mărit, iar în grosimea structurii musculo-conjunctive sînt prezente leziunile tuberculoase: noduli tuberculoși care confluează și pot să formeze microabcese sau microcaverne. Reacția hiperplazică fibro-conjunctivă este importantă.

Diagnosticul diferențial va fi făcut cu cancerul colului uterin, leziunile sifilitice și, mai rar, cu alte cervicite specifice.

Tratamentul este tuberculostatic.

Toate aceste localizări, îmbracă forme cărora, dată fiind raritatea lor, clinicianul le atribuie cel mai adesea o altă etiologie decît cea tuberculoasă. Confundarea lor cu leziunile maligne, poate să fie la originea unor atitudini terapeutice eronate, cu consecințe foarte grave. Examenul histologic se impune în mod obligatoriu, pentru diagnosticarea tuturor formelor de tuberculoză genitală externă.

22. ENDOMETRIOZA

Dr. C. G. TEODORU

22.1. DEFINIȚIE ȘI CLASIFICARE

Endometrioza este definită ca o afecțiune rezultînd din prezența unui țesut endometrial (glande și stromă sînt elementele găsite obișnuit) activ, funcțional (crește la stimularea estro-progestativă), implantat ectopic, în regiuni aberante. Față de legea specificității celulelor topografice, endometrul constituie „un exemplu singular, derutant și totodată, sau poate tocmai prin aceasta, pasionant“ (Varangot), insulele endometriale heterotopice fiind unice în patologia ginecologică. Neoformație benignă, neavînd nici o relație cu factorul infecțios sau blastomatos, insulele ectopice sînt formate din glande cu proprietăți reacționale ciclice și deciduale, iar corionul cu o mare proprietate histolitică și infiltrativă.

Cunoscută sub numeroși termeni, azi părăsiți în favoarea celui de endometrioză, afecțiunea se împarte în: 1) *endometrioză internă* (adenomioză): glandele și stroma sînt în miometru sau în porțiunea interstițială tubară, presărate și înconjurate de fibre musculare netede (Cullen a atras atenția asupra conexiunii directe dintre insulele aberante și suprafața endometrului din cavitatea uterină); 2) *endometrioza externă* (indirectă, propriu-zisă sau adevărată) cu localizare intraperitoneală sau extraperitoneală. *Endometrioza stromală* este un neoplasm fără vreo asemănare cu cele prezentate aci.

22.2. ISTORIC

Th. H. Green, ca și alți autori, consideră endometrioza ca o boală a secolului XX, deși descrisă de Rokitanski din deceniul al optulea al secolului trecut și aceasta deoarece modificările de peristază din secolul nostru au influențat șablonul funcției de reproducere a femeii moderne, fiind responsabil de creșterea incidenței și a semnificației actuale a endometriozei. În 1895, von Recklinghausen face primă încadrare a adenomiozei în procesul patologic general și emite teoria disembrioplazică în anul următor. În 1897, Kossmann susține originea vestigial-mülleriană a endometriozei. Concomitent, Cullen descrie endometrioza internă; ulterior, în 1908, creează ipoteza diverticulară. Acest autor a adus timp de 25 de ani importante contribuţii. Diversele localizări sînt relatate de Pfannenstiel (1897); (septul rectovaginal), Rusell (1899: ovarul), Meyer (1909: intestinul), Reiss (1897: ganglionii limfatici pelvieni). Teoria metaplaziei seroepiteliale în endometrioză, emisă de Ivanov în 1898, a fost susţinută de Meyer în 1908.

După primul război mondial, Sampson (1921): raportul despre chistul hemoragic (ciocolată) al ovarului se ocupă timp de 20 de ani de endometrioză, emiţînd teoria „reflexului tubar şi a implantării", potrivit căreia endometrul dă naştere unei ectopii propagată pe cale tubară. Blair Bell (1922) descrie endometrul aberant în ovar şi utilizează primul termenii de endometrioză şi endometriom. În 1924, Oberling creează ipoteza metaplaziei celomice la contactul cu seroasa peritoneală.

Graţie lucrărilor lui Seitz, Halban, Brocq, Varangot, Gricouroff etc. se conturează endometrioza ca entitate anatomo-clinică, cu tablou macro- şi microscopic bine format, cu tablou clinic, precum şi stabilirea conduitelor terapeutice.

În ceea ce priveşte patogenia, Levander emite ipoteza inducţiei, Novak aduce noi date în teoria metaplaziei celomice.

Lucrări de sinteză, fundamentale pe observaţii clinice îndelungate sînt elaborate de Meigs, Te Linde şi Scott. La noi în ţară există o bogată literatură a endometriozei: Babeş (1882: formaţiuni glandulare în miometru, omologate azi ca endometrioză internă), contribuţii fiind aduse de Daniel, Săvulescu, C. Vasilescu, Vlad Vasiliu, C. Stanca, Mavrodin, Dan Gerota, V. Dimitriu, Sasu, Onicescu, V. Papilian etc. O localizare rară, endometrioza ombilicală, este studiată în teza inaugurală a lui Dan Alessandrescu.

22.3. ARIA DE RĂSPÎNDIRE

Localizările sînt întinse şi de cele mai multe ori multiple. În pelvis, cel mai frecvent se găseşte pe ovar şi pe peritoneul ligamentelor utero-sacrate, cantul intern, dar şi pe uter, trompe, ligamente (rotund, larg), fundurile de sac, colon sigmoid etc. Se întîlneşte pe col, vagin, vulvă, perineu, vezică, ureter, rect; s-a descris şi pe apendice, ombilic, incizii ale peretelui abdominal, veziculă biliară, ficat, rinichi. Formele difuze, cu localizări multiple sînt găsite în aproximativ 20% din cazuri.

22.4. INCIDENŢA

P. Sîrbu acceptă că pe piesele operatorii frecvenţa histologică este de 10%, proporţie sensibil asemănătoare cu cele ale lui Varangot, ale lui Pollosson şi Rochet, dar alţi autori menţionează 23% (Antoci, Nadin), 30,9% (Tollefson). La endoscopie frecvenţa este de 23% (Cohen).

Oricare ar fi sediul sau forma endometriozei, ea se găseşte la femei sau femelele de primate (Ridley şi Edwards, Te Linde şi Scott). Potrivit opiniei unor autori, avînd în vedere greutatea de diagnostic cert, afecţiunea poate fi evidenţiată pe baza unei simptomatologii, mai mult sau mai puţin specifică, bine influenţată de o probă terapeutică.

Din studiul lui Meiga (1936—1952) rezultă o frecvenţă mult mai mare (23,8%—30,5%), faţă de o incidenţă mai mică (4,3%—5,8%) la femeile cu fertilitate scăzută (66% față de 90%) și paritate mai mică (78% cu doi copii, față de o proporție de 66% cu trei copii).

De asemenea, rezultă frecvența mai mare a endometriozei la femeile care au avut prima sarcină la o vîrstă mai înaintată, funcția ciclului ovarian prelungită. În țările unde căsătoria și primul copil apar la femei tinere, în funcție de cultură, tradiție și factori socio-economici (America de Sud, India, Africa), endometrioza reprezintă o mare raritate și astăzi.

22.5. VÎRSTA

Vîrsta de apariție a endometriozei variază mult, în funcție de autori. P. Sîrbu, care dă ca frecvență maximă 35—50 de ani, atrage atenția că endometrioza are aceeași receptivitate ca și endometrul la hormonii ovarieni și de aceea se manifestă atîta timp cît există activitate ovariană. Vîrsta medie calculată este de 39,5 ani. În raport cu forma clinică, Varangot arată că endometrioza externă este mai frecventă între 30 și 40 de ani, iar adenomioza între 40 și 50 de ani. Se citează cazuri și la adolescente între 15 și 20 de ani, ca și la femei la menopauză.

22.6. ANTECEDENTE

Antecedentele ginecologice sînt în general încărcate de explorări ginecologice sau intervenții chirurgicale. Afecțiunile ginecologice concomitente sînt relativ frecvente (41,2%, Varangot), în special fibromioame uterine, chisturi de ovar, retroversie, hiperplazii de endometru, cancere de ovar etc. Terenul hormonal al endometriozei nu poate fi definit cu precizie.

În ceea ce privește raporturile cu infecunditatea, ar trebui să se precizeze dacă endometrioza este cauza sau consecința infecundității, fapt încă greu de făcut, deși succesele obținute în combaterea sterilității prin tratamentul medical sau chirurgical al endometriozei sînt din ce în ce mai numeroase.

Factorul genetic poate fi susținut mai ales în adenomioză, care a fost descrisă la mai multe membre ale aceleiași familii.

22.7. PATOGENIE

Din multiplele teorii privind histogeneza endometriozei, unele sînt vechi, ca teoriile disembrioplazice, care presupuneau ca origine fie resturile wolffiene (Recklinghausen, 1896), fie resturile mülleriene (Kossmann, 1897; Bazy), teorii abandonate, deoarece prima nu explică receptivitatea la hormonii ovarieni, secunda localizarea extragenitală (membre, regiunea inghino-crurală, cicatrice operatorii).

Teoria refluxului tubar și a implantării directe, emisă de *Sampson*, presupune un endometru descuamat — menstrual — viabil și un reflux tubar menstrual. Novak, Lavander și alții susțin că celulele descuamate sînt lipsite de vitalitate, admit grefa prin reflux tubar, dar arată că teoria lui Sampson nu poate explica apariția endometriozei în ariile extragenitale.

Sîngele menstrual, refulat prin trompă, conține fragmente de endometru și celule ale mucoasei trompelor. Implantele se grefează întîi pe ovare —, chisturi endometriozice „incubatorii“, care rupîndu-se, dau noi fragmente endometriale ce invadează pelvisul.

Ingenioase experimente (secţionarea colului uterin, sîngele menstrual scurgîndu-se în pelvis sau în peretele abdominal, fragmente de endometru ca atare sau ţinute în filtre cu milipori, grefe de endometru la maimuţe castrate, la care se efectuau cicluri artificiale) au demonstrat prinderea grefelor (Te Linde şi Scott, L. Wassermann, Novac). Refluxul tubar a fost descris în cazul de celiotomii la femei în timpul menstruaţiilor. Prelevările de sînge menstrual au permis culturi de endometru, deci endometrul menstrual este viabil. Tot Te Linde şi Scot au arătat în atreziile cervico-vaginale cu hematometrii o frecvenţă crescută a endometriozei, precum şi apariţia endometriozei unilaterale în uterele duble, de partea hemiuterului orb. Sînt observaţii clinice mai vechi privind endometrioza pe bontul proximal al trompei legate, salpingita nodulară (propagarea din aproape în aproape, continuitatea dintre endometrul uterin şi endometrioza porţiunii interstiţiale a trompelor).

Neexplicarea endometriozei din ariile extragenitale, precum şi refluxul tubar la femeia normală (în acest caz endometrioza ar fi o afecţiune mult mai frecventă, comună) sînt factorii imputabili teoriei lui Sampson.

Teoria metaplaziei epiteliului celomic, enunţată de Ivanov în 1898 în Rusia şi de Meyer la Berlin, este deosebit de atractivă, fiind susţinută de Oberling, Meigs, Novak, Gruenwald, Ranney. Conform acestei teorii plajele endometriozice apar din celule embrionare celomice din zonele ectopice, cu potenţial multiplu de diferenţiere. Metaplazia celomică explică endometriozele ovariene, ale septului recto-vaginal şi tubare. În favoarea teoriei pledează prezenţa deciduozelor peritoneale în timpul sarcinii, care demonstrează că epiteliul celomic suferă modificări metaplazice sub incitaţii hormonale. Elemente celulare imature cu origine embriologică în sistemul epiteliului müllerian persistă în viaţa adultă pe o întindere largă şi, cum afirmă Ivanov şi Meyer, metaplazia lor dă endometrioze. Meyer, adept al influenţei fenomenelor inflamatorii, consideră că sub influenţa acestora celulele embrionare celomice s-ar transforma în endometru. Şi epiteliul limfatic se poate metaplazia, de unde endometrioza ganglionară. Bazele mai mult teoretice ale ipotezei metaplaziei epiteliului celomic, reacţiile inflamatorii par mai mult efectul decît cauza endometriozei, neexplicarea plajelor extracelomice sînt invocate pe drept de adversarii teoriei.

Teoria diseminării limfatice, sugerată de Halban în 1924 şi apoi de Javert, potrivit căreia endometrul normal poate „metastaza“ pe căi limfatice, dînd embolii acolo unde sînt stopări. Faptul este susţinut de marea dezvoltare a reţelei limfatice submucoase, precum şi de existenţa endometriozei în ganglionii pelvieni. Teoria explică localizările la distanţă.

Teoria diseminării vasculare, emisă de Navratil pentru a explica un caz de endometrioză a braţului, sugerează producerea prin embolii venoase a „metaplaziei“ de endometru adult în localizările cele mai îndepărtate.

Teoria diverticulară, susţinută de Cullen din 1908, conform căreia celulele endometriale bazale se înfundă în miometru, dînd adenomioza, sub o probabilă hiperestrogenie.

Teoria resturilor de celule müllerine, avansată de Russel; resturi celulare izolate ale epiteliului embrionic müllerian sînt stimulate o dată cu instalarea menarhei prin cicluri ovariene.

Teoria inducției a lui Levander, care acceptînd refluxul tubar, arată că endometrul ajuns în peritoneu degenerează, produce substanțe chimice, care induc transformarea unui blastom omnipotent, deci nu grefare directă, ci metaplazia peritoneului în endometru.

În prezent ipotezele cele mai acceptabile sînt ale lui Sampson (reflux tubar și implantare) și cea a lui Ivanov și Meyer.

În teza de doctorat, A. Constantinescu pledează pentru o concepție eclectică. Fiind partizanul teoriilor care se bazează pe endometrul adult, autorul sintetizează astfel patogenia, în raport cu localizările:

— endometrioza internă; propagare diverticulară și accesoriu, o invazie metastatică;

— endometrioza externă intraperitoneală: reflux tubar cu implantare directă și diseminare limfatică sau vasculară;

— endometrioza externă extraperitoneală: grefă sau diseminare limfatică sau vasculară, precum și propagare directă.

22.8. ANATOMIE PATOLOGICĂ

În forma tipică, endometrioza, anatomic și fiziologic este un uter în miniatură (Brocq). *Microscopic* sînt de menționat:

Celule endometriale: epiteliul din una sau mai multe cavități este alcătuit din celule cilindrice înalte, cu sau fără cili, cu nucleu alungit, cu citoplasmă clară, tablou histologic care corespunde fazei foliculinice. Dar, adesea se observă transformările din faza luteinică: epiteliul se cutează în interiorul tubului glandular, refulat și deprimat în „dinți de ferăstrău" de spinele conjunctive; în citoplasmă, inclavații secretoare, slab mucicarminofile. În sarcină: marcată reacție deciduală.

Stroma endometrială: corionul citogen individualizează endometrioza. Repartizat neuniform (într-un loc foarte abundent, în altul redus sau chiar absent), este constituit din celule scunde cu nucleu ovoid, bogat în cromatină, prinse între ele prin prelungiri citoplasmice.

Fibrele musculare netede, a căror prezență este rară, sînt dispuse în jurul corionului, de unde analogia cu uterul.

Tabloul histologic are o mare importanță pentru tehnica chirurgicală, deoarece evidențiază o proliferare *fibroasă* omniprezentă, foarte abundentă, care constituie cea mai mare parte din volumul tumorii.

O puternică reacție inflamatorie însoțește reacția fibroasă. *Focarul de endometrioză nu este separat de un plan de clivaj de țesuturile sănătoase.*

Macroscopic este de subliniat multiplicarea focarelor, un caracter important. Uneori endometrioza se prezintă ca o masă cu volum variabil, adesea mic, bine individualizat, dar fără capsulă proprie care să o delimiteze de țesuturile sănătoase refulate. Alteori endometrioza ia forma unor infiltrații difuze, neregulate, care se întind mai ales în suprafață, limitele sînt imprecise, de unde greutatea extirpării chirurgicale. Apar ca pete, noduli sau chisturi albăstrui.

Prezența sîngelui în interiorul tumorii, împreună cu glandele endometriale și stroma endometrială alcătuiesc trepiedul diagnosticului.

Sîngerarea poate fi proaspătă (celule roșii cu hemosiderină) sau veche (macrofage încărcate cu hemosiderină). Sîngele dilată tubii glandulari în chisturi sangvine, hematice, în general cît o cireașă, izolate sau confluente, formînd pete albăstrui sau negricioase. Cînd sînt numeroase, iau un aspect areolar. Sîngele este vîscos, șocolatiu sau ca gudronul.

22.9. MANIFESTĂRI CLINICE

Tabloul clinic al endometriozei cu toate localizările ei nu poate fi cuprins într-o schemă, dar există un *„climat"*, asupra căruia au insistat Brocq și Varangot, pe care interogatoriul îl evidențiază, anamneza fiind superioară examenului obiectiv.

Fiind o boală a perioadei de reproducere din viața femeii, 80% din cazuri se întîlnesc între 20 și 40 de ani, foarte rar la adolescente sau în climacteriu. Femeia s-a căsătorit tîrziu, în mod voluntar a amîna nașterea unui copil sau are infecunditate involuntară sau infertilitate. Cele mai multe sînt nulipare, puține au un copil, foarte rar doi. Deși se asociază frecvent un fibromiom uterin sau o retroversiune, prezența acestora nu este obligatorie.

În aceste circumstanțe, predominante sînt *simptomele* funcționale.

Durerea pelviană, constantă în 75% din cazuri, este variabilă, adesea chisturile voluminoase din ovar sînt mai puțin dureroase decît implantele mici peritoneale, fapt explicabil prin extinderea procesului de fibroză din jur, precum și prin repetarea ciclică a eliminărilor conținutului chisturilor endometriozice prin rupturi minime. În plus, distensia chistului de endometrioză, încorsetat de fibroza periferică provoacă invariabil durere. În diversele localizări ale endometriozei, durerea are aceleași caractere.

Ruperea chisturilor cu revărsarea lor în peritoneul pelvian dau un caracter acut durerii, similar celei din ruperea sarcinii extrauterine, deci abdomen acut.

În evoluție, prin formarea aderențelor, organele adiacente se fixează de uter, „pelvis fixat", cazuri în care durerea ia caracterele celei întîlnită în inflamațiile pelviene.

Dismenoreea are caractere specifice. De cele mai multe ori dobîndită, la o femeie cu menstre normale în trecut, mai rar primară, este tardivă, la sfîrșit și chiar după oprirea hemoragiei. Durerea este violentă, penibilă, în pelvis, cu iradieri lombare, crurale și mai ales rectale, acompaniată de balonări abdominale și vărsături. Dismenoreea, cel mai constant simptom, creează la femeie o „teroare a menstruației", care se reflectă în psihismul ei. Durerea surdă, cu mers progresiv, se diferențiază net de durerea din inflamație, a cărei intensitate scade în timpul menstruației.

Dispareunia, în special în faza premenstruală, se explică prin atingerea și deplasarea cervixului, fixat în pelvis prin îngroșarea nodulară a ligamentelor utero-sacrate și diseminarea implantelor în special în fundul de sac posterior al vaginului.

Durerile lombare sînt frecvente, determinate de fixarea uterului.

Disuria apare numai în leziunile peretelui vezical, în special în zona trigonului. *Rectalgia:* defecația este însoțită de durere în perioada menstruală, în caz de leziuni ale septului recto-vaginal sau ale peretelui rectal. Crampele intestinale sau obstrucțiile intermitente apar rar, atunci cînd implantul provoacă bombarea în lumen a peretelui.

Sîngerările menstruale anormale, întîlnite în jumătate din cazurile de endometrioză, nu sînt datorate implantului, ci disfuncţiei ovariene (cicluri anovulatorii, leziuni asociate).

Evoluţia ciclică a accidentelor este caracterul cel mai important al endometriozei; apoi lipsa manifestărilor clinice, urmată de instalarea tabloului clinic funcţional în perioada menstruală.

Semnele fizice au şi ele un *caracter ciclic*, de unde necesitatea examenului şi înainte de instalarea menstruaţiei, cînd se întîlnesc modificări faţă de tactul vaginal anterior, în ceea ce priveşte volumul, sensibilitatea leziunilor, aderenţe etc. Sediul şi numărul focarelor de endometrioză fac mari diferenţieri în ceea ce priveşte caracterele obiective ale examenului local. Heterotopiile endometriale superficiale sînt mult mai uşor de diagnosticat, tumefacţie cu tentă roşie-albăstruie, hematică, brună sau verzuie, evidenţiată numai pre-, intra- şi postmenstrual, estompată total sau parţial după perioada menstruală. Focarele profunde sînt mult mai greu de identificat. Caracteristică aspectului fizic al endometriozei este *infiltraţia pericervicală*, evidenţiată de tuşeul bidigital sau tuşeul rectal. Importantă este punerea în evidenţă a *difuziunii leziunilor:* invadarea excentrică, infiltrarea unui ligament uterosacrat, plasarea unui nodul fibrotic pe ligamentele utero-sacrate, spaţiu recto-vaginal, fundul de sac vaginal posterior.

22.10. FORME ANATOMO-CLINICE

În raport cu topografia heterotopiilor endometriale sînt descrise:

22.10.1. ENDOMETRIOZA UTERINĂ

Poate îmbrăca:

Tipul fibromiom, unde pe lîngă meno-metroragii, mărimea, duritatea, suprafaţa netedă sau boselată, se asociază fixitatea, infiltrarea parametrului şi a spaţiului recto-vaginal, Douglas dur şi dureros, dismenoreea şi în special variabilitatea semnelor fizice în raport cu ciclul menstrual.

Tipul retroversiune, considerat de unii cel mai frecvent şi mai specific, deşi nu se neagă marea frecvenţă a asocierii fibromiom-endometrioză. Retrodeviaţia fixată, formaţiuni nodulare cu contur neprecis în regiunea istmică, infiltrarea ligamentelor utero-sacrate şi a spaţiului recto-vaginal sînt însoţite de dispareunie severă. Prezenţa maselor latero-uterine, de cele mai multe ori este datorată unei endometrioze anexiale. În cazurile cu evoluţie joasă, inspecţia cu valve permite diagnosticul de certitudine.

22.10.2. ENDOMETRIOZA SPAŢIULUI RECTO-VAGINAL

Deşi are tabloul clinic cel mai bogat, se caracterizează şi ea în primul rînd prin variabilitatea manifestărilor în raport cu menstruaţia. Iniţial, un mic nodul retrocervical pătrunde şi infiltrează de sus în jos spaţiul rectovaginal, care este dur, dureros, grăunţos şi nu aderă de rect. În evoluţie, se îndreaptă către vagin. Se constată la inspecţie noduli rotunjiţi, albăstrui, care ulterior proliferează, se ulcerează, dînd aspectul patognomonic: polipi sesili, violacei, turgescenţi, sîngerînzi, mai puţin induraţi decît un cancer, Mai tîrziu, leziunile invadează Douglasul, rectul, parametrele, ureterele, ligamentele largi, ovarele, formînd *endometrioza difuză a pelvisului*, care se manifestă pe lîngă dismenoree, dispareunie, scurgeri vaginale, cu rectalgii, tenesme vezicale. Extensia leziunilor, „pelvisului fixat“, indurarea și chiar obstrucția rectului sînt caractere care evocă o celulită pelviană cronică, o tuberculoză infiltrată și chiar un cancer inoperabil. Se poate instala anuria, complicată cu uremia și ocluzia intestinală.

Progresia leziunilor în perioada menstruală cu regresia ulterioară permite diagnosticul exact al unei endometrioze, tratabilă medicamentos sau printr-o simplă castrare, tentativa unei chirurgii de exereză fiind deosebit de riscantă pentru uretere și rect.

22.10.3. ENDOMETRIOZA PARAUTERINĂ

Endometrioza parauterină cuprinde:

Endometrioza ligamentului larg, formă rară, masă intraligamentară găsită intraoperator.

Tipul „salpingită“, caracterizat prin recrudescența menstruală și difuziunea leziunilor.

Tipul „chist de ovar“, în care adesea numai examenul histologic arată insule heterotopice de endometru.

Formele fără manifestări clinice, „endometrioze mute“ reprezintă, în funcție de autori, 15—45% din cazuri, fiind descoperite întîmplător la examenul clinic, intraoperator, dar mai ales prin studiul histopatologic sistematic al pieselor operatorii.

22.11. EVOLUȚIE ȘI COMPLICAȚII

Evoluția endometriozei este excentrică și infiltrativă.

Endometrioza difuză a pelvisului se complică prin obstrucții intestinale, anurii cu uremii consecutive.

Dacă torsiunea chisturilor endometriale este rară, ruptura este mult mai frecventă, manifestîndu-se fie ca o apoplexie tubară (ruptură subperitoneală), fie ca un hematocel închistat retrouterin (ruptură intraperitoneală lentă), fie ca o ocluzie (ruptura intraperitoneală subacută), fie, în sfîrșit, ca o ruptură dramatică, o inundație peritoneală similară cu cea din sarcina extrauterină.

22.12. ENDOMETRIOZA ȘI REPRODUCEREA UMANĂ

Complicațiile gravidice sînt extrem de rare, deoarece endometrioza regresează în timpul stării din gestație.

Relațiile cu infecunditatea involuntară sînt analizate mult în prezent, considerîndu-se că în 40% din endometrioze există sterilitate. Prevalența endometriozei în infecunditatea involuntară este mult diferită în funcție de diverși autori: Hasson 15 din 66 (23%), Drake 18 din 38 (48%), Jones și Rock pe 459 de sterilități primare găsesc endometrioză la 114 (25%). Infecunditatea poate fi consecința unei endometrioze tubare (15% din sterilitățile salpingiene), a aderențelor peritoneale (obstrucția trompelor sau acoperirea ovarelor), fie ceea ce este considerat sterilitate paradoxală (permeabilitate tubară normală, cicluri ovulatorii, dar prezenţa discretă a endometriozei pe peritoneu sau pe ovare).

Pentru cunoaşterea realităţii în această asociere, precum şi pentru evaluarea rezultatelor terapeutice, s-au încercat diverse clasificări: Rina, în 1961, deschide acest capitol, acceptînd, ca şi Acosta şi alţii, că în endometrioză sînt trei forme: uşoare, moderate şi severe, clasificare care deşi are meritul începutului, este nesatisfăcătoare.

Îmbunătăţindu-se mijloacele de diagnostic, ca şi cele terapeutice, după etapa Ingersoll, creatorul unei clasificări similare stadialităţii din cancerul colului uterin, clasificarea şi prognosticul sînt stabilite pe date de *celioscopie*, pe baza cărora se emit şi conduitele terapeutice (Mitchell, Kistner): gestageni „non stop“ cu foarte bune rezultate în stadiile I şi II; chirurgie conservatoare în stadiile I, II şi III, dacă infecunditatea este principala acuză a femeii; histerectomie totală cu castrare în stadiile III şi IV, dar mai ales în stadiul V (interesarea unor organe vecine sau caracter malign).

Deosebit de clare şi de mare interes practic sînt cuantificarea endometriozei şi prognosticul stabilit de Societatea americană de fertilitate (tabelul VIII).

Menţionăm că la femeile cu endometrioză cauzele infecundităţii pot fi numeroase. obstrucţie tubară prin leziuni sau aderenţe, alterarea motilităţii

Tabelul VIII

Cuantificarea şi prognosticul endometriozei

(Societatea Americană de Fertilitate)

Stadiul I: minimum 1—5
Stadiul II: moderat 6—15
Stadiul III: sever 16—30
Stadiul IV: întins 31—54

Peritoneu	Endometrioză	<1 cm 1	1—3 cm 2	>3 cm 3
	Aderenţe	văl 1	dense, cu obliterare parţială a fundului de sac 2	dense, cu obliterare totală a fundului de sac 3
Ovar	Endometrioză	<1 cm	1—3 cm	3 cm sau rupturi endometriale
	D	2	4	6
	S	2	4	6
	Aderenţe	văl	dense cu incluzia parţială a ovarului	dense cu incluzia completă a ovarului
	D	2	4	6
	S—	2	4	6
Trompe	Endometrioză	<1 cm	>1 cm	ocluzie tubară
	D	2	4	6
	S	2	4	6
	Aderenţe	văl	dense cu distorsionare tubară	dense cu incluzie tubară
	D	2	4	6
	S	2	4	6

tubare, infantilism uterin, dispareunie, cicluri anovulatorii apărute în evoluţia endometriozei.

Aprecierile privind asocierea endometrioză-sterilitate sînt mult grevate de lipsa menţionării potenţialului fertil al soţului, precum şi de prezenţa formelor de endometrioză mute clinic, a „sterilităţilor paradoxale".

22.13. EXPLORĂRI PARACLINICE

Numai un *examen histopatologic* care evidenţiază leziuni tipice (glande, stromă endometrială şi sînge vechi sau nou) poate să dea certitudinea diagnosticului. Dar, precum interogatoriul îşi are marea lui importanţă, pentru clinician, probele clinice şi paraclinice coroborate au o mare semnificaţie, în baza căreia se poate institui conduita terapeutică.

Colposcopia este un examen obligatoriu, chiar dacă are un rol care se reduce la depistarea zonelor cervico-vaginale suspecte.

Histerosalpingografia se practică în strat subţire; în timp ce se injectează substanţe de contrast hidrosolubile, ies în evidenţă pete pe cantul uterin, mici digitaţii perpendiculare pe cavitatea uterină, sau „boabele de vîsc" de pe coarne în adenomioză. Endometrioza tubară, suspectată în obliteraţiile istmice sau hidrosalpinx are uneori aspectul de „spiţe de roată" de „tufiş". Numai pe imaginea radiologică este aproape imposibil de a o diferenţia de diverticuloza uterină congenitală, hiperplazia glandulo-chistică a endometrului, salpingita istmică nodulară, injectarea vasculo-limfatică, deci nu sînt semne de certitudine pentru endometrioză.

Celioscopia oferă aspectele cele mai importante în localizările peritoneale, ovariene şi tubare.

Endometrioza peritoneului pelvian are formele cele mai uşor de recunoscut: noduli cît un bob de mei, roşii-violacei, albăstrui sau bruni, de predilecţie pe faţa posterioară a istmului uterin sau septului utero-sacrat, izolaţi sau aglomeraţi (examenul histologic este singurul care poate face diferenţierea, diagnosticul de certitudine, faţă de granulaţiile tuberculoase sau metastazele canceroase).

Caracteristice la ovar sînt chistul şocolatiu, gudronos sau ruginiu, ca şi aderenţele multiple. Chisturile foliculinice, luteinice, dar mai ales de cele wolffiene, sînt certificate de histopatologie. Endometrioza tubară nu poate fi diferenţiată de salpingitele nodulare inflamatorii, mult mai frecvente, existînd tot aspect nodular al porţiunii istmice sau hematosalpinx, mici noduli sau pete. Adenomioza uterului: uter hipertrofiat, neted sau boselat, violaceu, greu de diferenţiat de un miom în absenţa chisturilor brune, a căror prezenţă nu este o regulă chiar în endometrioză. Explorarea se va face numai în faza premenstruală, cînd leziunile sînt mai clare.

Celiotomia exploratoare, chiar efectuată de un practician cu experienţă, nu se poate dispensa de examenul histopatologic.

Citodiagnosticul este rezervat chistului de ovar evidenţiat celioscopic, puncţionat, unde hematiile, macrofagele cu hemosiderină şi celule endometriale în placarde, sînt tipice.

Cistoscopia, rectoscopia, ca şi diagnosticul radiologic (ileon terminal, colon, pielografie) aduc şi ele date sugestive.

Testele hormonale (*tratamentele de probă*) sînt importante, cu atît mai mult cu cît dozările hormonale nu au nici o semnificaţie.

Nu se mai recurge la administrarea de estrogeni (exacerbări nedorite ale simptomatologiei funcţionale şi obiective), nici la androgeni (cei sintetici nu inhibă ovulaţia), preferîndu-se progestativele de sinteză (atrofia endometrului ectopic). Dar şi acestea sînt limitate, deoarece durerea sau sîngerările sînt prezente şi în alte afecţiuni ginecologice; de aceea numai retrocedarea leziunilor, o dată cu ameliorarea durerilor, arată un test pozitiv.

22.14. DIAGNOSTIC

Diagnosticul de endometrioză este sugerat de o anamneză condusă cu tact, un interogatoriu conştiincios, privind relaţiile cu menstruaţia (agravarea acuzelor).

Examenul local poate da o certitudine absolută, dacă la inspecţie se constată chisturile şocolatii, sîngerarea ciclică, dacă sînt ulceraţii. Tactul vaginal bidigital evidenţiază infiltraţia pericervicală, noduli palpabili, retroversiunea fixată cu infiltrarea ligamentelor utero-sacrate.

Metodele de explorare paraclinică amintite, cu toate limitele lor, au o valoare intrinsecă, în special celioscopia.

Uneori endometrioza este găsită numai intraoperator, iar de multe ori este descrisă de histopatolog pe piese extirpate pentru alte leziuni.

Un diagnostic corect preoperator poate fi pus în aproape 50% din cazuri (Th. H. Green).

22.15. PROFILAXIE

Profilaxia, în sensul ei larg — primară, secundară şi terţiară, — nu este posibilă, marea majoritate a femeilor avînd poate o susceptibilitate pentru endometrioză, al cărui potenţial de dezvoltare pare a fi un factor intrinsec. Soluţia rămîne o reproducere umană conştientă, volitivă, fără să se întîrzie prea mult primul copil, iar intervalul dintre naşteri să nu depăşească 3—4 ani, mai ales la femeile din mediul urban în special cele inteligente, egocentrice, anxioase. Sarcina nu este un tratament cu răspuns direct, totdeauna acelaşi, dar este o măsură de prevenire, care are o condiţionare psihologică, socială, economică, etică etc.

Există însă şi o profilaxie specific medicală; controlul periodic se situează pe primul plan. Neefectuarea tactului vaginal imediat după un chiuretaj uterin, respectarea menstruaţiei (tactul bimanual nu se va efectua decît cu multă blîndeţe, iar procedurile curente, insuflaţiile, instilaţiile, histerosalpingografia, crio- sau electrocauterizările, conizaţia, plastiile pe col, chiuretajul etc. nu se vor efectua înaintea sau în timpul menstruaţiei, pentru a se evita un flux retrograd). Pe linia aceleiaşi opinii se recomandă asigurarea scurgerii sîngelui menstrual în cazurile de stenoză cervicală sau deviaţii uterine accentuate. P. Sîrbu şi alţii recomandă salpingectomia totală cu rezecţie cuneiformă a cornului uterin, pentru a evita dezvoltarea pe bontul uterin rămas după salpingectomia parţială, a endosalpingiozei, formă clinică foarte dureroasă. De asemenea, tot ca măsură de prevenire a endometriozei, unii autori nu se mulţumesc în chirurgia ginecologică cu o strictă izolare cu cîmpuri, ci practică o spălare a peritoneului cu ser fiziologic, perfect aspirat, pentru a evita implantul de endometru.

22.16. TRATAMENT

Tratamentul endometriozei este fundamentat, grație sagacității și exigenței practicienilor, pe două postulate:

1. *nu se tratează bolnava cu endometrioză, chiar confirmată, dacă nu există simptome subiective sau dorința de a avea copii (sterilitate involuntară);*

2. *tactica și ținta actului operator sînt îndreptate către conservarea și restaurarea morfologiei și funcțiilor organelor de reproducere ale femeii, sexuală, menstruală și gestațională.*

În practică, trei tipuri sînt mai frecvente (Th. H. Green):

a) femeia tînără, necăsătorită, cu endometrioză confirmată, dar leziuni minime, fără simptome subiective sau reduse; nu se tratează, dar va fi chemată la control din 6 în 6 luni, pentru ca o eventuală extindere a leziunilor să nu impună terapeutica necesară păstrării funcțiilor aparatului său genital; intensă educație sanitară privind efectele pozitive ale unei sarcini;

b) femeie tînără, căsătorită, cu simptome moderate; se prezintă cuplului situația, arătîndu-se că terapeutica ideală este sarcina; în vederea atingerii acestui scop se face o terapie activă; dacă infecunditatea se menține un an, se explorează cuplul în vederea cunoașterii factorilor cauzali ai sterilității. Numai acum se instituie tratamentul endometriozei;

c) femeie în deceniul al patrulea de viață, cu acuze de slabă intensitate, la care analgezicele sînt suficiente pînă la instalarea menopauzei, cînd atrofia și heterotopiile de endometru rezolvă afecțiunea.

Dificultatea constă în diferențierea endometriozei moderate de alte leziuni din sfera genitală, în special cancerul de ovar; pentru rezolvarea incertitudinii se recurge la celiotomie exploratoare, cu eventual examen histopatologic și cura operatorie în raport cu natura leziunii.

22.16.1. SARCINA

Este „tratamentul hormonal natural“ care se recomandă în primul rînd bolnavelor cu endometrioză, dacă acestea doresc copilul și dacă există posibilitatea ca femeia să treacă prin starea gravido-puerperală fără nici o consecință nedorită medicală sau psihosocială și să se obțină un copil cu o bună dezvoltare fizică și psihică.

22.16.2. ANALGEZICELE

Reprezintă un tratament paliativ, la care se va recurge totdeauna, dacă semnele obiective sînt minore și nu este dorit un copil. Durerea pelviană, dismenoreea, dispareunia sînt bine influențate. Deoarece nivelurile crescute de prostaglandine din endometru par să fie cauza dismenoreei, se recurge la antiprostaglandinice de tip *indometacin sau aspirină*. Se prescriu cu 1—2 zile înainte de apexul disconfortului dureros. Asocierea cu codeină sau preparate similare nu este recomandabilă.

22.16.3. PROCEDURI GINECOLOGICE

Procedurile ginecologice de uz curent în explorarea infecundității (histerosalpingografia, insuflația tubară, instilațiile endoutero-tubare) pot influența favorabil simptomul dureros prin desfacerea aderenţelor, ca şi prin corectarea distorsiunilor trompei, produse de endometrioză.

22.16.4. RADIOTERAPIA

Radioterapia, în prezent doar menţionată, este strict limitată în cazurile cu endometrioză histologic confirmată, unde boala canceroasă este exclusă şi unde chirurgia este contraindicată sau refuzată de bolnavă; castraţia indusă era unica armă terapeutică pentru obţinerea regresiei endometriozei. Deşi rezultatele erau adesea satisfăcătoare, indicaţia este excepţională în prezent din cauza riscurilor genetice şi carcinogenetice, precum şi din cauza leziunilor de endometrioză cu tendinţă la aderenţe, la fixarea viscerelor etajului superior abdominal.

22.16.5. TRATAMENTUL MEDICAMENTOS HORMONAL

Ideea tratamentului medicamentos-hormonal decurge din constatarea că endometrul ectopic reacţionează la influenţe hormonale ciclice. Indicaţia poate fi pusă pe baza unui diagnostic de certitudine, durerile sînt slabe, nu există mase întinse implant ⩽1 cm, infecunditatea nu reprezintă o problemă pentru cuplu, bolnavei i se face cunoscut că rezultatele hormonoterapiei sînt temporare.

Estrogenii. Au fost folosiţi mult timp dietilstilbestrolul în doze de peste 100 mg/24 de ore, ulterior estrogenii conjugaţi. Estrogenii *nu mai sînt admişi* în prezent, deşi simptomatologia dispare, deoarece au efecte secundare (greaţă, edeme, mastodinii) frecvente, mai ales sîngerări, la care se adaugă lipsa de regresie şi de absorbţie de endometru ectopic.

Androgenii. Indicaţia lor *este limitată*, deşi androgenii sintetici nu inhibează ovulaţia, influenţează favorabil durerea, permit obţinerea sarcinii, determină regresie locală, remisiunile au durată de ani. Efectele secundare constau în rare cazuri de hirsutism sau acnee. Doza este de 5 mg metiltestosteron zilnic, cu o durată de 3—9 luni, în medie 6. Sînt autori care cred că este suficientă administrarea aceleiaşi doze numai în faza foliculinică-progestativă. Folosirea lor este de recomandat mai ales sub forma unei experienţe terapeutice în vederea trierii cazurilor sau în recidive.

Gestagenii. Kistner a arătat, în jurul anului 1960, că transformarea focarelor ectopice din cursul gravidităţii — necroză deciduală — poate fi obţinută în cazul unei pseudogestaţii *indusă prin administrarea continuă de estrogeni şi gestageni,* gestagenii dînd atrofia endometrului ectopic. Mecanismul biochimic exact nu este cunoscut; probabil că atrofia, necroza şi rezorbţia deciduei (vindecarea), sînt datorate blocajului producerii de H.F.S. în interferenţă cu metabolismul ţesutului endometrial local.

Durata tratamentului este în medie de 6 luni, durată care limitează această terapeutică dacă infecunditatea este pe prim plan, deoarece asocierea dă cicluri anovulatorii. Faţă de entuziasmul iniţial al acestui tratament, azi au apărut şi contraindicaţii: 1) dacă există probabilitatea tratamentului operator nu se recurge la inducerea pseudogestaţiei, deoarece sporesc greutăţile de tehnică şi tactică chirurgicală; 2) nu se administrează asocierea medicamentoasă postoperator (cicluri anovulatorii într-o perioadă cînd femeia ar putea rămîne gravidă); 3) formele „depôt" cu acţiune prelungită nu se mai folosesc la femeile tinere (cicluri anovulatorii chiar și 12 luni după ultima administrare și amenoree rebele); 4) efecte secundare și complicații (grețuri, tulburări nervoase, hipertrofie mamară, edeme, creștere ponderală, creșterea uterului, accidente trombo- embolice).

Se recomandă formele „mini" (doze mici de steroizi) de administrare continuă și nu ciclică (preferată în contracepție), timp de 9—12 luni. În sterilitățile consecutive endometriozei, prin inducerea pseudogestației ca tratament, Kistner a obținut sarcini în 40% din cazuri.

Dacă se folosesc numai gestageni, există riscul sîngerării din uter, accident tratat fie prin dublarea sau triplarea dozei de gestageni, fie prin asocierea pînă la oprirea sîngerării a 20 gama etinil-estradiol.

Fiecare preparat recomandat în endometrioză își are posologia lui.

Antigonadotrofinele sintetice provoacă atrofia endometrului implantat ectopic, prin inducția medicamentoasă a unei *pseudomenopauze.*

Limitele medicației care induce o pseudosarcină, contraindicațiile, accidentele, durata în timp, au impus sinteza unui nou steroid, caracterizat prin prezența grupului isoxazol în ciclul A al steroidului, isoxazol-ethisteron (danazol R).

Sintetizat în 1963, testat în clinică din 1974, după cum pretinde Greenblatt are eficiență în endometrioză, pubertate precoce, ginecomastie și mastită cronică chistică.

Mecanismele biochimice sînt încă incomplet elucidate, se pare, că are drept efect o suprimare a descărcării de H.F.S. și H.L. de la mijlocul ciclului, secreția lor tonică nu este scăzută în mod evident, celelalte trofine nu sînt influențate. Isoxazol-ethisteron blochează ovulația, induce atrofia endometrului după 28 de zile de la începerea tratamentului (efect inhibitor asupra sintezei receptorilor citoplasmatici de estrogeni din locul — țintă), fără să scadă nivelurile serice de estrogeni sub valorile fazei foliculare.

Dacă în timpul terapiei cu danazol se administrează clomid, crește nivelul plasmatic de H.L., deci producerea lui de către hipofiză în mod cert nu este interferată. Tot în mod cert se știe că nu influențează sinteza sterolică în corticosuprarenală, nu are efect direct pe ovarul uman, dar la bărbat inhibă direct sinteza androgenilor în celulele Leydig. Cea mai promițătoare teorie a diverselor acțiuni ale drogului ar fi aceea că la toate nivelurile axului hipotalamo-hipofizo-gonadal acționează ca un „fals estrogen", ca un „fals testoteron".

Rezultatele terapeutice diferă de la autor la autor: sarcina apare uneori imediat după tratament (în 43% după 4 luni), alteori mai tîrziu (72% după 4 ani și jumătate). Simptomatologia, la 60% din bolnave este bine influențată și după 3 ani de la terminarea tratamentului. Recidive ale manifestărilor în 6% din cazuri, fără ca la examenul clinic ginecologic să se mai găsească leziunile existente înainte de instituirea terapeuticii.

Efectele secundare par să fie mai reduse decît în administrarea de gestageni ca atare sau asocieri estro-progestative.

Posologie: 400 mg o dată sau de 2 ori în 24 de ore, din prima zi a ciclului menstrual, timp de 6 luni. Dozele diferă, căutîndu-se să persiste amenorea și efectele favorabile.

Și cu isoxanol-ethisteron, după entuziasmul inițial, ulterior rezultatele au apărut mai puțin favorabile, totodată determinîndu-se și efecte secundare deosebit de grave, inclusiv atrofia aparatului genital feminin.

Se pare că rezultatele sînt mai promițătoare în formele ușoare și medii ale endometriozei și în special la bolnavele la care alte terapii medicamentoase hormonale nu au dat rezultate, sînt contraindicate sau greu suportate din cauza efectelor secundare.

22.16.6. TRATAMENTUL CHIRURGICAL

Opiniile sînt încă împărțite, dar se poate considera că atunci cînd este indicată o conduită activă, se impune tratamentul chirurgical. Justificarea este multiplă, rațiunea indicației bazîndu-se pe natura potențialului distructiv al endometriozei, șablonul său eratic de progresiune, răspunsul său imprevizibil la terapeutica hormonală. Desigur că actul chirurgical și-a pierdut exclusivitatea în tratamentul endometriozei, dar a rămas pe primul plan. Argumentația se bazează pe: 1) 5—10% dintre bolnave prezintă episoade acute (rupturi ale chisturilor ovariene, peritonite); 2) chirurgia funcțională a infecundității este absolut necesară la femeia tînără; 3) insuccesele terapiei medicamentoase; 4) histerectomia totală cu anexectomie bilaterală rezolvă definitiv edometriozele la femeile în vîrstă; 5) focarele endometriozice descoperite cu ocazia unei celiotomii pentru alte afecțiuni.

A. *Chirurgia celioscopică.* Rezultatele sînt foarte bune dacă nu se lărgesc tactica și tehnica celioscopiei, dacă nu se extind manipulările chirurgicale, ci se limitează la liza aderențelor, la fulgurația insulelor de endometru ectopic, citîndu-se chiar sarcini după aceste mici proceduri. Este de preferat ca celioscopia să fie urmată de celiotomie, decît să se recurgă la „gimnastică endoscopică“.

B. *Chirurgia conservatoare.* Chirurgia conservatoare pare să cîștige în ultimii ani teren, deoarece în 80% din cazuri, potrivit datelor din literatură, dă rezultate bune.

Selecția se face din bolnavele încă tinere, sub 35 de ani, cu endometrioză simptomatică, leziuni mici, care doresc să aibe copii, după o prealabilă și completă investigare clinică și paraclinică a femeii și a soțului. Chirurgia este funcțională, ceea ce impune disecție, rezecție, excizia endometriozei cît e posibil, pentru ca să se asigure funcția de reproducere. Actul chirurgical impune o evaluare exactă a leziunilor, multă meticulozitate, cu evitarea manevrelor brutale, o hemostază și o peritonizare perfecte. Excizia trebuie făcută în țesut sănătos, complet. Se obțin sarcini și după ovariectomie unilaterală și rezecția a 3/4 din ovarul controlateral.

Permeabilitatea trompei va fi verificată intraoperator, eventual se face tuboplastie. Poate fi nevoie de liza aderențelor, miomectomie etc. Dar practica a arătat, că numărul succeselor scade cu cît este mai extinsă patologia pelviană asociată, În cazurile de retroversiune, forma cea mai frecventă (Cotte și Mathieu), cu blocarea Douglasului, se recurge la o ligamentopexie, suspensia anterioară a uterului, tehnicile preferate (Gilliam, Coffey, Baldy-Webster). Dacă durerile pelviene sînt foarte intense, se poate recurge la operația Cotte (neurectomie presacrată), asociată cu rezecția ligamentelor utero-sacrate la inserția lor uterină (întreruperea plexului Frankenhäuser). Dacă sînt greutăți tehnice, extensia și profunzimea focarelor endometriozice fac imposibilă excizia completă. Postoperator, timp de 3 luni se va administra gestageni.

Rezultatele inițiale au arătat sarcini ulterioare în 87%, proporția fiind în prezent mai redusă, la 50—65%.

Deontologia impune informarea completă a bolnavei, atît asupra succeselor, cît şi asupra recidivei, posibilă în 5—25% din cazuri.

Reintervenţiile sînt necesare în 13—15% din cazuri, etapă în care histerectomia cu ovariotomie bilaterală reprezintă 85% din operaţii.

C. *Chirurgia radicală.* Chirurgia radicală este indicată la femei de peste 35—40 de ani, cu leziuni mari, dureri intense şi care nu mai doresc sarcini. Dacă femeia se găseşte cu 10—15 ani înainte de menopauză, ţesutul ovarian poate şi trebuie păstrat oricît de puţin. În cazurile în care femeia este mai înaintată în vîrstă (5—10 ani înainte de menopauză), este indicată histerectomia cu anexectomie bilaterală şi rezecţia implantelor peritoneale.

22.17. TRANSFORMĂRI MALIGNE ÎN ENDOMETRIOZĂ

Deşi transformările maligne în endometrioză sînt foarte rar observate, carcinomul se poate totuşi dezvolta în insulele de endometru aberant, ca şi în endometrul care delimitează cavitatea uterină, dar cu o incidenţă mult redusă în insulele ectopice.

Problema este de mult cunoscută, astfel încît în 1925 Samson a definit criteriile patologice: 1) carcinomul se dezvoltă în ţesutul endometriozic şi nu reprezintă un factor invadant; 2) ţesuturi benigne şi maligne pot să coexiste în acelaşi ovar, avînd relaţie histologică similară, ca în carcinomul corpului uterin. Transformarea malignă a endometriozei ovariene este reprezentată de adenoacantom, variantă histologică specifică, care aparţine unei categorii mai largi, carcinom endometrioid primar al ovarului. S-a observat că malignizarea endometriozei ovariene, adenocarcinomul cu celule clare al ovarului (vechile mezonefroame) este rară, însumînd circa 10—15% din totalul tumorilor maligne primare ale ovarului. Transformarea malignă este posibilă şi în endometrioza ligamentului larg, a fundurilor de sac, a septului recto-vaginal etc., dar acestea sînt rarităţi extreme.

Th. H. Green este de opinia că posibilitatea transformării maligne în endometrioză nu schimbă conduita chirurgicală funcţională, conservatoare. Din punctul de vedere al clinicianului-terapeut se impune diferenţierea dintre endometrioză şi o tumoare ovariană malignă, care trebuie individualizată, pentru o conduită terapeutică corectă, chiar atunci cînd leziunile sînt mute, fără expresie clinică.

*

Endometrioza este o entitate morfopatologică şi clinică, cu multe necunoscute, în histo- şi patogeneză, ca şi în tratament, unde recent tehnicile microchirurgicale par să aducă ameliorări. De aceea sînt necesare studii ulterioare, comparative, prospective şi randomizate.

BIBLIOGRAFIE

1. ALESSANDRESCU DAN — Endometrioza, Teză, Bucureşti, 1940.
2. ALESSANDRESCU DAN ŞI COLAB. — Atlas de colposcopie, Ed. Med., Bucureşti, 1962.
3. ALESSANDRESCU DAN — Endometrioza şi tuberculoza cazeoasă în legătură cu un caz. *Obst. şi Ginec.*, 1959, *2*, 151.

23. CORIOCARCINOMUL (CORIOEPITELIOMUL)

Prof. dr. I. NEGRUȚ

Coriocarcinomul sau corioepiteliomul, numit în literatură și placentom malign, sau trofoblastom malign, este o formă particulară de tumoare malignă a placentei, dezvoltată din epiteliul corionului ovular (trofoblastul ovular), care invadează organismul matern. Punctul de plecare este de obicei epiteliul vilozităților coriale rămase în cavitatea uterină după avort, în special după avortul molar și mai rar după naștere.

Particularitățile acestei tumori sînt subliniate de mai mulți autori. Astfel Lecène spune: „este cancerizarea unui țesut străin ce trăiește într-un alt organism în stare de grefă“; R. Meyer: „corioepiteliomul este o tumoare topografic primitivă și histologic secundară a uterului“; Novak: „este o tumoare a unui individ care se dezvoltă în țesuturile altui individ, pe care le invadează“; Wilis: „este o tumoare a fătului, care afectează mama“.

23.1. ISTORIC

Din punct de vedere istoric, coriocarcinomul este o entitate relativ mai recent descrisă, deși mola hidatiformă a fost cunoscută încă din antichitate.

Cele mai vechi observații asupra tumorii sînt cele ale lui Netzel (1872), Ermeyer (1876), Chiari (1878), Hofmeyer (1855), H. Meyer (1888) etc.

În anul 1888, Saenger descrie tumoarea și îi fixează cadrul cu precizie, dată de la care este cunoscută în literatură ca „boala Saenger“. El consideră însă că tumoarea este un sarcom deciduocelular și nu coriocarcinom.

În 1893, Gotschalk este primul care recunoaște originea fetală a tumorii, iar L. Fraenkel, în 1895, interpretează tumoarea ca un corioepiteliom. Termenul de corioepiteliom-coriocarcinom, este consacrat în mod definitiv în patologie datorită lucrărilor lui Marchand, în 1895. De la această dată numărul specialiștilor care s-au ocupat de problemă pînă în zilele noastre este foarte mare, încît nu le putem aminti numele, foarte bine cunoscute de specialiști.

23.2. FRECVENȚA

Tumoare rară, cam 1/40 000 de sarcini, este mai frecventă în țările cu climat cald și umed și la populațiile subnutrite. Unele date din literatură menționează că la popoarele asiatice și mexicani este de 10 ori mai frecventă. Statistica Spitalului Polizu din București arată că frecvența este 1/13 500 nașteri, iar observațiile Clinicii Ginecologie-Obstetrică I din Cluj-Napoca, de 1/50 000 sarcini și 1/20 000 nașteri.

23.3. CONDIȚIILE DE APARIȚIE

Coriocarcinomul apare după o naștere cu sarcină normală sau anormală în 15—20% din cazuri, după avort în 25—30% și după sarcină molară între 40 și 60% din cazuri (Rivier și Chastrusse).

Intervalul scurs de la un eveniment obstetrical (avort sau naștere) pînă la apariția coriocarcinomului, oscilează între cîteva săptămîni pînă la 6 luni. Sînt citate în literatură cazuri în care coriocarcinomul a apărut după cîțiva ani de la un eveniment obstetrical recunoscut.

În ceea ce privește perioada de vîrstă la care apare, este cuprinsă de obicei între 20 și 35 de ani, vîrstă de maximă fertilitate.

23.4. ETIOPATOGENIE

Etiopatogenia coriocarcinomului, ca și a molei hidatiforme de altfel, este incomplet cunoscută. Au fost emise numeroase ipoteze care încearcă să explice apariția tumorii. Cele mai multe caută explicația în anomaliile ovulare, altele explică apariția tumorii prin dezechilibrul dintre elementele coriale și organismul mamei.

Fără discuție, în coriocarcinom se manifestă excesiv funcția de multiplicare și invazie a tumorii, asemănătoare cu proprietățile corionului ovular, dar nu este cunoscut momentul și modul în care o vilozitate corială începe să prolifereze cu caracter de malignitate. Există lucrări în literatură care opinează pentru o disfuncție genetică în etiopatogenia tumorii.

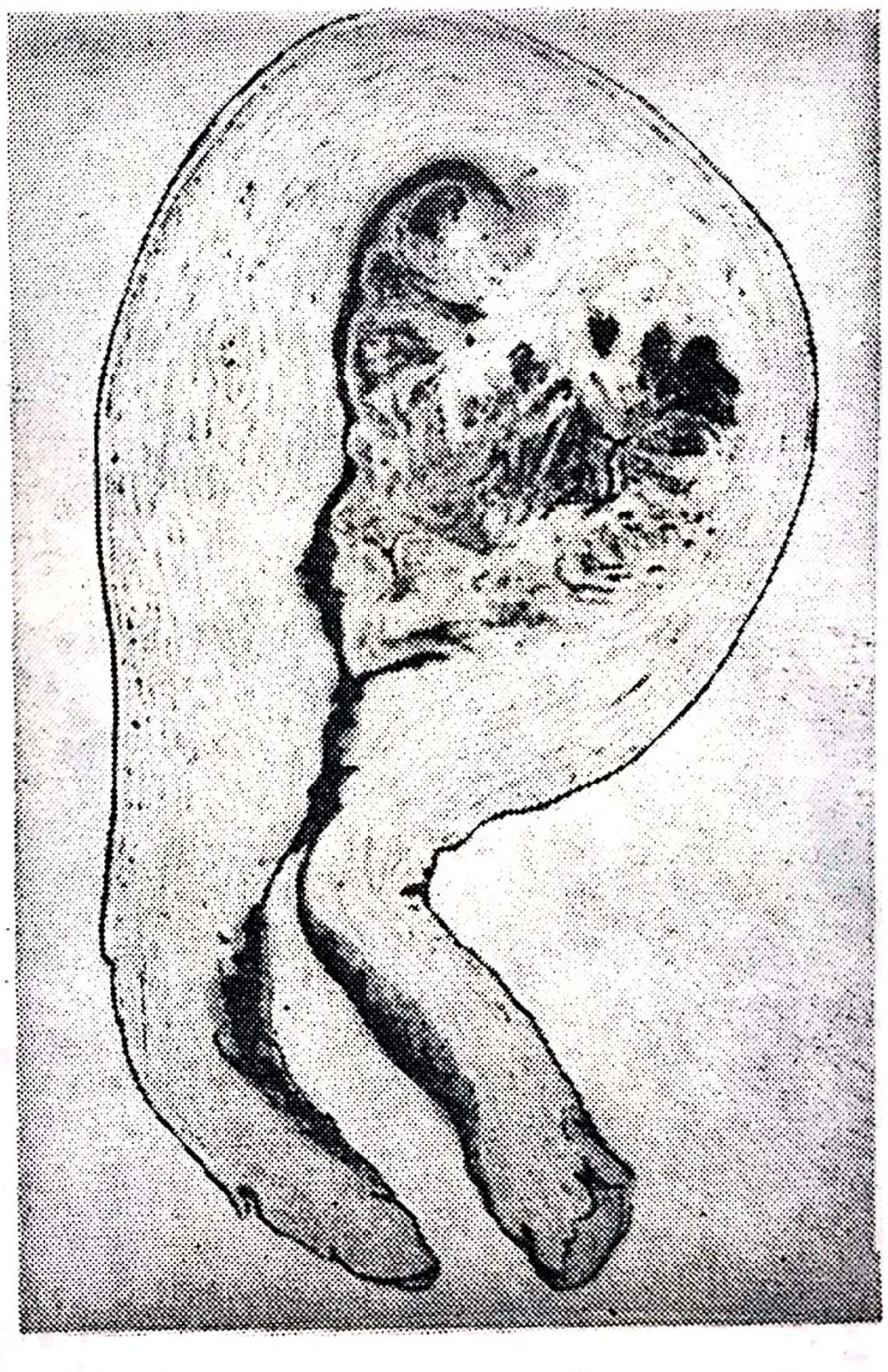

Fig. 23.1. — Corioepiteliom (coriocarcinom) uterin (Bumm).

23.5. ANATOMIE PATOLOGICĂ

Din punct de vedere anatomopatologic, macroscopic, tumoarea este localizată primar în uter și cu totul excepțional poate fi întîlnită în trompă și ovare.

Ca mărime are dimensiuni variabile, este de culoare roșie închisă, cu nuanță violacee, deosebit de hemoragică, friabilă la palpare, adesea dezvoltată spre cavitatea uterină, iar la bază cu infiltrații profunde în musculatura uterină.

Uneori are aspectul de polip endouterin cu bază sesilă, a cărui suprafață este exulcerată. Pot fi întîlniți în uter mai mulți noduli metastatici, din care unii se propagă la seroasa uterină sau invadează parametrele și ligamentele rotunde.

Microscopic, în structura coriocarcinomului se întîlnesc două tipuri de celule. Unele de aspect poliedric sau rotunde, cu structura celulelor de tip Langhans, cu citoplasmă clară sau întunecată, cu un nucleu central rotund,

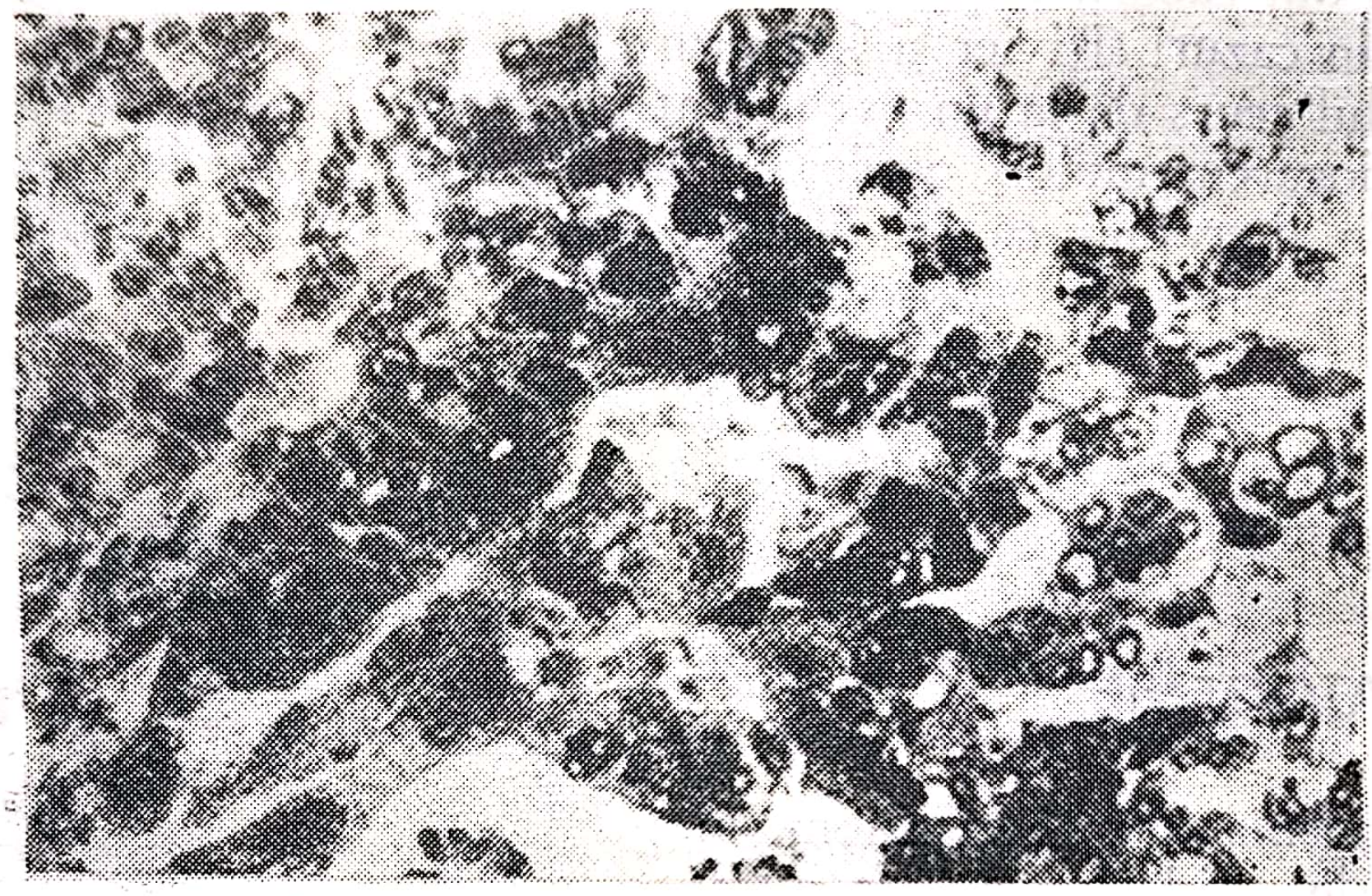

Fig. 23.2. — Coriocarcinom, structură microscopică (Panait Sîrbu).

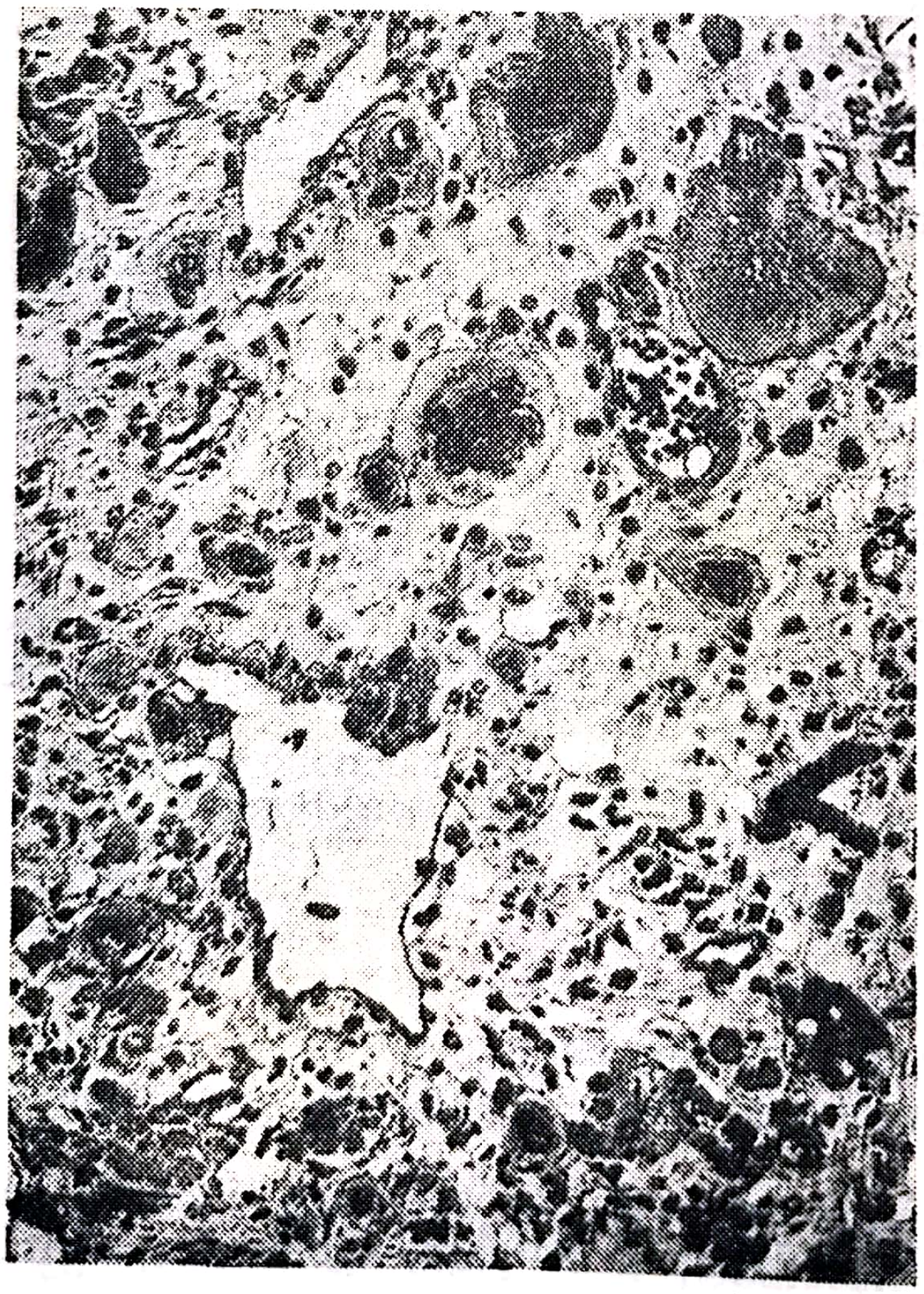

Fig. 23.3. — Corioepiteliom. Celule neoplazice gigante și cu mitoze atipice. (Enciclopedia Medico-Chirurgicală).

care conține doi nucleoli bogați în acizi nucleici, ce se evidențiază prin colorația cu Methyl-grün-pironin, și cu prezența de numeroase mitoze. Celălalt tip sînt celule gigante cu citoplasma eozinofilă, cu nuclei multipli, mai mici și hipercromi. Aceste elemente se aseamănă cu sincițiul vilozitar. Desigur, există o predominanță structurală a unora sau a altora din celulele descrise, în raport cu structura tumorii. Potrivit observațiilor histologice și clinice, tumorile care au în structură predominanță celulară de tip Langhans, au o malignitate mai pronunțată.

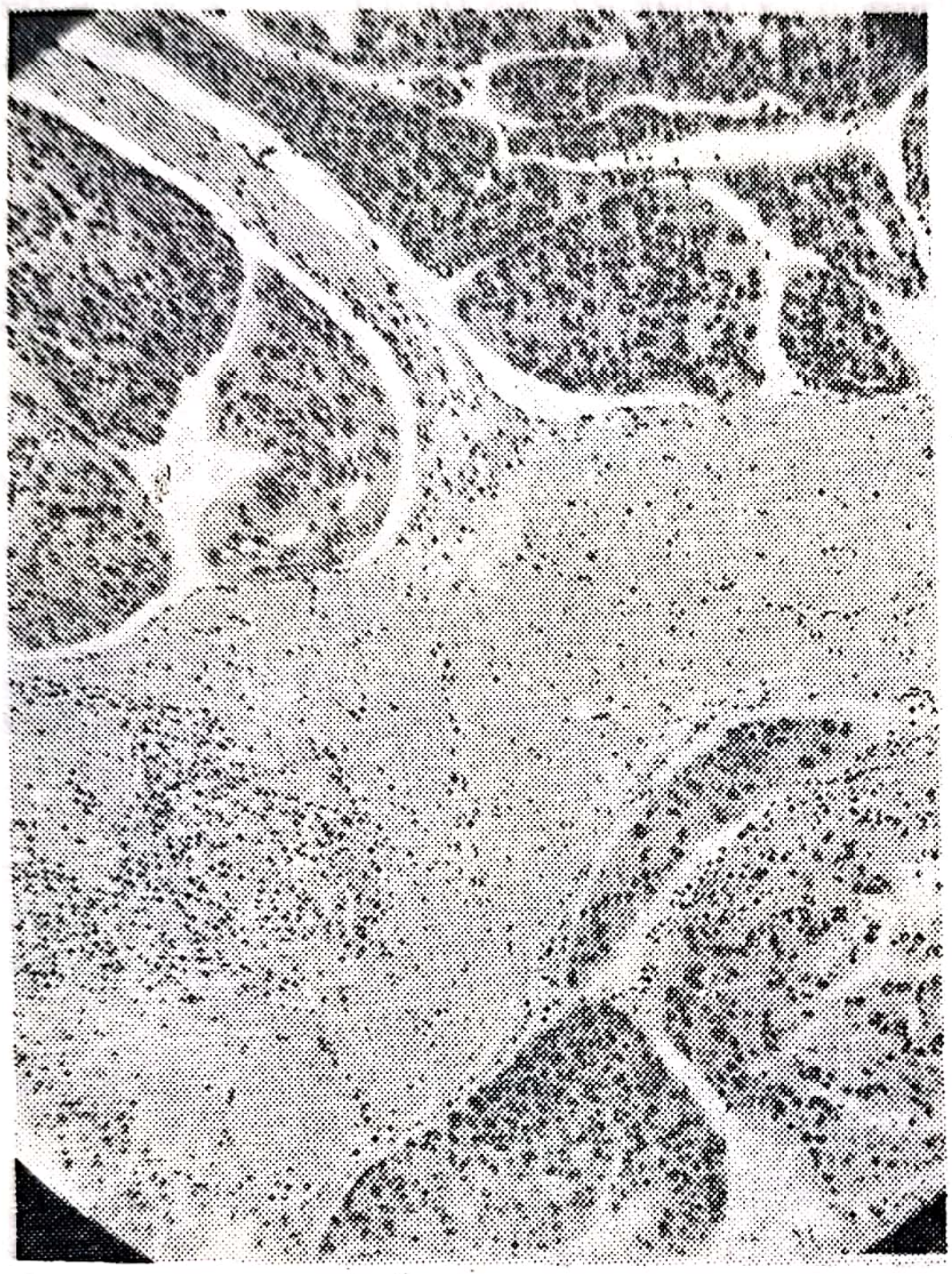

Fig. 23.4. — Corioepiteliom, secțiune histologică (Enciclopedia Medico-Chirurgicală). Placarde neoplazice de celule Langhans.

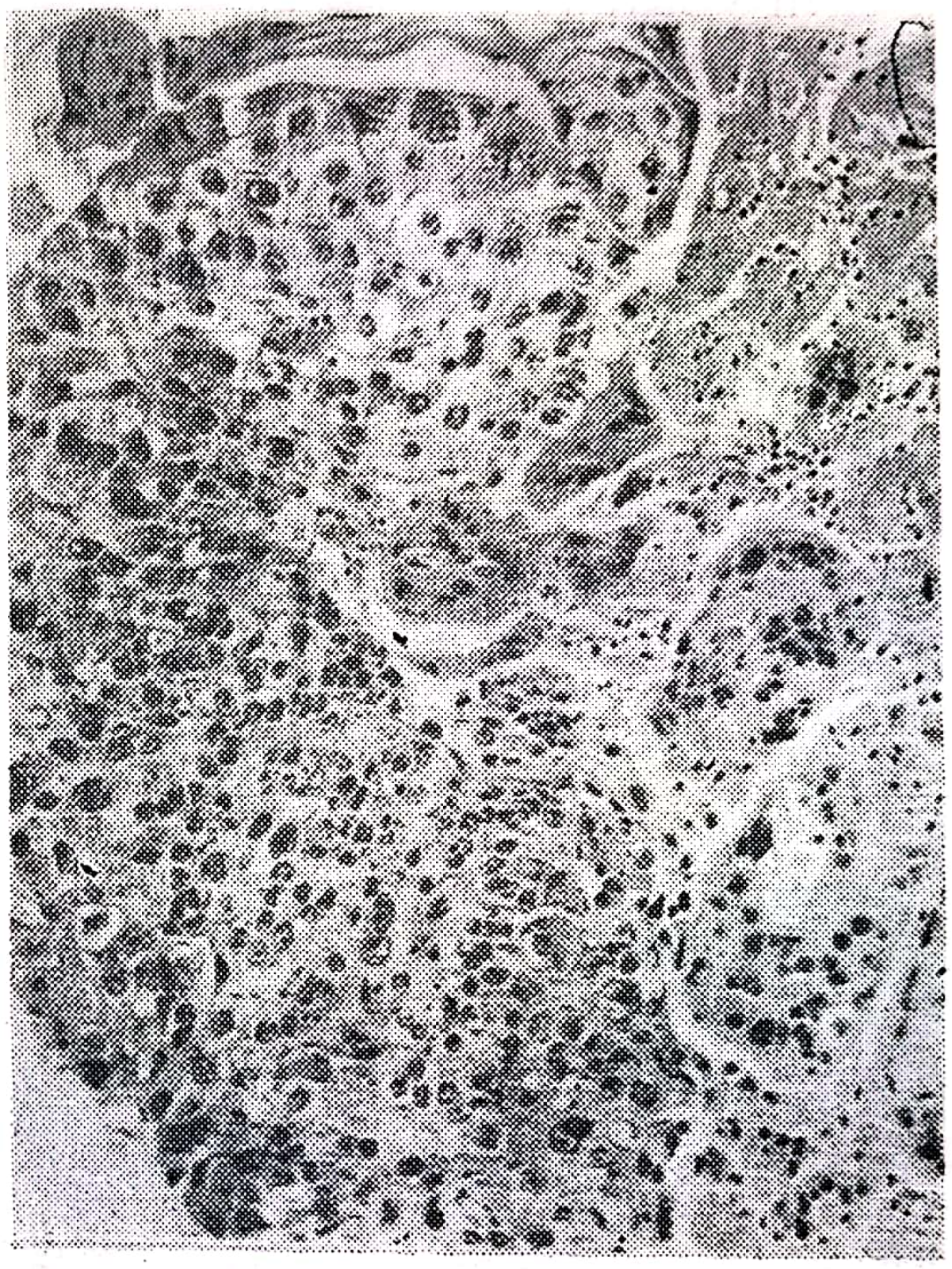

Fig. 23.5. — Corioepiteliom Enciclopedia Medico-Chirurgicală) Celule Langhans și plasmodiale.

În general, structura coriocarcinomului este evidentă, de tumoare cu mare malignitate: nuclei monstruoși, polilobați, mitoze numeroase și anarhice, anizonucleoză abundentă de substanță pironinofilă în nuclei mai ales, ca semn al unei activități intense de multiplicare.

Pe secțiunea histologică se observă, de asemenea, că elementele neoplazice sînt grupate în placarde și travee voluminoase, care disociază sau distrug țesutul miometrial și vasele, motiv pentru care tumoarea este foarte hemoragică. În general tumoarea nu are vascularizație proprie și nici stromă conjunctivă proprie. La joncțiunea dintre țesutul tumoral și țesutul normal, se întîlnește un infiltrat inflamator format în special din celule polimorfonucleare. Ca terminologie, în literatura de specialitate anatomopatologică sînt întîlniți și termenii de „endometrită sincițială“ sau „deciduită sincițială“, aspecte care au fost socotite la un moment dat ca forme ale unei posibile malignizări. Studiile efectuate asupra acestor aspecte au exclus cu desăvîrșire potențialul lor de malignizare.

Histopatologic, diagnosticul de coriocarcinom pune probleme dificile de cele mai multe ori. Sînt frecvente cazurile în care gradul de malignitate a trofoblastului prezent în secțiuni și mai ales natura malignă a procesului, nu pot fi stabilite cu certitudine. Preparatele histologice trebuie să fie examinate de mai mulți anatomopatologi cu experiență înainte de formularea unei concluzii.

În general, diagnosticul de certitudine al coriocarcinomului se bazează pe lipsa vilozităților coriale normale în preparat și aspectul infiltrativ al procesului față de țesuturile vecine.

23.6. METASTAZELE ÎN CORIOCARCINOM

Coriocarcinomul diseminează preponderent pe cale vasculară, fiind o tumoare cu afinitate hematogenă. În principiu, diseminarea poate să fie locală, loco-regională sau la distanță.

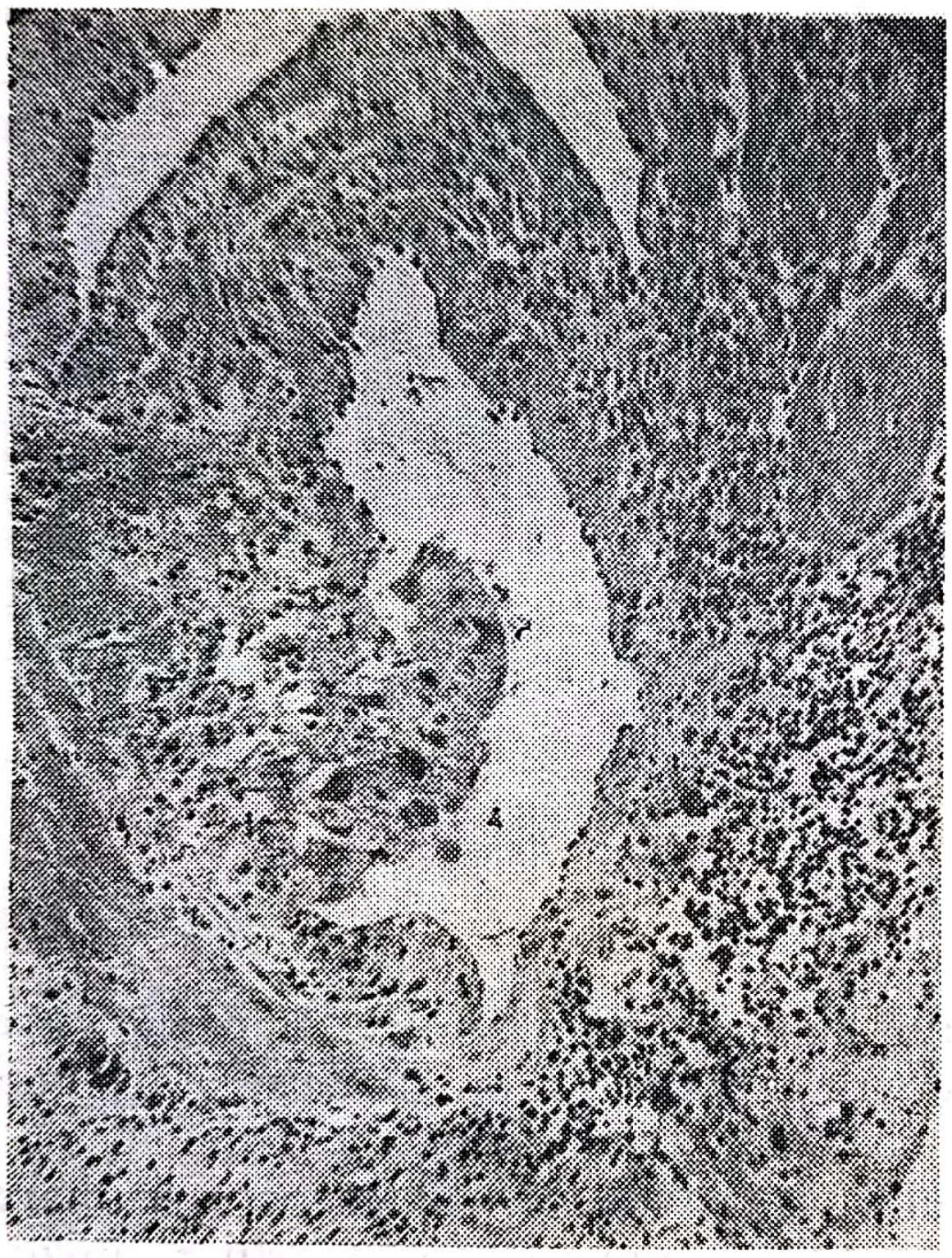

Fig. 23.6. — Corioepiteliom. Tromboză vasculară tumorală, cu început de erodare a peretelui. (Enciclopedia Medico-Chirurgicală).

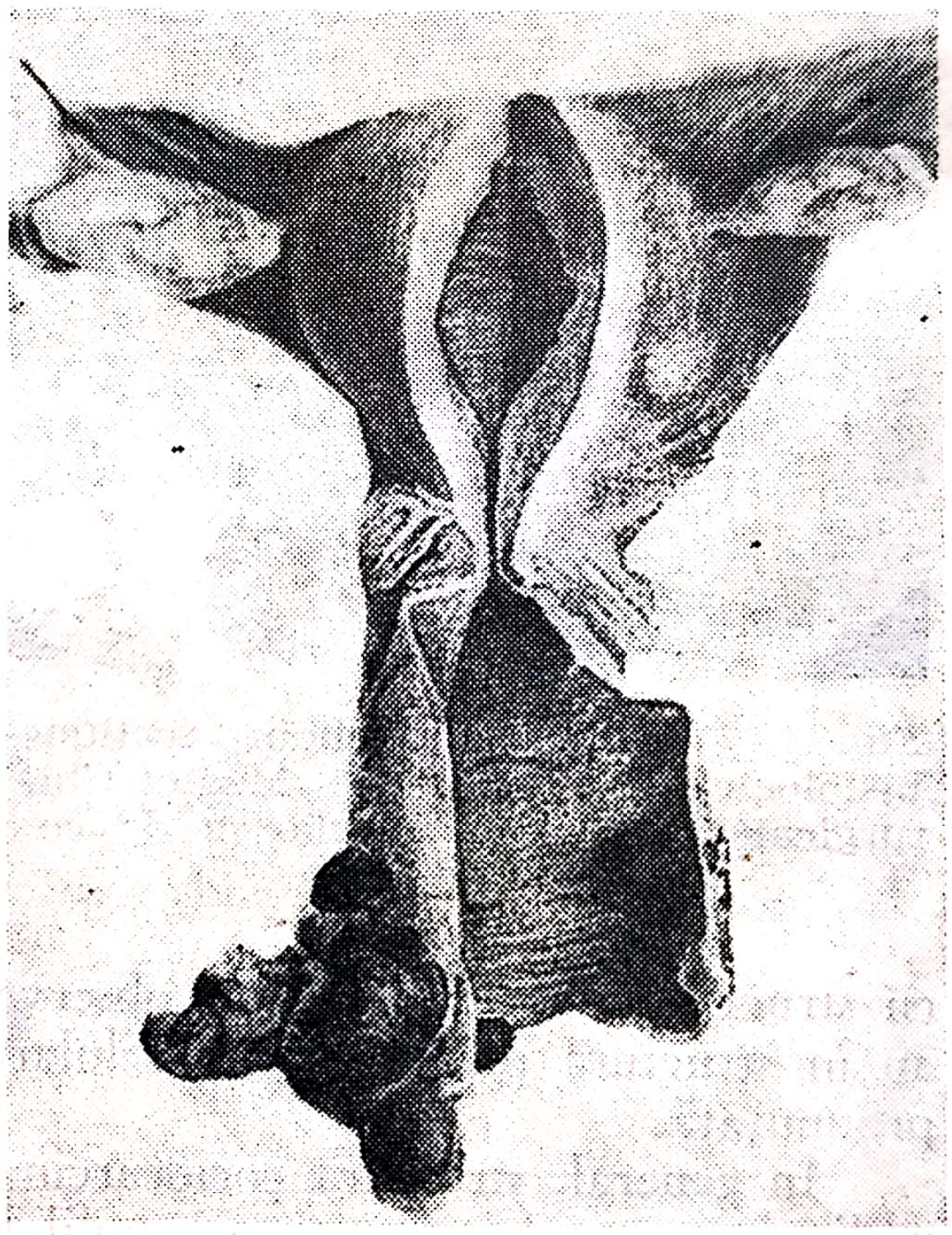

Fig. 23.7. — Coriocarcinom uterin cu metastaze vaginale (Stockel).

Local, tumoarea invadează elementele uterului, uneori evoluează spre colul uterin, luînd aspectul de formațiune polipoasă sesilă, foarte sîngerîndă.

Loco-regional, sînt cunoscute în special metastazele vaginale, care apar sub aspectul unor formațiuni nodulare violacee, friabile și sîngerînde, motiv pentru care pretează la confuzii cu alte procese.

Metastazele la distanță survin mai ales în plămîni, creier, ficat, rinichi, splină și extrem de rar la inimă.

Diseminările pulmonare sînt însoțite de tulburări respiratorii și hemoptizii, ducînd la confuzie cu tuberculoza pulmonară sau alte procese pulmonare.

Examenul radiologic al plămînului evidenţiază formaţiuni nodulare neuniforme, situate mai ales în parenchimul pulmonar şi frecvent subpleural, cînd apare exsudatul hemoragic în cavitatea pleurală.

Aspectul de infarct este de asemenea întîlnit; prin suprainfecţie duce la abces pulmonar în focarul coriocarcinomatos.

Metastazele în creier apar sub formă de noduli unici sau multipli, localizaţi în toate compartimentele creierului. Consecutiv survine hemoragia cerebrală şi intraventriculară.

Ficatul, splina, rinichii şi inima sînt metastazate în aceeaşi măsură.

23.7. CLINICA CORIOCARCINOMULUI

Fiind una din tumorile cu evoluţie deosebit de malignă, coriocarcinomul prezintă un mare număr de forme de evoluţie clinică, care ţin de modul de debut, de sediul tumorii şi de complicaţiile apărute în evoluţie. Există totuşi simptome comune tuturor formelor clinice, pe care le avem în vedere în expunere.

Sînt de asemenea citate în literatură cazuri de regresiune spontană atît a metastazelor, mai ales a celor pulmonare, cît şi a tumorii primitive. Acest lucru nu trebuie să ne facă însă să aşteptăm o eventuală regresiune spontană a coriocarcinomului şi să lăsăm cazul să evolueze fără tratamentul corespunzător, care trebuie aplicat cu mare urgenţă după depistarea tumorii.

23.7.1. SIMPTOMATOLOGIA

Simptomul de *debut* al coriocarcinomului este hemoragia, fie că aceasta se prelungeşte în postabortum, fie că apare sub aspectul reluării ciclului menstrual. Hemoragia variază ca abundenţă, este totdeauna incoloră şi se repetă la intervale neregulate.

După perioada de debut, urmează la scurt timp *perioada de stare*, cînd procesul este pe deplin constituit şi în evoluţie. În această perioadă simptomele sînt următoarele:

— *hemoragia:* este şi în această perioadă simptomul principal şi grav datorită abundenţei şi persistenţei. Uneori hemoragia ia aspectul de menoragie. Hemoragiile în coriocarcinom sînt nedureroase. În cazul în care hemoragia apare după un avort molar, ea devine simptomul fundamental pentru a bănui un coriocarcinom;

— *simptome de ordin general:* anemia, care urmează hemoragiei este pronunţată. Pierderea din greutate este de asemenea remarcată şi evoluează progresiv. Apare apoi dispneea, prezentă mai ales în formele cu metastaze pulmonare;

— *examenul ginecologic* evidenţiază un uter cu volum mărit, asemănător cu o sarcină de luna I—II—III. Mobilitatea uterului este păstrată, consistenţa moale, păstoasă, colul uterin cu canalul întredeschis ca în avortul incomplet;

— *tumorile chistice ovariene:* la palparea anexelor se evidenţiază prezenţa chisturilor ovariene, care, ca şi în mola hidatiformă, are o valoare prognostică în evoluţia procesului. Dispariţia chisturilor semnifică un prognostic bun, în timp ce persistenţa sau dezvoltarea lor, este de un prognostic sumbru.

Examinările paraclinice. Pentru afirmarea prezenţei procesului şi a malignităţii lui, există la îndemînă următoarele examinări.

1. Examenul frotiului vaginal, practicat din fundul de sac; după colorare se pot pune în evidenţă celule trofoblastice tumorale. Nu totdeauna celulele monstroase pot fi puse în evidenţă prin această metodă.

2. Histerografia, care este de un interes deosebit, trebuie practicată sub protecţia de antibiotice. Substanţa de contrast, pe cît posibil hidrosolubilă, precizează localizarea tumorii, iar în prezenţa unor imagini lacunare arată aspectul infiltrativ şi necroza în tumoare.

3. Afectarea organelor abdomenului se demonstrează prin următoarele examinări:

— arteriografia bazinului, scintigrafia organelor, examenul cu ultrasunete (ecografia) şi radiotomografia.

4. Pentru detectarea metastazelor pulmonare se practică radiografia toracică.

5. Teste biologice şi hormonale. Dintre testele biologice, de o importanţă deosebită este reacţia biologică de sarcină, cu urini foarte diluate (testul Clauberg). În caz de corioepiteliom, în ovarele iepuroaicei impubere apar foliculi hemoragici explozivi.

De valoare mai importantă sînt dozările H.C.G. din sînge, urină şi lichidul cefalorahidian.

23.7.2. FORMELE CLINICE ALE CORIOCARCINOMULUI (corioepiteliomul)

Formele clinice ale coriocarcinomului sînt foarte numeroase din cauza polimorfismului acestuia. Potrivit datelor din literatură, ele pot fi grupate în următoarele:

Forme simptomatice (Kohen şi colab.), care pot să fie hemoragice, infecţioase, pseudotuberculoase, fulgerătoare, acute, prelungite, forme manifestate prin complicaţii pelviene ca: hemoragia intraperitoneală prin perforaţia uterului, torsiunea de chisturi luteinice, ovariene, metastaze vaginale, metastaze la distanţă în plămîni, ficat, splină, inimă etc.

Forme etiologice. Încadrăm în această categorie carcinomul survenit după:

— un avort spontan normal sau avort molar;

— după o naştere. Aceste forme au un prognostic grav fiind depistate tardiv;

— coriocarcinomul dezvoltat pe un ou mort şi reţinut, care se caracterizează printr-o curbă de prolanurie în platou (Cordier-Hidden);

— coriocarcinomul dezvoltat în cursul unei sarcini aparent normală. Acest tip de tumoare este foarte rară şi se caracterizează prin prezenţa tumorii şi la mamă şi la făt (Buckell şi Owen, Eton, Daamen şi colab.)

În raport cu locul primitiv de dezvoltare, se citează ca forme: coriocarcinomul de col uterin, de trompe, de ovar şi cel al ligamentelor largi (Merger).

Forme clinice în raport cu data apariţiei. În mod obişnuit coriocarcinomul se dezvoltă la 2—3 luni după un avort molar. Există situaţii în care se dezvoltă la aproximativ 15 zile după molă, rar pînă la 1 lună. În opoziţie cu aceasta, Pigeaud şi Charvet au publicat cazuri de apariţie a tumorii după 2—3 ani sau chiar mai mulţi de la molă.

În aceste forme, care apar la femei trecute de 40 de ani, Schokaert pune problema posibilităţii unei sarcini intercalate, din care s-a dezvoltat tumoarea. Caracteristic acestor forme tardive, este faptul că mestastazele apar rar.

23.8. DIAGNOSTICUL CLINIC

Semnele clinice revelatoare ale coriocarcinomului sînt metroragia, uterul mărit, moale și prezența chisturilor luteinice parauterine.

De asemenea, eliminarea crescută de hormoni gonadotropi dovedește existența unui țesut trofoblastic activ. Metoda dozării gonadotrofinelor are valoare în contextul celorlalte date clinice și repetarea dozării este deosebit de valoroasă pentru urmărirea efectului terapeutic. Ritmul repetării dozării H.C.G. este la fiecare 2 săptămîni în prima lună, apoi se repetă la fiecare 2 luni timp de 1 an de la evacuarea unei mole sau după tratamentul unui coriocarcinom. Persistența valorilor peste 20 000 u.i. după 1 lună de la chiuretaj sau tratament, denotă prezența unui trofoblast activ. Creșterea bruscă a hormonilor gonadotropi după o perioadă de dispariție sau de remisiune este semn de evoluție a tumorii.

În unele cazuri diagnosticul se pune prin prezența precoce a metastazelor care pot fi prezente:

— la vulvă și vagin, ca tumorete nodulare, violacee, asemănătoare cu varicele trombozate;

— în plămîni: tuse, hemoptizii și imagini radiologice caracteristice;

— în ficat: hepatomegalie nodulară, cu scintigrafia și ecografia evidente;

— în creier: tulburări neurologice de focar.

Angiografia pelviană oferă imagini vasculare caracteristice în focarul tumoral.

Diagnosticul pozitiv de certitudine în coriocarcinom este numai cel histologic.

23.9. EVOLUȚIE ȘI PROGNOSTIC

Din cauza metastazării precoce și a structurii histologice, coriocarcinomul este forma cea mai malignă de cancer, deși există și forme cu metastaze tardive.

În general, evoluția coriocarcinomului fără tratament este fatală, iar sub tratament, durata supraviețuirii sau vindecării depinde de precocitatea diagnosticului, de rapiditatea și felul tratamentului aplicat.

În literatură sînt descrise cazuri de regresiune spontană a coriocarcinomului, fenomen pentru care se fac încă cercetări și se poartă discuții pentru a fi admis.

Mortalitatea fără tratament este aproape de 100% potrivit majorității autorilor. Sub tratament corect condus și instituit precoce, oscilează între 40 și 80%.

Prognosticul trebuie să aibă în vedere forma anatomoclinică a coriocarcinomului, prezența sau absența metastazelor, răspunsul la chimioterapie și asocierea cu un tratament chirurgical radical.

23.10. TRATAMENTUL CORIOCARCINOMULUI

Înainte de a se pune bazele chimioterapiei în tratamentul coriocarcinomului, era deosebit de important să se facă diagnosticul diferențial între un coriocarcinom și o molă destruens (corioadenom), diagnostic diferențial deosebit de dificil.

Întreaga terapeutică cunoscută și aplicată anterior apariției chimioterapiei, a fost polimorfă și fără rezultate evidente.

În ultimii 15 ani, șansele de vindecare și de supraviețuire a bolnavelor de coriocarcinom s-au ameliorat extrem de mult. S-a născut speranța unei vindecări complete. Succesele dobîndite se datoresc aplicării Methotrexatului, antimetabolic al acidului folic.

Bazele chimioterapiei în tumorile trofoblasului au fost puse de Man Chui Li, Hertz, Brenner, Ross etc., care între 1956—1965 publică rezultate favorabile, cu remisiuni totale ale tumorii. La scurt timp s-a constatat însă că după un răspuns favorabil la început, aproximativ 50% din bolnave devin refractare la Methotrexat (Ross, 1962).

În anul 1975 are loc la München un simpozion cu tema „Corioepiteliomul", la care participă personalități din întreaga lume, din care amintim pe Holzmann (R.F.G.), K. D. Bagshawe (Anglia), A. Castanu-Almedral (Elveția), R. Hertz (S.U.A.), G. Hörmann (Berlin), N. Izhizuka (Japonia) O Käser (Elveția), S. Tojo (Japonia).

În lucrările comunicate și publicate cu această ocazie se menționează că prin aplicarea tratamentului chimioterapic cu Methotrexat s-au obținut vindecări multiple chiar la bolnavele cu metastaze în diferite organe, iar pentru prevenirea rezistenței la Methotrexat, este nevoie de asocierea de 6-Mercaptopurină, care determină remisiunea tumorii în 78% din cazuri. De asemenea, prin asocierea și administrarea de Methotrexat cu Actinomicină D s-au obținut în 74% din cazuri remisiuni (Hertz, 1967 și Rose, 1965). Se pare că dacă Methotrexatul și Actinomicina D sînt folosite concomitent, remisiunile ajung la 88% din cazuri (Brewer, 1970).

Potrivit părerii acestor autori și altor date din literatură, pentru a se obține succese, este nevoie să se îndeplinească următoarele condiții:

— intervalul dintre diagnostic și începutul tratamentului să fie scurt;
— extensia tumorală să fie minimă;
— malignitatea tumorii să fie scăzută;
— să existe o bună suportabilitate la medicația chimioterapică antimetabolică. Deoarece datele din literatură arată că aproximativ 50% din coriocarcinoame survin după o sarcină molară cu posibilități de profilaxie, tratamentul chimioterapic poate fi împărțit în: chimioterapie profilactică și chimioterapie curativă.

23.10.1. CHIMIOTERAPIA PROFILACTICĂ

Studiile publicate de Hertz și colab. (1972), de Goldstein (1974), de Holzmann (1975), propun ca evacuarea unei sarcini molare să se facă sub protecția unei cure de chimioterapice cu Methotrexat timp de 5 zile. De asemenea, este indicată chimioterapia profilactică în cazurile în care, după 5—6 săptămîni de la evacuarea unei mole hidatiforme, valorile H.C.G. și H.G.S. nu revin la normal, indiferent de aspectul clinic al cazului. Asupra problemei necesității unei chimioterapii profilactice se poartă încă discuții în literatură. Părerea noastră, după o urmărire atentă, este că terapia citostatică profilactică nu este justificată. Totuși, un caz cu molă trebuie monitorizat minuțios, în care timp se face dozarea gonadotrofinelor cu o metodă sensibilă și riguroasă. Dacă titrul rămîne normal 6 săptămîni consecutiv, va fi urmărit apoi lunar timp de un an, perioadă în care se va evita apariţia unei noi sarcini.

Doza de Methotrexat este de 15—25 mg peroral sau i.m. pe zi timp de 5 zile. Dacă apar fenomene de toxicitate, după 3 zile de administrare tratamentul se poate întrerupe, pentru a fi reluat la dispariţia fenomenelor toxice.

23.10.2. CHIMIOTERAPIA CURATIVĂ

Dirijarea tratamentului chimioterapic trebuie făcută pe baza *criteriilor clinice* ca: starea generală a bolnavei, starea locală, prezenţa sau absenţa metastazelor, pe baza *criteriilor de laborator:* dozarea gonadotrofinelor pentru cunoaşterea titrului acestora, dozarea H.C.S. prin teste radioimunologice; pe *baza criteriilor radiologice:* arteriografia pelviană pentru evidenţierea unei metastaze locale, radiografie pulmonară, scintigrafia şi ecografia ficatului etc., în vederea depistării metastazelor şi a extinderii acestora.

Chimioterapia eficace utilizată în coriocarcinom este clasificată în următoarele grupe de substanţe, în raport cu modul de acţiune asupra tumorii:

— *substanţe antimetabolice,* din care fac parte Ametopterina (Methotrexat), 6-Mercaptopurina, 6-Azauridina;

— *otrăvitori ai fusului mitotic:* Vincaleucoblastina, Podofilina;

— *antibiotice:* Actinomicina, Daunomicina etc;

— *alchilanţi radiomimetici,* derivaţi hidrazinici, frenatori hipofizari, estrogeni etc.

Principala substanţă chimioterapică în tratamentul coriocarcinomului este Methotrexatul (Ametopterina), care se administrează în doză de 20—25 mg/zi, timp de 3—5 zile, în serii respectînd o pauză de 6—15 zile între o serie şi alta. În perioada tratamentului se indică din 2 în 2 zile controlul sangvin, testele hepato-renale şi săptămînal dozarea gonadotrofinelor serice.

În cursul tratamentului pot să apară fenomene toxice manifestate prin: gingivită, stomatită, tulburări de tranzit intestinal (greţuri, vărsături, diaree). În cazul manifestărilor toxice bucale se recomandă badijonări cu leucovorin în soluţie de 3 mg+hialuronidază 100 u.I. De asemenea, glicerina boraxată 2% dă rezultate bune. În cazul unui coriocarcinom cu metastaze, Methotrexatul se asociază cu Actinomicina D 0,5 mg/zi, timp de 3—5 zile, în perfuzie endovenoasă lentă, respectîndu-se pauzele de 6—15 zile, în funcţie de necesitate, de la o serie la alta. În total se aplică 3—5 serii succesive.

În cazurile cu metastaze pulmonare, hepatice şi cerebrale, seriile chimioterapice vor fi cît mai apropiate, dar respectîndu-se contraindicaţiile date de tabloul clinic, datele hematologice şi prezenţa sau absenţa fenomenelor toxice.

Este necesară şi indicată administrarea concomitentă a unei terapii adjuvante, roborante; transfuziile de sînge pentru combaterea anemiei, vitaminoterapia complexă şi anabolizantele sterolice în vederea echilibrării metabolismului proteic.

Cei mai mulţi autori administrează Methotrexatul şi Actinomicina în cure intermitente şi în doze mari. Vindecarea după această asociere este de 100% la bolnavele care au avut o durată de evoluţie scurtă, cu interval de pînă la 4 luni de la debutul aparent, un titru de gonadotrofine sub 100 u.I./24 de ore şi metastaze limitate la plămîni şi pelvis (Goldstein şi Lewis Jr., 1972). În cazul în care de la debutul coriocarcinomului s-a scurs mai mult timp, titrul de gonadotrofine fiind de peste 100 u.I./24 de ore şi cu prezenţă de metastaze în plămîni, ficat, creier, curativitatea cu combinația Methotrexat și Actinomicina D este de 65—80%. În ultimul timp a fost încercată și chimioterapia intra-arterială.

23.10.3. TRATAMENTUL CORIOCARCINOMULUI ÎN CAZ DE REZISTENȚĂ LA METHOTREXAT

La simpozionul din 1975 din München (moderator K. Holzmann) s-a propus împărțirea bolnavelor cu coriocarcinom pentru tratament în trei grupe de risc: mic, mijlociu și crescut, în funcție de felul sarcinii după care a survenit, intervalul dintre simptomele inițiale și începerea tratamentului, extinderea bolii, localizarea bolii, infiltrația celulară mononucleară în zona tumorală și starea imunoreactivă a bolnavei. Bolnavele cu risc mic se tratează numai cu methotrexat, fapt prin care se evită fenomenele toxice ca alopecii, hemoragii digestive, necroze bucale etc. Categoriile de bolnave cu risc mediu și crescut se tratează cu asociații chimioterapice. În cazul în care sub tratament cu methotrexat apare o rezistență, indiferent de riscul în care este încadrată bolnava, se propune o terapie ciclică alternînd între 6-Azauridină (6-AZ, Methotrexat (MTX), acid folinic (FA), Actinomicină D, Vincristină și Ciclofosfamidă, cu schema următoare:

— ciclul terapeutic 1: 6—AZ, MTX, FA;
— ciclul terapeutic 2: Actinomicina D;
— ciclul terapeutic 3: 6—AZ, MTX, FA;
— ciclul terapeutic 4: Vincristina, Ciclofosfamidă;
— ciclul terapeutic 5: 6—AZ, MTX, FA.

Din acestea, combinația 6-AZ, MTX, FA este mai puțin toxică decît celelalte. După aceste combinații, fenomenele secundare sînt minime. În general, pauza dintre un ciclu și altul este de 6—10 zile. În cazurile în care combinațiile din schema de triplet amintită rămîne fără rezultat, se poate schimba Actinomicina D, Vincristina și Ciclofosfamida cu Adriamicină și Clorambucil. Semnele de rezistență la tratament sînt: creșterea tumorii, eliminarea crescută de H.C.G. după 3 cicluri terapeutice sau H.C.G. nemodificat față de valoarea de la începutul tratamentului.

Monitorizarea tratamentului chimioterapic se face prin dozări repetate ale hormonilor, H.C.G., H.C.S., examinări radiografice pelviene. Cazurile în care H.C.G. revin la normal, dar valorile H.C.S. nu tind să scadă, constituie o indicație că tratamentul trebuie continuat, deoarece boala nu s-a vindecat. În cazul metastazelor cerebrale, dozarea H.C.G. din lichidul cefalorahidian are o importantă valoare prognostică. În general, supraviețuirea după metastazele cerebrale este între 10—20% din cazuri, fiind forma cea mai gravă de evoluție. În mod normal, raportul dintre H.C.G. plasmatic și cel din lichidul cefalorahidian este de 7:1.

În ceea ce privește atitudinea chirurgicală, histerectomia totală cu anexectomie bilaterală este rezervată cazurilor care nu răspund la chimioterapie, complicațiilor hemoragice, perforațiilor uterine și la femeile în vîrstă sau la care funcția de reproducere nu mai este necesară.

În literatura din ultimul timp se ridică problema asocierii chimioterapiei cu tratamentul chirurgical.

Pentru urmărirea evoluției cazului se impune cu necesitate dispensarizarea, conform schemei care a fost indicată. De asemenea, este recomandată evitarea unei noi sarcini timp de 1—2 ani după remisiunea completă a tuturor fenomenelor.

Unii autori mai recomandă un tratament de supresie a secreției de H.C.G., prin administrate de preparate de progestative de sinteză și mici cantități de hormoni estrogeni, cu efecte bune asupra evoluției.

Într-un coriocarcinom tratat complet se poate admite după 2 ani sarcina, care va evolua sub supraveghere riguroasă.

BIBLIOGRAFIE

1. ALESSANDRESCU D. — Biologia reproducerii umane, Ed. med., București.
2. BAGSHAWE M. D. — In „Cancer Chemotherapy“, Ed. Elkerbout, F. Thomas, P. Zwaceling, A. Leiden, Leiden Univ. Press., 1971, 205.
3. BETSON I. R., JACOBS A. — Choriocarcinome métastatique, du rhinopharynx avec épistaxis mortel. *Obst. Gynéc.*, Sept. 1962, 20, 417—419.
4. CHIRICUȚĂ I., MUNTEANU S. ȘI COLAB. — Chimioterapia cancerului. Material documentar și de îndrumare metodologică, Inst. Oncologic Cluj-Napoca., 1978.
5. COHEN H., MINKOVITZ S., HALL I. E. — Choriocarcinome simulant un avortement septique, *Obst. Gynéc.*, Sept. 1964, 21, 418—421.
6. DRAMEN C. S. F., BLOEM G. W., WESTER-BLEK A. J. — *I. Obst. Gynec.*, Brit. Comm., 1961, 68, 1, 144—149.
7. GARCIA N. A., NELSON J. N., BERNSTINE R. L., HUSTON J. W., GARTENLAUB CH. — Découvertes faites lors d'une artérioraphie fémorale rétrograde dans le cancer du chorion. *I. Obst. Gynéc.*, 1961, 81, nr. 4, 106—170.
8. GOLDSTEIN G. P., WINIG F. P., SHIRLEY R. L. — *Obst. Gynec.*, 39, 1972, 341.
9. HERTZ R., LIPSETT M. B., MOY R. H. — *Cancer Res.*, 20, 1960, 1 050.
10. HERTZ R. — In „Choriocarcinom“, Ed. Holland J. F. și Hreshchlyhkin N., Berlin, Springer-Verlang, 1967, UICC Monograph., 3, p. 66.
11. HOLZZMANN K. — Klinische Probleme beim Chorionepitheliom, Geburtshilfe und Fraeuenheilkunde, 35 Iahr, sept., 1975, heft 9.
12. ISHIZUKA N. — Gann 47, 1956, 460.
13. LI M. C., HERTZ R., SPENCE D. B. — *Proc. Soc. Exp. biol. Med.*, 93, 1956, 361.
14. * * * — WHO Expert Commitee. Chemotherapy of solid tumours. World Health Organisation, Geneva, 1977.
15. MAGNIN P., NOEA G., GABRIEL H., THOULON I., THEMEAU B. — La môle embryonné. *Rev. franç. Gyn.*, Fev. 1964, 59, 105—121.
16. NEGRUȚ I., RUSU O., GHERMAN I., MUREȘAN FL., NEGREA R., POP M., SURCEL V., UNGUREANU O., VINȚI D. — Ginecologie și obstetrică, vol. I., Edit. Did. și Ped., București, 1981.
17. PIGEAUD H., CHARVET F. — Observation de môle hydatiforme suivie deux ans plus tard d'un chorio-épithéliome rapidement mortel. Méd. Lyon, 5 Déc., 1961, 1 000, 176—177.
18. ROSS G. T., GOLDSTEIN D. P., HERTE R., LIPSET M. S., OPELL W. D. — Sequential use of methotrexate and actinomycin D in the treatment of metastatic choriocarcinoma and related trophoblastic diseases in women. *Am. J. of Obst. and Gynec.*, 15 sept. 1965, 93, 223.
19. RUBIN A. — Chorio-epitheliom, *Surg. Gynec. Obst.* (Abstr)., av., 1963, 116, nr. 4, 367.
20. SÎRBU P. — Patologie chirurgicală, vol. VII. ed. med. București, 1976, 274—278.
21. SORS CH., BAUDET Y., BAUDET J., BOUTELLIER PH., CLAUVEL J. O. — Métastases pulmonaire d'un chorio-carcinome regressif après hystérectomie. *Presse méd.*, 25. Déc., 1958, 71, nr. 55, 2 763—2 765.

24. TUMORILE LIGAMENTULUI LARG ŞI TUMORILE LIGAMENTULUI ROTUND

Prof. dr. P. SÎRBU

24.1. TUMORILE LIGAMENTULUI LARG

24.1.1. DEFINIŢIE

Din această categorie fac parte toate tumorile care se dezvoltă între foiţele ligamentului larg, indiferent de natura şi originea lor. Se mai numesc şi *tumori incluse*, din cauza foiţelor peritoneale ale ligamentului larg care le acoperă. Acest amănunt anatomic le deosebeşte de *tumorile inclavate* şi explică în acelaşi timp evoluţia lor clinică particulară, precum şi tactica operatorie diferită.

24.1.2. CLASIFICARE ANATOMO-CLINICĂ

Tumorile ligamentului larg se împart în:

— *tumori primitive*, care se dezvoltă din structurile histologice existente între foiţele ligamentului larg (ţesut conjunctiv, fibre musculare netede, resturi embrionare etc.); se mai numesc şi *autohtone;*

— *tumori secundare*, care se dezvoltă din organele vecine (uter, trompă, ovar, ligament rotund); se mai numesc şi *insinuate.*

Acestea, la rîndul lor, pot fi solide sau chistice.

Din punct de vedere histogenetic, aceste tumori reproduc structura ţesutului din care derivă. Ele pot fi: fibrom, lipom, neurinom, endometriom, osteom, endoteliom, hipernefrom, chist paraovarian, chist dermoid, chist hidatic. O formă rară este sarcina tubară ruptă, cu evoluţie intraligamentară.

Natura şi evoluţia acestor tumori este benignă sau malignă: sarcom, adenocarcinom, corioepiteliom.

Marea varietate histologică a acestor tumori este explicată de:

— structura anatomică complexă a ligamentelor largi (fibre musculare, fibre conjunctive, ţesut gras, vase sangvine, vase limfatice, nervi);

— persistenţa, în structurile normale ale ligamentelor largi, a numeroase vestigii embrionare, fie mezonefrotice (wolffiene), fie paramezonefrotice (mülleriene), ca şi „ovare accesorii“, capsule suprarenale aberante şi celule din regiunea hilului ovarian. Aceste vestigii embrionare sînt explicabile, deoarece regiunea bazală a ligamentului larg (mezometru) derivă embriologic din partea caudală a mezoului corpului Wolff (mezonefros), după formarea definitivă a rinichiului.

24.1.3. EVOLUȚIA ANATOMO-CLINICĂ A TUMORILOR INCLUSE

Evoluția anatomo-clinică a tumorilor incluse este impusă de configurația anatomică a ligamentelor largi. Faptul că ligamentele largi sînt constituite din două porțiuni diferite, una superioară, mobilă — mezosalpinxul — și alta inferioară, fixă și mai largă — mezometrul sau baza ligamentului larg — explică de ce tumorile dezvoltate între foițele mezosalpinxului sînt mobile și au o evoluție abdominală, în comparație cu tumorile dezvoltate în baza ligamentului larg, care sînt fixe și care, în dezvoltarea lor, dau decolări largi peritoneale și determină importante schimbări în topografia organelor pelvisului. Configurația anatomică a ligamentelor largi impune nu numai evoluția clinică a tumorilor incluse, ci și tactica operatorie de extirpare.

Oricare este natura și originea lor, tumorile intraligamentare autohtone, ca și cele insinuate de la organele vecine, determină dedublarea foițelor ligamentului larg.

Dacă tumoarea se dezvoltă în partea superioară a ligamentului larg, va evolua desfăcînd foițele mezosalpinxului spre cavitatea abdominală. Mobilitatea mezosalpinxului și alungirea foițelor ligamentului larg explică de ce aceste tumori sînt mobile, de ce au tendință să se pediculizeze și să provoace accidente de torsiune. Identificarea lor în cursul operației se face pe baza a două criterii anatomice: tumoarea este acoperită de cele două foițe seroase ale mezosalpinxului și trompa este alungită pe tumoare ca o panglică. Aceste caractere anatomice explică dificultatea diagnosticului clinic (se confundă cu tumorile ovariene și cu tumorile pediculate uterine) și ușurința cu care pot fi extirpate chirurgical prin simplă enucleere.

Dacă tumoarea se dezvoltă în partea inferioară a ligamentului larg, evoluția ei este limitată în sus de mezosalpinx și în jos de planșeul pelvian și în consecință este lipsită de mobilitate. În prima etapă cele două foițe ale ligamentului larg se lasă decolate; în a doua etapă foițele ligamentului se îngroașă în urma distensiei mecanice provocată de creșterea tumorii[1]. Acest proces reactiv de hiperplazie și de hipertrofie formează straturi lamelare, care se organizează progresiv în jurul tumorii. În consecință, aceasta își pierde libertatea de evoluție, devine fixă, spațiul de clivaj este greu de găsit și hemostaza este dificilă în cursul operației. În etapele următoare tumoarea nu poate evolua decît decolînd spațiile retro-peritoneale, urmînd calea celei mai mici rezistențe. Astfel, decolează peritoneul și poate evolua fie în sus spre abdomen, fie spre spațiul latero-uterin, fie spre spațiile latero-vezicale sau latero-rectale. Foarte rar poate evolua în jos, spre perineu, insinuîndu-se printre fasciculele ridicătorilor anali, fie spre regiunea fesieră, prin marea incizură sciatică, fie spre regiunea crurală prin gaura obturatorie.

Cînd tumoarea se dezvoltă în *spațiul latero-uterin*, împinge uterul de partea opusă. Din cauza rezistenței planșeului pelvian, această tumoare evoluează spre abdomen, polul superior ajungînd în fosa iliacă, în hipogastru sau la nivelul arcadei inghinale. Dezvoltarea lor în sus și în afară antrenează și uterul, determinînd ascensiunea colului și alungirea vaginului.

---

[1] În această regiune foițele ligamentului larg sînt dublate de fibre fibroase și de fibre musculare netede (lamele Rouget).

Frecvent tumoarea crește *anterior*, în spațiul paravezical, împingînd progresiv foița anterioară a ligamentului larg. La început, vezica este împinsă, ca și uterul, spre partea opusă; ulterior, vezica este trasă în sus, pînă la 10—15 cm deasupra simfizei pubiene, pe măsură ce tumoarea urcă spre abdomen.

Cînd tumoarea crește *posterior*, în spațiul pararectal, rezistența planșeului perineal și a concavității sacrate o obligă să evolueze în sus, desfăcînd, cel mai adesea, foițele mezosigmoidului la stînga, ale mezenterului pe linia mediană sau mezoul cecului de partea dreaptă. Segmentul intestinal împins aderă la tumoare „luînd aspectul unei panglici, asemănător cu cel al trompei de pe chisturile din mezosalpinx" (Danicker). Extirparea acestor tumori întîmpină mari dificultăți din cauza aderențelor intime cu ansa intestinală. Riscurile perforației în timpul decolării sau al necrozei ansei intestinale în urma secționării vaselor mezoului, obligă adesea la enterectomie concomitentă.

Decolările peritoneale date de aceste tumori determină *deplasări în statica organelor bazinului*, antrenînd modificări esențiale în rapoartele anatomice ale acestora. Forgue numește această modificare în topografia viscerelor „dislocație pelviană". Tipurile de dislocație a organelor pelvisului depind de direcția în care se dezvoltă tumoarea inclusă. Acestea sînt: modificări în traiectul ureterului, tracțiunea în sus a vezicii urinare, împingerea și acolarea colonului pelvian sau a porțiunii ceco-colice, deplasarea uterului, asociată cu modificări în rapoartele pediculilor vasculari.

Toate aceste schimbări ale raporturilor anatomice normale explică polimorfismul simptomatologiei clinice și dificultățile de diagnostic chiar în timpul operației. Cu abdomenul deschis, semnul distinctiv al tumorilor incluse în baza ligamentului larg este prezența trompei deasupra procesului tumoral.

Aceste modificări anatomice explică de asemenea dificultățile ivite în extirparea acestor tumori: dificultăți de hemostază, accidente ureterale, intestinale și vezicale (ureterul poate fi deplasat în afara sau înăuntrul tumorii, vezica poate să ajungă la nivelul ombilicului, artera uterină poate să se găsească sub tumoare sau deasupra acesteia, în funcție de gradul de dezaxare a uterului).

Prin urmare, tumorile incluse în partea superioară a ligamentului larg deplisează foițele mezosalpinxului, în timp ce tumorile incluse în baza ligamentului larg decolează foițele peritoneale.

Aceste mecanisme diferite în evoluția tumorilor incluse explică particularitățile lor clinice.

24.1.4. SIMPTOME ȘI DIAGNOSTIC

Simptomele funcționale nu sînt caracteristice. Durerea și tulburările de compresiune (vezicale, rectale, nervoase) depind de volumul tumorii și de gradul modificărilor produse în statica organelor pelvisului. În tumorile mari se întîlnesc: constipație, disurie, stază bazinetală, retenție de urină, nevralgii pelviene, edeme, fenomene subocluzive.

Simptome obiective. Prezența tumorii latero-uterine descoperită la examenul clinic abdomino-vaginal (volum, consistență, mobilitate, accesibilitatea tumorii prin fundul de sac vaginal, poziția anormală a uterului și a colului, mobilitatea uterului independentă, cu șanț de delimitare). Cu excepția tumorilor care aparțin porțiunii superioare a ligamentului larg și care sînt mobile, celelalte tumori intraligamentare sînt fixe și deformează fundul de sac vaginal. Ascensiunea colului, împingerea uterului de partea opusă și mobilizarea independentă a colului față de tumoare sînt semne obiective de mare valoare.

Metode paraclinice de investigație. — *Histerometria*, *histerosalpingografia*, *ginecografia* și *ecografia*, furnizează informații prețioase cu privire la localizarea, natura și volumul tumorii. *Urografia*, *cistoscopia*, *cromocistoscopia* și *irigoscopia* explorează căile urinare excretorii și intestinul gros terminal.

Diagnostic. Diagnosticul clinic pozitiv este numai prezumtiv în ceea ce privește originea și natura tumorii. Diagnosticul de probabilitate se sprijină pe datele furnizate de examenul clinic ginecologic (tumoare parauterină fixă și proeminentă spre vagin, concomitentă cu deplasarea și blocarea uterului și asociată cu semne de compresiune asupra organelor vecine) și de investigațiile paraclinice, printre care ecografia ocupă astăzi un loc de frunte.

24.1.5. FORME ANATOMO-CLINICE

Tumori fibromatoase. Aceste tumori sînt *incluse primitiv*, adică dezvoltate din țesutul conjunctiv și muscular din ligamentul larg, sau *incluse secundar*, adică dezvoltate din țesuturi similare ale organelor vecine (uter, trompe, ovare, ligament rotund) și insinuate între foițele ligamentului larg. Structura histologică a acestor tumori este identică cu a tumorilor similare ale uterului. Diagnosticul diferențial dintre un fibrom uterin cu evoluție intraligamentară și un fibrom primitiv al ligamentului larg este imposibil de stabilit prin examenul clinic. Consistența tumorii nu este un caracter clinic decisiv pentru diagnostic, deoarece staza circulatorie o poate ramoli prin transformare *edematoasă* sau *mixomatoasă*, creînd confuzia cu tumorile chistice. Din cauza acelorași fenomene vasculare, tumorile fibromatoase inclavate determină frecvent fenomene de compresiune: nevralgii pelviene, disurie, edeme, constipație.

Tumori lipomatoase. Acestea sînt rare (fibro-lipoame sau fibro-mixolipoame).

Tumori sarcomatoase. Acestea sînt și mai rare: se pot dezvolta pe seama oricărui element mezenchimal (muscular, conjunctiv, reticulo-endotelial, vase, nervi) sau să provină de la degenerarea sarcomatoasă a unui leiomiom primar al ligamentului larg. Se întîlnesc, în ordinea frecvenței: sarcomul pur, fibrosarcomul, mixosarcomul, condrosarcomul, miomul sarcomatoid, sarcomul telangiectazic, miomul chistic degenerat, fibro-reticulo-sarcomul.

Tumori chistice. a) *Chistul dermoid* este rar și are aceeași structură cu chistul dermoid ovarian. Provine din ovar și este inclus secundar.

b) *Chistul seros unilocular*, cunoscut sub numele de chist paraovarian, se dezvoltă din resturile embrionare wolffiene ale mezoovarului (din epoofor sau din corpul Rosenmüller). Evoluează de cele mai multe ori spre abdomen și nu dă fenomene de compresiune; în schimb se poate torsiona din cauza mobilității. Evoluează și spre baza ligamentului larg. Tumoarea este totdeauna cravatată de trompa alungită, semn caracteristic pentru originea ei intraligamentară. Aceste tumori se dezvoltă lent și nu dau tulburări de menstruație. Consistența lor este renitentă, dar cînd tensiunea lichidului este mare, se poate confunda cu o tumoare dură.

c) *Chistul papilar și chistul mucoid* sînt multiloculare, voluminoase, evoluează rapid și se însoțesc de ascită (ascita nu este totdeauna semn de malignitate). Voluminoase și boselate, aceste tumori evoluează totdeauna spre cavitatea abdominală, dînd fenomene de compresiune (circulație colaterală în peretele abdominal).

d) *Chistul hidactic* este totdeauna secundar.

e) *Sarcina ectopică tubară ruptă, cu evoluție intraligamentară sau hematocelul extraperitoneal.* Diagnosticul se poate stabili preoperator cu ajutorul testelor biologice ale sarcinii, puncției vaginale, anamnezei, dar sediul intraligamentar al sarcinii este o descoperire a laparotomiei.

Tumori intraligamentare rare: endometriomul, reticulosarcomul, angiosarconul, endoteliomul, mezonefromul, limfangiomul, angiomul, hipernefromul, corioepiteliomul. Diagnosticul acestor varietăți se stabilește prin laparotomie și examen anatomo-patologic consecutiv.

24.1.6. EVOLUȚIE ȘI COMPLICAȚII

Tumorile ligamentului larg au în general o evoluție benignă. Ca pentru orice tumoare anexială, complicațiile sînt: ruptura, torsiunea, supurația.

24.1.7. TRATAMENT

Tratamentul este numai chirurgical și constă în extirparea tumorii, fie că aceasta este solidă, fie că este chistică.

Indicațiile operatorii sînt dictate de volumul și fixitatea tumorii.

Contraindicațiile sînt furnizate numai de coexistența unor boli generale grave.

Datorită bogatei experiențe cîștigată în chirurgia pelvisului și ca urmare a progreselor realizate în domeniul anesteziei și reanimării, extirparea tumorilor intraligamentare este totdeauna posibilă.

24.2. TUMORILE LIGAMENTULUI ROTUND

24.2.1. DEFINIȚIE ȘI CLASIFICARE

În această categorie se rînduiesc toate tumorile care se dezvoltă pe traseul ligamentului rotund, oricare este volumul și natura lor histologică.

Sänger împarte tumorile ligamentului rotund în: *tumori intrapelviene* și *tumori extrapelviene.* Tumorile intrapelviene pot fi *intraperitoneale* sau *extraperitoneale;* tumorile extrapelviene pot avea sediul în *canalul inghinal* (tumori intracanaliculare) sau în *regiunea labiilor mari.* Criteriul acestei clasificații este localizarea tumorilor, în raport cu diferitele segmente ale ligamentului rotund. Acceptînd această clasificare, înțelegem mai bine simptomatologia acestor tumori, ca și originea lor histologică.

Aceste tumori se dezvoltă cel mai frecvent din țesuturile din care este alcătuit ligamentul rotund (țesut conjunctiv fibros și țesut muscular); mai rar, se pot dezvolta din țesutul grăsos înconjurător, din resturile embrionare (wolffiene sau mülleriene) sau din migrarea celulelor endometriale în acest loc, fie pe cale limfatică (Sampson), fie pe cale vasculară (Gricourof).

Tumorile ligamentului rotund sînt *solide* sau *chistice* (Laffont).

Dacă luăm drept criteriu *structura histologică,* tumorile solide ale ligamentului rotund se clasează în fibroame, mioame, fibromioame, adenomioame, lipoame, fibrolipoame, angiolipoame, endometrioame, iar cele chistice în tumori seroase, mucoide și dermoide. O categorie aparte o constituie tumorile dure, litiazice, care nu sînt altceva decît fibromioame calcificate și tumorile chistice dezvoltate din vestigiile canalului Nuck. Din toate varietățile histologice, mai frecvente sînt tumorile fibromatoase. Cele care se dezvoltă din segmentul pelvian al ligamentului rotund au o structură asemănătoare mioamelor uterine, în timp tumorile dezvoltate din partea periferică a ligamentului se apropie de fibroamele pure.

Din punctul de vedere al *evoluției*, tumorile ligamentului rotund sînt *benigne* sau *maligne*.

În raport cu natura histologică, tumorile maligne se clasifică în: fibrosarcoame, sarcoame, rhabdomioame și epitelioame. Cele mai frecvente sînt fibrosarcoamele. Tumorile epiteliomatoase se dezvoltă pe seama resturilor embrionare wolffiene și sînt denumite epitelioame de tip Wolff. Au fost descrise și tumori chistice maligne: chistadenocarcinoame simple sau papilifere.

24.2.2. STUDIU CLINIC ȘI DIAGNOSTIC

Simptomatologia obiectivă și funcțională depind de sediul, volumul, forma, numărul și natura histologică a tumorii.

Simptome funcționale. Dată fiind natura benignă a acestor tumori, evoluția lor este *lentă și adesea asimptomatică.* Cele mai multe din ele sînt descoperite cu ocazia laparotomiei.

Tumorile descoperite în abdomen, intra- sau extraperitoneale, împrumută simptomatologia tumorilor pelvisului în general. Durerea, simptomul cel mai des întîlnit, este provocată fie de *presiune* în tumorile voluminoase, fie de *tracțiune* în tumorile aderente la peritoneu sau la organele vecine.

Tumorile cu evoluție extraperitoneală produc edeme la membrele inferioare prin compresiunea vaselor iliace, sau stază bazinetală prin apăsarea pe uretere. Tumorile de natură endometriozică provoacă dureri în cursul menstruației, „dismenoree tumorală" (Stax).

Tumorile intraabdominale se dezvoltă cel mai adesea înaintea uterului și din această cauză tulburările vezicale de compresiune sînt frecvent constatate.

Examenul clinic obiectiv precizează, cu ajutorul inspecției, palpării și percuției, sediul, volumul și consistența tumorii. Tumorile extraperitoneale sînt mai frecvente decît cele intraperitoneale și în general, tumorile ligamentului rotund se întîlnesc mai des localizate pe partea dreaptă (Engel). Volumul lor este variabil, de la mărimea unei cireșe, unui ou sau unui pumn, pînă la forme gigante (9500 g — Săvulescu și Sîrbu; 12 kg — Léopold; 13,6 kg — Ward; 18 kg — Coja). Forma lor este rotundă, ovoidă, în bisac sau pediculată (excepțional). Consistența este dură și conturul neregulat. În tumorile chistice consistența este renitentă.

Tumorile ligamentului rotund sînt *unice* și *unilaterale.*

Tumorile bilaterale sînt excepționale. Asociația acestor tumori cu alte procese tumorale este uneori posibilă (tumori fibromatoase ale uterului, hernie inghinală sau tumori apendiculare) (Bona).

Simptomele obiective nu sînt caracteristice, fiind comune tumorilor pelviene sau pelvi-abdominale în general. Senzația de tracțiune în regiunea inghinală dată de deplasarea tumorii în cursul examenului ginecologic bimanual (Kleinwächter, Silva, Delbet) și localizarea tumorii în fața uterului (Küster) au fost descrise ca semne caracteristice ale tumorilor ligamentului rotund.

Bănuiala de malignitate este dată de duritatea și fixitatea tumorii, iar în tumorile cu evoluție abdominală de coexistența ascitei.

Diagnosticul pozitiv este aproape imposibil de stabilit preoperator. Cele mai multe cazuri sînt diagnosticate în cursul intervenției chirurgicale.

În general, consistența fermă, poziția tumorii în fața uterului, senzația de tracțiune inghinală, evoluția lentă, absența tulburărilor digestive și a fenomenelor inflamatorii evocă posibilitatea unei tumori a ligamentului rotund. Dacă volumul tumorii crește în cursul menstruației, ne gîndim la posibilitatea unui endometriom.

În tumorile abdominale este imposibil de stabilit un *diagnostic diferențial.* În tumorile localizate în canalul inghinal, diagnosticul diferențial se face cu herniile, adenopatiile limfatice, varicocelul și chistul canalului Nuck. Tumorile dezvoltate în teritoriul labiilor mari se confundă cu chistul bartholinian, chistul sebaceu, chisturile congenitale superficiale sau profunde. Chisturile menționate se dezvoltă spre mucoasa vaginului, deformînd șanțul vulvo-himeneal.

24.2.3. EVOLUȚIE ȘI PROGNOSTIC

Evoluția tumorilor ligamentului rotund este lentă, staționară și benignă. Nu involuează la menopauză ca unele tumori fibromiomatoase ale uterului.

În cursul dezvoltării lor, tumorile ligamentului rotund pot să sufere procese de degenerescență edematoasă, hialină sau mixedematoasă. În aceste cazuri, volumul tumorii crește rapid.

24.2.4. TRATAMENT

Tratamentul tumorilor ligamentului rotund este *numai chirurgical*. La femeile în plină activitate genitală se extirpă tumoarea și se respectă uterul și anexele. Dacă tumoarea își are sediul în regiunea inghinală, se extirpă și se reconstituie canalul inghinal. În tumorile voluminoase, aderente și asociate cu alte procese tumorale pelviene, se recurge la chirurgia radicală.

BIBLIOGRAFIE

1. ALESSANDRO P. ȘI COLAB. — Tecom al ligamentului larg. *Quand. Clin. Ostet. Gin.*, 1963, *18*, supl. Nr. 12, 1 151.
2. BREEN J. L. ȘI NEUBECKER R. D. — Tumorile ligamentului larg. *Obst. and Gynec.*, 1962, 19, 771—780.
3. BOUVET F., TAURELLE R. — Tumorile ligamentului larg și ale ligamentului rotund. Encyclopédie Médico-Chirurgicale (Paris), 687 A_{10}, 1977.
4. BAYKO B. ȘI COLAB. — Un caz de ganglioneurom voluminos al ligamentului larg. *Obst. și Ginec.*, 1959, Nr. 6, 555.
5. COJA N. — Fibrom al ligamentului rotund. *Obst. și Ginec.*, 1958, 6, 444—558.
6. DENISENKO T. N. — Tumorile ligamentului larg. *Akush. Ghinek.* (Moscova), 1963, 2, 127—128.
7. FATTAH-YOUSSEF A. ȘI COLAB. — Tumorile ligamentului larg. *Gynéc. Prat.*, 1964, 15, 2, 85—101.
8. GRUHN J. G. ȘI COLAB. — Neurinom al ligamentului larg simulînd un chist de ovar. *Am. J. Obst. Gyn.*, 1959, 78, 1 334—1 340.
9. HANONF ȘI CACAULT J. A. — Fibrom bilateral al ligamentului rotund în cursul sarcinei. *Bull. Féd. Soc. Gyn. Obst.*, 1969, 2, 111—116.

25. STERILITATEA CUPLULUI

Dr. N. NICULESCU, Prof. dr. P. SIRBU

Studiul sterilității cuplului este în prezent una din problemele mult disputate în publicații, iar pentru cel ce o practică este prilej de satisfacție sau deziluzii, o continuă confruntare cu o problematică complexă medicală, socială, psihică și biologică.

Definiția sterilității poate fi enunțată ca fiind absența concepției la un cuplu care duce viața sexuală normală de circa un an, fără să folosească metode contraceptive. Aceasta este definiția, dar trebuie să fim mai flexibili, pentru că pot să existe variații legate de factori ca vîrsta, nivelul social, anamneza, anxietatea, și stresul partenerilor.

Termenul de sterilitate este folosit de școala franceză și adepții acesteia: *sterilitate primară*, pentru femeia care nu a rămas niciodată însărcinată și sterilitate secundară, dacă după una sau mai multe sarcini intrauterine (duse la termen sau nu) sau extrauterine, nu mai rămîne însărcinată. *Infertilitate:* femei care rămîn gravide, dar nu pot să mențină sarcina. Școala anglo-saxonă folosește termenul de *infertilitate primară* pentru femeia care nu rămîne gravidă și *infertilitate secundară*, pentru femeia care nu poate menține sarcina pînă la vîrsta unui copil viabil. Sterilitatea poate fi primară pentru unul din parteneri și secundară pentru celălalt.

Un fapt trebuie considerat ca axiomatic: chiar dacă numai un membru al cuplului este afectat, cuplul trebuie să parcurgă împreună fiecare etapă și procedură a investigației clinice și paraclinice (fig. 25.1).

Evaluarea cuplului steril va fi împărțită în 3 etape: *consultația primară* (anamneză, examen clinic general, examen ginecologic); *explorări paraclinice; tratament.*

Consultația primară este primul contact al cuplului cu medicul. De ea depinde în mare măsură modul în care vor fi rezolvate problemele cuplului. Consultația primară va trebui să decurgă într-o atmosferă de relaxare, confidențialitate. Cuplului i se va explica importanța cooperării și a răbdării de care trebuie să dea dovadă, în parcurgerea anumitor etape sau repetarea anumitor proceduri; discuția trebuie purtată de o astfel de manieră, încît partenerii să aibă pe de o parte o imagine reală a succesului, dar pe de altă parte nu trebuie speriați cu explicarea detaliată a unor proceduri sau deziluzionați cu

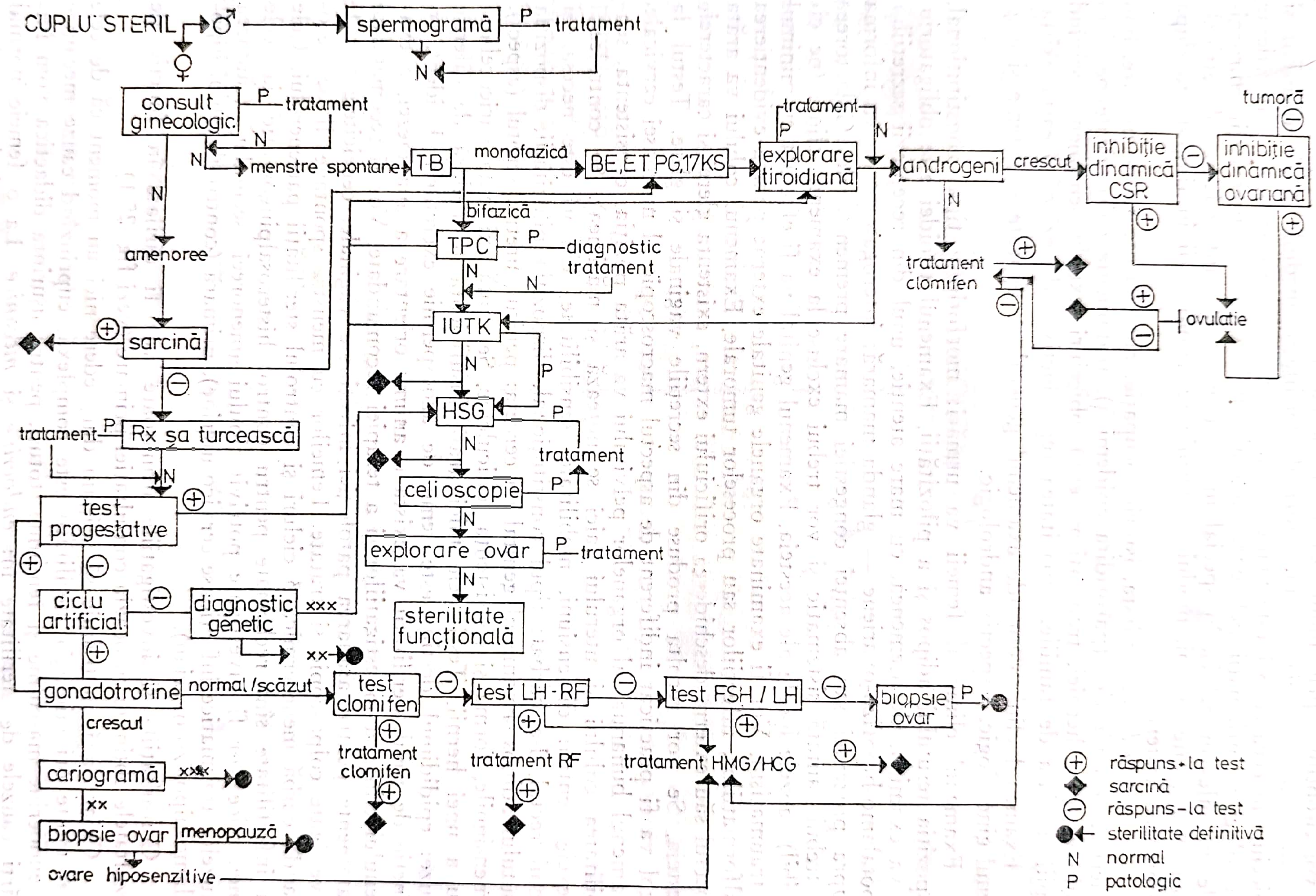
CUPLU STERIL
♂
♀
spermogramă
P
tratament
N
consult ginecologic
P
tratament
N
N
menstre spontane
TB
monofazică
BE, ET PG, 17KS
tratament
P
explorare tiroidiană
N
androgeni
crescut
inhibiție dinamică CSR
⊖
inhibiție dinamică ovariană
tumoră
⊖
N
bifazică
TPC
P
diagnostic tratament
N
N
amenoree
IUTK
P
tratament clomifen
⊕
⊖
⊕
⊕
⊕
ovulație
⊖
sarcină
⊕
⊖
N
HSG
P
tratament
P
Rx sa turcească
tratament
N
celioscopie
P
N
test progestative
⊕
⊕
⊖
explorare ovar
P
tratament
N
ciclu artificial
⊖
diagnostic genetic
xxx
sterilitate funcțională
⊕
xx
gonadotrofine
normal/scăzut
test clomifen
⊖
test LH-RF
⊖
test FSH/LH
⊖
biopsie ovar
P
crescut
⊕
tratament clomifen
⊕
⊕
tratament RF
⊕
⊕
tratament HMG/HCG
⊕
cariogramă
xxx
xx
biopsie ovar
menopauză
ovare hiposenzitive
⊕ răspuns+la test
◆ sarcină
⊖ răspuns−la test
●← sterilitate definitivă
N normal
P patologic

Fig. 25.1. — Metodologia explorării cuplului steril.

un prognostic infaust nefondat. Anamneza va interesa ambii parteneri. Datele ce vor fi obținute prin anamneză sînt următoarele:

— *pentru femeie:* vîrsta, istoricul sterilității, mediul social, atitudini și obiceiuri în ceea ce privește viața sexuală, anamneza menstruației. Antecedente ginecologice: inflamații pelviene, vaginale, boli venerice, intervenții chirurgicale mai ales în pelvis, în special în sfera genitală, antecedente obstetricale dacă există: cîte sarcini, modul de terminare, complicații în timpul sau după terminarea nașterii.

— *pentru bărbat:* vîrsta, istoric, ocupație, antecedente genito-urinare, boli venerice, boli virotice (parotidita epidemică), tratamente chirurgicale pe sfera genitală, (cura herniei, traumatisme etc.), obiceiuri sexuale, sentimente privind copiii și viața de familie, capacitatea reproductivă: dovezi că aceasta există.

Examenul clinic cuprinde examenul general pe aparate și sisteme și examenul ginecologic, respectiv andrologic.

Examenul clinic al femeii va urmări: morfotipul, tipul constituțional, dispoziția țesutului adipos și a pilozității. Examenul tiroidei este obligatoriu. Se va examina, de asemenea, cu mare atenție, unul din receptorii secrețiilor hipotalamo-hipofizo-ovariene — glanda mamară; interogatorul ne va informa asupra prezenței sau absenței congestiei mamare premenstruale. Galactoreea va trebui căutată sistematic și vor trebui excluse la examenul clinic (pe cît posibil) cauzele locale ale acesteia. Examenul genital va fi efectuat cu minimul de traumatism. Vor fi examinate organele genitale externe pentru evidențierea malformațiilor, infecțiilor sau proceselor tumorale. Examenul colului va arăta aspectul său extern, deschiderea orificiului extern, existența glerei și caracterele acesteia. Se vor recolta produse din secrețiile vaginale și glere. Testul la lugol va fi practicat indiferent de aspectul macroscopic al mucoasei cervicale. Examenul bimanual al organelor pelvisului va arăta poziția, consistența, sensibilitatea colului și uterului (aici se notează și mărimea). Se controlează anexele pentru: dimensiuni, mobilitate, sensibilitate. Uneori este necesar și tactul rectal. La bărbat: tipul constituțional, dispoziția pilozității, dispoziția țesutului adipos. Examenul genital va cerceta: penisul, uretra, scrotul (aspect), dimensiunile, forma și consistența testiculelor. Se caută existența varicocelului sau a unei hernii. Testiculele mici arată insuficiență testiculară de diferite cauze: epididimul destins este semn de azoospermie excretorie. Evident, în funcție de tipul sterilității va exista o anume orientare a anamnezei, a examenului clinic, a investigațiilor și a terapiei recomandate. Vor fi recomandate tratamente pentru asanarea patologiei infecțioase vaginale, cervicitele vor fi investigate colposcopic și tratate. Femeilor cu menstre spontane li se recomandă curbă menotermică 3 cicluri și controlul sterilității partenerului. Cele cu infertilitate sînt rechemate pentru control histerosalpingografic, iar cele amenoreice vor fi investigate potrivit tipului amenoreei: secundară (căutarea cauzelor traumatice infecțioase cervico-uterine), primară (controlul axului hipotalamo-hipofizo-ovarian).

Consultațiile și investigațiile următoare vor fi dirijate în funcție de rezultatele obținute cu ocazia consultației primare (vezi fig. 25.1).

Chiar dacă nu trebuie să scăpăm din vedere nici un moment că de cele mai multe ori etiologia sterilității este complexă, cuprinzînd cauze mecanice și endocrine masculine și feminine, totuși, pentru ușurința didactică vom împărți cauzele de sterilitate în: *endocrine* și *mecanice*. La o femeie normal menstruată, cu curbă menotermică bifazică și TPC (test postcoital) normal, ne gîndim la o cauză mecanică (vezi fig. 25.2). Femeile cu curbă termică monofazică și / sau cu tulburări de ciclu menstrual, vor fi investigate pe linie endocrină (vezi. fig. 25.3).

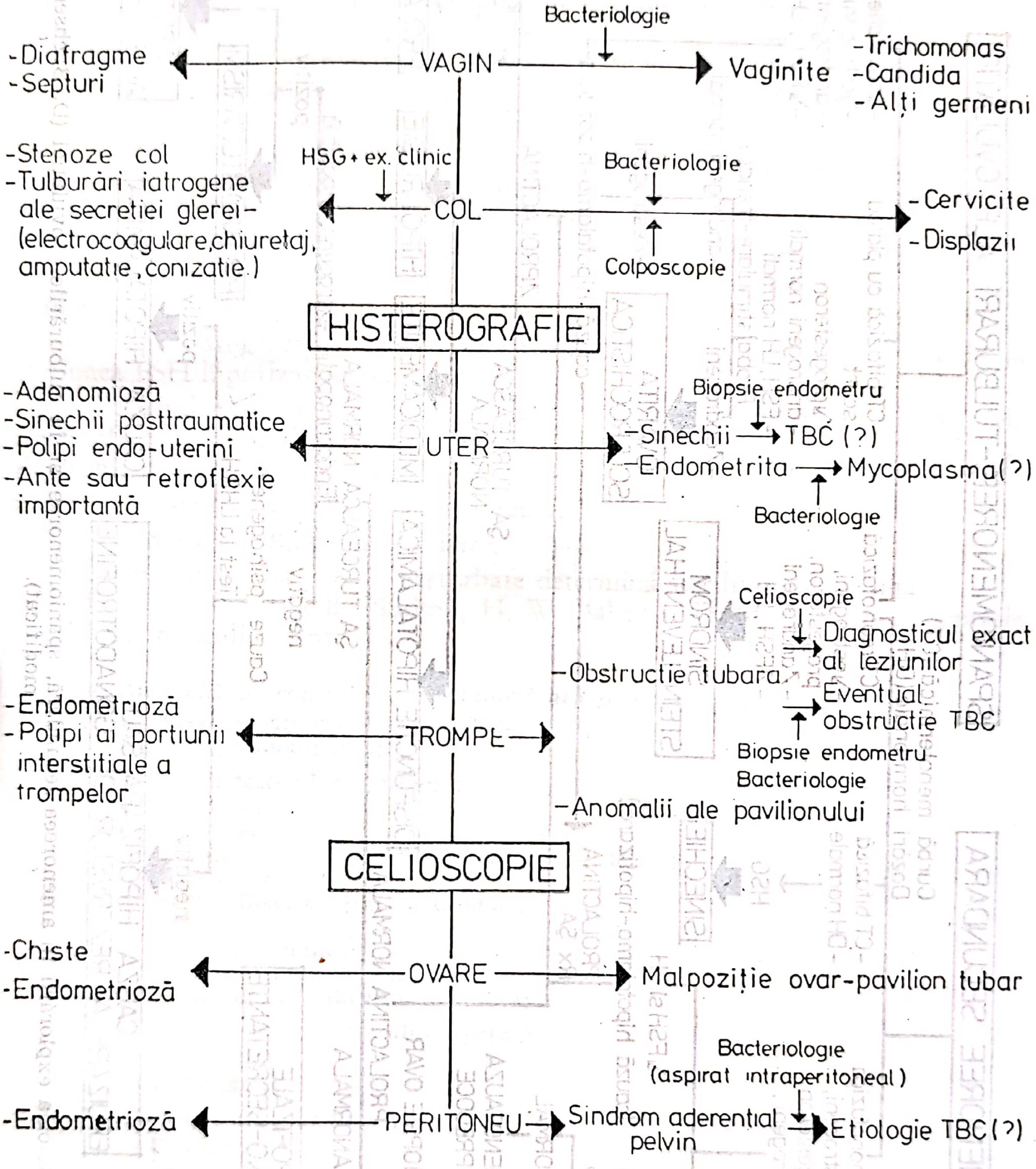
Bacteriologie
-Diafragme
-Septuri
VAGIN
Vaginite
-Trichomonas
-Candida
-Alți germeni
-Stenoze col
-Tulburări iatrogene ale secreției glerei – (electrocoagulare,chiuretaj, amputație, conizație)
HSG + ex. clinic
COL
Bacteriologie
Colposcopie
-Cervicite
-Displazii
HISTEROGRAFIE
-Adenomioză
-Sinechii posttraumatice
-Polipi endo-uterini
-Ante sau retroflexie importantă
UTER
Biopsie endometru
-Sinechii
TBC (?)
-Endometrita
Mycoplasma(?)
Bacteriologie
Celioscopie
-Obstrucție tubara
Diagnosticul exact al leziunilor
Eventual obstrucție TBC
Biopsie endometru
Bacteriologie
-Endometrioză
-Polipi ai porțiunii interstițiale a trompelor
TROMPE
-Anomalii ale pavilionului
CELIOSCOPIE
-Chiste
-Endometrioză
OVARE
Malpoziție ovar-pavilion tubar
Bacteriologie (aspirat intraperitoneal)
-Endometrioză
PERITONEU
Sindrom aderențial pelvin
Etiologie TBC (?)

Fig. 25.2. — Diagnosticul obstacolelor mecanice ale fecundației (D. Buchsenschutz — modificat

La bărbat testul postcoital (bineînțeles după examenul clinic) va decide continuarea explorărilor pe linia masculină. Un test postcoital anormal are semnificație pentru investigarea masculină doar dacă glera cervicală este normală. În această situație se practică spermograma.

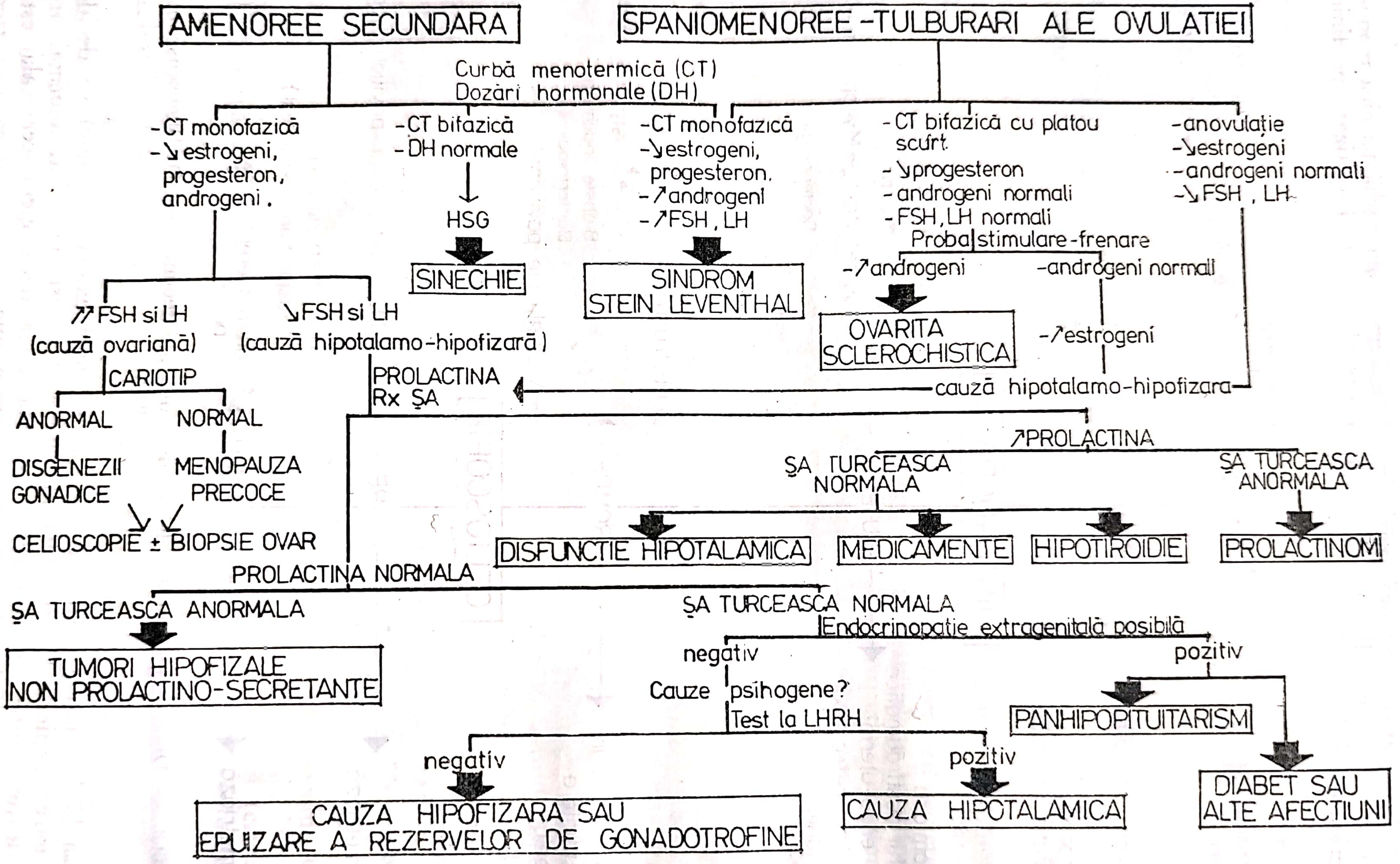
AMENOREE SECUNDARA
SPANIOMENOREE -TULBURARI ALE OVULATIEI
Curbă menotermică (CT)
Dozări hormonale (DH)
-CT monofazică
-↘estrogeni, progesteron, androgeni.
-CT bifazică
-DH normale
HSG
SINECHIE
-CT monofazică
-↘estrogeni, progesteron.
-↗androgeni
-↗FSH, LH
SINDROM STEIN LEVENTHAL
- CT bifazică cu platou scurt
-↘progesteron
-androgeni normali
-FSH, LH normali
Proba stimulare-frenare
-↗androgeni
OVARITA SCLEROCHISTICA
-androgeni normali
-↗estrogeni
-anovulație
-↘estrogeni
-androgeni normali
-↘FSH, LH
⇗FSH si LH
(cauză ovariană)
↘FSH si LH
(cauză hipotalamo-hipofizară)
CARIOTIP
ANORMAL
NORMAL
DISGENEZII GONADICE
MENOPAUZA PRECOCE
CELIOSCOPIE ± BIOPSIE OVAR
PROLACTINA
Rx ȘA
cauză hipotalamo-hipofizara
↗PROLACTINA
ȘA TURCEASCA NORMALA
ȘA TURCEASCA ANORMALA
DISFUNCTIE HIPOTALAMICA
MEDICAMENTE
HIPOTIROIDIE
PROLACTINOM
PROLACTINA NORMALA
ȘA TURCEASCA ANORMALA
TUMORI HIPOFIZALE NON PROLACTINO-SECRETANTE
ȘA TURCEASCA NORMALA
Endocrinopatie extragenitală posibilă
negativ
pozitiv
Cauze psihogene?
Test la LHRH
PANHIPOPITUITARISM
negativ
pozitiv
CAUZA HIPOFIZARA SAU EPUIZARE A REZERVELOR DE GONADOTROFINE
CAUZA HIPOTALAMICA
DIABET SAU ALTE AFECTIUNI

Fig. 25.3. — Metodologia explorării în amenoreea secundară, spaniomenoree și în tulburările ovulației (D. Buchsenschutz — modificat).

25.1. STERILITATEA MASCULINĂ

Cauzele sterilității masculine sînt mult mai puțin cunoscute decît cele ale sterilității feminine. În bilanțul sterilității cuplului s-a constatat că bărbatul singur este răspunzător în 30—40% din cazuri. Acest procent este cu atît mai dezarmant, cu cît rezultatele tratamentelor sterilității masculine sînt mult mai puțin satisfăcătoare decît în sterilitatea feminină. Criteriile prin care un bărbat este declarat steril nu sînt bine codificate.

Testiculul este răspunzător de spermatogeneză sub dependența FSH secretat continuu, și de secreția de testosteron sub controlul LH hipofizar. Testosteronul, pe lîngă multiple alte roluri, acționează asupra prostatei și a veziculelor seminale, locul de producere și formare a lichidului seminal. Am amintit aceste sumare noțiuni, pentru a enumera condițiile unei bune fertilități masculine:

— spermatogeneză normală, adică testiculul intact, care să răspundă la acțiunea FSH hipofizar secretat normal;

— lichid seminal de calitate bună. Pentru aceasta, prostata și veziculele seminale trebuie să fie intacte, iar secreția de testosteron și controlul hipotalamo-hipofizar să fie normale;

— căi de transport spermatice intacte;

— lipsa anomaliilor de ejaculare.

Oricare din aceste verigi perturbate determină sterilitate masculină.

După cum afirmă B. Hudson, H. W. Baker și D. M. de Kretser, cauzele sterilității masculine sînt:

— *Anomalii ale controlului hipotalamo-hipofizar al funcției testiculare:*
  — Anomalii ale secreției de FSH și LH;
  — Hiperprolactinemia;

— *Anomalii testiculare primare:*
  — Idiopatice;
  — Varicocel;
  — Afecțiuni cromozomiale, sindrom Klinefelter;
  — Criptorhidie;
  — Agenți fizici și chimici, droguri;
  — Orhite;
  — Afecțiuni cronice;
  — Dezordini imunologice;
  — Motilitate scăzută sau dispărută;

— *Cauze obstructive ale căilor spermatice:*
  — Congenitale
  — Inflamatorii;

— *Afecțiuni ale glandelor accesorii:*
  — Prostatite;
  — Veziculite;
  — Absența congenitală a epididimului și a veziculelor seminale;

— *Anomalii coitale:*
  — Frecvență rară;
  — Utilizarea de lubrifianți;
  — Impotență;
  — Hipospadias;
  — Ejaculare retrogradă;

— *Cauze psihice.*

Aşa cum am arătat în metodologia de investigaţie, partea masculină este testată iniţial prin TPC practicat în preajma ovulaţiei. Dacă testul este pozitiv, poate fi exclusă patologia masculină. Cînd testul este negativ sau deficitar, iar glera este de bună calitate, se va practica spermograma, care poate să arate patologie masculină, sau care poate fi normală. În situaţia în care spermograma este normală, ne gîndim la patologia glerei sau la etiologie imunitară. Poate exista eventualitatea unui test negativ asociat cu gleră de slabă calitate: în această situaţie, se practică spermograma iar glera va fi controlată bacteriologic şi cantitativ. În caz de insuficienţă a glerei, ne putem gîndi la precocitatea testului (deci gleră necorespunzătoare) şi îl vom repeta după 3 zile.

Spermograma, care va exclude sau nu bărbatul din sfera investigaţiilor este un examen complet.

Condiţii de recoltare: după 3—4 zile de abstinenţă şi după 4—5 luni de la orice boală intercurentă.

Obţinerea spermei se face prin masturbare sau coit întrerupt.

Sperma are un volum de 3—5 ml (mai puţin de 1 ml + azoospermie sînt suspecte de sterilitate excretorie cu tulburări de ejaculare), aspect albicios către lactescent, miros caracteristic, pH = 7,2—8,2.

Vîscozitatea crescută scade puterea fecundantă.

Numărul spermatozoizilor este cuprins între 60—200 milioane/ml.

În funcţie de numărul spermatozoizilor, putem găsi *azoospermie;* (spermatozoizi absenţi), sau prezenţa de forme tinere (gonii) în cantitate mică: *oligospermie moderată:* 20—30 milioane/ml; *oligospermie severă* 1—20 milioane/ml; *hipospermie* 30—60 milioane/ml; *polispermie peste* 300 milioane/ml, care dacă este adevărată, este greu interpretabilă.

Aglutinarea spontană este observată la 1 şi la 4 ore de la recoltare şi arată cît de frecvente şi de întinse sînt ariile aglutinate, dacă spermatozoizii din grăsimile de aglutinare sînt mobili sau nu, dacă aglutinarea se face prin unirea capetelor sau cozilor spermatozoizilor.

Mobilitatea normală este de 60% în primele 3 ore de la recoltare, peste 50% la 4 ore, şi peste 10% după 24 de ore. Cînd motilitatea la timpii menţionaţi este sub valorile arătate, este vorba de *astenospermie moderată sau severă* (în funcţie de procentele sub cele normale).

Cînd motilitatea este 0, poate fi vorba de *necrospermie*, sau spermatozoizi imobili (diferenţierea se face prin proba de revitalizare a lui Joël). De obicei, astenospermia se asociază cu oligospermia.

Spermocitograma arată morfologia spermatozoidului, formele anormale şi alte tipuri de celule. Procentul spermatozoizilor cu morfologie normală trebuie să fie mai mare de 60% valorile sub această cifră definesc *teratospermia.* G. David consideră că anomaliile morfologice ale spermatozoizilor se împart în: anomalii ale capului (forme alungite, efilate, microcefal, macrocefal), anomalii ale piesei intermediare (resturi citoplasmatice), angulaţii ale flagelului, anomalii ale cozii (dublă, scurtă, absentă).

Pe frotiu se mai pot vedea elemente imature (normal sub 5%), leucocite (peste 500 000/ml în piospermie).

Examenul lichidului seminal. Nu a intrat în practica curentă dozarea diverselor substanţe chimice secretate de-a lungul căii genitale. Fructoza este componenta glucidică principală a lichidului seminal, concentraţia normală fiind de 1 g la litru. Valorile scăzute se însoţesc frecvent de scăderea motilității spermatozoizilor și pun în discuție o anomalie endocrină. Prostaglandinele au fost izolate din lichidul seminal. Valori scăzute se însoțesc uneori de modificări ale numărului sau motilității spermatice.

Spermocultura se practică atunci cînd suspectăm infectarea spermei; se pot identifica bacterii, paraziți (trichomonas), mycoplasma.

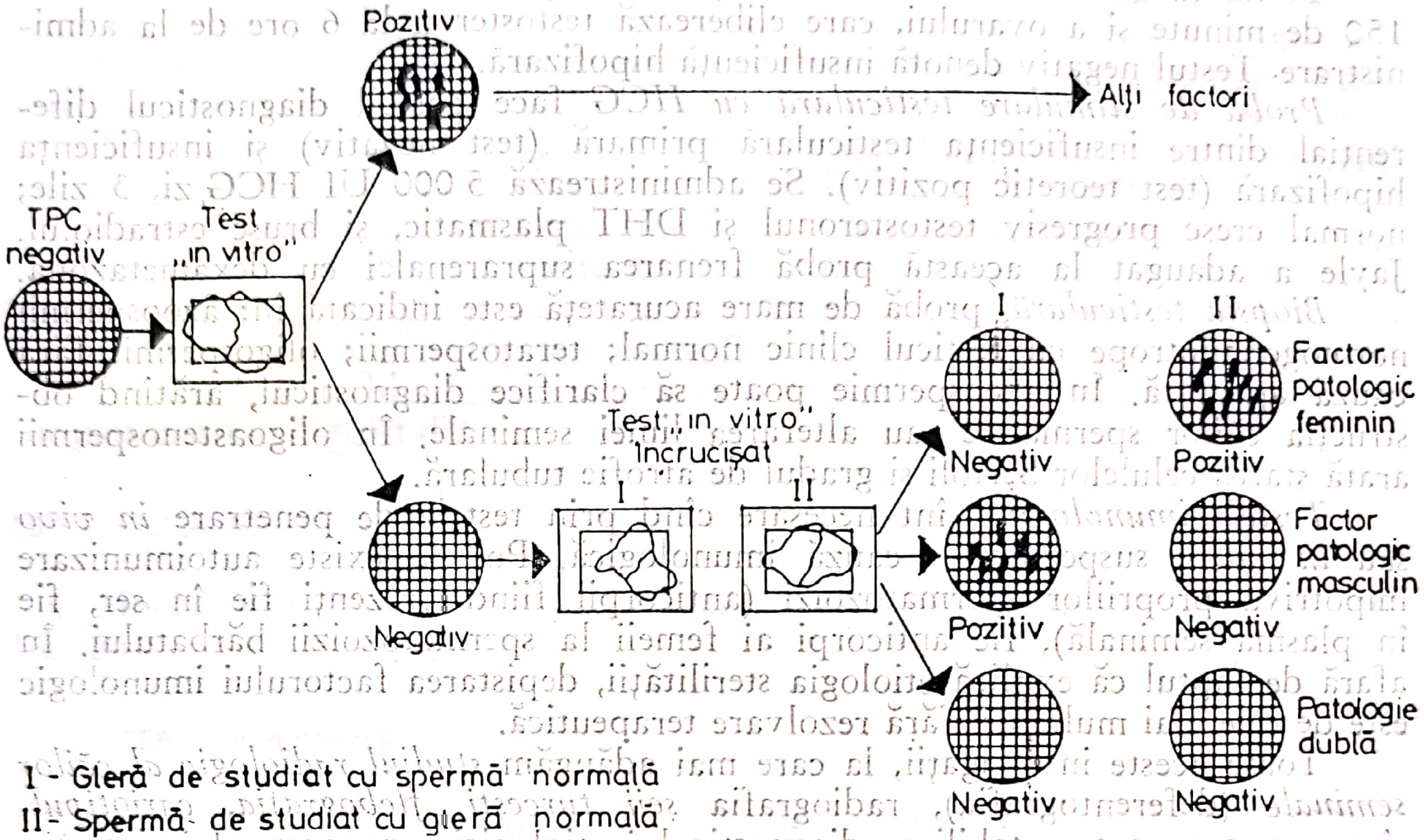
Pozitiv
Alți factori
TPC negativ
Test „in vitro"
Test „in vitro" încrucișat
I
II
Negativ
I
II
Negativ
Factor patologic feminin
Pozitiv
Pozitiv
Factor patologic masculin
Negativ
Negativ
Patologie dublă
Negativ
I - Gleră de studiat cu spermă normală
II - Spermă de studiat cu gleră normală

Fig. 25.4. — Interpretarea testelor „in vitro" (Ana Cioltei).

Testele de penetrare în vitro, directe sau încrucișate delimitează participarea masculină și / sau feminină ca factori de sterilitate.

Interpretarea testelor in vitro este redată în fig. 25.4.

Dozările hormonale sînt necesare ori de cîte ori examenul clinic și spermograma sînt anormale. Hormonii testiculari pot fi dozați în plasmă, sau în urină (produși de metabolism); la fel pot fi dozați FSH și LH. Valorile normale urinare sînt: *17 CS:* 12—18 mg/24 ore; *17 OS:* 10—20 mg/24 ore; *androsteron + etiocolanolon:* 5—8 mg/24 ore; *pregnanetriol:* 0,5—2,5 mg/24 ore; *estronă + estradiol:* 10—20 gama/24 ore; *GUT:* 6—50 US/24 ore.

Valorile normale plasmatice sînt: *testosteron:* 7 ng/ml plasmă; *dihidrotestosteron:* 0,3—1 ng/ml plasmă; *progesteron:* 0,20 ng/ml plasmă; *estronă* 0,07 ng/ml plasmă; *17 betaestradiol:* 0,04 ng/ml plasmă; *FSH:* 2,3 mUI/ml plasmă; *LH:* 2 mUI/ml plasmă; *prolactina:* pînă la 1,5 ng/ml plasmă. Valori mari ale FSH sînt de prognostic sever, arătînd că este vorba de afectare testiculară; valori subnormale pun în discuție insuficiența hipofizară. Același lucru, dar foarte relativ, îl arată și dozarea *gonadotrofinelor urinare totale* (GUT). Estrogenii reflectă fidel activitatea testiculară. Testosteronul crescut peste normal, creează suspectarea tumorilor celulelor Leydig; un titru scăzut denotă insuficiență leydigiană, care poate fi primitivă sau secundară insuficiențelor hipotalamo-hipofizare (vezi proba la HCG).

Probele dinamice arată capacitatea de răspuns testiculară și dau indicații asupra prognosticului terapiei de stimulare:

— *Explorarea axului hipotalamo-hipofizar prin testul la Clomifen;*

Clomifenul (cresc valorile LH—RH) se administrează 10 zile 100 mg/zi. Testul este pozitiv, cînd valorile LH (dozat în ziua a 2-a de tratament) şi testosteronului (dozat în ziua a 6-a de tratament) cresc. Testul negativ arată insuficienţă hipotalamo-hipofizară.

Testul la LH—RH cercetează răspunsul hipofizei, care eliberează LH la 150 de minute şi a ovarului, care eliberează testosteron la 6 ore de la administrare. Testul negativ denotă insuficienţă hipofizară.

Proba de stimulare testiculară cu HCG face posibil diagnosticul diferenţial dintre insuficienţa testiculară primară (test negativ) şi insuficienţa hipofizară (test teoretic pozitiv). Se administrează 5 000 UI HCG/zi, 3 zile; normal cresc progresiv testosteronul şi DHT plasmatic, şi brusc estradiolul. Jayle a adăugat la această probă frenarea suprarenalei cu dexametazonă.

Biopsia testiculară, probă de mare acurateţă este indicată în: azoospermii normogonadotrope cu testicul clinic normal; teratospermii; oligospermii fără cauză aparentă. În azoospermie poate să clarifice diagnosticul, arătînd obstrucţia căilor spermatice sau alterarea liniei seminale. În oligoastenospermii arată starea celulelor Sertoli şi gradul de atrofie tubulară.

Testele imunologice sînt necesare cînd prin testele de penetrare *in vivo* sau *in vitro*, suspectăm o cauză imunologică. Pot să existe autoimunizare împotriva propriilor spermatozoizi (anticorpii fiind prezenţi fie în ser, fie în plasma seminală), fie anticorpi ai femeii la spermatozoizii bărbatului. În afară de faptul că explică etiologia sterilităţii, depistarea factorului imunologic este de cele mai multe ori fără rezolvare terapeutică.

Toate aceste investigaţii, la care mai adăugăm *studiul radiologic al căilor seminale* (deferentografia), radiografia *şeii turceşti*, *flebografia*, *cariotipul*, sînt necesare pentru stabilirea diagnosticului etiologiei, prognosticului şi tratamentului anomaliilor cantitative, calitative sau mixte.

25.1.1. AZOOSPERMIILE

Cînd la două spermograme repetate în condiţii normale nu se găseşte nici un spermatozoid, atunci putem vorbi de azoospermie. Examenul clinic coroborat cu testele paraclinice, diferenţiază azoospermiile în excretorii (mecanice) şi secretorii (funcţionale).

Azoospermiile excretorii sînt bănuite cînd anamneza relevă antecedente infecţioase sau chirurgicale, genitale. Examenul clinic găseşte testicule normale, dar cu epididim în tensiune, indurat, destins. Dozările hormonale, biopsia testiculară, sînt normale.

Spermocultura poate să arate existenţa agentului patogen, care uneori este specific (BK), deci pune diagnosticul de obstrucţie infecţioasă. Cînd spermocultura este negativă poate fi vorba de cauze obstructive dobîndite (chirurgicale) sau congenitale. Absenţa fructozei din lichidul seminal indică absenţa veziculelor seminale şi / sau a canalelor deferente. În această situaţie, este necesară explorarea radiologică a aparatului urinar, pentru evidenţierea unor anomalii reno-ureterale asociate. Dilataţia bronşică însoţeşte frecvent azoospermia excretorie (Guillon şi Chuberre). Cauzele pot fi împărţite în: congenitale (agenezia uni- sau bilaterală, lipsa de comunicare între epididim şi deferent etc.) infecţioase (gonococ, bacil Koch), chirurgicale (cura herniilor, a varicocelului, a hidrocelului, a ectopiilor etc.), distrofice (chisturi epididimare, chisturi, hematice, adenochisturi).

Azoospermiile secretorii sînt diagnosticate de dozările hormonale care sînt anormale. Anamneza acestor indivizi poate evidenţia ectopie testiculară sau pubertate întîrziată; examenul clinic poate găsi testicule normale, hipotrofice, sau absente. Dozările FSH localizează cauza la testicul (FSH crescut) sau în axul hipotalamo-hipofizar (FSH scăzut). Restul investigaţiilor (cariotip, radiografia de şa turcească, prolactină) vor stabili diagnosticul. Biopsia testiculară arată imagine histologică cu atingeri ale spermatogenezei.

Din punctul de vedere al cauzelor şi al reversibilităţii, azoospermiile secretorii se împart în definitive sau reductibile. Azoospermiile secretorii definitive apar în cadrul unor afecţiuni cu determinism genetic, congenital sau afecţiuni dobîndite: sindromul Klinefelter, sindromul Lawrence-Moon-Biedl, sindromul Turner, sindromul Reinfenstein, anorhidia congenitală, criptohidia, atrofia testiculară secundară unei orhite urliene, climacteriul masculin precoce etc. Azoospermiile secretorii în care poate fi încercat un tratament sînt cele din cadrul hipogonadismelor hipogonadotrofice (hipogonadismul hipogonadotrofic pur şi cel apărut la hipofizectomizaţi) şi din sindromul De Morsier—Kallmann (displazia olfacto-genitală).

25.1.2. OLIGOASTENOSPERMIILE

Modalitatea de investigare şi cauzele oligoastenospermiei sînt arătate în fig. 25.5.

25.1.3. TERATOSPERMIILE

Determină sterilitate masculină; este necesară efectuarea cariotipului.

25.1.4. NECROSPERMIILE

Pot fi false (vezi spermograma) sau datorate unor tehnici incorecte de corectare. Nu sînt tratabile.

25.1.5. ALŢI FACTORI DE STERILITATE MASCULINĂ

Aceştia sînt: excesul sau diminuarea volumului ejaculatului, vîscozitatea crescută, tulburări ale ejaculării.

25.2. STERILITATE FEMININĂ

25.2.1. INVESTIGAŢIA FEMININĂ

Succesiunea logică a investigaţiilor cuplului steril a fost prezentată, urmînd să fie arătat modul de explorare a fiecărui segment al aparatului genital feminin (fig. 25.1).

Explorarea colului. Această etapă, obligatorie în investigaţia oricărui tip de sterilitate feminină, cuprinde urmărirea transformărilor ciclice fiziologice, depistarea proceselor patologice. Glera, produsul de secreţie al glandelor cervicale se află sub dependenţa variaţiilor clinice hormonale. Proprietăţile fizice şi chimice ale glerei sînt strîns legate de fazele ciclului mens-

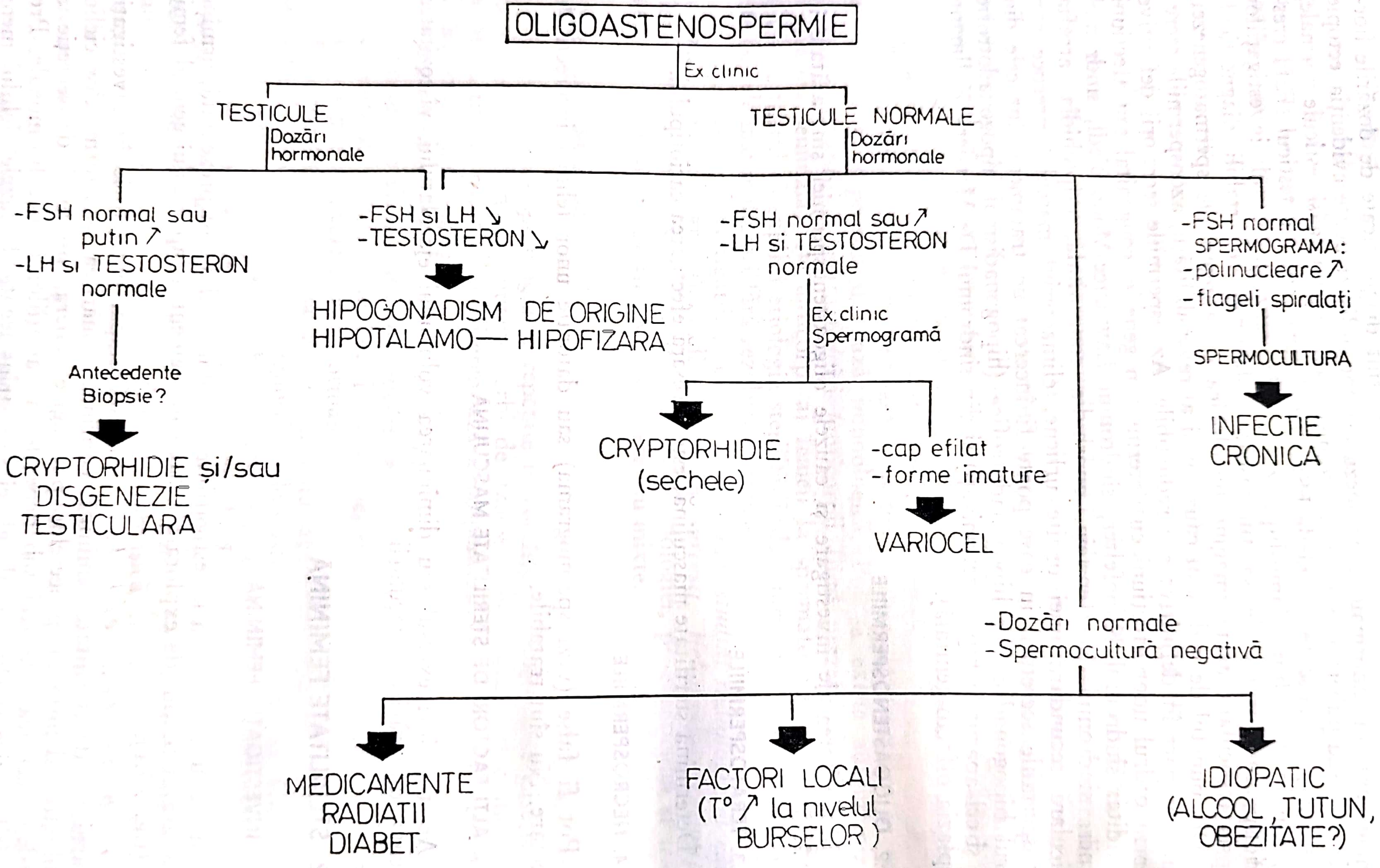
OLIGOASTENOSPERMIE
Ex clinic
TESTICULE
Dozări hormonale
TESTICULE NORMALE
Dozări hormonale
-FSH normal sau puţin ↗
-LH şi TESTOSTERON normale
Antecedente
Biopsie?
CRYPTORHIDIE şi/sau DISGENEZIE TESTICULARA
-FSH şi LH ↘
-TESTOSTERON ↘
HIPOGONADISM DE ORIGINE HIPOTALAMO — HIPOFIZARA
-FSH normal sau ↗
-LH şi TESTOSTERON normale
Ex. clinic
Spermogramă
CRYPTORHIDIE (sechele)
-cap efilat
-forme imature
VARIOCEL
-FSH normal
SPERMOGRAMA:
-polinucleare ↗
-flageli spiralaţi
SPERMOCULTURA
INFECTIE CRONICA
-Dozări normale
-Spermocultură negativă
MEDICAMENTE RADIATII DIABET
FACTORI LOCALI (T° ↗ la nivelul BURSELOR)
IDIOPATIC (ALCOOL, TUTUN, OBEZITATE?)

Fig. 25.5. — **Diagnosticul oligoastenospermei** (D. Buchsenschutz)

trual. O parte din aceste proprietăți, asociate cu gradul de deschidere a orificiului cervical, constituie ceea ce denumim *Scor cervical* (fig. 25.6).

Pătrunderea, ascensiunea și supraviețuirea spermatozoizilor în gleră sînt studiate *in vivo* (testul postcoital Sims-Huhner, testul postcoital fracționat, testul fundic și testul de însămînțare intracervicală) și *in vitro* (teste directe sau încrucișate). Testul postcoital a fost studiat cu ocazia investigațiilor masculine.

SCORUL CERVICAL

Parametri	GRADUL			
	0	1	2	3
Cantitatea de mucus	absent	o cantitate mică de mucus în canalul cervical	un dop de mucus la orificiul extern	cantitate abundentă ce iese din canalul cervical
Spinbarkheit	absent	subțire, mucus neîntrerupt pe 1/4 distanța dintre orificiul extern al colului și vulvă	neîntrerupt pe 1/2 distanța dintre col și vulvă	neîntrerupt pe toată distanța dintre col și vulvă
Cristalizare	mucus amorf	arborizații liniare fine, fără ramificații	parțială, aspect de „ferigă", cu ramificații multiple în unele părți și liniară în altele	aspect de „ferigă" pe toată aria preparatului
Col	închis, pal, nu admite introducerea histerometrului	—	parțial deschis, mucoasă roz, orificiul extern permite histerometrul	deschis, mucoasă hiperemică cu orificiul extern deschis

Fig. 25.6.

Testul postcoital fundic constă în recoltarea (la 18—24 de ore postcoital) spermatozoizilor din cavitatea uterină. Testul negativ în prezența testului postcoital pozitiv pune în discuție patologia masculină (oligoastenospermie) sau patologia feminină legată de gleră (gleră patologică) sau de col (stenoze cervico-istmice, hiperanteflexie, spasm).

Testele *in vitro* au fost prezentate la capitolul sterilități masculine.

Patologia inflamatorie și / sau displazică va fi explorată prin examen clinic, studiul citobacteriologic al glerei, testul la lugol, examen colposcopic, frotiu Babeș-Papanicolau, biopsie col, chiuretaj endocervical.

Explorarea utero-tubară. Insuflația utero-tubară constă în injectarea controlată de bioxid de carbon (40 cm³/min) în cavitatea uterină prin col și urmărirea kimografică a pasajului tubar al gazului.

Aparatura: aparat Bonnet, Pangynor, Grollet. Injectarea gazului prin col se face cu canula cu vid Bommler.

Indicații: prim test pentru controlul permeabilității tubare, controlul histerosalpingografiei, recontrolul permeabilității după tratament medical sau chirurgical. Este o metodă simplă, ușor acceptată de bolnavă.

Contraindicații: patologie col, infecție utero-tubară, sîngerare uterină, suspectarea unei sarcini. Se efectuează în prima fază a ciclului, ziua a 7-a a

10-a. Curba de insuflaţie în prima fază a ciclului este de fapt o suprapunere a curbei tubare şi a curbei uterine corespunzînd tonusului şi contracţiilor miometrului din jurul porţiunii interstiţiale; miometrul poate să determine pe curbă fie oscilaţii rare şi largi, fie spasm complet.

Parametrii urmăriţi în timpul insuflaţiei şi după aceasta sînt presiunea gazului, aspectul curbei, caracterele zgomotelor hidroaerice ascultate cu stetoscopul în ambele fose iliace, reacţia bolnavei la injectarea gazului, (durere, senzaţie de vărsături), refluxul de gaz la scoaterea canulei, reacţia bolnavei după injectare (durere scapulară, durere abdominală).

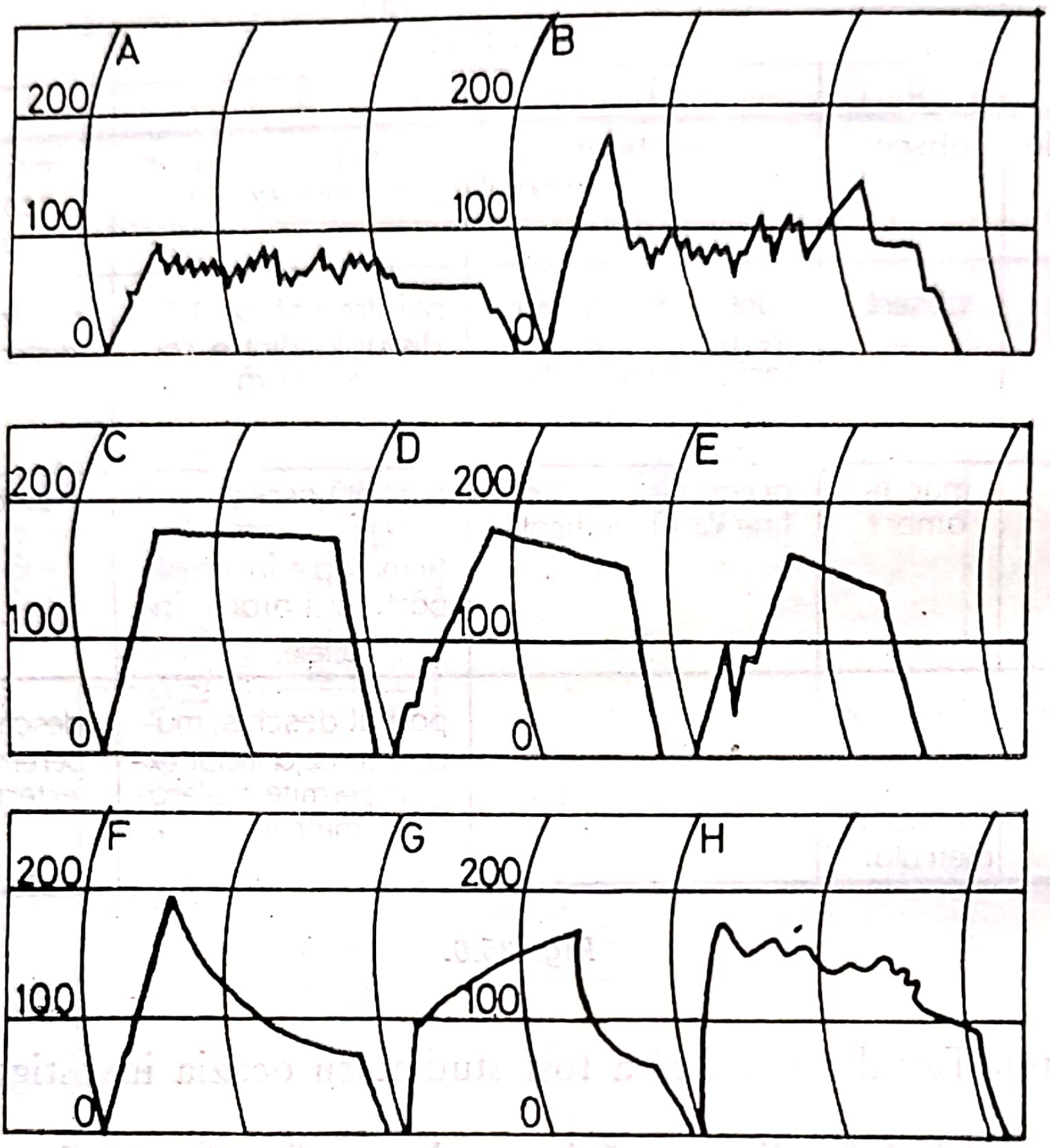

Tipuri de curbe in insuflaţia uterotubară kimografică :

A-curba normală,
B-curba numită de spasm,
C-curba de obstrucţie proximală,
D-curba de obstrucţie distală,
E-curba de hidrosalpinx,
F,G-curbe de stenoză,
H-curba de pasaj atipic.

Fig. 25.7.

Manevra se efectuează sub spasmolitice (nitroglicerină, hydergin, papaverină). Rezultatele sînt prezentate în fig. 25.7. Menţionăm că durerea din cursul insuflaţiei este semn de patologie tubară.

Erori: fals diagnostic de stenoză sau obstrucţie (obstrucţia sondei cu mucus sau cheag, spasm sau obstrucţie funcţională); fals diagnostic de permeabilitate:

pierderi de gaz la aparat, pierderi de gaz la col, pasaj vascular al gazului, distensia incompletă a unui hidrosalpinx gigant.

Limite: insuflaţia nu poate afirma stenozele pavilionare, nu dă nici un fel de date asupra stării pavilionului, existenţei sau nu a aderenţelor, stării ovarelor; nu poate evidenţia malformaţiile uterine.

Accidente: ruptură de trompă, embolie gazoasă, complicaţii infecţioase. Chiar dacă este o metodă de explorare incompletă, insuflaţia are şi rol terapeutic cert: sarcina poate să apară în următoarele luni.

Histerosalpingografia este metoda de elecţie în stabilirea conturului cavităţii uterine şi ductelor tubare, şi a permeabilităţii acestora. Substanţa de contrast poate fi liposolubilă sau hidrosolubilă.

Aparatură: aparat Bret sau Schultze, canula Bommler, cînd se foloseşte aparatul de histerosalpingografie cu debit constant.

Explorarea se practică în prima parte a ciclului.

Indicaţii: verificarea formei şi volumului cavităţii uterine, a diametrului şi formei canalului cervico-istmic, atestarea permeabilităţii tubare.

Contraindicaţii: aceleaşi ca şi pentru IUTK; în plus, sensibilitatea la iod şi tuberculoza evolutivă.

Rezultate: histerosalpingografia reproduce forma şi dimensiunile cavităţii uterine, relevînd aspecte patologice pe care examenul clinic nu le poate evidenţia: istmopatii (stenoze sau căscări ale istmului), sinechii, polip endocavitar, miom submucos, tuberculoză şi malformaţii. Autentifică permeabilitatea tubară prin trecerea substanţei în cavitatea peritoneală (proba Cotte pozitivă). Scoate în evidenţă anatomia trompelor, lungimea, calibrul, integritatea pereţilor şi a mucoasei. Demască pungile aderenţiale peritubare, stenozele simple sau etajate, dilataţiile sacciforme unice sau multiple, diverticulii tubari, pliurile îngroşate ale mucoasei pavilionului, tot atîtea imagini radiologice caracteristice, care arată nu numai locul şi importanţa leziunilor tubare, ci şi natura lor: stenoză, obstrucţie, hidrosalpinx, aspect moniliform în miez de pîine, trompă rigidă sub formă de burlan, cu capătul distal sub formă de măciucă, fistule, pliuri ale mucoasei îngroşate la nivelul ampulei, şi imagini rotunde de calcificare, în tuberculoza tubară; imagini diverticulare la nivelul istmului în endometrioză, imagini lacunare în polipoza intratubară.

Posibilităţile tehnice actuale permit urmărirea pasajului substanţei opace prin teleradioscopie continuă, pe ecran televizat, graţie ecranelor de întărire. Se pot face astfel radiografii la momentul oportun pentru fixarea imaginii sau se pot lua chiar secvenţe radiocinematografice. Histerosalpingografia oferă astfel posibilitatea unui studiu dinamic al trompelor, la care se poate asocia şi înregistrarea manometrică continuă (cu aparatul Palmer-Pulsford sau Vasiliu Cristina).

Accidente: mecanice (perforaţii uterine, rupturi de trompe), infecţioase, chimice (iodism), fizice (iradiere).

Testul Speeck constă în injectarea de fenolsulftaleină sau indigo-carmin în uter şi căutarea colorantului în urină. Este un test relativ, intrat în desuetudine.

Probele de captare şi transport (cu teste descendente) constau în injectarea prin puncţie în hipogastru a unei suspensii de particule (ulei de măsline emulsionat, granule de amidon, lipiodol emulsionat, bile din material biodegradabil lipsite de antigenitate, cu diametrul între 150 şi 200 de microni) şi testarea ei în mucusul cervical.

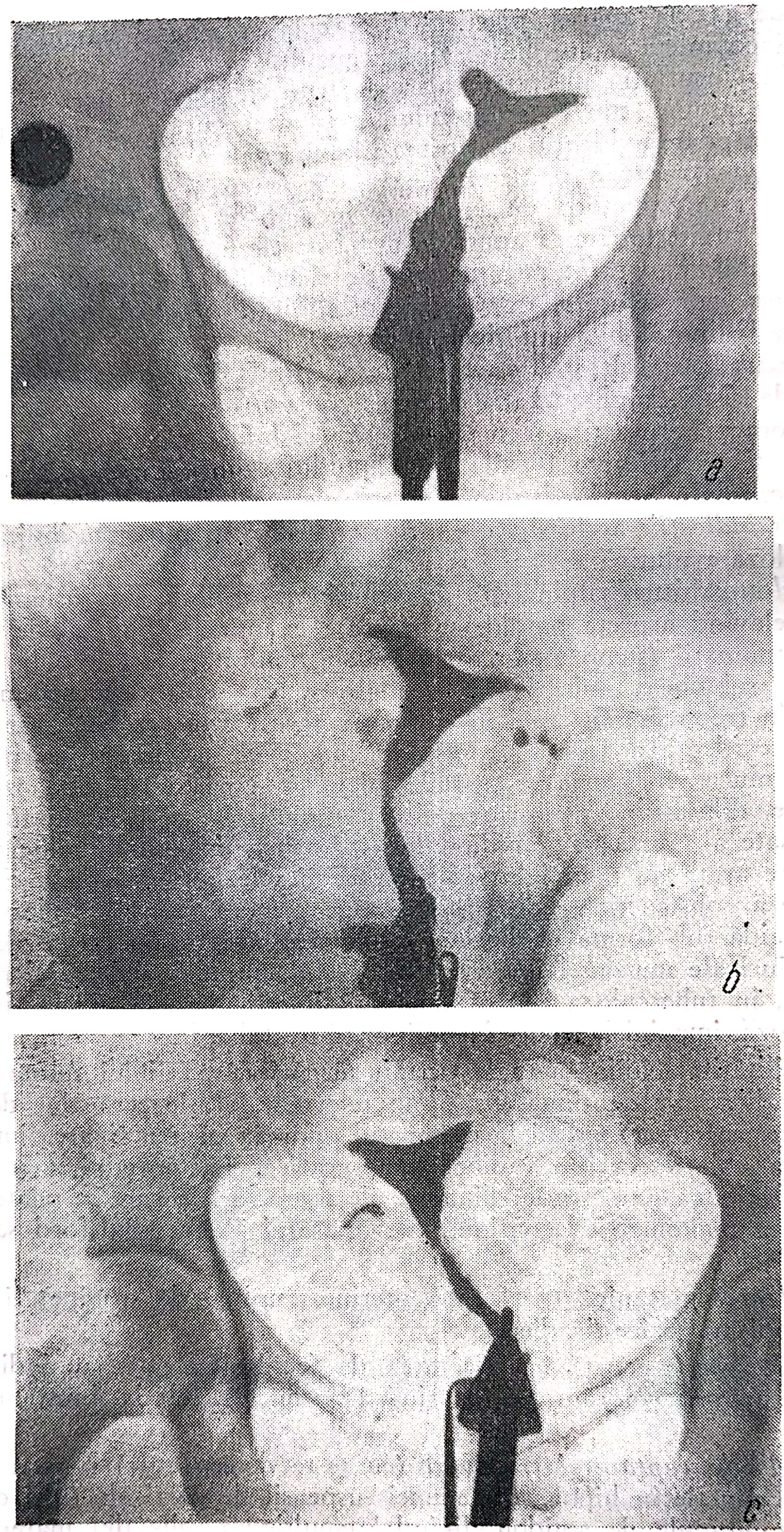

Fig. 25.8. — Figura 180 a.b.c.d.e: din Leziuni tubare inflamatoare: Patologia chirurgicală: Vol. VII, pag. 301, Ed. Medicală, 1976.

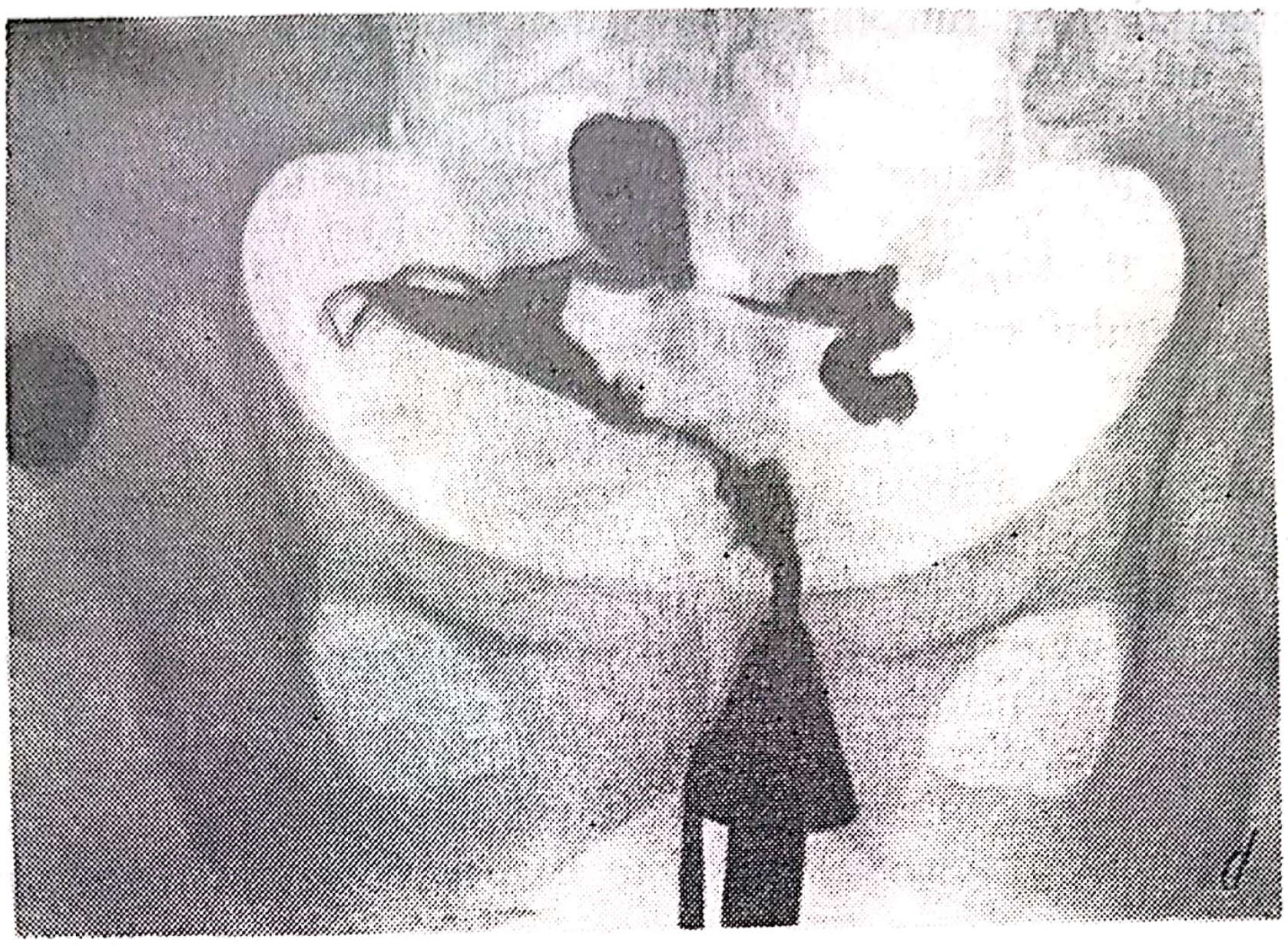

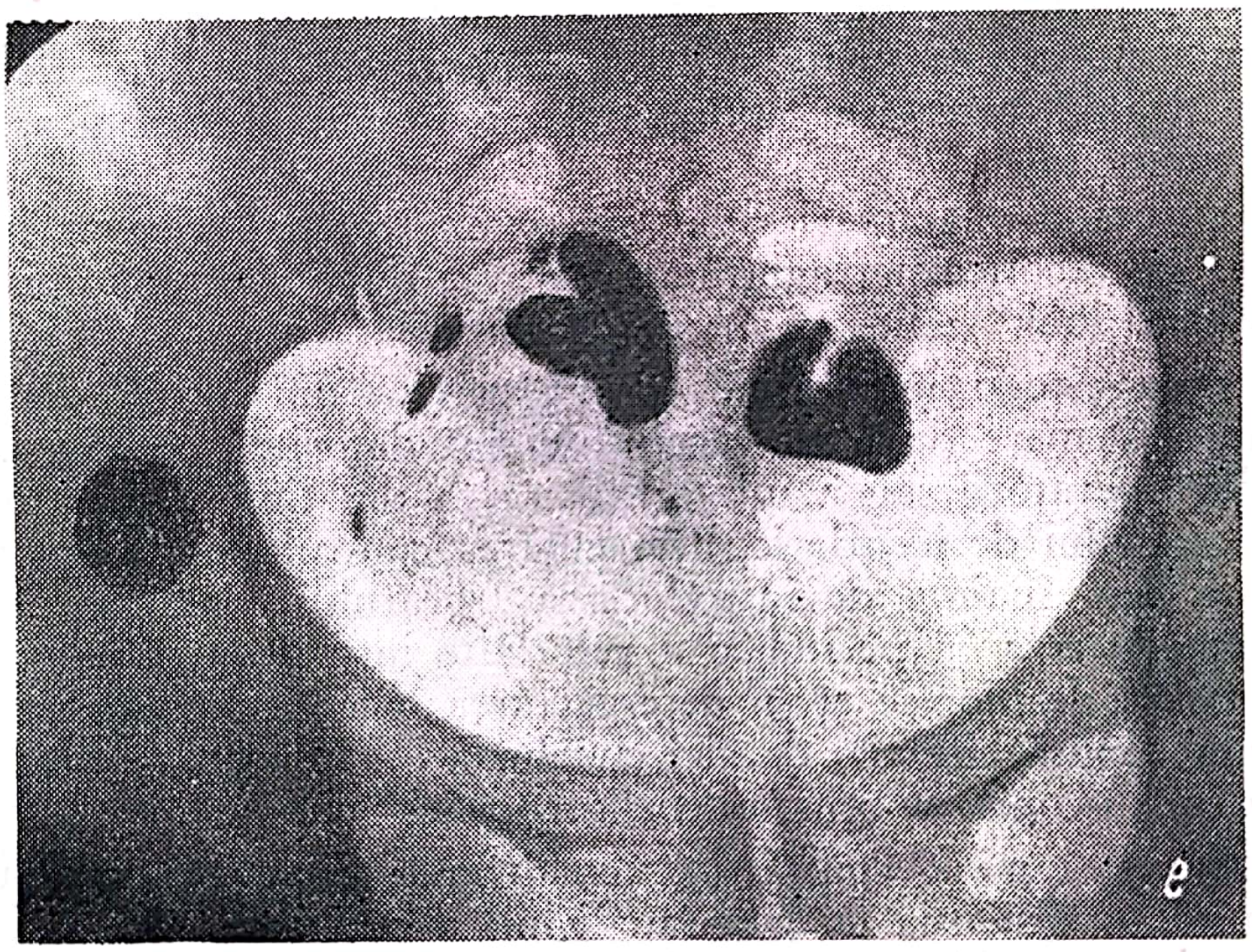

Celioscopia, tehnică endoscopică de vizualizare a pelvisului, este în prezent considerată suverană în ceea ce priveşte explorarea tubară. Ea nu exclude celelalte procedee de investigaţie, IUTK, HSG, ci le completează. Tehnica celioscopiei este bine codificată (vezi „Sterilitatea la femeie“ — A. Cioltei şi „Chirurgia ginecologică“ P. Sîrbu) şi indicaţiile acesteia se lărgesc continuu. Iată indicaţiile celioscopiei în sterilitate (Semn):

— *celioscopia diagnostică:* sterilitatea primară, sterilitatea secundară, infertilitatea; precizări asupra anatomiei trompelor în sterilitatea tubară cunoscută deja prin IUTK sau HSG, în vederea stabilirii indicaţiilor şi prognosticului operator; control după intervenţie pentru sterilitate; durerile pelviene acute în sarcina incipientă, în endometrioză; „second look“ după tratamentul hormonal al endometriozei; cistalgii rebele (endometrioză de dom vezical); anexită cronică; în sarcina extrauterină neruptă; corp galben hemoragic; diagnostic diferenţial între tumefacţia anexială, tumori ovar şi miom; în tumorile ovariene, în amenoree; în malformaţiile genitale; control în bănuiala de perforaţii cu sterilet; control în cura sinechiei pe cale vaginală; control în timpul unei intervenţii prin histeroscopie; prelevare de lichid ascitic pentru examen citologic; biopsie de ovar; testarea ascendentă a permeabilităţii tubare; puncţionare de foliculi ovarieni şi aspirarea serozităţii pentru studiul citologic sau recoltarea ovocitului pentru fecundare în vitro; biopsie pentru determinarea sexului gonadic cu ocazia unei aplazii uterine:

— *celioscopie terapeutică:* salpingoliză cu testare ascendentă; corectarea la nivelul anexelor a urmărilor unei intervenţii pentru sterilitate sau chirurgie conservatoare a sarcinii ectopice în asociaţie cu testare ascendentă; coagularea focarelor de endometrioză; disovulaţie în cursul sindromului Stein-Leventhal (rezecţie parţială ovare); puncţia chisturilor ovariene cu rezecţie de perete; puncţie şi rezecţie a chisturilor şocolatii; tratamentul bridelor aderenţiale vechi, tratamentul bridelor aderenţiale postoperatorii; puncţia şi rezecţia hidatidelor; introducerea de medicamente în cavitatea abdominală (cortizon); puncţia chistului ovarian în evacuarea ascitei în caz de hiperstimulare consecutivă cu HMG/HCG.

Contraindicaţii: — *absolute:* imposibilitatea anesteziei prin intubaţie orotraheală (în acest caz se poate practica laparatomie exploratorie); peritonită acută generalizată, meteorism abdominal, sindroame hemoragice; hernie diafragmatică cunoscută;

relative: tumori mai mari decît un pumn: cancer de ovar inoperabil în acel moment (se recoltează fragment tumoral şi după chimioterapia asociată se practică „second look" celioscopic); pelviperitonită acută.

Celioscopia este o intervenţie uşoară privită din afară, dar accidentele sînt de temut. O mare parte din accidente sînt datorite nerespectării întocmai a manevrelor operatorii sau a înlăturării unora din timpii operatori: locul de introducere a acului de insuflaţie, neefectuarea controlului pneumoperitoneului cu seringa şi acul înainte de introducerea trocarului, lipsa de control celioscopic la introducerea în peritoneu a celorlalte instrumente (palpator, al doilea trocar, pense de biopsie etc.), nerespectarea locului de biopsie a suprafeţei ovarului (zona opusă hilului); de aici concluzia lui Mintz „ne cherchez pas: ce n'est pas la coelioscopie, ce sont les coelioscopistes"!

Histeroscopia constă în vizualizarea directă a cavităţii uterine. Metoda constă în distensia cu gaz sau lichid a cavităţii uterine şi explorarea acesteia cu tub optic; histeroscopia de contact (metodă mai nouă) nu permite o vedere panoramică a cavităţii uterine).

Aparatură: — optica histeroscopului poate fi de tip Wolf, Storz, Hopkins. Vederea poate fi directă (0°—180°) sau laterală (30°—60°). Tubul optic se introduce în cavitate printr-o canulă de adaptare care se fixează la col cu vid. Lumina: sursă de lumină rece. Mediul de distenţie: gaz, apă, sau lichid vîscos. Insuflatorul de tip Wolf funcţionează pe principiul volum constant, presiune variabilă.

Indicaţii: metroragii recidivante; imagini HSG greu de interpretat; pseudopolipi, artefacte, pseudosinechii; căutarea unui dispozitiv intrauterin; studiul preoperator al sinechiilor pentru stabilirea conduitei; sterilitate sau infertilitate, în care celelalte investigaţii nu au adus nici un element etiologic evident; evidenţierea orificiilor tubare şi a unor eventuale patologii ale acestora: polipi, obstrucţie; sterilizare prin coagularea orificiilor tubare; malformaţii uterine; proliferări endocavitare (cancer, fibrom, polipoză); posibilitatea biopsiilor dirijate.

Contraindicații: orice afecțiune locală sau generală care contraindică fie manevra endouterină, fie anestezia; infecțiile aparatului genital la orice nivel.

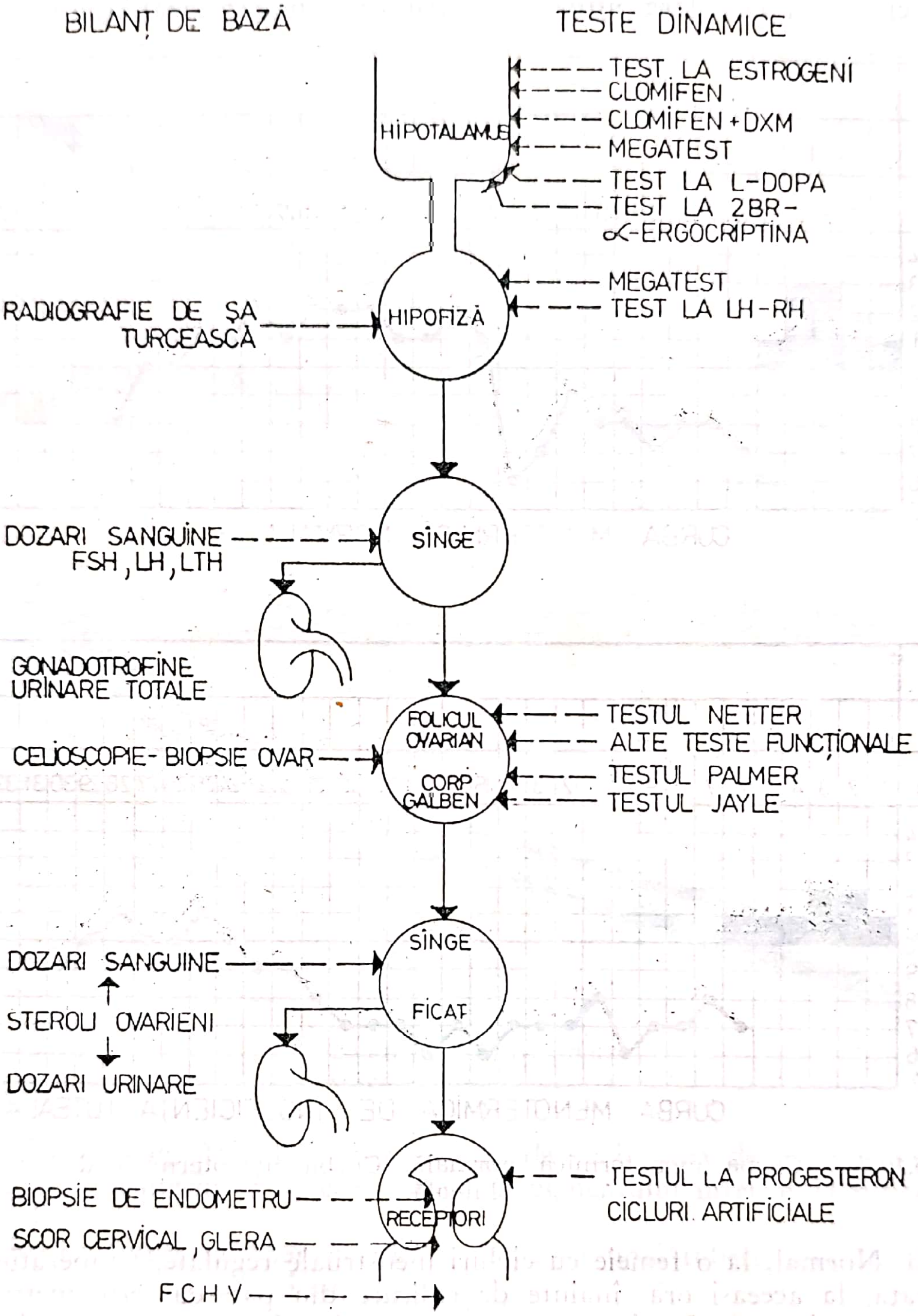
BILANȚ DE BAZĂ
TESTE DINAMICE
HIPOTALAMUS
TEST LA ESTROGENI
CLOMIFEN
CLOMIFEN + DXM
MEGATEST
TEST LA L-DOPA
TEST LA 2BR-α-ERGOCRIPTINA
HIPOFIZĂ
MEGATEST
TEST LA LH-RH
RADIOGRAFIE DE ȘA TURCEASCĂ
SÎNGE
DOZARI SANGUINE FSH, LH, LTH
GONADOTROFINE URINARE TOTALE
FOLICUL OVARIAN
CORP GALBEN
CELIOSCOPIE - BIOPSIE OVAR
TESTUL NETTER
ALTE TESTE FUNCȚIONALE
TESTUL PALMER
TESTUL JAYLE
SÎNGE
FICAT
DOZARI SANGUINE
STEROLI OVARIENI
DOZARI URINARE
RECEPTORI
BIOPSIE DE ENDOMETRU
SCOR CERVICAL, GLERA
FCHV
TESTUL LA PROGESTERON
CICLURI ARTIFICIALE

Fig. 25.9. — Schema explorării ovariene în sterilitate (Anca Cioltei).

Accidente: vehiculare de germeni, trecere intravasculară de gaz, leziuni uterine.

Biopsia de endometru: vezi explorarea ovarului.

Explorarea ovarului. Întreaga baterie de teste necesare explorării ovariene în sterilitate este menționată în fig. 25.9.

Expunem pe scurt testele pe care le folosim mai mult:

Curba menotermică. Pattern-ul bifazic al curbei menotermice este datorat efectului termogenic al progesteronului. Creşterea valorilor termice cu circa 0,5° apare după ovulaţie, dar cu toate că nu indică momentul ovulaţiei, testul este larg utilizat, pentru că demonstrează indirect existenţa acesteia. Normal, la o femeie cu cicluri menstruale regulate, temperatura luată dimineaţa, la aceeaşi oră, înainte de ridicare din pat, cu termometrul rectal sau vaginal timp de 5 minute, arată: faza foliculinică cu valori sub 37°, 14 zile, urmată de platoul luteal cu valori egale sau peste 37° (curba bifazică). În amenoree şi în ciclurile anovulatorii temperatura rămîne sub 37° (curba monofazică). În insuficienţele luetale, durata platoului termic este sub 10 zile (fig. 25.10.)

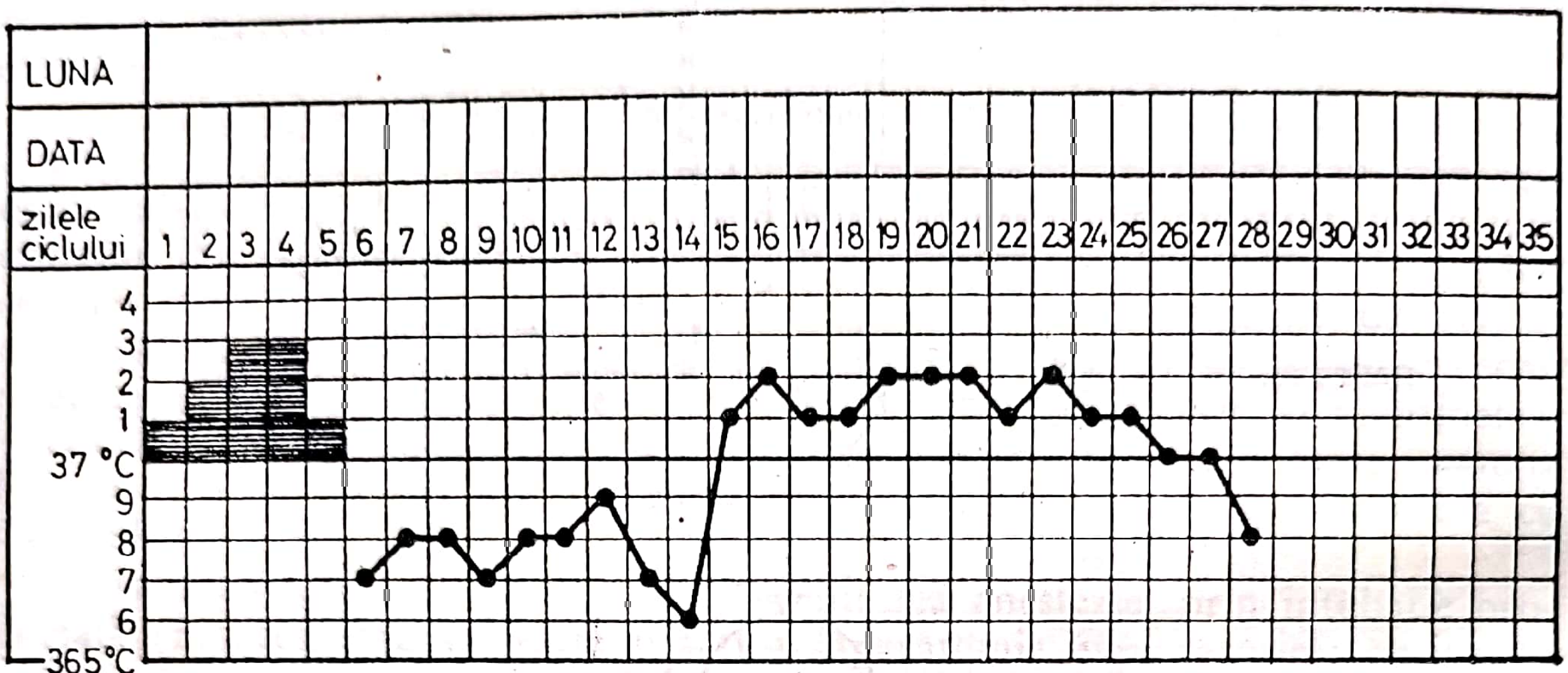

CURBA MENOTERMICĂ NORMALĂ

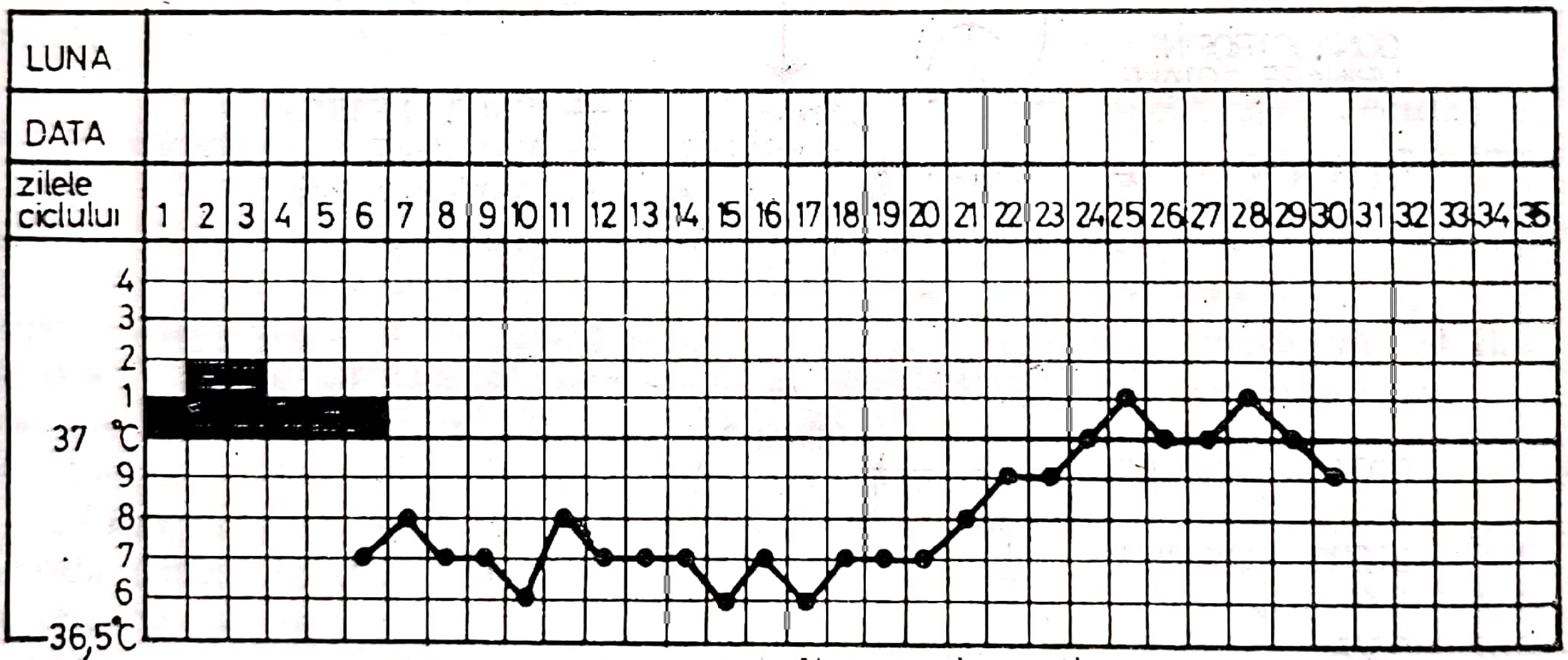

CURBA MENOTERMICĂ DE INSUFICIENŢĂ LUTEALĂ

Fig. 25.10. — Curba menotermică normală. Curba menotermică de insuficienţă luteală.

Frotiurile vaginale cito-hormonale (FVCH) sînt supuse unor cauze multiple de eroare (infecţii vaginale, tratamente vaginale, tehnică incorectă de prelevare). Aprecierea hormonală este relativă şi depinde de estrogeni, dar şi de progesteron şi androgeni. Estrogenii duc la maturarea celulelor superficiale (imediat preovulator), în timp ce progesteronul induce maturarea celulelor intermediare care tind să fie grupate.

Biopsia de endometru (BE) se practică în faza premenstruală (ziua a 24-a) cu ajutorul sondei Novak (fig. 25.11 a şi b) sau canulei de aspirație tip Vabra (fig. 25.12). Noyes recomandă ca biopsia de endometru să fie luată din fundul uterin, deoarece răspunsul segmentului inferior la progesteron este neuniform.

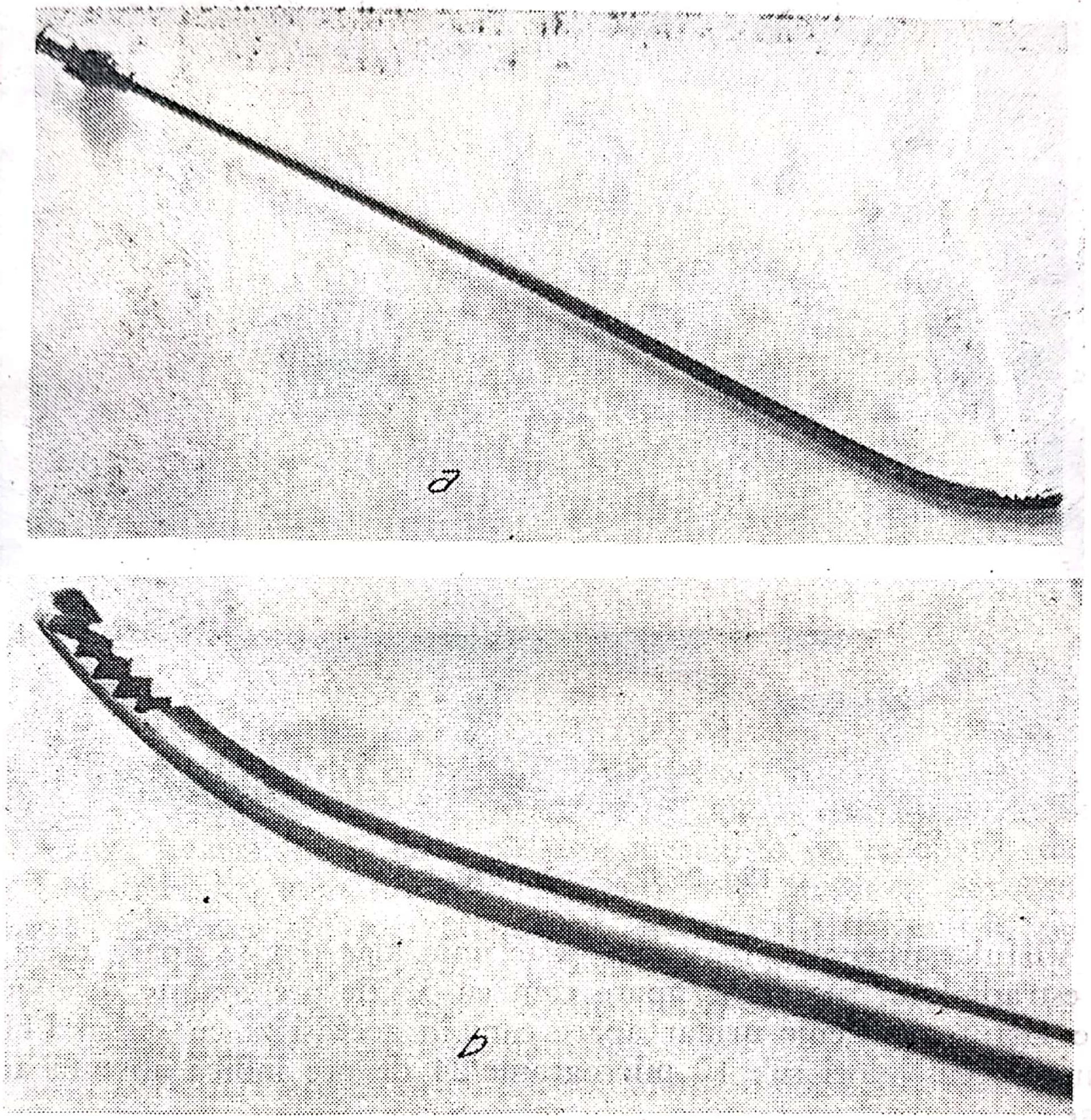

Fig. 25.11. — Sonda Novak:
a: aspect general; b: detaliu.

Indicații: bilanț al unei sterilități, căutarea unei tuberculoze latente sau biopsie dirijată a unei leziuni endometriale.

Contraindicații: sarcină, infecții genitale.

Endometrul reflectă impregnarea estro-progestativă. În faza secretorie imaginea histologică este următoarea: secreție în lumenul tubilor, arteriole spiralate, conjunctiv edematos pseudodeciduiform, apariția glicogenului.

Dozările hormonale pot fi urinare sau plasmatice, pentru fiecare nivel al hipotalamo-hipofizo-ovarian; dozările pot fi statice sau dinamice.

Dozările *estrogenilor* se pot face în sînge și în urină. Curba eliminărilor urinare de estrogeni este de 5—20 de micrograme în prima săptămînă, urcă pînă la 30—70 de micrograme în a doua săptămînă, scade rapid după ovulație la 20 de micrograme, după care urcă pînă la 30—45 de micrograme în săptămîna a 3-a și a 4-a, pînă în ajunul menstruației, cînd scade brusc la 10 micrograme. Vîrful estrogenic preovulator este unic, dar pot să apară două vîrfuri. Vîrful estradiolului plasmatic apare cam cu 37 de ore înainte de ovulație, în timp ce vîrful estrogenic urinar apare cam în aceeași zi cu vîrful LH. Estrogenii urinari cu valori sub 10 micrograme/24 de ore indică absența activității ovariene.

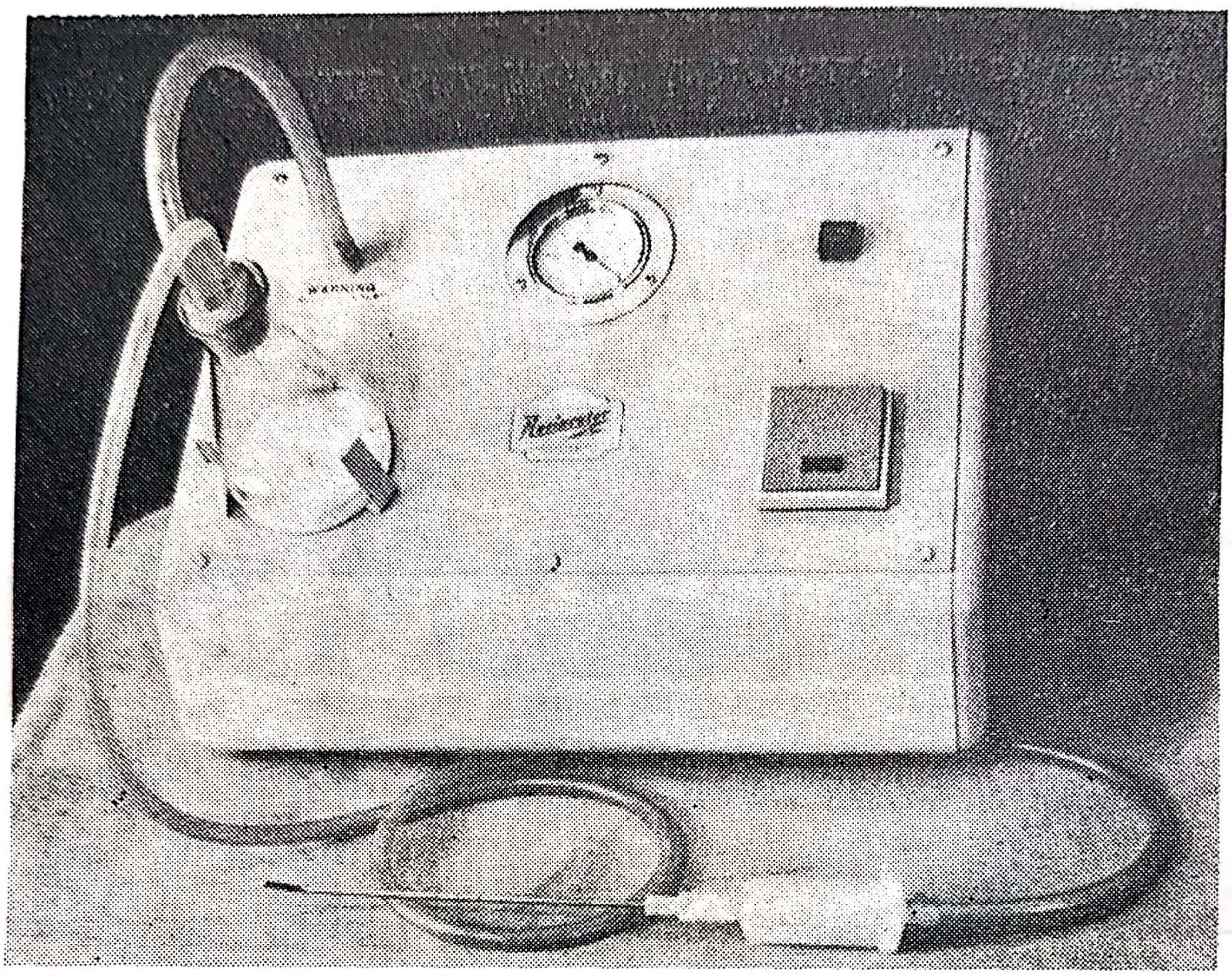

Fig. 25.12. — Aspirator Vabra.

Dozări ale *progesteronului* plasmatic sau pregnandiolului urinar. Creșterea progesteronului plasmatic de aprox. 20—40 de ori peste nivelurile fazei foliculare, constituie „cea mai dramatică modificare observată în vreunul din evenimentele hormonale (R. I. Peppereu). Creșterea postovulatorie de progesteron sau pregnandiol constituie testul cel mai sigur că ovulația a avut loc, deoarece vîrful de LH și estrogeni pot să apară și în ciclurile anovulatorii.

Dozarea hormonilor *androgeni* este utilă la cazurile cu virilism, hirsutism, amenoree, spaniomenoree, avorturi repetate. Cifrele normale de 17KS sînt cuprinse între 5—15 mg/24 de ore. Sub 5 mg/24 de ore suspectăm insuficiență suprarenală, hipofizară sau tiroidiană. Cifrele peste 15 mg/24 de ore atestă o hiperandrogenie care poate fi suprarenală sau ovariană (ovar virilizat); diagnosticul diferențial se face prin dozarea dehidroepiandrosteronului.

Teste dinamice:

Proba de stimulare-frenare Jayle constă în stimularea corpului galben cu HCG, asociată cu frenarea corticosuprarenalei cu dexametazonă. Se administrează 3 mg/zi dexametazonă din ziua a 3-a pînă în ziua a 8-a a platoului hipertermic, iar în zilele 3, 5, 7 ale platoului hipertermic se administrează cîte 5 000 U.I. de HCG. Se procedează la dozări hormonale urinare înainte de probă și în a 6-a zi a probei: estradiol, estronă, estriol, pregnandiol și pregnanetriol, 17KS, DHA, A+E, 17OH. Normal, dexametazona frenează 17OH

METABOLIȚI URINARI	ORIGINE	VALORI URINARE DE BAZĂ		VALORI URINARE ÎN A 6-A ZI A PROBEI JAYLE
17-CETOSTEROIZI (17CS)	CS+O	6 - 12 mg		
17-HIDROXICORTICOIZI (17OH)	CS	3 - 6 mg		< 1 mg
DEHIDROEPIANDROSTERON (DHA)	CS	0,1 - 1,5 mg		< 1 mg
ANDROSTERON + ETIOCHOLANOLON (A+E)	CS+O	50-60% din 17C.S.		< 2,5 g
ESTRIOL (O_3)	O	20-40 µg		40 - 60 µg
ESTRONA + ESTRADIOL ($O_1 + O_2$)	O	10-20 µg		20 - 40 µg
		Fază foliculară	Fază progesteronică	
PREGNANDIOL (PG)	O	< 2 mg	5-6 mg	6 - 12 mg
PREGNANETRIOL (PG_3)	C.S+O	< 1 mg	< 1,5 mg	< 1 mg

Fig. 25.13. — Dozări hormonale urinare de bază și după proba Jayle (eliminări urinare /24 h).

și 17KS. Dacă A+E cresc peste 2,5 mg este vorba de hiperandrogenie de origine ovariană. Dacă pregnandiolul este scăzut, estrogenii scăzuți sau normali, iar A+E normali, este vorba de hipoactivitate ovariană (fig. 25.13).

Proba la Clomifen se practică în amenoree sau în sterilitățile în care suspectăm o cauză ovariană. Clomifenul, prin mecanism de feedback, determină creșterea LH—RH; cu stimularea FSH hipofizar și creșterea estrogenilor. Se administrează Clomifen 100 mg/zi, 5 zile și se dozează estrogenii în ziua a 7-a de la oprirea tratamentului, și FSH și LH în ziua a 5—10-a de la oprirea tratamentului. Normal apare creșterea estrogenilor, FSH, LH. Cînd răspunsul este insuficient sau nul, este vorba de patologie ovariană.

Testul la LH—RH are ca principiu stimularea hipofizei de către releasing-factorii hipotalamici. Se injectează intravenos 100 de micrograme LH—RH și se dozează FSH și LH plasmatici astfel: înainte cu 15 minute de injectare, în momentul injectării, apoi la 30, 60, 120 minute după injectare. Răspunsul normal este creșterea LH cu 300—400% peste normal, și a FSH cu 150%. Proba se efectuează în amenoree și în anumite sterilități ovariene. Răspunsul pozitiv în caz de amenoree arată afectare hipotalamică, răspunsul negativ sugerează afectare hipofizară.

Testul la HMG constă în administrarea a cîte 5 fiole de HMG (o fiolă = 75 UI HMG) în ziua 1-a, a 4-a și a 7-a a probei. În caz de amenoree de origine înaltă stimularea este pozitivă și antrenează gleră cervicală normală, creșterea estrogenilor, impregnare estrogenică (celule superficiale în frotiurile cito-vaginale). În caz de amenoree de origine joasă proba este negativă, valorile estrogenilor rămîn scăzute.

Testul de Progesteron se practică în amenoree cu valori estrogenice de bază, insuficiente. Se administrează 1—2 tablete progestative peroral/zi—10 zile, sau Progesteron injectabil de 10 mg cîte 2 fiole/zi, la 2 zile, în total 8 fiole. Apariția menstruației demonstrează originea înaltă a amenoreei, absența menstruației sugerează metroză de receptivitate.

Explorarea dinamică a prolactinei. Testele de stimulare se efectuează cu administrare de TRH, sulpiridă, sau largactil; în mod normal apare o creștere rapidă și în concentrație mare a prolactinei plasmatice. Testele de frenare se efectuează cu L-dopa, 2 Fr-ergocriptină, apă, care în mod normal determină o scădere rapidă și importantă a prolactinei plasmatice.

Explorarea radiologică craniană este necesară pentru depistarea anomaliilor morfologice ale conturului selar. Modificările diametrelor selare trebuie verificate prin alte examene paraclinice (dozări de gonadotropi, de prolactină). Absența modificărilor selare în incidențele craniene de rutină, dar asociate cu simptomatologie clinică și paraclinică evidentă de tumoare hipofizară necesită investigații complementare: tomografie de șa, pneumoencefalografie, tomografie axială computerizată. Mai sînt necesare de asemenea efectuarea fundului de ochi și a campimetriei.

Alte investigații sînt necesare ca: explorarea glandei corticosuprarenale, explorarea tiroidei, (mai ales depistarea hipotiroidismului), studiul cariotipului, studiul dermatoglifelor.

25.2.2. ETIOLOGIA STERILITĂȚII

Factori vulvo-vaginali. Nu trebuie considerați drept factori de importanță redusă în etiologia sterilității, deoarece interesul lor practic este mare: cu un gest terapeutic simplu pot fi obținute succese rapide. Pe de altă parte aparatul genital extern este ușor accesibil examenului clinic; patologia infecțioasă vulvo-vaginală contraindică explorarea supraiacentă; în sfîrșit, anumite anomalii descoperite în această regiune atrag atenția, impunînd investigații ale aparatului genital intern.

Factorii vulvo-vaginali pot fi împărțiți în factori mecanici (congenitali sau dobîndiți), factori *funcționali,* factori *infecțioși.*

Anomaliile congenitale vulvo-vaginale se manifestă clinic de timpuriu: amenoree primară, cu sau fără semne de retenție menstruală, tulburări mai mult sau mai puțin grave ale actului sexual. Agenezia vaginală totală cu coarne uterine rudimentare (sindrom Rokytansky) sau cu uter funcțional supraiacent (agenezie vaginală parțială, localizată) sînt cauze de sterilitate de cele mai multe ori definitivă.

Factori mecanici. *Vaginul septat transversal.* Septul transversal permeabil cu orificiu larg, situat în 1/3 superioară a vaginului nu este o cauză de sterilitate, putînd fi descoperit întîmplător sau în cursul nașterii. Septurile permeabile, dar cu orificiul de dimensiuni reduse, pot fi cauze de sterilitate nu prin lipsa de pătrundere a spermatozoizilor, ci prin acțiunea nocivă asupra acestora, a colecțiilor purulente, sau zonelor endometriozice existente în vaginul supraiacent diafragmei. Cu cît septul este mai jos situat și orificiul mai îngust, cu atît cazurile cu dispareunie și sterilitate sînt mai frecvente. Septurile impermeabile determină triada simptomatică a retenției menstruale: amenoree însoțită de dureri ciclice și tumoare pelviabdominală. Uneori pe lîngă hipoplazia vaginală frecvent asociată, malformația se însoțește și de malformații cervicale care reprezintă un factor în plus în etiologia sterilității.

Septul vaginal longitudinal cu vagin permeabil nu constituie un obstacol în migrarea spermatozoizilor, dar poate crea dificultăți în cursul explorărilor cervicale și utero-tubare. Depistarea unui sept vaginal obligă la cercetarea restului tractului genital, deoarece se însoțește frecvent de malformații uterine: uter septat total, uter comunicant. Septul vaginal longitudinal incomplet dă dispareunie, ducînd la rărirea raporturilor sexuale. Vaginul septat longitudinal cu unul din hemiconducte închis în deget de mănușă trebuie luat în considerație, deoarece pe lîngă dismenorea intensă este o cauză frecventă de sterilitate și mai ales infertilitate (asociere constantă cu uterul bicorn bicervical, sau uterul comunicant — vezi capitolul malformații).

Hipoplazia vaginală reprezintă de fapt efectul insuficienței hormonale ovariene de diferite cauze. Lipsa fundurilor de sac, mai ales cel posterior, determină evacuarea rapidă a spermei, scăzînd în felul acesta timpul de contact cu colul.

Factori funcționali. *Vaginul.* Prin imposibilitatea intromisiei penisului constituie o cauză indirectă de sterilitate, cu toate că uneori poate să apară sarcină cînd există gleră cervicală abundentă.

Aciditatea vaginală de diferite cauze poate determina sterilitatea prin efect spermicid, mai ales cînd glera cervicală este insuficientă cantitativ.

Factori inflamatori. Vulvo-vaginitele sînt deosebit de frecvente și cu o mare diversitate etio-patogenică. Descoperirea și tratarea lor este o etapă obligatorie, deoarece alterează mediul vaginal care devine astfel spermicid; pe de altă parte investigațiile efectuate pe un teren infecțios vaginal pot să ducă prin traumatism și ascensiune microbiană la infecții pelviene cu prognostic uneori grav în ceea ce privește fertilitatea bolnavei. Un alt aspect este tendința spontană de ascensiune a infecției vulvo-vaginale (mai ales gonococul), cu prinderea căilor genitale superioare: endometrită, salpingită, pelviperitonită. În raport cu agentul cauzal pot fi: bacteriene, virale, parazitare, micotice. Simptomatologia, diagnosticul și tratamentul sînt redate pe larg în capitolul 2.

Factori cervicali. Colul, prin formă și structură îndeplinește mai multe funcții: menstruală, sexuală, funcție în fecundație, funcție în gestație și în statica pelviană.

Glera, produsul final al glandelor cervicale, reprezintă o barieră mecanică și biochimică, o adevărată „valvă biologică“, oprind ascensiunea agenților patogeni vaginali, dar intervenind în migrarea, selectarea și capacitarea spermatozoizilor. Proprietățile fizice, biochimice și reologice ale glerei variază în raport cu secreția ciclică de estrogeni și progesteroni.

Factorii cervicali incriminați în inducerea sterilității sînt: malformațiile, stenozele, cervicitele, displaziile, și modificările funcționale ale glerei.

Malformațiile colului care constituie cauză de sterilitate sînt atreziile și aplaziile (vezi malformațiile cervicale).

Cervicitele sînt inflamațiile mucoasei colului uterin. În cadrul unei cervicite intervine elementul inflamator și infecțios asociat cu elementul distrofic sau displazic. Etiologia și simptomatologia sînt expuse în capitolul 7. Sterilitatea este datorită transformării patologice a glerei, care devine astfel impenetrabilă pentru spermatozoizi sau a asocierii cervicitei cu leziuni tubare apărute prin ascensiunea florei microbiene patogene.

Stenozele pot afecta orificiul extern, orificiul intern și canalul cervicoistmic. Pot să fie congenitale sau dobîndite (cauterizare, diatermocoagulare excesivă, rar după conizație, după rupturi traumatice ale colului). Obstacolul poate să creeze dificultăți în calea scurgerii sîngelui menstrual (dismenoree, dificultăţi în eliminarea glerelor, care de cele mai multe ori sînt suprainfectate. Sterilitatea este datorită nu atît imposibilităţii de ascensiune a spermatozoizilor, cît modificărilor patologice ale glerei.

Distrofiile şi displaziile colului constituie factori întîmplători în sterilitate, care însă trebuie trataţi obligatoriu pentru a putea explora aparatul genital intern şi pentru ca aceste leziuni să nu se agraveze spontan sau datorită manevrelor traumatice de explorare.

Incontinenţa cervicală este cauză de infertilitate. Se descrie incompetenţa cervicală congenitală şi dobîndită. Prima este asociată malformaţiilor congenitale uterine, a doua este datorită manevrelor de dilatare intempestivă a colului. Se exprimă clinic prin avorturi repetate şi se obiectivează prin testul Palmer (canal cervical permeabil la Hegar 8) şi examenul radiologic, care dă imagine de coş (lărgimea fiind peste 1 cm).

Modificările funcţionale ale glerei au pondere importantă în etiologia sterilităţii (Moghissi, 15%). Proprietăţile glerei pot fi modificate prin scăderea titrului estrogenilor, prin scăderea receptivităţii glandelor cervicale la stimulii hormonali sau prin distrugerea glandelor cervicale (infecţii, traumatisme). Testele pentru depistarea acestor anomalii sînt uneori destul de complicate şi nu totdeauna edificatoare.

Clinic sînt descrise: glere insuficiente (cantitatea şi filanţa glerei sînt reduse, de asemenea penetrabilitatea spermatozoizilor redusă), glere geloide (bogate în celule rotunde), glere impenetrabile pentru spermatozoizi.

Totdeauna cînd studiem glera cervicală trebuie să ne gîndim şi la prezenţa factorului imunologic: anticorpii antispermatici existenţi în serul mucusului cervical.

Factori uterini. Rolul uterului în reproducere poate fi împărţit în: conduct de trecere al spermatozoizilor către trompe şi incubator al ovulului fecundat. Funcţia de incubator este procentual mai afectată, deci leziunea uterină, indiferent de origine duce mai frecvent la infertilitate decît la sterilitate.

Anomaliile uterine congenitale sînt răspunzătoare de majoritatea eşecurilor gestaţionale (vezi capitolul 1).

Anomaliile de poziţie. Hiperanteflexia, frecvent congenitală, poate fi cauză de sterilitate prin hipoplazia uterină asociată; retroversia uterină şi mai ales cea fixă sînt factor de sterilitate prin cauzele care au creat-o (inflamaţii pelviperitoneale) şi nu prin ea însăşi.

Patologia inflamatorie uterină specifică sau nespecifică.

Endometrita nespecifică duce în 36% din cazuri la sterilitate. Menstruaţia, sarcina, manevrele endouterine, IUD (dispozitiv intrauterin), sînt factori care contribuie la însămînţarea endometrului, fie prin contiguitate (vaginită, cervicită, salpingită), fie hematogen.

Agentul patogen poate fi gonococul, streptococul, b. coli.

Forme clinice: forma acută (endometrita catarală, edematoasă, purulentă, hemoragică), endometrita cronică.

Endometrita tuberculoasă duce la sterilitate, nidaţie ectopică sau infertilitate. Trebuie arătat că infectarea endometrului este aproape totdeauna secundară tuberculozei salpingiene şi rareori infectării colului. Este diagnosticată prin anamneză (antecedente tuberculoase), HSG, culturi din sînge menstrual, biopsie de endometru, aspirat peritoneal (culturi) sau biopsie intracelioscopică a zonelor suspecte.

Endometrita cu mycoplasma constituie un factor de sterilitate. Mycoplasma este totdeauna prezentă în endometru la femeile sterile și absentă în endometrul femeilor fertile.

Fibromul. Prin localizare, număr, dimensiune, complicații, formă histopatologică poate fi factor de sterilitate (mai rar) și/sau infertilitate (mai frecvent). Ca factor etiologic al sterilității, fibromiomul intervine prin mai multe mecanisme, în funcție de localizare:

— miomul submucos determină deformarea și alungirea cavității uterine, ducînd la tulburări ale ascensiunii spermatozoizilor; atrofia mucoasei care acoperă miomul, hipertrofia și hiperplazia de vecinătate, hemoragia și infecția sînt cauze care alterează transportul spermatozoizilor, sau pot crea condiții nefavorabile pentru nidație atît prin alterările trofice, cît și prin disfuncția hormonală;

— mioamele intramurale pot să determine obstrucție mecanică sau funcțională a porțiunii interstițiale a trompei, alungirea cavității uterine;

— fibromul cervical, prin situație și complicații (deformare și obstrucție a colului, sîngerare și inflamație, alterarea funcției glandelor cervicale, modificarea poziției colului față de axul vaginului), alterează transportul spermatic.

Procesele aderențiale pelviene, reacțiile inflamatorii cronice anexiale ce însoțesc uneori evoluția fibroamelor, constituie de asemenea cauze de sterilitate.

Diagnosticul de tumoare se pune pe examenul clinic și pe simptomatologie, dar HSG aduce date complementare, arătînd aspectul canalului cervical, al cavității uterine și al lumenului tubar, permeabilitatea tubară.

Sinechiile uterine înseamnă răspunsul cicatriceal al endometrului la agresiune mecanică, infecțioasă, chimică. Sinechiile sînt procese aderențiale limitate, obstructive sau nu.

Simfiza este procesul aderențial întins care duce la sudarea pereților uterini între ei și obstrucția cavității.

Alterarea endometrului duce la afectarea funcțiilor acestuia: menstruală, de nidație, interoceptivă hormonală.

Simptomatologia este constituită de: amenoree (uneori criptomenoree), hipomenoree, dismenoree, sterilitate, infertilitate, nașteri premature. Amenoreea din sinechiile neobstructive este de origine reflexă: ovulating nonbleeding (Aschermann).

Mecanismul sterilității este diferit în funcție de întinderea și locul cicatricei: obstacol în calea spermatozoizilor, reflexă ca și amenoreea, sau datorită sclerozei endometriale. Uneori oul ajuns în uter între bridele aderențiale, moare (falsă sterilitate).

Avorturile repetate se datoresc fie spațiului insuficient de dezvoltare, fie anomaliilor placentare. Feții ajunși la termen pot să aibă malformații congenitale multiple. Patologia expulziei placentei poate fi uneori gravă, frecvența placentei accreta fiind mare.

Diagnosticul se pune pe anamneză, histerometrie, histerosalpingografie; în plus va fi investigată funcția axului hipotalamo-hipofizar și va fi căutată etiologia tuberculoasă a sinechiei.

Endometrioza uterină (*adenomioza*) este endometrioza localizată la miometru, asociată sau nu cu alte localizări genitale. Endometrioza localizată la coarnele uterine are un prognostic sumbru în ceea ce privește permeabilitatea tubară.

Hiperplazia de endometru poate fi un factor de sterilitate prin existența unui pat de nidație alterat sau poate să ducă la obstrucția orificiilor interne tubare.

Factori tubari. Factorii tubari însumează circa 40% din cauzele sterilității. Trompa îndeplinește o multitudine de funcții: participă în ascensiune și capacitatea spermatozoizilor, captează oul expulzat de folicul, este sediul obișnuit al fecundației, transportă oul fecundat.

Mecanismele tubare și peritubare răspunzătoare de sterilitate sînt: obstrucția tubară organică proximală, medie sau distală, stenoza tubară organică, obstrucția funcțională.

Cauzele care transformă trompa într-un segment genital incapabil temporar sau definitiv să-și îndeplinească funcțiile sînt anomaliile congenitale, anomaliile dobîndite, endometrioza, infecțiile.

Anomaliile congenitale — vezi malformații, Cap. 1.

Anomaliile dobîndite: obstrucții, mai rar stenoze secundare injectării endouterine de substanțe caustice, substanțe iodate, alcool, soluții hipertone de glucoză sau soluții saline hipertone; sterilizări tubare chirurgicale.

Endometrioza tubară este o cauză frecventă de sterilitate. Ea este cel mai adesea localizată în porțiunea interstițială a trompei și mai rar în zona istmică. HSG și celioscopia pot să sugereze diagnosticul, dar certitudinea este dată de examenul histopatologic. În cadrul diagnosticului diferențial, trebuie exclusă salpingita istmică nodoasă.

Distrofiile tubare ca fiind factori etiologici răspunzători ai sterilității sînt stările endometrioide, polipii porțiunii interstițiale a trompei, sinechiile endouterine, hidrosalpinxul de origine distrofică (ipoteză mult discutată).

Patologia inflamatorie tubară. Afectarea trompei este diferită, în funcție de segmentele acesteia. Sînt descrise leziuni proximale, ampulare și distale.

Leziunile proximale interesează porțiunea interstițială și istmică a trompei. Investigațiile radiologice și secțiunile histologice descriu trei aspecte: obstrucție totală a lumenului, stenoză de diferite grade, salpingioză istmică nodoasă (diverticuloză).

Obstrucțiile tubare se pot datora colonizării endometriale (în cursul menstruației sau a unei metroragii), granulomului scleroinflamator, sclerozei cicatriceale care reprezintă faza terminală a procesului granulomatos.

Stenozele se datoresc polipilor endometriali situați în această porțiune, salpingitelor cronice nespecifice (determină stenoze prin alungirea și alipirea franjurilor mucoasei tubare); salpingitei tuberculoase.

Salpingioza istmică nodoasă. Sub această denumire se includ: diverticulii adevărați, adenomioza și endometrioza. Leziunile pot avea două origini: fie prin grefarea endometrului în lumenul sau în peretele tubar, fie prin coexistența leziunilor descrise, în același nodul de salpingioză istmică nodoasă.

Leziunile ampulare sînt datorate proceselor inflamatorii acute sau cronice cu germeni specifici sau nu.

Salpingita acută apare sub două forme: catarală, în care structura mucoasei și a muscularei sînt respectate și forma supurată, în care toate cele trei straturi ale trompei sînt afectate.

Piosalpinxul apare printr-o reîncălzire a unei salpingite cronice.

Salpingitele cronice se împart în forme sclerocicatriceale și forme sclero-evolutive.

Formele sclerocicatriceale cuprind:

— hidrosalpinxul, care este rezultatul unui proces infecţios deja sterilizat. Din punctul de vedere al afectării peretelui tubar, hidrosalpinxul se împarte în hidrosalpinx simplu (leziuni ale mucoasei, cu interesarea parţială de diferite grade a franjurilor şi a cililor) şi hidrosalpinx multiloculat, în care apare şi distrucţia peretelui muscular şi a seroasei care este transformată scleros;

— forma atrofică-regresivă este o salpingită stabilizată care apare la HSG sub aspectul şiragului de mătănii, ostiul abdominal fiind sau nu închis. Zonele care apar mai dilatate pe imaginea radiologică sînt zone în care franjurile mucoasei sînt afectate pînă la dispariţie.

Formele scleroevolutive cuprind salpingite nespecifice şi salpingita tuberculoasă.

Salpingitele nespecifice seamănă cu forma atrofică-regresivă, dar prezintă elemente de evolutivitate: persistenţa celulelor inflamatorii, prezenţa exsudatului fibrinoid etc. Evolutivitatea poate fi datorată unui proces autoimun, care duce la scleroză progresivă fără simptomatologie clinică. Aceasta explică eşecul intervenţiei plastice şi uneori posibilitatea de încetinire sau oprire a procesului după terapia cu corticoizi.

Salpingita tuberculoasă poate fi localizată numai la mucoasa tubară (mai rar) sau poate să prindă mucoasa şi peretele tubar sau întregul perete şi peritoneul. Formele evolutive sînt foliculare sau cazeoase, iar formele cronice evolutive sînt scleroase. Forma stabilizată are un aspect pseudoadenomatos.

Leziunile distale sînt împărţite de Palmer în mai multe tipuri: alipirea cîtorva franjuri (jenînd deschiderea pavilionului), aglutinarea prin coalescenţă totală a franjurilor retractate, alipirea limitată a cîtorva franjuri, aglutinarea adesea totală a franjurilor, fimoza-simfiza franjurilor cu invaginarea seroasei peritoneale, stenoza orificiului tubar extern, stenoza orificiului tubar intern, obstrucţia completă, absenţa franjurilor, învelişul peritoneal avînd o depresiune (fostul ostiu).

Factori pelviperitoneali. Atingerea peritoneală poate fi asociată cu patologie tubară sau poate fi izolată, trompa rămînînd indemnă. Poate fi datorită unei pelviperitonite, complicaţiilor postoperatorii hemoragice, infecţiilor, endometriozei. Leziunile sînt constituite de aderenţe care pot fi epiploice, velamentoase, în suprafaţă (între două organe sau între un organ şi peretele excavaţiei) laxe sau dense.

Aderenţele intervin în moduri diferite: creează o cortină între ovar şi pavilion, ambele indemne; încapsulează ovarul (ovulul va fi expulzat în sacul aderenţial; cudează trompa sau înconjură pavilionul; îndepărtează pavilionul şi-l fixează la distanţă de ovar; creează tulburări circulatorii în ovar sau tulburări de motilitate a trompei.

Diagnosticul este greu de pus în lipsa celioscopiei (metoda de elecţie) sau a laparotomiei exploratorii. Histerosalpingografia poate arăta „imagini agăţate"; durerea tardivă după insuflaţie poate fi un indiciu.

Factorii ovarieni. Reprezintă aproximativ 20% din cauzele sterilităţii.

Ovarul face parte dintr-un sistem (axul hipotalamo-hipofizo-ovarian), în care organul de emitere a informaţiei endocrine este hipotalamusul (endocrinostatul hipotalamic), iar ovarul este organul efector, între acesta şi hipotalamus interpunîndu-se o altă structură, hipofiza. O afectare a dispozitivelor supraiacente ovarului duce la perturbarea funcționalității acestuia, care la rîndul ei se manifestă clinic prin tulburări ale receptorului (uter, sîn). Ținînd seama de acestea, vom deosebi sterilitățile ovariene de cauza organică (leziune organică ovariană) de sterilitățile ovariene de cauză hipofizară și/sau hipotalamică.

Indiferent că factorul etiologic este ovarian sau extraovarian, investigația clinică sau paraclinică depistează două tipuri de anomalii: anomalii de menstruație (amenoree primară, amenoree secundară, spaniomenoree) și anomalii de ovulație (cicluri anovulatorii; cicluri în care ovulația este prezentă, dar există deficiențe în dezvoltarea foliculară sau a corpului galben.

Amenoreea primară se datorește fie ageneziilor gonadice, fie tulburărilor axului hipotalamo-hipofizar.

Cauzele amenoreei primare pot fi: cromozomiale (sindrom Turner; disgenezii gonadale mixte); gonadice (hermafroditism adevărat, agenezie gonadală adevărată); sindromul de testicul feminizant; tulburări hipotalamo-hipofizare (panhipopituitarismul, • hipogonadismul hipogonadotrop, sindromul Lawrence-Moon-Biedl, sindromul olfacto-genital, sindromul polichistic ovarian prepubertar); hiperplazia suprarenală; ginatreziile.

Sindromul Turner (45XO) sau mozaicismul Turner (45, 46XOXX sau 45, 46XOXY) se descoperă prin determinări genetice la 25% din subiectele cu amenoree primară.

În amenoreea primară ovariană progesteronul este absent, iar estrogenii în concentrație foarte mică, în timp ce gonadotropii hipofizari sînt crescuți (mai ales FSH) prin defrenare. Amenoreea primară hipotalamo-hipofizară se însoțește de gonadotropi hipofizari scăzuți, steroli ovarieni scăzuți; ovarul răspunde pozitiv la gonadotropi exogeni.

Amenoreea secundară și spaniomenoreea sînt datorite dereglărilor apărute în cadrul agregatului hipotalamo-hipofizo-ovarian. Hipotalamusul și hipofiza fiind dispozitive comune informaționale pentru ovar, ca și pentru tiroidă și suprarenale, patologiile apărute la aceste glande pot să determine perturbarea indirectă a funcției ovariene. Amenoreea secundară și spaniomenoreea sînt răspunsurile prin care uterul, ca receptor hormonal principal traduce clinic dereglarea survenită într-unul din dispozitivele acestui agregat. Trebuie menționat că tulburări apărute numai la receptor (uter) se pot traduce clinic prin simptomatologia amintită.

Amenoreea secundară de origine hipotalamo-hipofizară (HT-Hy) poate fi datorată tulburărilor psihice, medicației tranchilizante; obezitatea sau anorexia mentală au ca simptom principal amenoreea secundară.

Tumorile hipofizare sau insuficiența hipofizară postpartum (sindrom Sheehan) sînt cauze hipofizare ale amenoreei secundare.

Ovarul determină amenoree secundară sau spaniomenoree prin patologia polichistică (sindromul Stein-Lewenthal, ovarita sclerochistică), ovarul pauper, tumorile ovariene.

Injuriile mecanice și/sau inflamatorii pot să ducă la dispariția secundară a menstruației: sindromul Asherman, stenozele cervicale.

La o parte din cazurile cu amenoree secundară sau spaniomenoree, în ciuda unor investigații paraclinice complexe, factorul etiologic rămîne obscur.

Aceste bolnave cu tulburări menstruale au în mare majoritate anovulație.

Investigațiile care se impun la aceste bolnave amenoreice și/sau spaniomenoreice sînt dozarea progesteronului și, în caz de dubiu determinarea estrogenilor bazali urinari; măsurarea FSH și LH; prolactina serică; radiografia șeii turcești; de obicei este bine să se practice tomografii; investigația funcției tiroidiene. Testele de stimulare hipofizare aduc puține date în explorarea amenoreelor secundare. Nivelul seric de FSH este de multe ori același cu nivelul de FSH din faza foliculară de la femeile cu cicluri ovulatorii, dar totuși ovulația nu are loc; aceasta datorită probabil faptului că pentru această bolnavă nivelul de FSH (deși în limite normale) este mai scăzut decît valoarea prag necesară (în acest caz) stimulării dezvoltării foliculare. Această situație se poate rezolva, spre deosebire de cazul în care FSH este crescut peste limitele normale; aici prognosticul este mai puțin bun. Unele din bolnavele cu FSH crescut ajung la menopauză precoce; biopsia de ovar practicată la aceste bolnave a arătat absența foliculilor primordiali. La alte bolnave foliculii primordiali sînt prezenți, dar stimulatoarele de ovulație date în doze mari sînt ineficace. Aceste bolnave pot să aibă ovulații prin revenirea temporară spontană a FSH la valori normale. În sindromul polichistic ovarian FSH este normal, în timp ce LH este crescut; aceste paciente răspund excesiv la stimularea cu clomifen.

Dozarea LH oferă mai puține date prognostice la bolnavele amenoreice și anovulatorii, datorită fluctuațiilor mari ale acestui hormon chiar în cursul unui ciclu ovulator normal.

Dozările de prolactină sînt necesare cînd la sindromul amenoreic se adaugă galactoreea (vor fi excluse cauzele locale de galactoree). Hiperprolactinemia însoțește amenoreea secundară în 24% din cazuri și spaniomenoreea în 8% din cazuri. Nivelurile de prolactină cresc prin stres, droguri (fenotiazină, rezerpină, metil-dopa, estrogeni); 20—30% din hiperprolactinemii sînt datorate tumorilor hipofizare. Interpretarea rezultatelor dozărilor de prolactină coroborate cu celelalte investigații trebuie făcută cu mult discernămînt. Astfel, cînd prolactina este normală, este necesară o radiografie de șa turcească; dacă aceasta este normală, investigația se oprește aici. Dacă prolactina este crescută și radiografia șeii este normală, se apelează la tomografie sau tomografie axială computerizată, care poate să arate un microadenom intraselar sau extensia supraselară a tumorii. Nivelurile chiar ușor crescute ale prolactinei trebuie bine cercetate, pentru că la circa 20—30% din paciente au fost descoperite tumori hipofizare (prin metode radiologice complexe), nivelul prolactinei fiind ușor deasupra limitei superioare a normalului.

Nu trebuie insistat cu dozările de estrogeni sau progesteron la bolnavele cu amenoree secundară, pentru că rezultatele acestora nu influențează conduita terapeutică. De asemenea, dozarea androgenilor în sindromul Stein-Leventhal nu este necesară, pentru că indiferent de rezultatele dozărilor (de obicei hiperandrogenie), conduita terapeutică este aceeași.

Hiperplazia corticosuprarenală este cauză rară de amenoree secundară sau spaniomenoree; de aceea investigația suprarenală nu trebuie să intre în rutina explorărilor.

Ciclurile anovulatorii. Curba termică, dozările de estrogeni și pregnandiol și biopsia de endometru au făcut posibilă descrierea a două tipuri de cicluri anovulatorii:

— cicluri anovulatorii în care estrogenii variază cantitativ. Aceștia cresc pînă la o valoare asemănătoare vîrfului preovulator normal, dar această creștere nu este urmată de ovulaţie, iar faza luteală poate îmbrăca orice aspect, de la ciclul anovulator la un ciclu normal. Sîngerarea este rezultatul scăderii titrului estrogenic. Lipsa ovulaţiei este datorată insuficienţei mecanismului care determină vîrful LH;

— cicluri anovulatorii, în care estrogenii au valori constant crescute. Anovulaţia este datorată unui defect în mecanismul de feedback, datorită căruia FSH atinge valorile necesare pentru a matura foliculul, dar nu suficiente pentru a-l maturiza definitiv.

Cicluri cu tulburări ale fazei foliculare. În ultima fază de dezvoltare, adică cu 5—6 zile înaintea ovulaţiei, foliculul creşte în dimensiuni, creştere însoţită de scăderea FSH seric şi creşterea treptată a LH. Paradoxul creşterii foliculare, în ciuda scăderii FSH seric este explicat prin acumularea intrafoliculară de FSH; foliculul în care s-a depozitat mai mult FSH este cel care va ovula în acest ciclu; de asemenea, FSH intrafolicular induce creşterea numărului de receptori foliculari pentru LH.

Tulburările fazei foliculare sînt reprezentate de teoria „ejaculatului precoce“: acul Ht-Hy răspunde la o concentraţie estrogenică mai scăzută decît nivelurile normale ale vîrfului de estradiol, rezultînd un folicul insuficient maturat, dar asupra căruia acţionează LH; acesta duce la expulzia unui ovul insuficient maturat pentru a fi fecundat.

Anomaliile fazei luteale se referă la funcţionalitatea corpului galben. Ovulaţia şi formarea corpului galben nu sînt sinonime, pentru că ovulaţia poate fi urmată de o insuficienţă luteală marcată, ajungînd pînă la aluteinie şi invers, o ovulaţie poate să nu aibă loc (de fapt ovulul există, dar rămîne inclus în folicul), dar este urmată de luteinizare de intensitate variabilă. Insuficienţa luteală poate fi moderată (titruri de progesteron plasmatic uşor sub limita inferioară), severă (aluteinia), intermediară.

Diagnosticul insuficienţei luteale se pune pe cîteva explorări: CT, glera cervicală, frotiurile vaginale hormonale, biopsia de endometru, BH urinare, plasmatice, probe dinamice. Trebuie să ştim însă că frotiurile vaginale furnizează o orientare grosolană; glera cervicală este de luat în consideraţie cînd persistă în faza premenstruală; CT este un test obiectiv, sensibil la variaţiile progesteronului, dar nu totdeauna fidel; biopsia de endometru arată semne de transformare luteinică pentru un titru de progesteron de 5—6 ng/ml. Testul de stimulare-frenare cu HCG şi dexametazonă arată excitabilitatea corpului galben la gonadotrofinele exogene şi în acelaşi timp permite decelarea unei hiperandrogenii responsabilă de insuficienţa luteală.

Clasificarea insuficienţei luteale: insuficienţă luteală *globală;* insuficienţă luteală *disociată,* unde deficitul interesează fie componenta estrogenică, fie pe cea progesteronică; insuficienţa luteală cu *hiperandrogenie ovariană.*

Cauzele insuficienţei luteale sînt încă puţin cunoscute: Originea înaltă Ht-Hy este explicată prin tulburări ale secreţiei de LH-RH sau/şi FSH. Originea joasă: hipoplazia ovariană primitivă, hiperandrogenia ovariană sau corticosuprarenală, hiperprolactinemia prin inhibiţia secreţiei de progesteron (Parlodelul dă rezultate bune în tratamentul insuficienţei luteale datorită hiperprolactinemiei). Hipotiroidia poate fi cauză a insuficienţei luteale.

25.2.3. TRATAMENTUL STERILITĂŢII

Este medical, hormonal, fizic, psihic, chirurgical, însămînţare artificială, fertilizare in vitro. Tratamentul se va adresa pe cît posibil factorilor etiologici, sau verigii fiziopatologice.

Tratamentul sterilităţii de cauză vaginală. Patologia infecţioasă vaginală se tratează în funcţie de rezultatele citobacteriologice ale secreţiei vaginale: tratamentul va fi adaptat germenului sau parazitului. Se va avea în vedere totodată normalizarea pH vaginal şi ameliorarea troficităţii mucoasei (alcalinizare, estrogeni, vitamina A, E). În anomaliile congenitale, diafragme, septuri se impune tratamentul chirurgical, care constă în secţionarea septului vaginal, sau plastii vaginale în diafragme. În cazul eliminării rapide a spermei din vagin se recomandă poziţie declivă prin ridicarea pelvisului.

Tratamentul sterilităţii de cauză cervicală. Infecţiile cervicale şi displaziile constituie patologia cea mai frecventă. Se va asana focarul infecţios prin terapie locală şi generală. Examenul colposcopic, biopsia de col, electrocoagularea sau criocoagularea au indicaţii precise şi rezolvă nu numai afecţiunea locală, dar şi sterilitatea. Atît electro-, cît şi criocoagularea trebuie făcute cu menajamente pentru orificiul extern şi glandele cervicale. În displaziile agravate sau recidivate se recomandă conizaţia. Leziunile cervicale anatomice congenitale sau dobîndite se rezolvă prin tratament chirurgical. Stenozele cervicale se pot rezolva prin dilataţie mecanică (hegare) sau laminarie 12—24 de ore. Insuficienţele cervicale sînt tratate numai în sarcină prin cerclaj profilactic practicat după săptămîna a 16-a de sarcină. În rupturile cervicale se practică trahelorafia. În patologia glerei, în funcţie de tipul anomaliei, se indică tratament hormonal (estrogeni, ciclofenil) şi glerele insuficiente. Cînd acesta este ineficient, se recurge la IAS (însămînţare artificială soţ). IAS este indicat de asemenea în cazul unei incompatibilităţi gleră-spermă sau în stenozele cervicale rebele la tratamentul chirurgical.

Tratamentul sterilităţii de cauză uterină. În cadrul patologiei infecţioase uterine, endometritele tuberculoase cu sechelele lor (sinechiile) au prognostic infaust, în ciuda unui tratament antituberculos bine condus. Endometritele nespecifice necesită antibioterapie ţintită dacă este posibil (antibiogramă din secreţiile uterine). Patologia malformativă uterină (uterul bicorn, septat, comunicant) se operează, indicaţia fiind dată de gradul infertilităţii (2—3 avorturi spontane în antecedente), sterilitate fără o altă cauză aparentă decît malformaţia uterină, eşecul altor tratamente. Noi preferăm histeroplastia tip Bret, datorită principiului ei (nu extirpă miometrul şi nici septul), tehnicii simple şi rezultatelor bune. Hipoplaziile uterine sînt greu de tratat: rezultate bune se obţin cu estroprogestative de sinteză. Modificările de statică uterină, hiper- sau retrodeviaţiile trebuie judicios investigate pentru a afirma rolul lor principal în etiologia sterilităţii. De obicei se asociază cu patologie inflamatorie anexială sau endometrioză, care trebuie tratate. Sinechiile uterine posttraumatice sau postinfecţioase, excluzînd pe cele de natură tuberculoasă, se pot rezolva fie pe cale joasă, fie pe cale abdominală. Ansa de polietilen sau steriletul lăsate în cavitatea uterină, tratamentul estrogenic general şi antibioterapia sînt etape obligatorii ale tratamentului sinechiilor. În endometrioza uterină (adenomioza) se pot încerca progestativele de sinteză sau preparate de tip Danazol, unele cazuri necesitînd tratament chirurgical. Fibromul uterin, cînd este cauză de infertilitate sau sterilitate, necesită tratament chirurgical care constă în miomectomii simple sau multiple, în care deschiderea cavității uterine trebuie pe cît posibil evitată. Miometrectomia, cînd este indicată, trebuie să menajeze inserțiile tubare și să sacrifice cît mai puțin țesut endomiometrial. Miomectomia în sarcină are indicații precise (vezi P. Sîrbu: Chirurgia funcțională a uterului).

Tratamentul sterilității de cauză tubară. Tratamentul medical este rezervat patologiei tubare inflamatorii subacute și cronice: antibioticele la care adăugăm antiinflamatorii (fenilbutazonă, prednison), repausul la pat (decongestionarea pelvisului), tratamentul balnear sînt metode de ameliorare a patologiei inflamatorii tubare. Tuberculoza tubară, inaparentă clinic și cu obstrucție tubară confirmată radiologic, are prognostic rezervat în ceea ce privește sterilitatea; tratamentul medical nu permeabilizează trompa, iar cel chirurgical este inutil. Perfuziile utero-tubare sînt utilizate cînd există antecedente infecțioase răcite, cu permeabilitate tubară prezentă, în stenozele tubare, în obstrucțiile tubare unilaterale, după o sarcină extrauterină, în salpingitele cronice, pentru pregătirea preoperatorie în chirurgia tubară și în tratamentul postoperator al plastiilor tubare distale, sau medioampulare. Soluțiile medicamentoase care se administrează în perfuziile utero-tubare sînt alcătuite din antibiotice (penicilină, ampicilină, tetraciclină) pentru efectul lor antiinfecțios, hidrocortizon 100 mg pentru acțiunea antiflogistică, hialuronidază și alfachemotripsină (medicamente litice tisulare), dizolvate în ser fiziologic, xilină 1% (rol trofic). Cantitatea soluției introdusă este de 10—15 ml. Introducerea amestecului de medicamente se face de preferință cu aparatul de insuflație cu înscriere kimografică tip Semm sau cu aparatul Schultze pentru histerografie. În ambele situații, după introducerea soluției se lasă canula cu vid sau aparatul pe loc 20 de minute, pentru a se evita eliminarea soluției prin col. Se folosește perfuzia lentă, timp de 6—8 ore. Tratamentul cu perfuzie se face timp de 2—3 luni, cîte o perfuzie la 2 zile, 3 perfuzii pe ciclu, în faza proliferativă a acestuia. În patologia tubară funcțională (obstrucție prin spasme funcționale) rezultate bune se obțin cu IUTK și HSG. Obstrucțiile tubare rebele la tratamentul medical pot fi rezolvate prin repermeabilizarea chirurgicală. Chirurgia tubară trebuie să rămînă o ultimă resursă în mîna specialistului, pentru că repermeabilizarea tubară, cu toate consecințele ei favorabile, nu înseamnă decît rezolvarea obstacolului mecanic. Prognosticul chirurgiei plastice tubare depinde de sediul, dar mai ales de natura leziunii. Selectarea cazurilor trebuie făcută cu mult discernămînt. Criteriile de inoperabilitate sînt (Palmer):

— criterii clinice: vîrsta mai mare de 36—38 de ani, tuberculoza, inflamațiile, alte cauze de sterilitate feminină sau masculină, antecedentele de sarcină extrauterină (50% recidive);

— criterii radiologice: stenoză și rigiditate tubară, retracții tubare multiple, stigmate de tuberculoză endometrială sau tubară, ampulă scleroasă cu pliuri neregulate sau transversale;

— criterii celioscopice: prezența sau suspiciunea de tuberculoză, leziuni tubare multiple, leziuni inflamatorii evolutive, perete tubar foarte subțire sau mult îngroșat.

Tipurile de intervenții care se pot practica pe trompe sînt: (Congresul Mondial de Fertilitate, Madrid, 1980):

ADEZIOLIZELE: Toate operațiile destinate eliberării aderențelor:

1. *Ovarioliza:* Eliberarea aderențelor peritubo-ovariene:
   1a — Aderențe minime
   1b — Aderențe mijlocii
   1c — Aderențe importante

2. *Salpingoliza:* Eliberarea aderențelor peritubare:
   - 2a — Aderențe minime
   - 2b — Aderențe mijlocii
   - 2c — Aderențe importante
3. *Aderențe la nivelul anexelor*

SALPINGOPLASTII: Toate operațiile interesînd trompa

4. *Implantare tubo-uterină:*
   - 4a — Istmică
   - 4b — Ampulară
   - 4x — Combinată (2 implantări diferite efectuate pe cele 2 trompe)
5. *Anastomoza tubo-tubară:* reunește 2 segmente ale trompei:
   - 5a — Interstițio-istmică
   - 5b — Interstițio-ampulară
   - 5c — Istmo-istmică
   - 5d — Istmo-ampulară
   - 5e — Ampulo-ampulară
   - 5x — Combinată (2 anastomoze diferite efectuate pe cele 2 trompe)
6. *Salpingoneostomii:* crearea unui nou ostiu
   - 6a — Terminală
   - 6b — Ampulară
   - 6c — Istmică
   - 6x — Combinată (diferite salpingoneostomii efectuate pe cele 2 trompe)
7. *Fimbrioplastie:* reconstrucția pavilionului:
   - 7a — dezaglutinare și dilatație
   - 7b — incizia seroasei (pentru trompe complet ocluzionate)
   - 7x — combinată (diferite fimbrioplastii efectuate pe cele 2 trompe)
8. *Alte tipuri de salpingoplastii*
9. *Combinarea diferitelor tipuri de salpingoplastii:*
   - 9a — Bipolare
   - 9b — Bilaterale

Tratament intraoperator: se lasă în cavitatea peritoneală antibiotice dizolvate și cortizon înainte de închiderea peretelui abdominal, pentru a se evita „formarea aderențelor". Se poate lăsa un cateter de plastic „à demeure" în cavitatea peritoneală, prin care se pot introduce antibiotice și cortizon, în următoarele zile după operație.

Tratament postoperator: antibiotice parenteral (penicilină + streptomicină) cu caracter profilactic, timp de 7 zile și prednison peroral, doză totală 300 mg postoperator.

Dacă evoluția postoperatorie este favorabilă, fără febră și metroragii, se pot face perfuzii utero-tubare (numai în cazul neostomiilor terminale sau medioampulare), Se poate face, după 2—3 luni de la operație (mai ales în implantări) insuflație de control. Histerografia de control se poate face după 4—6 luni de la operație. Celioscopia este practicată de unii la 7—8 zile postoperator, de alții după circa 18 luni, ocazie cu care se pot secționa intracelioscopic aderențele postoperatorii.

Microchirurgia tubară. Avantajele microchirurgiei constau în asigurarea reparării anatomice perfecte a trompei, respectarea fiziologiei tubare, vizualizarea aspectului mucoasei și a franjurilor. Inconveniente: chirurgie dificilă, necesitînd un chirurg special antrenat, cost crescut, sală de operație ocupată multe ore. Intervențiile care se pot practica sub microscop sînt anastomoze tubo-uterine, implantare tubo-uterină, anastomoză tubotubară (aici este greu de rezolvat problema diferențelor de calibru), chirurgie tubară distală (salpingoliză extrinsecă, fimbrioplastii, chirurgia hidrosalpinxului).

Endometrioza tubară, cauză de sterilitate cu prognostic sever, beneficiază de tratament cu progestative de sinteză, sau/şi cură chirurgicală. În prezent se foloseşte cu şanse mai mari de succes, derivatul isoxazolic al 17 alfa-etiniltestosteronului. Danazolul (17 alfa-hidroxi-pregn-4-an-20-ynol [2, 3,-disoxazol-17 01)]. Acesta are acţiune antigonadotropă, se foloseşte singur (doză 400—800 mg/zi), fie ca terapie adiţională după tratamentul chirurgical.

Tratamentul sterilităţii de cauză ovariană. Patologia ovariană inflamatorie necesită tratament antiinflamator şi balnear prelungit; în patologia sechelară postinflamatorie este necesar tratamentul chirurgical (ovarioliză). Tumorile ovariene benigne necesită evacuare sau extirpare chirurgicală. În sindromul Stein-Leventhal se poate încerca stimularea ovulaţiei cu Clomifen după cîteva cicluri artificiale. Uneori poate să apară sarcină după biopsie de ovar, percelioscopică; stimulatorul de ovulaţie (Clomifen, Stimovul) administrat la cîtva timp după biopsia de ovar, duce la obţinerea sarcinii. Dacă sarcina nu apare, se recurge la rezecţie cuneiformă sau decorticare ovariană. În ovarul micropolichistic se pot încerca progestative de sinteză cîteva luni; oprirea acestora poate determina cicluri ovulatorii. Rezultate bune se obţin şi cu Clomifen. Hiperandrogenia de origine suprarenală este frenată cu tratament cortizonic, 5—10 mg/zi.

Pentru a fi corect tratată, anovulaţia necesită un diagnostic etiologic cît mai exact.

Clomifenul (Clomid, Clostilbegyt) este estrogen de sinteză cu acţiune antiestrogenică. Acţionează la nivel hipotalamo-hipofizar, blocînd informaţia estrogenică endogenă; rezultă astfel secreţie crescută de FSH, care maturează foliculii ovarieni.

Ajungînd la un anumit prag, estrogenii endogeni declanşează vîrful IH, care determină ovulaţia. În ovar Clomifenul ar stimula steroidogeneza. Indicaţii: sindromul Stein, ovarul micropolichistic, amenoreea după contracepţie îndelungată cu progestative de sinteză. Se administrează în doză de 50—100 mg/zi 5 sau 10 zile, din a 5-a zi a ciclului, cel mult 6 cicluri. În cursul tratamentului se urmăreşte: curba menotermică, volumul ovarelor, dozări estrogen-pregnandiol. Uneori, cînd corpul galben este insuficient, se administrează după apariţia platoului termic HCG cîte 5 000 UI în 3 prize. Pericolul terapiei cu Clomifen, ca şi cu celelalte stimulatoare de ovulaţie, este hiperstimularea.

Ciclofenilul (Fertodur, Sexovid) este tot un antiestrogenic, cu mecanism de acţiune puţin cunoscut. Se administrează în doză de 600 mg/zi din a 5-a zi a ciclului, 5 zile.

Stimovulul (Epimestrol) acţionează contribuind la reglarea FSH. Este indicat în anovulaţie, insuficienţă luteală, amenoree secundară şi spaniomenoree. Doza este de 5—10 mg/zi, 5 sau 10 zile, începînd din a 5-a zi a ciclului. Tratamentul nu trebuie să dureze mai mult de 3 luni.

Terapia de suplimentare hormonală cu estrogeni sau progesteron este utilă în deficienţele gestagenice şi/sau estrogenice.

Gonadotrofinele folosite sînt cele extrase din urina de femeie la menopauză (H.M.G.) cunoscute sub numele de Humegon şi Pergonal. Actualmente sînt cele mai eficiente produse hormonale de stimulare a ovulaţiei. Se administrează în injecţii parenterale. Acţiunea lor este de stimulare mai ales de tip FSH şi în mică măsură de tip LH. Riscurile de hiperstimulare sînt frecvente (sarcini multiple) şi uneori accidente grave (transformarea ovarelor în chisturi voluminoase, tromboze vasculare). Tratamentul se face numai sub control medical și biologic (mărimea ovarelor, dozarea estrogenilor, dozarea LH, scorul cervical, cristalizarea glerelor, indicele acidofil) după fiecare săptămînă de tratament. Nu se poate indica o schemă fixă de tratament, aceasta fiind adaptată și adoptată de la caz la caz, în raport cu răspunsurile ovariene. Tratamentul se poate începe cu HMG, 1 fiolă/zi 6 zile (foliculostimulent). A 7-a zi control. Încă 6 zile 1 fiolă de HMG+HCG+1 000 UI (foliculostimulent și luteostimulent). Controlul în a 14-a zi. Dacă testele biologice sînt pozitive se injectează în continuare HCG 1 500 UI la 2 zile timp de 12 zile (luteostimulent de întărire). În momentul apariției durerilor, tratamentul se oprește. Dacă nu se obține sarcina după primul tratament bifazic (HCG+HMG), acesta se reia după o pauză de 3—4 luni cu doze duble. Tratamentul cu HMG nu se aplică în sindromul Stein-Leventhal și nici în cazurile la care dozarea de hormoni gonadotropi arată cifre peste 30 UI. Cu acest tratament se pot obține sarcini în 40 pînă la 70% din cazuri (incidența sarcinilor multiple fiind de 30% și cea a avorturilor spontane de 29% din cazuri).

În insuficiența corpului galben (factor care poate împiedica nidația oului) se administrează HCG (1 500—3 000 UI) în 4—6 injecții la 2 zile interval, din a 3-a zi a platoului hipertermic.

Hiperprolactinemiile, în funcție de cauză, necesită tratament corespunzător. Adenoamele hipofizare (prolactinoamele) răspund la terapie cu Parlodel; o mare parte necesită însă tratament radioterapic sau chirurgical. Parlodelul, agonist de dopamină, scade secreția de prolactină, crescînd secreția celorlalți tropi hipofizari. În acest fel dispare galactoreea, apar menstre și cicluri ovulatorii. Administrarea se face începînd cu doze mici, o tabletă/zi, ajungîndu-se pînă la 30—40 mg/zi. În hiperprolactinemia medicamentoasă (fenotiazine, haloperidol, alfametil-dopa, dacă amenoreea-galactoreea persistă după întreruperea tratamentului, se recomandă Parlodel în doze de 5 mg/zi.

Hipotiroidiile determină de asemenea creșterea prolactinei; tratamentul substitutiv amendează fenomenele.

Însămînțarea artificială se face fie cu sperma soțului, fie cu spermă de la donator. Cu sperma soțului este indicată în tulburările de ejaculare, în patologia colului și în oligoastenospermie. Însămînțarea se face în ajunul sau în ziua ovulației fie intracervical, fie intrauterin, cu spermă proaspătă. Se recomandă respectarea tuturor regulilor de asepsie în legătură cu instrumentele întrebuințate și nu se folosesc antiseptice în vagin sau pe col. Însămînțarea se repetă cîteva luni în șir. Cînd se folosește spermă de la donator, se cere cercetarea amănunțită a sănătății acestuia, păstrarea secretului absolut privitor la identitatea cuplului și a donatorului, precum și acordul de principiu în scris al ambilor soți.

Fertilizarea in vitro este deja o metodă curentă bine codificată, care constă din contactul, fecundarea celor doi gameți in vitro, parcurgerea primelor etape embrionare, tot in vitro, după care oul este implantat în uter. Timpii acestei metode sînt: recoltarea gameților (ovulul prin laparoscopie, sperma prin masturbare sau coit întrerupt), fertilizare și menținerea embrionului în mediul de cultură pînă în faza de 8 celule, transferul embrionului în cavitatea uterină.

26. CONSULTAŢIA PRENUPŢIALĂ

Prof. dr. I. VINŢI, dr. C. PASCU

Problemele populaţiei şi ale reproducerii umane au preocupat încă din timpuri îndepărtate pe conducătorii de state, economişti şi filozofi. Preocupările erau orientate spre măsuri de stimulare sau de limitare a naşterilor. Astfel, în perioada imperiului roman a fost formulată sub împăratul Augustus legea de stimulare a natalităţii, care are şi acum principii valabile. Statul grec a impus limitarea prin selecţia natalităţii, fondată de filozofia lui Platon şi Aristotel. Spre sfîrşitul epocii feudale apar situaţii noi în economie, şi deci o cerere mărită de braţe de muncă şi se conturează astfel părerea că, „forţa statului stă în numărul supuşilor săi" (Colbert-Napoleon). O dată cu revoluţia industrială apare temerea că sporul mare de populaţie ar genera riscul şomajului şi se ajunge astfel la formularea ideilor malthusiene şi mai tîrziu, neomalthusiene. Economistul englez Malthus nu a putut să dea fenomenelor demografice o explicaţie ştiinţifică corectă. Rolul factorilor economici şi sociali se manifestă complex şi deci trebuie avute în vedere familia, cultura, morala, convingerile politice şi religioase, deoarece toate acestea condiţionează psihologia individului şi atitudinea lui faţă de reproducere.

În prezent există în lume două tendinţe în privinţa natalităţii: una preconizează limitarea numărului de naşteri şi alta acordarea natalităţii cu dezvoltarea socio-economică a colectivităţii.

Pentru demografi se pune clasica întrebare a numărului de oameni pe care poate să-i hrănească planeta. Se pare că pămîntul oferă posibilitatea asigurării hranei pentru o populaţie superioară celei care provoacă temeri neomalthusianiştilor.

La noi în ţară nu s-a pus niciodată problema suprapopulaţiei. Încă de la formarea sa poporul român a fost mereu redus de războaiele duse împotriva năvălitorilor.

În interiorul unei colectivităţi au loc fenomene demografice, care modifică în permanenţă numărul şi structura ei, şi care depind de condiţiile socio-economice şi psiho-afective, precum natalitatea, nupţialitatea, fertilitatea, divorţul, mortalitatea etc.

Reproducerea umană se desfăşoară în zilele noastre cu un risc fetal şi matern reprezentat prin: mortinatalitate, mortalitate infantilă precoce, imaturitate, subiecţi cu dificultăţi de adaptare psiho-socială.

Din problemele mari ale reproducerii, avortul şi naşterea prematură sînt deosebit de importante. De asemenea mortalitatea maternă rămîne un indicator care constituie un test de valoare al obstetricii practicată într-o anume colectivitate, şi care variază în funcţie de numărul cadrelor, de cunoştinţele de specialitate şi de educaţia publicului. Din riscurile reproducerii mari trebuie amintită sterilitatea, care este de 10—12% în colectivităţile noastre.

Deci reproducerea umană se desfăşoară într-un complex de fenomene în care fondul biologic, cadrul fizic-social şi psiho-afectiv sînt hotărîtoare.

Preocupările medicinii moderne sînt într-o mare măsură profilactice, iar măsurile ce se iau trebuie să ducă la evitarea alterării fondului biologic al indivizilor; obiectivul principal al obstetricii trebuie să fie desfăşurarea reproducerii cu minimum de risc pentru mamă şi făt.

Rezultă fără îndoială că efortul trebuie făcut preconcepţional şi genitorii trebuie să fie supravegheaţi în tot cursul dezvoltării lor.

O împrejurare deosebit de favorabilă o constituie consultaţia prenupţială, care bine organizată şi bine folosită, poate îmbunătăţi mult preocupările profilactice ale reproducerii.

26.1. CERTIFICATUL PRENUPŢIAL — LEGISLAŢIA ÎN VIGOARE. ASPECTUL MEDICO-JURIDIC AL CĂSĂTORIEI

Căsătoria este unirea liber consimţită dintre un bărbat şi o femeie, încheiată cu respectarea dispoziţiilor legale, în scopul întemeierii unei familii.

Din condiţiile care trebuie să le îndeplinească premaritalii amintim:

a) Condiţii privitoare la aptitudinea fizică, care se referă la vîrsta legală de 18 ani pentru bărbaţi şi 16 ani pentru femei.

b) Condiţii menite să asigure căsătoria liber consimţită care analizează starea de sănătate, situaţia debililor şi a alienaţilor mintali.

Certificatul prenupţial medical face parte din formalităţile premergătoare căsătoriei şi din el trebuie să rezulte că:

— premaritalii nu suferă de o boală venerică în stare de contagiune;

— radioscopia pulmonară nu arată leziuni evolutive de natură tuberculoasă;

— examenul neuro-psihic este normal.

Căsătoria nu se va încheia dacă viitori soţi nu şi-au comunicat reciproc starea sănătăţii lor, iar informarea se face practic prin certificatele medicale prenupţiale eliberate.

Statul împiedică o căsătorie cînd este vorba de boli cu efecte defavorabile pentru soţi, copii, şi societate, ca: boală venerică transmisibilă, debili şi alienaţi mintali. De asemenea, este oprit să se căsătorească cel lipsit vremelnic de facultăţile mintale. Este interzisă căsătoria între rude directe şi colaterale pînă la al patrulea grad inclusiv.

Dacă unul dintre premaritali suferă de o boală alta decît venerică în formă transmisibilă, iar celălalt a luat cunoştinţă şi totuşi vrea să se căsătorească, căsătoria se poate încheia.

Codul Penal consideră convieţuirea în concubinaj a fetelor sub 15 ani şi a băieţilor sub 18 ani, ca delict de degenerare a rasei.

26.6. CONSULTAŢIA PRENUPŢIALĂ ÎN ŢARA NOASTRĂ

În prezent, în spitalele zonale, spitalele judeţene cu excepţia oraşelor mari, unde circumscripţia urbană are şi un medic ginecolog, consultaţia prenupţială este făcută de medicul de circumscripţie şi constă în eliberarea unui certificat prenupţial, din care rezultă că partenerii nu suferă de boli venerice în stare de contagiune, că radioscopia pulmonară nu arată leziuni tuberculoase evolutive şi examenul neuro-psihic este normal.

Adesea însă, atît examenul clinic general, cît şi cel neurologic sînt sumare, iar examenul genital este omis.

La pretenţiile actuale ale ştiinţelor medicale este inadmisibil ca un cuplu care va fi chemat mîine să asigure o generaţie nouă cu un potenţial biologic de calitate mereu mai bună, să fie atît de sumar examinat.

Rolul medicului în această circumstanţă este limitat pentru că ia cunoştinţă de rezultatele serologice şi radiologice, examinează premaritalii, dă îndrumări şi eliberează certificatul prenupţial.

Chiar dacă se constată existenţa unor boli în afară de cele prevăzute de lege, care ar contraindica temporar sau definitiv căsătoria, medicul nu poate face nimic în plus, el nu poate nici măcar să refuze eliberarea certificatului medical prenupţial, rămînînd ca ofiţerul stării civile şi premaritalii să decidă.

Importanţa problemei. După Conferinţa Mondială a Populaţiei ţinută în Bucureşti în 1974, a fost formulat un concept potrivit căruia problema fundamentală a omenirii este dezvoltarea. Delegaţia României a subliniat că politica demografică nu este un scop în sine, ci face parte integrantă din strategia dezvoltării economice şi sociale a naţiunilor.

Soluţiile demografice care constau în „programe de reducere a natalităţii“ şi nu în măsuri pentru asigurarea dezvoltării social-economice, sînt din ce în ce mai puţin acceptate de state.

Un alt punct important îl constituie conceptul potrivit căruia politica demografică a fiecărui stat este un atribuit inalienabil al suveranităţii sale şi ca atare nu poate fi admis nici un amestec din afară, întrucît ritmul de creştere al populaţiei depinde de condiţiile specifice din fiecare ţară, de obiectivele urmărite în strategia dezvoltării.

În cele 8 decenii ale secolului nostru au fost lămurite multe aspecte ale reproducerii umane; s-a ajuns treptat la o limitare a riscului matern şi fetal (în 1900 riscul matern, decesul mamei, era de 5‰, pentru ca în 1970 să ajungă la numai 0,85‰; în aceeaşi perioadă riscul fetal scade de la 20% la 5% sau chiar 3% în ţările evoluate).

Dar funcţia de reproducere se desfăşoară încă defectuos, cu un procent mare de descendenţi care grevează serios sarcinile sociale cu repercusiuni negative asupra echilibrului demografic al colectivităţii lor; mortinatalitate 2%, mortalitate infantilă precoce 3%, inapţi mintali — schizofrenici 4%, subiecţi cu dificultăţi de adaptare psiho-socială 8%, imaturitate în jur de 10,6% etc.

Garantarea, salvarea chiar înainte de naştere a generaţiilor viitoare este faptul esenţial şi singurul care poate să sigure din plin evoluţia speciei umane.

Date fiind progresele în biologia reproducerii, consultaţia prenupţială poate să fie o procedură care să ducă la o îmbunătăţire a preocupărilor profilactice, dacă este folosită judicios şi cu un conţinut corespunzător. Potrivit concepţiei noastre, trebuie să facă parte dintr-un complex de măsuri, care în final să ducă la igienizarea reproducerii. În cadrul acestor consultaţii ne vom interesa:

a) de fondul biologic al premaritalilor;
   — sub aspectul încărcăturii ereditare;
   — sub aspectul stării de sănătate, a potenţialului funcţional al principalelor aparate şi sisteme (grad de uzură);
b) de cadrul fizic, socio-economic în care va trăi cuplul;
c) de structura psiho-afectivă şi orientarea pentru reproducere.

După căsătorie urmează o perioadă deosebit de importantă, în care apare o problematică de al cărei conţinut depinde în mare măsură soarta viitoarei familii: este perioada de comportament şi acomodare a cuplului, perioada de preconcepţie, cînd apar problemele de planificare familială, într-un mod mai deosebit. Lucrurile se pot complica o dată cu apariţia conflictelor psihice şi sexuale, o veritabilă boală a cuplului. Tot acum poate apărea problema spinoasă a sterilităţii. Deci pentru această problematică cuplurile îşi găsesc o rezolvare pe care formele organizatorice (circumscripţie, policlinică) existente în prezent nu le-o pot oferi satisfăcător.

Consultaţia prenupţială rămîne deci punctul cheie de verificare a cuplurilor, cu posibilitatea de a le informa despre întreaga complexitate a problemelor matrimoniale, şi chiar necesitatea de a amîna o căsătorie pripită, sfătuind maritalii la o perioadă de cunoaştere mai aprofundată, fapt care va avea drept urmare întemeierea unei familii mai consolidate, cu un risc mai scăzut de destrămare prin divorţ.

26.3. ORGANIZAREA ŞI FUNCŢIONAREA CABINETELOR DE CONSULTAŢIE PRENUPŢIALĂ. FIŞA PRENUPŢIALĂ

Avînd în vedere că legea privind căsătoria nu prevede ca examenul prenupţial să fie făcut în afara circumscripţiilor sanitare, Direcţiile Sanitare Judeţene pot lua hotărîrea ca acesta să fie făcut în policlinicile judeţene, municipale sau zonale.

Pentru a nu complica lucrurile, la amplasarea cabinetului de consultaţii prenupţiale se poate folosi spaţiul cabinetelor de consultaţii şi ginecologie-obstetrică, dispunînd de sălile de aşteptare din policlinică.

Dacă programul este ales cu grijă, se pot evita orele de vîrf de consultaţii din policlinică. Totuşi orarul trebuie astfel ales, încît să asigure accesul uşor şi la celelalte cabinete de specialitate cu care se colaborează.

Baza materială este asigurată de dotarea existentă a cabinetului G.O. Este necesar doar un dulap fişier independent, deoarece fişele speciale cu care se lucrează nu intră în circuitul general al fişelor din policlinică, pentru a nu îngreuia începutul organizării.

În mod deosebit, este necesar ajutorul unui cadru mediu sanitar calificat, o asistentă, care preia o bună parte din munca de înregistrare şi evidenţă.

Din experienţa noastră rezultă că la o populaţie de 50—70 000 de locuitori există în medie 4—500 căsătorii anual, deci un număr de 6—10 cupluri săptămînal, fapt care nu creează aglomeraţie, examinările putîndu-se desfăşura satisfăcător, fără perturbări în programul de activitate al specialiştilor din policlinică.

Exemplu: o zi pe săptămînă asistenta primeşte cuplurile, le îndrumă pentru examenele de laborator, radioscopie pulmonară, avînd locuri rezervate fără amînări la aceste servicii, distribuie materialele de educaţie sanitară, iar prin discuţiile pe care le poartă, completează unele cunoştinţe pentru cuplurile cu şcolarizare mai redusă.

După două zile, la alt orar fixat, aceeaşi asistentă completează rezultatele în fişele prenupţiale, conduce pentru examinări la cabinetele de specialitate, apoi ginecologul face examenul de specialitate, trage concluziile, dă sfaturile cuvenite, amînă sau eliberează certificatul prenupţial.

Pe parcursul acestor examinări ginecologul face investigaţii în problemele cele mai importante care stau în faţa maritalilor, în domenii ocolite de educaţia din familie şi şcoală.

În problema organizării şi funcţionalităţii de început a unui cabinet de consultaţii prenupţiale există preocuparea ca întregul cadru să fie simplificat la maximum, eliminînd pe cît posibil piedicile, să nu se contravină legislaţiei în vigoare, iar premaritalilor să li se asigure un circuit de rezolvare a investigaţiilor şi consultaţiilor cît mai simplu, fără amînări, astfel încît să nu se afecteze programul lor de serviciu.

S-a conceput un model de *FIŞĂ PRENUPŢIALĂ* DE CONSULTAŢII, care să grupeze ordonat şi cronologic parametrii care interesează în mod deosebit, conform modelului anexat, care poate fi completat în evoluţia funcţionalităţii cabinetelor.

26.4. NOŢIUNI DE GENETICĂ – BOLI EREDITARE

Funcţia de reproducere depinde de factori pe care trebuie să-i recunoaştem, cel genetic fiind de importanţă deosebită pentru viitorul descendenţilor, al familiei şi al societăţii. Multe din anomaliile fizice, numeroase tulburări metabolice, stări de infertilitate, anomalii de diferenţiere sexuală, idioţia mongoloidă (sindromul Down), ca şi alte stări de întîrziere mintală, sînt boli ereditare.

Recunoaşterea purtătorilor de tare ereditare este posibilă în prezent şi foarte importantă pentru prevenirea căsătoriilor incompatibile, pentru tratarea unor tulburări metabolice, sau instituirea unor tratamente medico-chirurgicale corespunzătoare.

Scăderea rapidă în ultimii ani a bolilor asociate cu malnutriţia şi infecţia, boli care în trecut erau principalele cauze de deces la copii, a făcut ca bolile în care predomină factorii genetici să devină relativ mai evidente. Ca un reper cităm: majoritatea celor care dau în prezent consultaţii genetice apreciază că 2,5% din totalul născuţilor vii vor manifesta la naştere sau scurt timp după aceea o afecţiune transmisibilă ereditar, iar dacă ţinem seama de cazurile care devin manifeste abia la o vîrstă mai înaintată, frecvenţa se apropie de 5%. La acest procent nu se însumează avortul genetic, care nu este suficient investigat în prezent.

Actualmente există în societatea umană o selecţie negativă. Insulina permite purtătorului de diabet ereditar să transmită alela defectă, în epoca preistorică miopii cădeau victimă selecţiei naturale, defect compensat azi cu

CIRC. SANITARĂ .... Data ....

FIȘA PRENUPȚIALĂ

NUMELE, PRENUMELE .... ani ..... domiciliu ....
școlarizare .... profesiune .... loc de muncă ....
stagiu militar .... maturizare profesională ....
condiții de muncă (noxe) ....
condiții de viață (locuința) .... stare materială (venit lunar) ....

ANTECEDENTE H.C. b. hipertensivă, obezitate, tbc., venerice, diabet, neuro-psihice, malformații ....

Mama ....
Tata ....
Frați ....
Surori ....
Bunici ....

ARBORE GENEALOGIC

ANTECEDENTE PERSONALE:

Născut termen .... alăptare ....
FIZIOLOGIE: menarha .... ciclu ....
Tulb. ciclu ....
PUBERTATEA ....

PATOLOGIE

Copilărie

După pubertate

STAREA PREZENTĂ: Ta .... Puls .... Talie .... Greut. ....
Circ. torace .... Circ. șold. .... Pelvimetrie ext. AP .... BS ....
BC .... BT .... Rx. cardio-pulmon. ....
R.B.W. ....
Gr. sang. .... Rh. ....

Glicemie ....
Ex. urină ....

EX. GENERAL

Sist. osteo artic.
Ap. cardio-vasc.
Ap. respirator
Ap. digestiv
Endocrin
Metabolice
Neuro psihic

EX. GENITAL (anatomo-clinic) Tuşeu rectal .... integritate himen ....

Explorări biochimice (floră vagin) ....

org.	Sîni	org.	col. ....
genit.	vulvă	genit.	uter. ....
ext.	vagin	int.	anexe ....

Tumori

Malform. congenit.

Intersexualitate

Inflamaţii-paraziloze

Tbc. veneriene

Tulburări ciclu

ALTE

Căsătoria ant. ...... copii ...... avorturi ....

Relaţii erotice antemarit. ....

Cunoştinţe igienă genit. ....

Cunoştinţe sexuale (orientare) ....

Masturbare ....

De ce se căsătoreşte

Atitudine faţă de sarcină

Doreşte copii ...... cînd

Practici antconcepţionale

SFATURI PREMARITALE:	REZULTATE:
boli ereditare, generice-igienă sexuală reproducere-sarcină, pericolul avorturilor, orientare psiho afectivă.	

DUPĂ CĂSĂTORIE:

1. Comportament sexual — orgasm-frigiditate-conflicte conjugale.

2. Boli premaritale (evoluţie).

3. Gestaţii.

ajutorul lentilelor. Consecinţa imediată a acestor situaţii este acumularea alelelor defecte în populaţia totală.

Omenirea poate să evite această degradare progresivă a zestrei ereditare numai printr-o igienă genetică conştientă, care să înlocuiască lipsa selecţiei pozitive. Aceste măsuri sînt cuprinse în noţiunea de „igienizare a reproducerii".

26.5. EXAMINAREA CUPLURILOR

26.5.1. FONDUL BIOLOGIC

Aprecierea fondului biologic al cuplului, deosebit de importantă, se face din punct de vedere al încărcăturii ereditare şi al potenţialului funcţional pe aparate şi sisteme.

Cunoaşterea fondului biologic prenupţial permite să se orienteze asistenţa postmaritală şi prenatală în funcţie de acest fond biologic al premaritalilor.

Încărcătura ereditară a cuplului. Anamneza se face atent, cel puţin asupra rudelor de gradul I şi II. Interogatoriul se face cu tact, dar insistent, deoarece unii premaritali nu cunosc starea exactă de sănătate a familiei lor, iar alţii ascund în mod premeditat anumite tare familiale, dintr-un sentiment de pudoare.

Odată depistată existenţa unei boli potenţial ereditară, investigaţia se continuă cu atenţie la întregul arbore genealogic.

Antecedente heredo-colaterale cu semnificaţie ereditară

Prezenţa unor afecţiuni cu potenţial ereditar trebuie să profite de asistenţă medicală, limitînd astfel şi riscurile legate de reproducere.

Hipertensiunea arterială. Se cunosc două concepţii privitoare la transmiterea genetică (C. Clark). Una susţine determinarea printr-o singură genă, iar a doua concepţie susţine determinarea poligenică.

În cazul unui părinte hipertensiv, riscul pentru descendenţi de a face boala este de 50%, iar în cazul în care ambii părinţi sînt hipertensivi, riscul creşte la 70%.

Obezitatea este una din consecinţele civilizaţiei contemporane. Pavel şi colab. dau o frecvenţă de 20,4% în mediul urban. Studii ale incidenţei obezităţii în antecedentele familiale ale femeilor cu macrosomie fetală, au constatat că aproximativ 40% din cazuri prezintă o încărcare ereditară obezitară.

Diabetul zaharat este considerat de majoritatea cercetătorilor ca o boală ereditară, în a cărei evoluţie factorii de mediu — factori favorizanţi — au o pondere deosebită.

Este necesar să avertizăm premaritalii despre pricolul transmiterii D.Z. şi să căutăm eventuala prezenţă a bolii în familia viitorului soţ (soţiei), căci în asemenea situaţii riscul recurenţei este mult crescut. O căsătorie între doi diabetici impune cel puţin limitarea naşterilor la un copil, deoarece ambii părinţi întrunesc riscurile transmiterii ereditare a bolii, incidenţa crescînd proporţional cu numărul sarcinilor. În diabet mai apar complicaţii în cursul sarcinii: disgravidii, hidramnios, frecvenţa malformaţiilor, moartea intrauterină a fătului și nașterea prematură. Deși nou-născuții sînt mari giganți, ei se comportă ca prematuri debili.

Despre toate acestea premaritalii trebuie să fie preavizați, dispensarizați și educați, și să beneficieze de tratamentul insulinic.

Boli neuro-psihice. Problema trebuie aprofundată și investigată de specialistul neuro-psihiatru. Premaritalii ocolesc recunoașterea unor asemenea boli în familiile lor.

Potențialul biologic al cuplului. Odată încheiată ancheta eredo-familială, se trece la cercetarea stării de sănătate a partenerilor. Fondul biologic al femeii constituie factorul hotărîtor în determinismul riscurilor reproducerii, de aceea vom insista în special asupra acestuia. Examenul general și cel ginecologic trebuie asociate cu explicații asupra fiziologiei, ocazie favorabilă pentru a face un tratament înainte de căsătorie și pentru a stabili o atitudine sănătoasă în ceea ce privește căsătoria și viața sexuală.

a) Antecedente personale fiziologice. — *Vîrsta premaritalilor.* La fete trebuie amînată căsătoria la o vîrstă la care dezvoltarea somatică și a aparatului de reproducere prezintă încă variații de dezvoltare insuficientă. La băieți trebuie să se țină seama pe lîngă maturizarea somatică, de stagiul militar satisfăcut, de un loc de muncă asigurat, deci și de o maturizare profesională.

— *Pubertatea.* Cînd este vorba de o pubertate precoce și „furtuna endocrină“, care aduce după sine și o sexualitate precoce, trebuie atrasă atenția asupra faptului că maturizarea psiho-socială este insuficientă și că nu există nici o responsabilitate a maturității în cazul apariției unor sarcini la o asemenea vîrstă.

b) Antecedente personale patologice. *Tuberculoza pulmonară.* Este bine să se cunoască faptul că tînăra cu o tuberculoză inactivă trebuie să facă un tratament profilactic înainte de naștere, și că, deși foarte rar, pot să apară unele complicații.

Este necesar să se insiste și asupra unor forme de tuberculoză uro-genitală, deoarece o ascită semnalată în adolescență poate să aibă repercusiuni asupra sferei genitale, iar sterilitatea consecutivă este rebelă.

Bolile infecto-contagioase din copilărie și adolescență (scarlatina, difteria, virozele, infecțiile de focar, infecția urinară repetată) pot afecta diferite aparate, avînd evoluție asimptomatică.

Existența parotiditei epidemice pune problema sterilității primare în cazul interesării ovarului.

Afecțiunile ginecologice fac ca în multe cazuri nidația să nu aibe loc sau menținerea și dezvoltarea oului să se soldeze cu avort.

c) Starea prezentă. *Măsurători antropometrice:* talie, greutate, pelvimetrie etc. Diferențele mari în minus obligă să se atragă atenția asupra urmăririi sarcinilor.

Investigații de laborator: R.B.W. este obligator. Determinarea grupei sangvine și a Rh este metoda de rutină și rezultatul se consemnează în Buletinele de identitate. Depistarea cuplurilor incompatibile înainte de procreație este cea mai eficientă profilaxie a riscului fetal prin izoimunizare Rh (ABO). În felul acesta se vor evita și terapeuticile izoimunizante la femeia RH negativă (transfuzii, hemoterapie). Avertizarea cuplurilor de importanța menținerii primei sarcini, cu posibilitatea profilaxiei prin globulină anti-D, face ca riscul fetal să fie practic nul.

Examenul clinic pe aparate. Boli ale aparatului cardiac. Pentru prognosticul obstetrical starea funcţională a inimii şi gradul de decompensare prezintă o importanţă mai mare decît forma de cardiopatie.

Hipertensiunea arterială. Valorile tensionale crescute atrag atenţia asupra posibilităţii apariţiei unui sindrom vasculo-renal gravidic. Se pune astfel problema alegerii potrivite a momentului reproducerii, cunoscut fiind faptul că HA se accentuează cu vîrsta. Depistarea HA la tinerele maritale stabileşte existenţa bolii înaintea sarcinii.

Tuberculoza pulmonară incomplet stabilizată poate să influenţeze dezvoltarea fătului (hipotrofie-prematuritate); avortul terapeutic este indicat azi numai în primele trei luni de sarcină la bolnavele cu tuberculoză activă, evolutivă.

Diabetul zaharat cînd este asociat cu sarcina, pe primul plan rămîne periclitarea copilului (malformaţii, moarte intrauterină şi gigantism cu complicaţii la naştere).

Obezitatea, teren nefavorabil pentru dezvoltarea sarcinii, se complică frecvent cu sindroame vasculo-renale, stări prediabetice, determinînd suferinţă fetală, naşterea fiind mai laborioasă, necesitînd intervenţii obstetricale sau chirurgicale.

Afecţiuni neuro-psihice. Dacă avizul pentru căsătorie nu pune probleme pentru nevrotici, etilicii moderaţi, nu acelaşi lucru se poate spune despre oligofreni şi psihotici. În asemenea situaţii, cînd tinerii nu ar renunţa la căsătorie, trebuie sfătuiţi să renunţe la o sarcină, deoarece copiii lor ar putea să aibă un fond genetic şi biologic alterat, fiecare descendent mărind numărul dependenţilor sociali. Dar în ultimă instanţă, potrivit legislaţiei în vigoare decizia o ia cuplul interesat.

Malformaţii congenitale, compatibile cu viaţa, după cum apreciază literatura, sînt prezente în proporţii care ajung pînă la 2,5—3%.

Problematica a fost detaliată în alte capitole.

Examenul genital. La bărbaţi (penis infantil, fimoză congenitală, criptorhidie, hipoplazie testiculară, chist de cordon spermatic etc.) există o patologie care impune reţineri privind aprecierea prognosticului reproductiv şi desfăşurarea unei activităţi sexuale normale. Dar multe din aceste afecţiuni pot fi tratate corespunzător înainte de căsătorie.

La fete (hipoplaziile uterine, deviaţii, malformaţii uterovaginale, inflamaţii sechelare, anexite, tumori genitale etc.) pun problema tratamentului înainte de căsătorie (poate chiar din perioada copilăriei şi adolescenţei), deci a importanţei unor servicii de consultaţii de ginecologie infantilă (Cluj-Napoca, Prof. Dr. Ioan Vinţi).

Tulburările ciclului menstrual. Experienţa noastră demonstrează că lipsa de supraveghere peripuberală şi din adolescenţă, precum şi deficienţele de cunoaştere a igienei genitale, duc la o pudoare care obligă premaritalele să ocolească examinările ginecologice din eşaloanele medicale existente. Subiectele îşi caută rezolvarea şi găsesc o înţelegere mai potrivită în cabinetele prenupţiale, decît în cele de ginecologie din policlinică.

Premaritalele virgine sau gravide. Sarcina înainte de căsătorie şi mai ales de avort demonstrează o sexualitate începută de timpuriu, fără responsabilitate.

Premaritale cu avorturi în antecedente (necăsătorite sau căsătorite anterior), refuză de obicei recunoașterea acestor avorturi, dar examenul trebuie să insiste asupra sechelelor inflamatorii care pot să scadă considerabil capacitatea de reproducere în cadrul viitoarei căsătorii.

Concluzia care se desprinde este importanța deosebită a educației generale, genitale și sexuale, făcută cu competență la vîrsta potrivită, în familie, școală, organizații de tineret, pentru o igienizare a sexualității, paralel cu evoluția procesului de maturizare somatică, psihică și sexuală.

Fără îndoială, consultația prenupțială poate să completeze aceste lipsuri în educație și mai ales poate să trateze urmările nefavorabile ale acestora.

26.5.2. CADRUL SOCIAL

Este neîndoielnic că mulți factori sociali intervin și induc modificări ale reproducerii ca: avorturi, nașteri premature, feți hipotrofici, prin amplificarea unor trăsături biologice negative. Printre aceștia cei mai importanți sînt:

a) *Mediul de proveniență al premaritalilor.* Se cunoaște influența factorilor naturali ai mediului: fizici (radiații, praf, temperatură), chimici (alimente, gaze), biologici (microorganisme, paraziți) și geografici. Dar acțiunea acestora nu poate fi înțeleasă izolat de cea a factorilor economic-sociali. Influența acestora va fi cu atît mai nefavorabilă, cu cît se manifestă asupra unui organism cu un fond biologic alterat.

b) *Asigurarea locuinței viitorului cuplu.* Măsurile de ocrotire a familiei din țara noastră tind să rezolve aceste situații, prin repartizarea cu prioritate de locuințe și prin ajutoare bănești pentru construcții.

c) *Școlarizarea.* Premaritalii cu un grad de școlarizare scăzut sînt cei care au și un nivel scăzut al cunoștințelor de igienă generală, genitală și sexuală. Recentele măsuri cu privire la generalizarea învățămîntului de zece ani, bineînțeles cu o preocupare sporită în completarea cunoștințelor de igienă, sînt salutare.

d) *Profesiunea.* Formarea profesională a tinerilor este urmărită susținut în procesul instructiv și educativ, în așa fel ca vîrsta maturizării biologice să corespundă cu momentul în care tînărul poate fi încadrat într-o muncă cu o calificare cît mai bună.

e) *Locul de muncă.* Documentele Plenarei C.C. al P.C.R. din 1973 au evidențiat necesitatea creșterii ponderii forței de muncă feminine în toate sectoarele de activitate.

f) *Condiții de muncă.* Femeia trebuie încadrată în acele forme de activitate în care condițiile de muncă pot fi îmbinate armonios cu fondul ei biologic.

De menționat că nu se va putea face abstracție de la rolul firesc al femeii în familie și societate și anume de a da viață copiilor, de a-i crește și educa.

g) *Salarizare, venit lunar, condițiile economice ale cuplului.* Venitul lunar al premaritalilor să nu fie fărîmițat; este necesar ca viața comună (sexuală) înaintea căsătoriei legitime să nu fie de lungă durată, mai ales în cazul cînd survine și o sarcină.

h) *Căsătorii anterioare.* Procentul crescut al destrămărilor prin divorț, demonstrează lipsa de pregătire a cuplurilor pentru întemeierea unei familii consolidate. Aspectul conviețuirilor nelegitime în cazul în care apar sarcini, devine și mai grav dacă tinerii caută să scape de acestea, prin avorturi sau dacă apar copiii, a căror îngrijire este o problemă dificilă.

i) *Premaritalii cu copii anteriori căsătoriei actuale* constituie un aspect care pune probleme deosebite în ceea ce privește moralitatea tinerilor, mai ales a tinerelor fete, cu urmări nefaste asupra copilului nedorit. Gradul de cultură și de educație în spiritul unei responsabilități crescute, poate să ducă la ocolirea unor asemenea situații.

26.5.3. CADRUL PSIHO-AFECTIV

Fondul psiho-afectiv al fiecăruia dintre premaritali are, fără îndoială, o influență deosebită asupra modului în care s-a desfășurat și desăvîrșit structurarea profesională și socială a individului, ducînd la o alegere potrivită a viitorului partener de viață și deci la configurația familiei viitoare sub toate aspectele, îndeosebi în orientarea față de reproducere.

a) *Motivul căsătoriei.* Între doi adolescenți care au intenția să se căsătorească și pentru care raporturile sexuale sînt parte integrantă a relațiilor dintre ei, singurul motiv important care poate să ducă la întemeierea familiei trebuie să fie iubirea reală, sinceră, statornică, fără calcule meschine.

b) *Numărul de copii doriți de premaritali*

c) *Momentul cînd premaritalii doresc să aibă copii.* Considerăm că este deosebit de important pentru reducerea riscurilor reproducerii ca starea de graviditate să coincidă cu o maturizare fizică, psihică, profesională și socială a genitorilor. Familia trebuie să fie gata să primească noua ființă umană în cele mai bune condiții. Neconcordanța între aceste aspecte, se repercutează negativ în patologia reproducerii.

d) *Viața sexuală comună înaintea căsătoriei.* Faptul că în mediul urban tinerii duc o viață sexuală comună cu mult înaintea căsătoriei (fiind dezvoltați somatic și pregătiți psiho-afectiv) în proporție ridicată, înseamnă că sexualitatea este o preocupare pentru tineret și că aceasta constituie o problemă ce obligă la căutarea celor mai bune căi de soluționare prin înlăturarea piedicilor care stau în calea legalizării prin căsătorie a vieții lor comune.

e) *Experiența sexuală anterioară căsătoriei.* Sexualitatea greșit înțeleasă, începută la vîrstă timpurie, cînd organele de reproducere nu sînt încă în plenul dezvoltării lor, are urmări negative. Amînarea raporturilor sexuale pînă la căsătorie se poate face cu ușurință, prin orientarea energiilor sexuale spre muncă, sport, activități social-culturale etc. Atracția față de sexul opus trebuie supusă controlului conștiinței. Relațiile dintre sexe trebuie să se încadreze în normele de conduită umană și socială, bazîndu-se pe stimă și respect reciproc, responsabilitate și dorință comună de conviețuire, de întemeiere a unei familii.

f) *Comportamentul premaritalilor, legat de activitatea sexuală.* Activitatea sexuală la om are un caracter mai complex decît la celelalte viețuitoare și este însoțită de sentimentul de dragoste. Iubirea înobilează instinctul sexual, îl ridică pe o treaptă superioară și face să apară dorința sexuală electivă pentru o anumită persoană a sexului opus. Dacă raporturile sexuale se desfășoară într-un cadru afectiv reciproc, atunci acomodarea sexuală se va realiza fără obstacole. Există însă și o proporție de subiecte, la care lipsesc atracția și interesul pentru actul sexual.

La bărbați deficiențele în activitatea sexuală (lipido, erecție, orgasm, ejaculare precoce) pot fi legate de începutul relațiilor sexuale de perioada de acomodare, cînd deosebirile dintre cerințele sexuale sînt mari. Problema este delicată, trebuie urmărită un timp după căsătorie, pentru a se stabili valori mai reale.

g) *Cunoștințe de igienă generală, genitală și educație sexuală.* Sîntem convinși că o răspîndire în marea masă a populației a cunoștințelor elementare legate de sexualitate și reproducere ar reduce în mare măsură riscurile acestor două fenomene fiziologice care se întrepătrund.

BIBLIOGRAFIE

1. GIAROLA I — La consultation prénuptiale en Italie. Gynéc. Practique nr. 2.
2. VINȚI-PASCU-TITIENI — Adolescentul de azi, familia de mîine, Editura Dacia, 1973.
3. VINȚI, NEGULESCU-PASCU — Sfaturi pentru tineri căsătoriți, Editura medicală, 1977.
4. VINȚI, SĂLĂGEAN — Conținutul asistenței prenatale, Editura Enciclopedică, 1977.
5. PASCU CORNEL — Teză de doctorat
6. Conferința națională de Obstetrică — 1975, Cluj.

27. CONTROLUL GINECOLOGIC PERIODIC

Prof. dr. A. BORBATH

În etapa actuală, de progres în domeniul medicinei, orientarea profilactică în combaterea morbidității constituie un imperativ creat de necesitățile curente. În cadrul acțiunilor de profilaxie, controlul periodic în ginecologie reprezintă o revizuire a stării de sănătate a femeii, acțiune perfect realizabilă, prin utilizarea unei metodologii sistematice în examinare.

Obiectivele examinărilor ginecologice periodice constau în aprecierea stării de sănătate a aparatului genitomamar și în special, în depistarea precoce a neoplaziilor maligne. Atingerea acestor obiective depinde, în primul rînd, de pregătirea medicului care efectuează aceste examene și de gradul de educație sanitară a femeii.

În cadrul morbidității prin ginecopatii, cancerul genital deține locul cel mai important. În etapa actuală a cunoștințelor noastre, scăderea mortalității prin această afecțiune este posibilă numai grație unui diagnostic precoce.

Incidentele statistice asupra morbidității și mortalității arată că în boala canceroasă la femei, localizarea cea mai frecventă este cea uterină (aproximativ 30%). Deoarece cancerul de col reprezintă 4/5—7/8 din această localizare, nu este exagerată opinia potrivit căreia cancerul de col este dușmanul nr. 1 al femeii. Deși se remarcă o tendință la scădere a mortalității prin cancer uterin, totuși cifrele continuă să se mențină ridicate, datorită depistărilor tardive.

În țara noastră, cancerul de col se află pe locul trei printre cauzele de deces prin neoplazii, după stomac și cancerul bronhopulmonar și pe locul întîi în ceea ce privește cauzele de deces prin tumori maligne la femei. Proporția scăzută a prezentării bolnavelor în stadiile I—II curabile (30% Gheorghiu și colab., 44,3% Căprioară și colab., 43,1% Chiricuță și Rișcă) explică nivelul ridicat al mortalității prin cancer de col.

Este necesară delimitarea noțiunilor de „depistare“ și de „diagnostic precoce“ care nu sînt sinonime. Aplicarea metodelor care duc la individualizarea unei categorii restrînse de populație cu procese lezionale inaparente clinic, ce urmează să fie supuse unor investigații suplimentare în vederea verificării naturii acestora, înseamnă depistare, iar aplicarea metodelor de certificare a cancerului incipient, diagnostic precoce.

În cancerul de col uterin, precocitatea diagnostică trebuie înțeleasă sub dublu aspect: precocitate infraclinică, detectată prin metodele de investigație paraclinice și de laborator, și precocitate clinică, situată la granița stadiului I, ceea ce reprezintă un diagnostic incipient, dar nu precoce.

Acceptarea aproape universală a ipotezei trifazice în carcinogeneza colului uterin: stadiul de displazie-epiteliom intraepitelial — epiteliom invaziv, impune orientarea eforturilor colective spre detectarea displaziilor epiteliale a stadiului infraclinic al cancerului de col (cancer in situ), ca și a formelor incipiente (microcancer).

Accesibilitatea ușoară a colului uterin, datorită situației topografice particulare, permite o vizualizare directă, aplicarea unor metode complexe de depistare și de diagnostic precoce, ca și supravegherea dinamicii proceselor lezionale.

Depistarea sistematică sau în masă a cancerului uterin, localizat cu precădere la col, comportă o anumită metodologie, care permite o eficiență crescută și o acuratețǎ deosebită.

Această acțiune largă de masă este îndeplinită prin 2 metode de organizare:

— depistări active prin examinări profilactice, metodă elaborată de Winter (1891), folosind procedee clinice și paraclinice;

— consultația oncologică sistematică (C.O.S.O.), metodă elaborată de școala românească de oncologie (Costăchel, Chiricuță, Georgescu), izvorîtă din condițiile specifice existente în țara noastră.

Examinările clinice sistematice, fără să-și piardă din importanța lor, sînt completate cu investigațiile de laborator și anume colpocitologie semnalată de Babeș și Daniel (1927), dezvoltată și difuzată de *Papanicolau* și *Traut* (1943).

Prin *screening* se înțelege acțiunea prin care populația feminină dintr-un compartiment delimitat, este supusă investigațiilor repetate, periodice, folosindu-se metoda cercetării citologice (frotiuri de depistare). Această metodă de depistare este de fapt o triere a femeilor sănătoase de cele bolnave.

Soluțiile propuse pentru depistarea citologică de masă cuprind:

— metode de depistare prin vizionare directă, care permit recoltarea dirijată prin grataj Ayre sau aspirație și realizează un prescreening, după care populația preselecționată este supusă unor investigații suplimentare, în vederea precizării diagnosticului individual. Metoda prezintă inconveniente legate de necesitatea efectuării consultației ginecologice, care întîmpină adesea ostilitate din partea populației feminine și angajează în această acțiune un mare număr de cadre de specialitate;

— metoda de autorecoltare („self-screening“) se realizează prin diferite tehnici; frotiuri de irigare (Davis), burete de plastic (Chiricuță), care necesită însă o pregătire a populației. Tehnicile de autoprelevare sînt mai incerte, datorită recoltării oarbe, dar inconvenientul legat de creșterea relativă a erorilor se estompează în fața posibilității cuprinderii unei mari părți a populației feminine.

Obstacolele tehnice, economice și psihologice, în campania de depistare a cancerului, creează uneori imposibilitatea îndeplinirii unei depistări sistematice; în aceste condiții este necesar să se practice o depistare orientată asupra unei categorii de populație cu risc cancerigen crescut. Parametrii care definesc această categorie sînt:

— vîrsta la care se constată incidența maximă a cancerului de col se situează între 40 și 60 de ani, ceea ce impune axarea acțiunii de depistare la femeile în vîrstă de 30—35 de ani, pentru a se putea detecta neoplaziile intraepiteliale și displaziile;

— precocitatea raporturilor sexuale pare să fie un factor de risc cancerigen crescut;

— sarcina se pare că intervine atît prin precocitatea instalării, cît și prin repetiție;

— leziunile inflamatoare cronice (eroziuni, ulcerații, cervicite), în anumite condiții sînt considerate factori favorizanți, iar de unii autori leziuni precanceroase;

— existența unui frotiu pe care s-a găsit o anomalie celulară necanceroasă cu ocazia unui examen citologic precedent;

— influența contraceptivelor orale se manifestă prin modificări înșelătoare în frotiul cervico-vaginal. Se discută rolul favorabil al acestora în carcinogeneză, dar cercetările efectuate în S.U.A. n-au putut constata decît apariția mai frecventă a micozelor sub anticoncepționale perorale și este cunoscută părerea unor autori asupra existenței unei relații între infecția micotică și apariția cancerului. Recent „pilulele" anticoncepționale par să contribuie la creșterea frecvenței cancerului de sîn.

Valoarea incontestabilă a screening-ului este ilustrată de numeroase statistici publicate. Experiența din Columbia Britanică, unde Fidler și Boyes inițiază în 1955 prima campanie de depistare citologică a cancerului, arată că, după 5 screening-uri repetate la interval de 2 ani, nu s-au mai constatat procese maligne invazive, ci numai intraepiteliale. Statistica lui Christophersen (S.U.A.) arată că după 4 screening-uri se obține eradicarea completă a formelor invazive de cancer și creșterea importantă a proporției de cancere intraepiteliale.

Intervalul obligatoriu, general admis, între 2 screening-uri este de 2 ani, cu limite, între 3 luni și 3 ani (Anderson).

Limitele valorii screeningului sînt expresia nerespectării unor factori legați de:

— recoltare: lipsa recoltării dirijate face să scape diagnosticul cancerului dezvoltat în zona de joncțiune;

— prelucrare: metodele combinate de citire microscopică prin examinarea frotiului colorat (Papanicolau, May-Grünwald-Giemsa) în spectru ultraviolet și în contrast fazic, ridică acurateța metodei (în statistica I.O.B.) de la 92 la 95%;

— investigația citologică: frotiurile tip III sînt cel mai greu de interpretat și necesită o diferențiere a pseudocariozelor frecvent asociate inflamației, de discariozele reale aparținînd displaziilor;

— investigația citologică: frotiurile tip III sînt cel mai greu de interpretat și necesită o diferențiere a pseudodiscariozelor frecvent asociate inflamației, de discariozele reale aparținînd displaziilor.

Se discută în prezent posibilitatea introducerii metodelor de automatizare în acțiunea de depistare, asupra căreia insistă Wied (Chicago) și Husein (Londra), bazată pe utilizarea computerelor care separă frotiurile normale de cele dubioase, în funcție de intensitatea de colorare. Cazurile dubioase sînt supuse apoi investigațiilor suplimentare.

Metoda screening-ului este valabilă pentru cancerul de col, de endometru și de trompe.

Examenul clinic sistematic are două obiective: de depistare şi de diagnostic precoce.

Diagnosticul individual se adresează unei populaţii preselecţionate prin citologie, femeilor care se prezintă întîmplător la un serviciu de consultaţii de ginecologie sau în cadrul controlului ginecologic periodic al întregii populaţii feminine dintr-un anumit sector geografic (consultaţii teritoriale) sau din întreprinderile cu număr mare de femei (consultaţii de întreprinderi).

Metodologia examinării în diagnosticul precoce de cancer de col constă în:

A. *Anamneza* are o valoare limitată pentru procesele lezionale neoplazice neinvazive ale colului, fiind cunoscută absenţa simptomelor. Metroragiile neregulate care apar spontan sau după atingerea colului (tact vaginal, raport sexual) şi leucoreea adesea neluată în seamă nici de femei, nici de medici avertizează asupra unui proces de distrucţie tisulară. Aceste simptome lipsesc în cancerul intraepitelial, anamneza fiind „mută". Examenul obiectiv al unei bolnave cu o leucoree asociată cu mici metroragii fie spontane, fie provocate, poate permite stabilirea unui diagnostic adesea incipient, dar în nici un caz precoce. Semnele clinice sînt totdeauna tardive faţă de evoluţia anatomică a leziunii.

B. *Examenul cu speculul* sau *valvele* permite inspecţia directă a colului cu ochiul liber, aprecierea aspectului macroscopic al exocolului şi uneori al porţiuni incipiente a canalului endocervical. Valoarea acestui examen este limitată de posibilitatea existenţei unui proces lezional intraepitelial situat în canalul cervical. Exprimarea colului cu valvele este un procedeu util pentru depistarea clinică a neoplasmului endocervical. Examenul cu ochiul liber nu poate diagnostica natura leziunii, nici locul unde să se facă biopsia.

C. *Citodiagnosticul exfoliativ* individual cervico-vaginal a devenit arma de elecţie în lupta contra cancerului uterin, datorită faptului că permite diagnosticul precoce în cancerul de col atunci cînd examenul clinic nu decelează leziuni aparente. Frotiul citologic permite şi o supraveghere dinamică a leziunilor, deoarece se poate repeta fără inconveniente, completează metoda histologică şi are o limită de securitate diagnostică satisfăcătoare (50—80%), dacă tehnica este corectă.

Burghardt susţine că prin folosirea metodelor citologice calitative corespunzătoare se poate stabili cu aproximaţie de 80—97% gradul (atenuat, mediu sau grav) displaziei, adică dacă este vorba de un cancer localizat sau cancer invaziv.

Citodiagnosticul exfoliativ individual se face prin triplă recoltare dirijată (din fundul de sac vaginal posterior, de pe leziunea exocervicală, din orificiu), dînd maximum de randament.

Se preconizează recoltarea dirijată pe harta cervicală, executată cu ajutorul hîrtiei „millipore" aplicată pe col, care apoi este fixată pe lamă şi prelucrată direct, permiţînd cercetarea topografică a zonei lezionale şi eventual biopsia dirijată.

Alterările epiteliale decelabile colposcopic şi microscopic îşi au corespondentul în frotiul cervico-vaginal, în raport cu gradul modificărilor celulare, dar şi cu posibilităţile de descuamare.

În formele de displazii cu descuamare redusă în lumenul vaginal, Chiricuţă propune o metodă atraumatică de obţinere a unei exfolieri mai masive a epiteliului cervical, prin tripsinizare, bazată pe acţiunea proteolitică şi de hidroliză a tripsinei asupra punţilor intercelulare, cu rezultate foarte bune.

Citologia cu fluorescență, bazată pe afinitatea fluorocromilor bazici (acridin-oranj, cu proprietăți policrome) pentru acizii nucleici și examinarea frotiului în spectrul ultraviolet, permite diferențierea celor două tipuri de acizi nucleici prezenți în celulă: DNA (în nucleu), RNA (în citoplasmă și nucleol). Citologia cu fluorescență este folosită ca metodă de triaj a frotiurilor în depistarea cancerului. Dezavantajul metodei este legat de imposibilitatea aprecierii morfologiei nucleare, de absența fluorescenței intense a citoplasmei maligne în cazurile de liză citoplasmatică.

Citologia cu contrast de fază folosită de Wied în 1956, permite cercetarea celulelor în stare nativă, dînd detalii morfologice bazate pe diferențele de densitate a structurilor celulare, dar nu permite aprecierea tinctorialității, element important în diagnosticul concerului.

D. *Colposcopia,* introdusă de Hinselmann în anul 1924, s-a răspîndit încet în practica de toate zilele și s-a încetățenit abia în ultimele decenii, devenind o metodă de rutină a ginecologiei în interpretarea modificărilor patologice ale colului uterin.

Prin vizualizarea colului și mărirea de 10—40 ori a imaginii leziunilor, colposcopia își păstrează valoarea de individualizare a leziunilor sigur benigne, în aprecierea potențialului malign al unor leziuni, cînd necesită un surplus de informație citologică și histologică, permițînd în același timp și o biopsie dirijată, restrîngerea substanțială a numărului biopsiilor necesare diagnosticului.

Din confruntarea aspectelor colposcopice cu substratul histologic s-a putut deduce că leziunile colului pot fi clasificate în benigne sau fără semnificație oncologică (ectopia și remanierea tipică), dubioase sau „de supravegheat“ (remanierea cicatriceală atipică, cicatricea displazică stabilă, tradusă colposcopic prin imagini leucokeratozice sau zone iod-negative cu contur net) și suspecte sau „de biopsiat“ (leucokeratoze cu aspect particular, zone roșii necaracteristice, atipice, vasculare, proliferări papilare). Imaginile colposcopice trebuie interpretate după tratarea eventualei inflamații supraadăugate.

Pentru investigarea colposcopică a colului este indispensabil testul Lahm-Schiller (1926), bazat pe lipsa glicogenului în celulele neoplazice. Badijonînd colul cu soluția Lugol, epiteliul canceros rămîne decolorat (zonă iod-negativă), contrastînd cu epiteliul sănătos, care se colorează în brun întunecat (zonă iod-pozitivă). Testul este foarte util în cazul existenței unor imagini colposcopice discrete, pe care soluția Lugol le evidențiază la noua examinare. În absența colposcopiei, testul Lahm-Schiller permite recoltarea dirijată a materialului bioptic. Privit prin prisma datelor actuale, testul Lahm-Schiller are o valoare orientativă și nu diagnostică.

Încercările de a ameliora interpretarea leziunilor prin colorarea intravitală a colului cu albastru de toluidină (Richart), cu hematoxilină (Antoine) nu au putut înlătura testul Lahm-Schiller.

Colposcopia cu fluorescență intravitală, indusă cu chinacrină peroral, permite evidențierea unor aspecte fluorescente distincte pentru fiecare tip de atipie colposcopică și a unor modificări de fluorescență, care arată tendința la malignizare a unor displazii. Proporția de răspunsuri fals-negative este destul de ridicată (20%).

E. *Tactul vaginal,* obligatoriu, completat cu tactul rectal are o valoare limitată, deoarece nu atestă niciodată un diagnostic precoce în procesele maligne cervicale, dar permite aprecierea clinică a stadialității în formele avansate.

F. *Cervicografia*, cu rol în diagnosticul neoplaziilor endocervicale, nu se practică ca metodă de rutină, deoarece metodele celelalte de investigaţie curentă, cu precădere biopsia, dau certitudine diagnostică.

Coroborarea mijloacelor de examinare clinică, citologică şi colposcopică a dus la o eficienţă globală mult superioară aplicării izolate a metodelor (în statistica lui Navratil: 98,8%).

Potrivit datelor lui Zinser şi colab., cancerul de col incipient, verificat ulterior prin examen histopatologic, nu a putut fi diagnosticat prin inspecţie cu ajutorul valvelor în 75% din cazuri, prin examenul colposcopic în 30—35%, în timp ce examenul citologic a fost eronat numai în 2% din cazurile studiate.

Autorii menţionaţi au demonstrat, în cadrul unei acţiuni de depistare, că din cazurile suspecte de cancer prin simpla inspecţie a colului, natura canceroasă a fost verificată histologic în 12% din cazuri, suspiciunea de cancer presupusă prin examen colposcopic a fost confirmată histologic în 30%, în timp ce proporţia examenelor citologice corectate a atins 95%.

Individualizarea aspectelor colposcopice sau citologice suspecte impune verificarea histologică, înaintea aplicării oricărei metode terapeutice.

G. *Metoda de biopsie* ca: abraziunea superficială (Schiller, Glatthaar), biopsia cuneiformă (ring-biopsy Ayre), biopsia în cadran, chiuretajul endocervical şi biopsia dirijată, permit stabilirea naturii exacte a unei leziuni a colului prin examenul histopatologic al unui fragment prelevat din leziunea observată cu ochiul liber sau indicată de colposcopie şi testul Lahm-Schiller.

Biopsia multiplă dirijată sau punch-biopsy a autorilor anglo-saxoni, orientată colposcopic sau prin testul Lahm-Schiller, deşi superioară biopsiei „rătăcite", este totuşi grevată de o proporţie importantă de rezultate fals negative (Bunghardt). Randamentul biopsiei dirijate depinde în bună măsură şi de experienţa personală.

Prin extirparea întregului exocol lezional, împreună cu întreaga zonă de joncţiune scuamo-cilindrică şi o parte din epiteliul endocervical, *conizaţia* rezolvă problemele de graniţă în diagnosticul infraclinic al alteraţiilor epiteliale şi evaluează limitele terapeuticii conservatoare.

Majoritatea autorilor accentuează valoarea net superioară a conizaţiei urmată de examenul seriat (60—80 secţiuni), faţă de celelalte metode de biopsie cunoscute.

Rezervele unor autori faţă de metodă se datoresc faptului că randamentul actual al metodelor netraumatizante (citologia şi colposcopia) în diagnosticul prezumtiv de cancer este suficient pentru a li se acorda credit, iar verificarea histologică poate fi atestată prin biopsia proiectată.

Adepţii conizaţiei preferă această metodă care conferă şi valoare terapeutică, pe lîngă securitate diagnostică maximă, atunci cînd rezecţia s-a făcut în plin ţesut sănătos şi examenul histopatologic seriat confirmă lipsa oricărei suspiciuni de invazie.

Indicaţiile conizaţiei diagnostice sînt date de alarma citologică, colposcopică şi bioptică.

Valoarea examenului histopatologic seriat o dau verificarea diagnosticului prezumtiv şi aprecierea gradului de malignitate şi de extensie ale leziunii. În acelaşi timp permite verificarea tomografică a imaginilor colposcopice şi aprecierea indicelui de concordanţă cu realitatea histologică, ca şi evidenţierea, destul de frecvență, a succesiunii lezionale, argument în sprijinul ipotezei trifazice a evoluției procesului malign cu sediu cervical.

În *cancerul endometrial* posibilitățile de depistare și de diagnostic precoce sînt net inferioare celor cu sediul cervical, suspiciunea de diagnostic fiind dată cel mai adesea de apariția semnelor clinice ca: leucoreea, hidroreea, metroragia, la femei cu risc cancerigen crescut.

Factorii de risc sînt legați de vîrsta avansată (75—80% a femeilor cu cancer endometrial se află în postclimax), hiperestrogenism prelungit și neechilibrat, cu existența frecventă în antecedente a unei hiperplazii glandulare sau glandulo-chistice, tare organice frecvent asociate, ca: hipertensiune arterială, obezitate, hiperglicemie sau iradieri pelviene anterioare.

Imposibilitatea, destul de frecventă, de a diagnostica precoce un cancer de corp uterin, pare parțial compensată de evoluția sa latentă și locală „în vas închis", ceea ce permite o terapeutică eficientă chiar dacă diagnosticul nu a fost precoce.

Studiile histologice sistematice încearcă, prin analogie cu cancerul de col, descrierea unor faze evolutive în procesele lezionale maligne ale endometrului. Surprinderea procesului malign în stadiul precoce impune obligativitatea diagnosticului precoce și în această localizare.

Citodiagnosticul în cancerul endometrial are o valoare mai restrînsă, datorită unei celularități reduse, ca rezultat al exfolierii intermitente endometriale. Prezența celulelor endometriale depinde de permeabilitatea cervicală și de modificările ciclice endometriale sub influența hormonilor.

Pentru înlăturarea acestui inconvenient au fost recomandate diferite metode de recoltare:

— recoltare directă din fornixul vaginal posterior al produselor de exfoliere spontană;

— aspirație directă din cavitatea uterină; s-a imaginat un dispozitiv, care permite precizarea topografică în centimetri a zonei în care se face recoltarea, fapt important la femeile vîrstnice, datorită situației înalte a joncțiunii scuamo-cilindrice;

— investigarea citologică a produsului obținut prin spălătură endouterină cu soluție fiziologică sau prin „ecuvionaj";

— investigarea citologică a produsului de reclaj endouterin;

— histerometria poate confirma creșterea volumului cavității uterine, dar necesită prudență în efectuare, pentru evitarea complicațiilor (perforație, hemoragie);

— histerografia, recomandată cu insistență de Beclère în metroragii de cauză neprecisă, își păstrează valoarea diagnostică în cancerul de col uterin, dînd imagini radiologice de deformare a cavității uterine, de defecte de umplere cu caracter anfractuos și în orientarea biopsiei în formele circumscrise. Cancerele mici, incipiente, nu au însă expresie radiologică;

— biopsia de endometru, care se recomandă să se facă prin chiuretaj sistematic și etajat, pentru precizarea localizării procesului malign, permite verificarea histopatologică de certitudine. Examenul capătă o valoare net superioară, cînd chiuretajul este efectuat sistematic pe pereții uterini, cu insistență asupra fundului uterin.

Coroborarea metodelor de explorare în depistarea și diagnosticul precoce al cancerului de corp uterin, crește eficacitatea acestora. Persistența unui frotiu pozitiv, atunci cînd investigația histologică a fost negativă, trebuie să rămînă un semnal de alarmă pentru supravegherea riguroasă ulterioară și repetarea biopsiei.

Cancerul ovarian nu se trădează prin simptome precoce; 60% din bolnave se internează pentru tratament în stadiu inoperabil. Ovarul este mai puțin accesibil explorării oncologice și depistarea precoce este adesea întîmplătoare. Semnele anamnestice sînt neconcludente, iar explorarea clinică arată un stadiu avansat de evoluție.

Neoplaziile ovariene pot fi explorate citologic numai prin puncționarea formațiunilor sau în lichidul de ascită peritoneal, care depășește însă cadrul unui diagnostic precoce. Cancerul ovarian poate fi detectat prin cercetarea citologiei lichidului extras prin puncționarea intracelioscopică a chisturilor ovariene sau a lichidului de spălătură peritoneală, extras prin puncționarea Douglasului.

Singura modalitate pentru depistarea precoce a cancerului ovarian ar constitui examinarea sistematică anuală a femeilor.

În *neoplaziile tubare*, vomica sub forma unei hidroree rozate, precedată de colice, apare tardiv. Citologia vaginală furnizează date apreciabile numai în cazurile de permeabilitate a orificiului uterin al trompei. Histero-salpingografia oferă imagini caracteristice pentru cancerul tubar.

Controlul genital permite descoperirea ocazională a unor ginecopatii mute clinic sau care, fără să determine tulburări importante, creează femeii stări de disconfort.

Cervico-vaginitele parazitare, din cauza frecvenței, rezistenței la tratament și posibilității de reinfestare exo- și endogenă, trebuie depistate și tratate corect, pentru a preîntîmpina apariția recidivelor atît de frecvente, ca și posibilitatea difuziunii lor.

Tulburările menstruale, funcționale sau prin disfuncție, au o frecvență relativă în perioada de activitate genitală, incidența lor crescînd în perioada de preclimax. Depistarea impune, înaintea deciziei terapeutice, stabilirea unui diagnostic din care trebuie eliminată prin toate mijloacele ce ne stau la dispoziție, orice suspiciune de malignitate. În etiologia lor nu trebuie neglijate eventualele tratamente hormonale aplicate fără discernămînt.

Tulburările de statică, de la simplele deviații uterine la prolapsul genital total, creează adevărata stare de infirmitate a femeii, mai ales cînd se însoțesc de incontinență urinară. Descoperirea lor în cadrul examenului ginecologic periodic, aprecierea gradului de incontinență prin metode clinice și paraclinice evită evoluția progresivă, complicațiile neurotrofice, inflamatoare, ca și posibilitatea de cancerizare a colului.

Inflamațiile genitale pelviene cronice includ afecțiunile de origine infecțioasă ale organelor genitale interne, ca și propagările lor pelviene (celulite pelviene). Frecvența lor ridicată în prezent este o consecință a practicării avortului.

Patologia tumorală genitală la femeie este dominată de neoplazia malignă, dar tumorile benigne continuă să ocupe un loc important în aparatul genital feminin, localizarea cea mai frecventă fiind a corpului uterin, urmată de localizarea ovariană, tubară și a aparatului ligamentar. Descoperirea acestor formațiuni, prin examinări clinice periodice și precizarea sediului, extinderii și naturii procesului, prin investigațiile paraclinice și de laborator, va permite dispensarizarea, cu urmărirea în timp a cazurilor, aplicarea tratamentului medical conservator sau îndrumarea pentru cura chirurgicală, conduită individualizată de la caz la caz.

În practica de toate zilele, *afecţiunile glandei mamare*, ca glandă anexă a aparatului genital feminin, reprezintă o zonă de frontieră între specialitatea de obstetrică-ginecologie şi chirurgie.

Prin funcţia sa fiziologică principală — secreţia lactată — glanda mamară aparţine obstetricianului, dar mastita puerperală, în faza de abces, va fi rezolvată de chirurg, pentru respectarea principiilor clasice de asepsie şi antisepsie ale secţiilor de obstetrică.

Ginecologul este competent în diagnosticul şi tratamentul unor acuze mamare de geneză hormonală ca mastodinia, sindromul Chiari-Frommel etc., dar sancţiunea terapeutică a afecţiunilor tumorale benigne şi mai cu seamă a celor maligne ale sînului îi revine chirurgului.

Cancerul mamar ocupă locul al doilea printre cauzele mortalităţii femeilor după afecţiunile cardio-circulatorii. Incidenţa cancerului mamar este mică între 20 şi 30 de ani, arată o creştere bruscă după 40 de ani, frecvenţa de vîrf plasîndu-se în deceniile 5 şi 6. În România mortalitatea prin cancer al sînului a fost în 1972 de aproape 4 ori mai mare decît cea înregistrată în anul 1935.

În 30% din cazurile de cancer mamar, responsabilitatea întîrzierii precizării diagnosticului de malignitate şi efectuării unui tratament eficient, revine medicilor din diferite eşaloane ale reţelei medico-sanitare, care au consultat aceste bolnave, iar în 30% vina este a bolnavelor care se prezintă tardiv datorită ignoranţei (Chiricuţă). În restul cazurilor întîrziate, cauza este agresivitatea rapidă a procesului tumoral şi de foarte multe ori dificultăţile reale pe care le oferă fixarea unui diagnostic de malignitate.

Deoarece rata mortalităţii prin cancer mamar nu mai poate fi ameliorată prin perfecţionarea tehnicilor chirurgicale sau radiologice, este justificată năzuinţa de a stabili diagnosticul cancerului mamar în stadiul cît mai incipient al bolii, înainte de a fi avut loc diseminarea la distanţă, deci în faze operabile, curabile.

Conform Ordinului Ministerului Sănătăţii nr. 490/7. IX. 1981 privind introducerea obligativităţii examinării medicale oncologice sistematice la cabinetul de consultaţie obstetrică-ginecologie, fiecărei femei i se va face obligatoriu controlul medical (inspecţie, palpare) al glandelor mamare.

Respectarea acestui ordin va înlătura deficienţa (examenul sînilor a fost omis aproape totdeauna din contextul examenului ginecologic) şi va putea ameliora substanţial situaţia actuală, cînd în peste 80% din cazuri tumoarea este depistată pentru prima dată accidental de femeia însăşi, cu ocazia toaletei corporale. Creşterea continuă a numărului îmbolnăvirilor şi deceselor prin cancer mamar impune extinderea vigilenţei oncologice a ginecologului şi asupra sînului. Pentru realizarea acestui deziderat, ginecologul trebuie să cunoască simptomatologia cancerului de sîn şi să fie familiarizat cu explorarea clinică a sînilor.

Examenul clinic al sînului va fi precedat de luarea anamnezei, stabilind data precisă a apariţiei leziunii, dimensiunile în momentul descoperirii şi modificările ei pînă la data prezentării.

Examenul clinic al sînului constă din 2 faze: 1. inspecţia, 2. palparea glandei mamare.

1. *Inspecţia* sînului bolnavei cu braţele coborîte permite aprecierea volumului ambilor sîni, simetria lor, aspectul mamelonului (şters, ombilicat sau

complet retractat), apariția secrețiilor prin mamelon, prezența ulcerațiilor sau crustelor mamelonare, areolare (fig. 27.1). Urmează inspecția sînului după ridicarea brațelor. În cazul unei tumori aderente de tegument, glanda își modifică controlul, apare „capitonajul" revelator. Prin ridicarea brațelor devin vizibile modificările de contur ale regiunilor axilare (fig. 27.2).

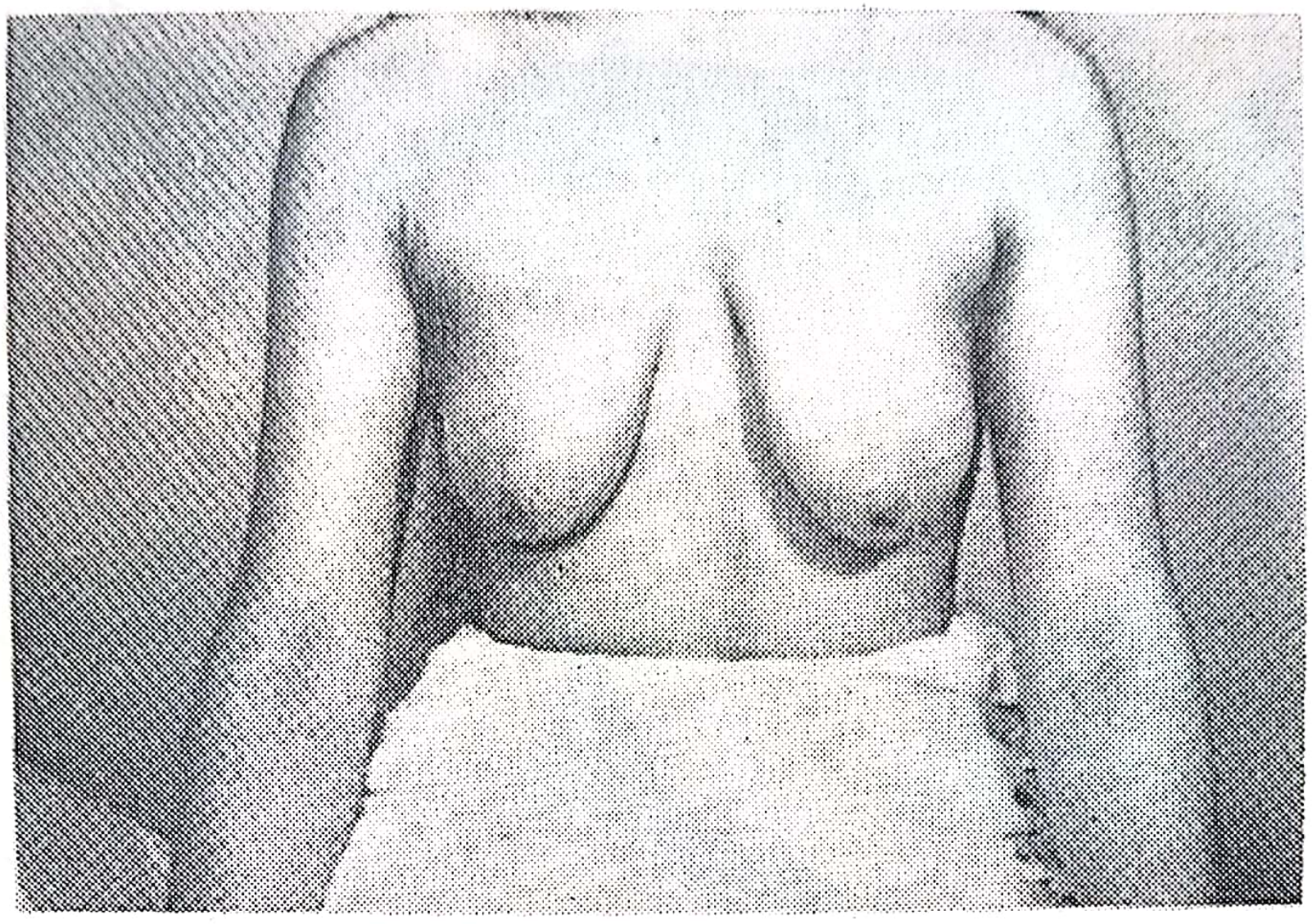

Fig. 27.1. — Inspecția sînului.

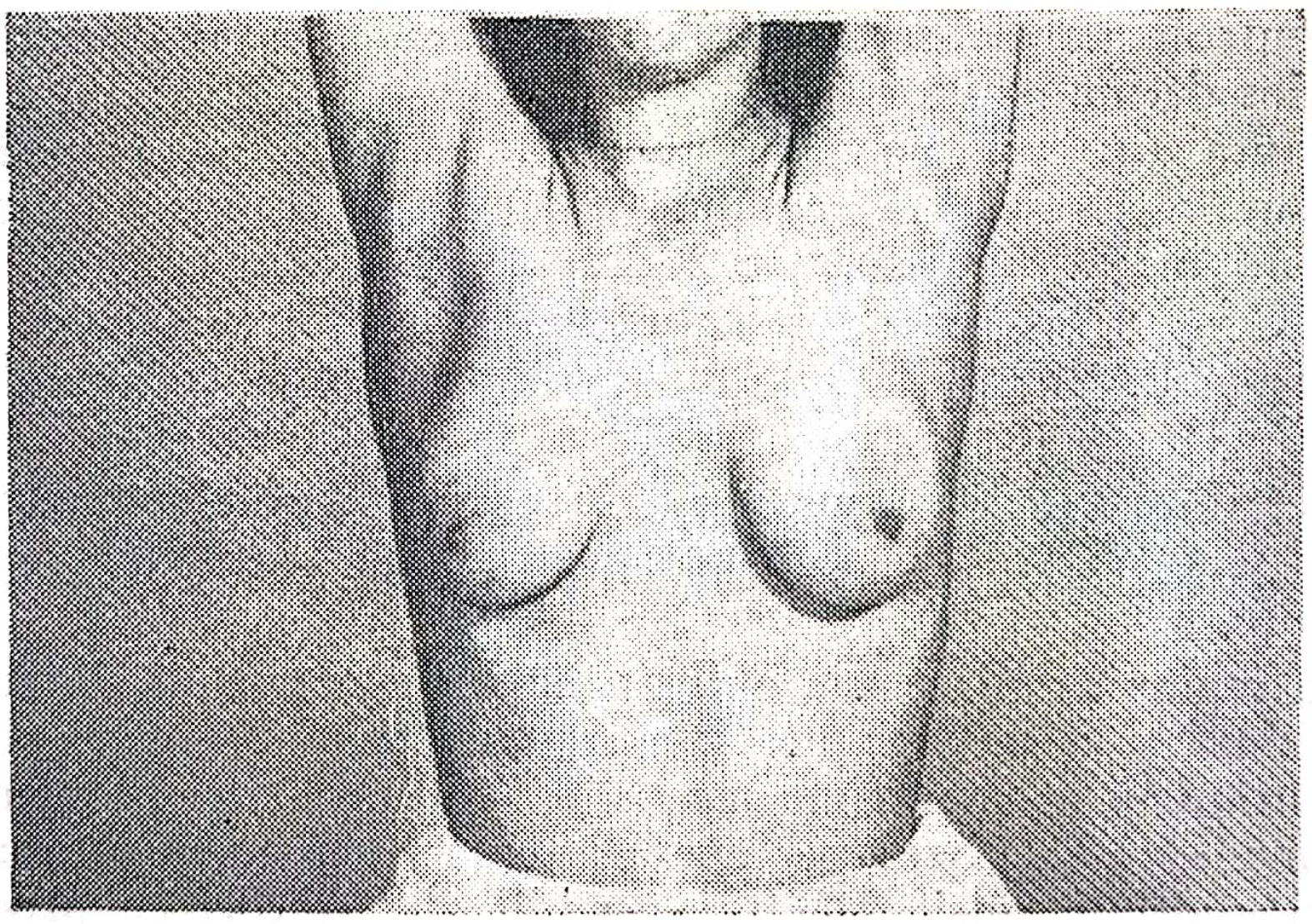

Fig. 27.2. — Inspecția sînului.

2. Prin palpare se va explora glanda mamară, regiunea axilară și regiunea supraclaviculară.

Bolnava fiind culcată, se aplică mîinile cu palma întinsă și cu degetele alipite peste sînul sănătos, iar apoi se trece la cel suspect (fig. 27.3). Comprimînd glanda între mînă și peretele toracic, se caută ca prin mișcări de translație să se perceapă modificări ale țesutului mamar și să se descopere formațiunea suspectă.

Trebuie precizată situaţia profundă sau superficială a tumorii, precum şi cadranul mamar în care este situată. Spratt-Donegan consideră că repartizarea cancerului mamar în funcţie de diferite sectoare ale glandei este următoarea: 48% cadranul extern superior, 11% cadranul extern inferior, 15% cadranul intern superior, 6% cadranul intern inferior.

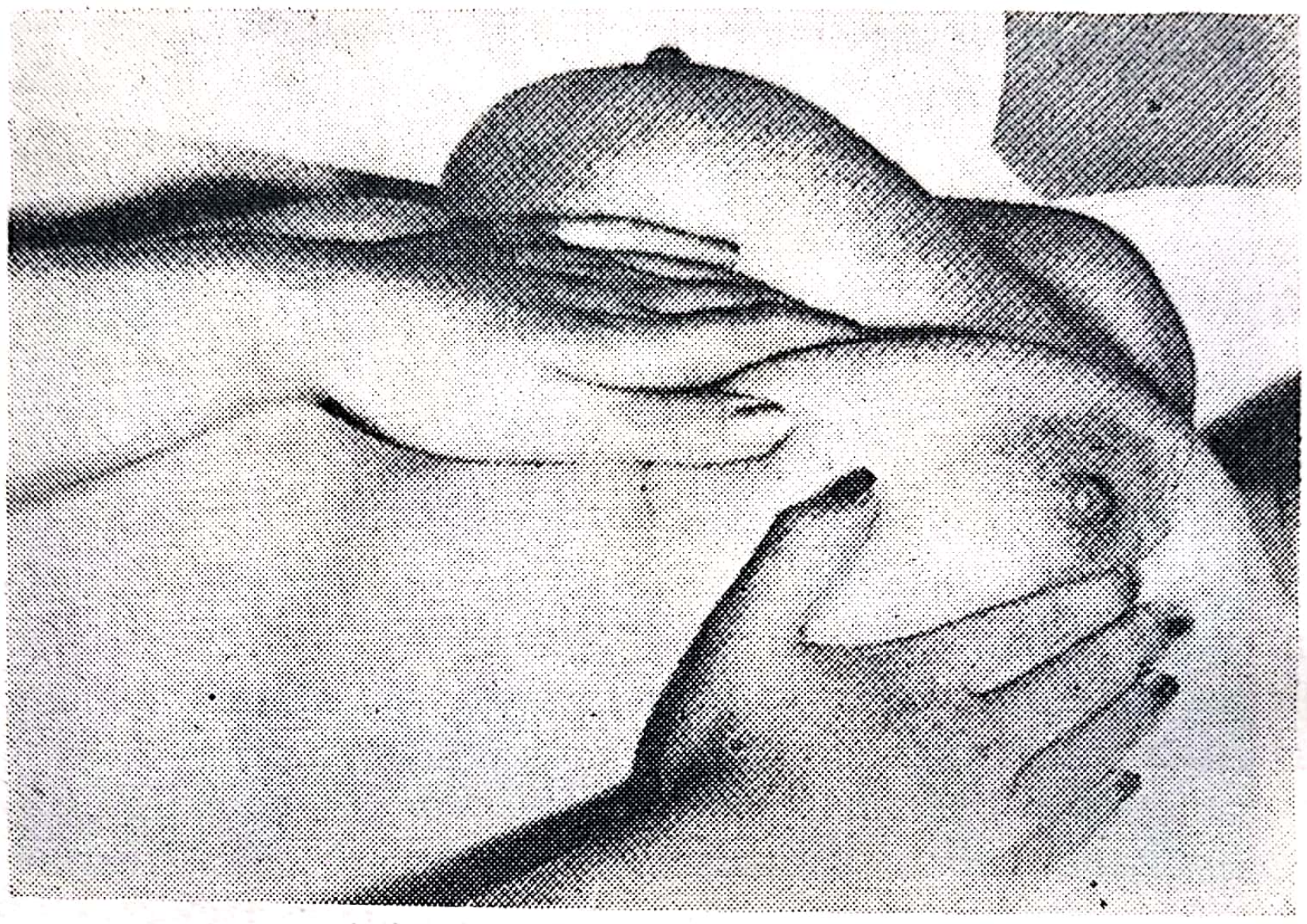

Fig. 27.3. — Palparea glandei mamare.

Se va controla paralelismul plicilor cutanate, a cărui dispariţie constituie un semn preţios de malignitate.

Se va căuta aspectul pielii sub formă de „coajă de portocală", semn al cancerului mamar, secundar blocajului limfatic prin celulele canceroase.

Plicaturînd pielea sînului între 2 degete, în cazul infiltrării neoplazice a ligamentelor Cooper, în loc de plicaturi paralele, fine şi egale, caracteristice pelii normale se observă pliuri anormale sau apariţia unei înfundări în formă de şanţ (fig. 27.4).

Prin exercitarea unei presiuni uşoare asupra areolei mamare (fig. 27.5) examinatorul se convinge de absenţa sau prezenţa secreţiilor (apoase, lactescente, purulente, hemoragice).

Palparea regiunii axilare este obligatorie după examenul sînului (fig. 27.6). Cu palma întinsă şi degetele lipite se insinuează vîrful degetelor pînă în vîrful axilei, căutînd să se comprime ţesuturile moi ale axilei pe planul toracelui. Prin aceste manevre se poate percepe prezenţa unei adenopatii mici şi unice sau ganglioni multipli, duri, de obicei mobili, dar uneori cu proces de periadenită.

Palparea regiunii supra- şi infraclaviculare (fig. 27.7) este justificată de faptul că pot să existe hipertrofii ganglionare în această regiune chiar în cazul unor tumori mamare mici şi în lipsa unei adenopatii axilare.

Completînd consultaţia ginecologică prin examenul clinic al sînilor, ginecologul poate să aducă o contribuţie importantă la depistarea precoce a cancerului mamar. Clarviziunea lui va fi lărgită, dacă ţine seama de existenţa unui risc crescut de îmbolnăvire la: 1. femei cu antecedente familiale cu cancer al sînului; 2. femei cu antecedente personale de cancer al sînului (risc crescut pentru sînul opus); 3. nulipare sau femei avînd prima sarcină la vîrsta înaintată: 4. femei cu menopauză tîrzie; 5. femei cu afecțiuni benigne în antecedentele personale (confirmare bioptică); 6. toate femeile peste 50 de ani (Chiricuță, Bolba, Munteanu).

Deoarece prin examenul clinic minuțios al sînilor nu se pot decela clinic decît tumorile cu peste 1 cm diametru, în cazul unor tumori mai mici se va recurge la examenele paraclinice de specialitate (mamografia, xerografia, termografia, puncția bioptică și examenul histologic intraoperator).

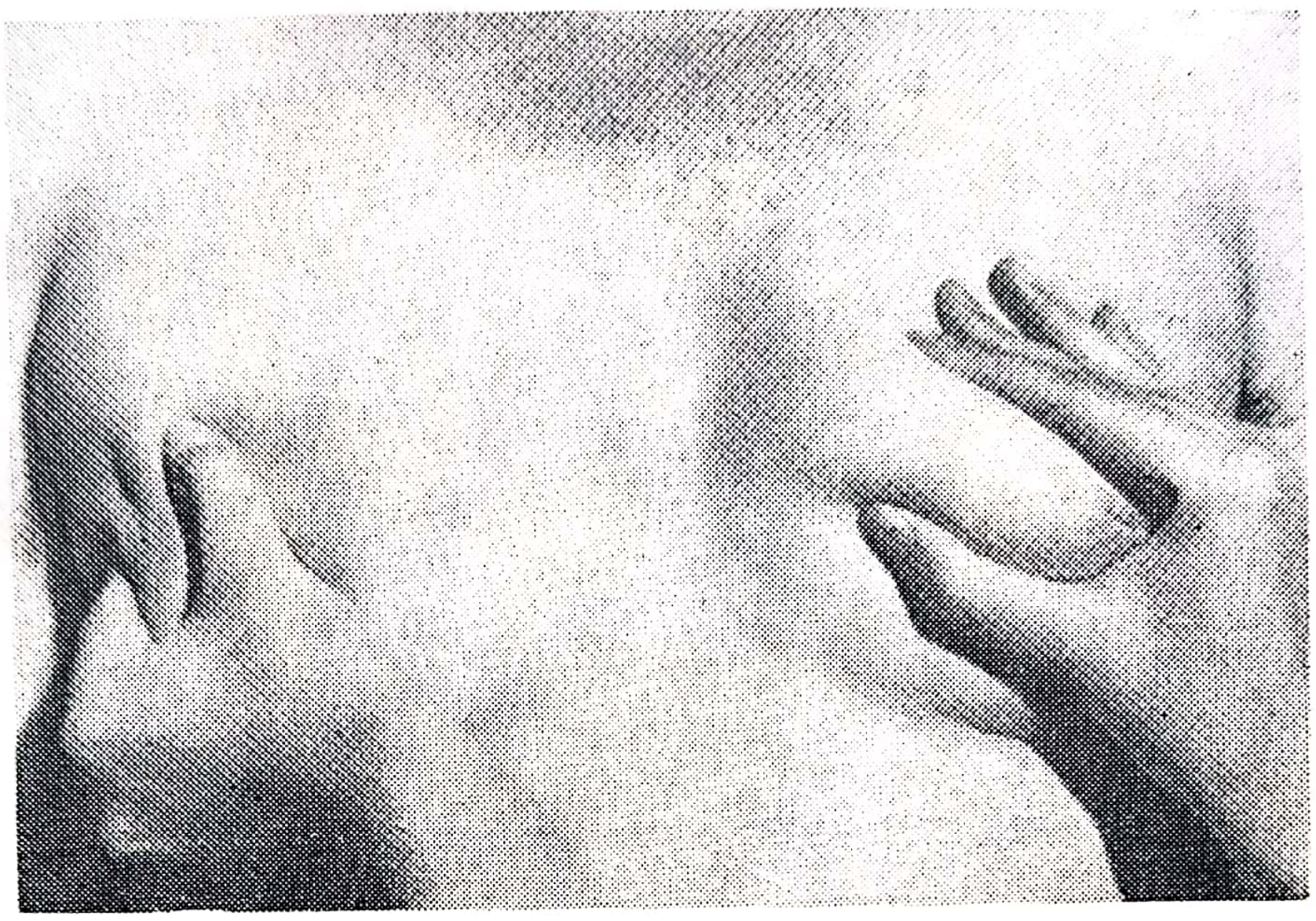

Fig. 27.4. — Plicaturarea pielii glandei mamare.

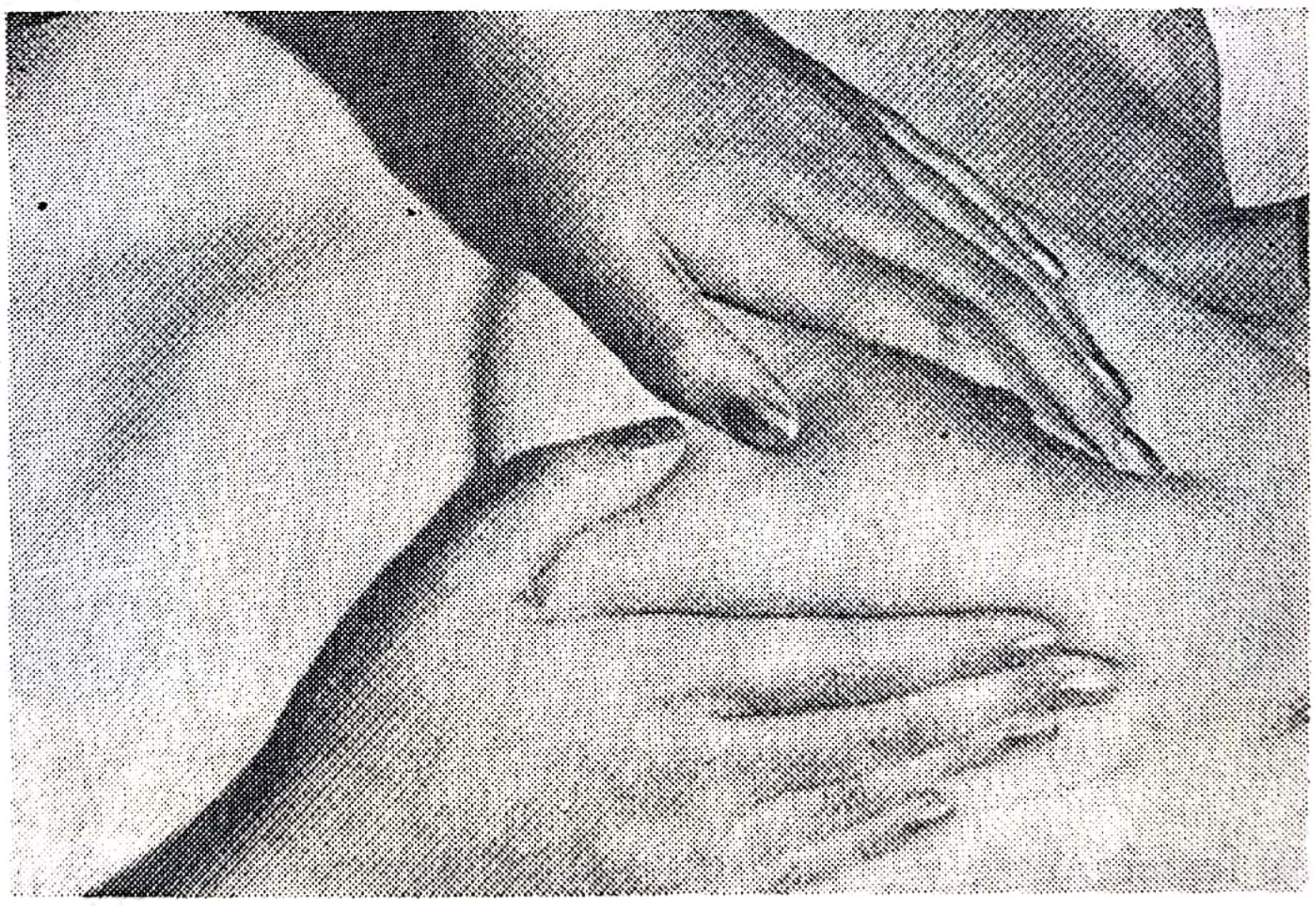

Fig. 27.5. — Comprimarea areolei mamare.

Pornind de la constatarea că în peste 80% din cazuri, tumoarea mamară este depistată întîmplător de femeia însăși, ginecologul poate să învețe femeile consultate autoexaminarea periodică și sistematică a sînului prin tehnica autopalpării. Metoda este aptă prin excelență pentru depistarea cancerului mamar în faza clinicii incipientă.

Autopalparea în decubit dorsal (Haagensen) sau autopalparea în poziție ortostatică în fața oglinzii (Chiricuță) efectuată lunar, va permite femeii să-şi cunoască perfect structura mamelei şi să descopere orice modificare survenită

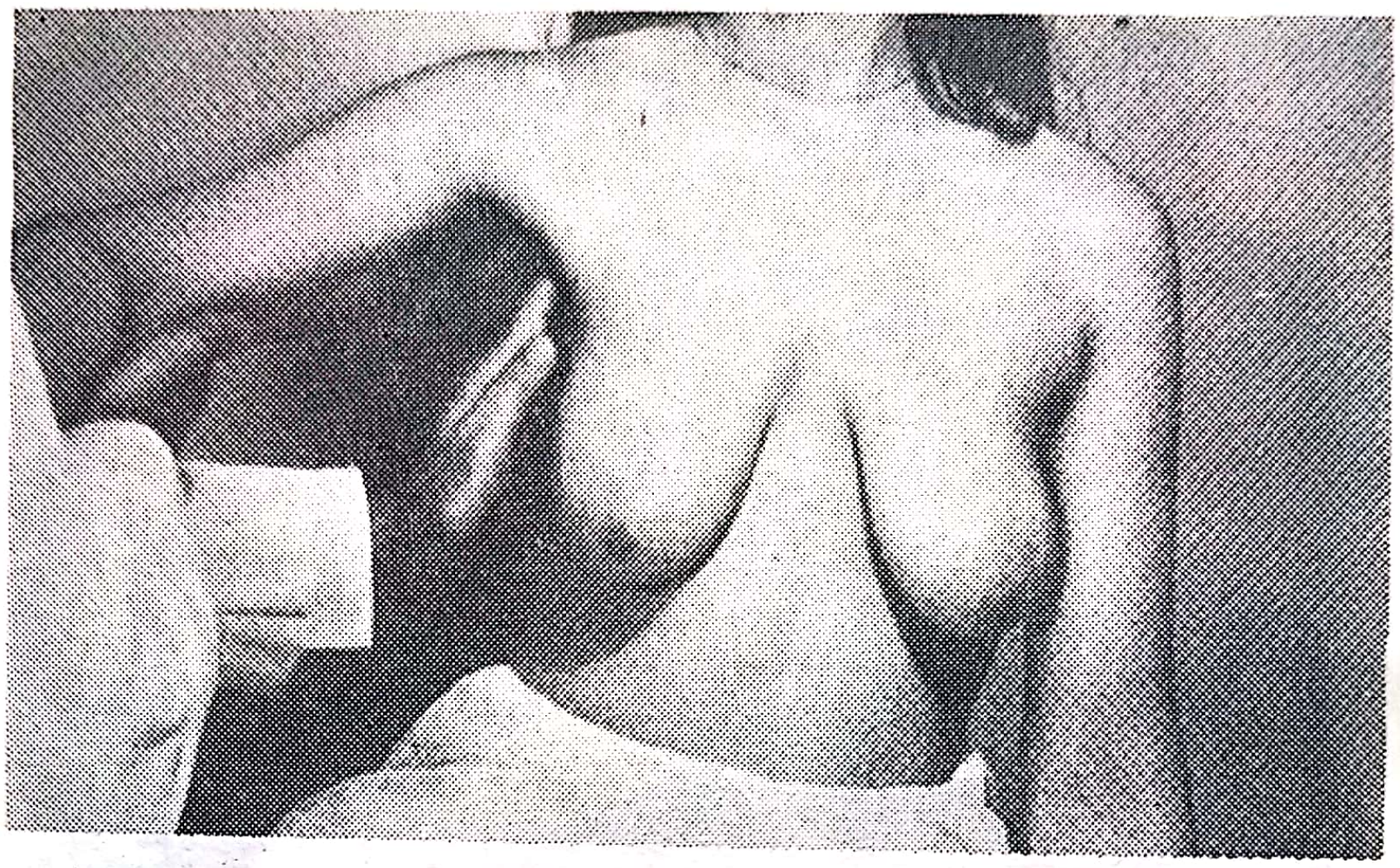

Fig. 27.6. — Palparea regiunii axilare.

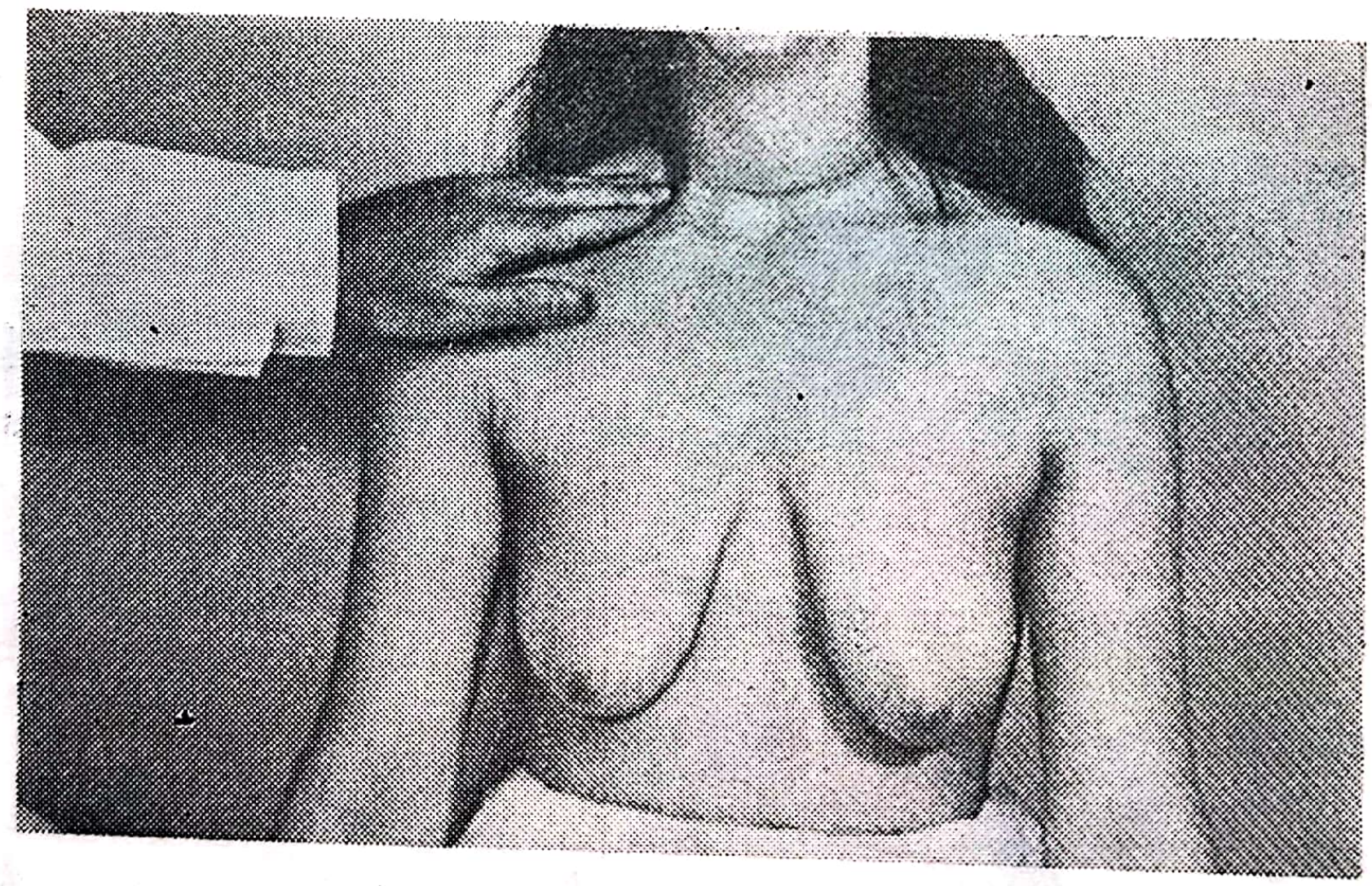

Fig. 27.7. — Palparea regiunii supraaxilare.

la sîni. Dacă femeia, care şi-a depistat singură existența tumorii şi se prezintă imediat la specialist, va aduce o contribuție personală la stabilirea diagnosticului precoce, chezăşia ratei de supraviețuire crescînd.

Cît timp etiologia bolii canceroase nu este elucidată, singură profilaxia rămîne arma suverană a ginecologului pentru combaterea cancerului aparatului genital al femeii.

Eficacitatea tratamentului cancerului genital şi mamar fiind condiționată de precocitatea diagnosticului, controlului ginecologic periodic genito-mamar îi revine rolul de a depista cancerul în faza cît mai inițială. Ar fi ideal ca fiecare femeie care a împlinit vîrsta de 35 de ani să fie supusă anual unui control ginecologic. Deocamdată organizarea controlului ginecologic periodic, care să cuprindă colectivități mari de femei, reprezintă un obiectiv realizabil și o sarcină permanentă a medicului ginecolog din rețeaua sanitară de asistență ambulatorie.

Depistarea leziunilor maligne este o muncă de echipă, antrenînd medicul ginecolog, citolog și morfopatolog, iar tratarea stărilor displazice și depistarea formelor infraclinice, in situ, înseamnă, în fond, tratamentul profilactic al cancerului.

28. CONSULTAŢIA GENETICĂ

Dr. D. VINŢI

28.1. EMBRIOLOGIA NORMALĂ A APARATULUI GENITAL

Gonada şi organele genitale feminine se dezvoltă prin proliferarea epiteliului celomic şi a mezenchimului subiacent de pe faţa anterioară a mezonefrosului. Prin această proliferare se formează creasta genitală. Extremitatea cranială a acestei creste genitale se atrofiază şi dă naştere ligamentului lombo-ovarian, iar extremitatea sa caudală formează ligamentul utero-ovarian şi ligamentul rotund. Treimea mijlocie este locul de formare a gonadei. Această zonă a crestei genitale este acoperită de epiteliu germinativ, sub care se găseşte o masă de celule mezenchimale de tip epitelial, epiteliul germinativ Waldeyer, alcătuit din două feluri de celule, celule epiteliale celomice şi celule germinale primordiale, gonocite. Epiteliul celomic formează cordoanele sexuale primare, pe care sînt situate gonocitele. Din anastomoza acestor cordoane sexuale rezultă prima conexiune uro-genitală sau organul Mihalcovicz.

Testiculul se formează la începutul săptămînii a 7-a, cînd cordoanele sexuale primitive proliferează, se anastomozează şi devin testiculare, fiind separate de epiteliul celomic printr-un strat de ţesut conjunctiv care va forma albugineea. În profunzime, cordoanele testiculare intră în legătură cu tubii drepţi şi rete testis, formaţi în organul Mihalcovicz. În luna a 4-a de sarcină cordoanele testiculare iau formă de ansă, ce se continuă cu tubii drepţi şi iau un aspect sinuos, devenind tubi contorţi seminali. Rete testis se continuă cu tubii secretori mezonefrotici, care devin canale eferente şi se deschid în canalul Wolff, în regiunea epididimară.

Cordoanele testiculare sînt formate din două linii celulare şi anume: gonocitele, care se vor transforma în luna a 5-a în spermatogonii formînd linia seminală şi celule de origine celomică, ce se vor transforma în celule Sertoli, formînd linia nutritivă.

Începînd cu luna a 3-a, din mezenchimul intragonadic se diferenţiază celule interstiţiale care, după evoluţie complexă, ajung să formeze celulele Leydig cu funcţie endocrină.

Dezvoltarea *ovarului* începe mai tîrziu decît a testiculului şi are cîteva aspecte particulare. Prima generaţie de cordoane sexuale, numite cordoane medulare, apărute în etapa indiferentă, se adîncesc în interiorul glandei, desprinzîndu-se de celom; pe parcurs regresează și vor fi înlocuite de un țesut conjunctiv bogat vascularizat, care va constitui zona medulară a ovarului.

Din epiteliul celomic se formează a doua generație de cordoane numite corticale (cordoane Valentin-Pflüger) și care conțin gonocite transformate în ovogonii, ce se vor multiplica în continuare. Pînă în luna a 7-a ovogoniile se transformă în ovocite primare, înconjurate de celule foliculare, formînd foliculii primordiali, în număr de 100 000—400 000 la naștere, dispuși în zona corticală a ovarului.

Căile genitale se dezvoltă din două perechi de canale prezente la ambele sexe în perioada nediferențiată a dezvoltării gonadelor = canalele Wolff și canalele Müller, care vor evolua diferit în funcție de diferențierea sexuală a fătului.

Canalele Wolff sau ductele mezonefrotice, apar în săptămîna a 4-a de viață intrauterină ca ducte colectoare ale tubilor pronefrotici și mezonefrotici și, înainte de vărsarea lor în cloacă, dau mugurii uretrali.

Canalele Müller apar ceva mai tîrziu decît canalele Wolff, prin invaginarea epiteliului celomic lateral de canalele Wolff. Se deschid în celom la înălțimea pronefrosului și au fost considerate chiar ca tubi pronefrotici persistenți. Coboară spre cloacă și se deschid în aceasta între canalele Wolff pe care le încrucișează pe parcurs. Partea caudală a canalelor Müller este alăturată și proemină în sinusul urogenital, formînd tuberculul Müller.

Organele genitale interne masculine se dezvoltă din canalele Wolff și din conexiunile acestora cu gonadele și cu calea urinară. Astfel se dezvoltă epididimul, apoi canalul deferent și vezicula seminală, care se deschide în uretra prostatică. La bărbat canalele Müller regresează și dispar în mod normal la începutul lunii a 3-a.

Organele genitale interne feminine se dezvoltă în cea mai mare parte din canalele Müller. Din prima lor porțiune se formează trompele, porțiunea a doua formînd canalele utero-vaginal. Partea cea mai distală a canalului utero-vaginal proemină sub forma tuberculului Müller. Musculatura uterină provine din mezenchimul aflat în jurul canalelor Müller unite.

În mod normal canalele Wolff regresează și dispar la embrionii de sex feminin. Organele genitale externe au și ele o etapă nediferențiată și își încep dezvoltarea după luna a 3-a.

La feții de sex masculin, începînd cu săptămîna a 11-a, tuberculul genital crește simultan cu plicile uretrale. Acestea mărginesc segmentul falic al sinusului urogenital și, crescînd împreună cu tuberculul genital, formează penisul. Segmentul falic al sinusului se prelungește pe fața inferioară a penisului, formînd șanțul urogenital în care din endoblast se formează lama uretrală. Șanțul urogenital ajunge pînă la originea glandului, care se dezvoltă din tuberculul genital. Uretra balanică se formează în luna a 4-a prin evoluția la extremitatea penisului a unui cordon epitelial plin, care devine canal. Plicile genitale cresc în direcția caudală și se unesc, formînd scrotul.

La femeie dezvoltarea este mai simplă și modificările sînt mai mici. Tuberculul genital crește mai puțin și formează clitorisul, iar plicile uretrale rămîn separate și devin labiile mici. Ele delimitează vestibulul vaginal provenit din șanțul urogenital, unde se deschid uretra și vaginul. Plicile genitale cresc și devin labiile mari.

La pubertate, secreţia hipofizară de gonadotrofine scăzută în perioada copilăriei creşte rapid, stimulînd astfel gonadele, care secretă la rîndul lor hormoni steroizi sexuali, ce prin acţiunea lor periferică duc la apariţia şi dezvoltarea caracterelor sexuale secundare. În această perioadă foliculii ovarieni încep să se matureze, se instalează ovulaţia şi ciclul menstrual, în timp ce în testicule începe producerea spermatozoizilor.

28.2. GAMETOGENEZA

28.2.1. OVOGENEZA

Celulele germinale derivate din epiteliul germinativ migrează către creasta genitală, unde va lua naştere gonada. Aceste celule se divid rapid şi succesiv, dînd naştere la ovogonii. Diviziunea mitotică a ovogoniilor continuă pînă în săptămîna 8—10 de viaţă intrauterină, apoi se reduce treptat şi încetează la naştere. Dintr-o ovogonie se formează un ovocit de gradul I sau ovocit primar. Maturarea ovocitului se face prin diviziunea meiotică, a cărei profază începe înainte de naştere şi se menţine în această stare pînă ce foliculul ovarian devine matur. În acest moment are loc meioza, din care rezultă un ovocit de gradul II şi un globul polar, ce se resoarbe. Ovocitul de gradul II ia naştere în momentul ovulaţiei. În continuare, urmează o a doua diviziune de maturare, diviziune mitotică, din care iau naştere pe de o parte ovulul matur şi pe de altă parte un al doilea globul polar, ce se resoarbe. S-a demonstrat că această a doua diviziune de maturaţie are loc numai dacă ovulul este fertilizat.

28.2.2. SPERMATOGENEZA

La embrionul masculin celulele germinale primare încep să se dividă mitotic, devenind spermatogonii, care, prin continuarea diviziunii se transformă în spermatocite de gradul I. Spermatocitele primare intră într-o lungă perioadă de profază a primei diviziuni de maturaţie, meioza. După prima diviziune meiotică dau naştere la două spermatocite secundare identice, cu un număr haploid de cromozomi. În continuare, are loc a doua diviziune de maturaţie şi din două spermatocite secundare iau naştere patru spermatide, care după ce suferă unele modificări morfologice (spermiogeneză) în lumenul tubilor seminiferi devin spermatozoizi.

Durata de timp în care celula sexuală primordială sau spermatogonia devine spermatozoid a fost evaluată la 74 de zile: 18 zile pentru spermatogoniile A, 9 zile pentru spermatogoniile B, 23 de zile pentru spermatocitele primare, o zi pentru spermatocitele secundare, 23 de zile pentru spermatide.

Spre deosebire de evoluţia celulelor sexuale masculine, ovogeneza durează mult mai mult, faza de creştere începe după naştere şi nu se termină decît în momentul maturării foliculului. Cum evoluţia foliculului se face diferenţiat şi independent, între transformările unui folicul sau ale altuia pot să existe intervale de timp ce ajung pînă la 20—30 de ani. Astăzi este cunoscut faptul că în timpul fazei de creştere ovocitul rămîne într-o stare de repaus, perioadă de neutralitate care reprezintă de fapt o perioadă de labilitate a meiozei şi de susceptibilitate mărită faţă de unii factori teratogeni din mediul extern, radiații ionizante, substanțe chimice etc. Faza de maturație durează în medie 28 de zile.

28.3. MODELE EXPERIMENTALE ÎN STUDIUL DIFERENȚIERII SEXUALE

Dacă tipul gonadelor este determinat genetic, diferențierea organelor genitale interne și externe depinde de stimuli hormonali, care acționează în anumite etape ale embriogenezei. Acest fapt a fost stabilit pe baza unor experiențe efectuate pe șobolani (1). Astfel, castrarea intrauterină a feților de sex feminin în diferite faze de dezvoltare nu împiedică diferențierea în sens feminin, în schimb castrarea în aceleași condiții a feților de sex masculin are drept rezultat dezvoltarea acestora în sens feminin.

Castrarea la vîrste diferite a demonstrat că există un anumit interval în care testiculul embrionar își exercită influența asupra dezvoltării în sens masculin. Dacă gonadele sînt îndepărtate după acest moment, fătul continuă să se dezvolte în sens masculin. Acest interval a fost stabilit la șobolan între zilele 19 și 24 de viață intrauterină și pare să se situeze la om între 50 și 60 de zile. Castrarea unilaterală la șoloban după ziua a 23-a demonstrează că testiculul rămas poate să suplinească funcția celui extirpat și fătul se dezvoltă în sens masculin. Dacă se face castrarea unilaterală mai devreme, rezultă o dezvoltare asimetrică, astfel încît pe partea castrată se continuă dezvoltarea canalului Müller în sens feminin. S-a făcut și experimentul invers, prin grefarea unui testicul la un embrion de sex feminin și s-a constatat că acesta inhibă ipsilateral dezvoltarea canalului Müller.

Hipofizectomia experimentală la fătul masculin de șobolan duce la apariția de organe genitale interne de tip masculin și externe de tip feminin. Administrarea de hormon gonadotrop previne aceste modificări.

Aceste experimente demonstrează că testiculul embrionar produce substanțe active neidentificate încă, ce inhibă dezvoltarea canalelor Müller și dezvoltă canalele Wolff și organele genitale externe în sens masculin.

28.4. ROLUL CROMOZOMILOR SEXUALI

Repartiția cromozomilor sexuali are loc înaintea fecundației. Cei doi cromozomi X ai ovocitului ajung unul într-un globul polar (care va dispărea), altul în ovul. La fel, în timpul meiozei, în spermatocit materialul genetic se repartizează în doi spermatozoizi care conțin unul 22 de autozomi + 1 cromozom X și celălalt 22 de autozomi + 1 cromozom Y. Fecundarea ovulului de către unul sau altul din acești spermatozoizi va produce un ou cu formula 44 + XX sau 44 + XY.

Absența disjuncției cromozomilor sexuali înaintea fecundației poate să dea anomalii cromozomiale: 44 + XXY, 44 + XO, 44 + XXX, 44 + YO. Materialul genetic acumulat în ou în timpul fecundației este conservat în timpul diviziunilor mitotice succesive. Anomaliile acestor mitoze pot de asemenea să inducă anomalii genetice. Astfel, o nedisjuncție a cromozomilor sexuali sau întîrzierea anafazei unuia dintre ei, pot fi la originea unui mozaicism, adică a prezenței la același individ a mai multor linii celulare cu material cromozomic diferit.

Noțiunea de sex. Diferențierea sexuală normală presupune un sex genetic normal (XX sau XY), o dezvoltare armonioasă și concordantă a gonadelor de care depinde diferențierea organelor genitale, o receptivitate normală a organelor genitale pentru hormonii sexuali, absența impregnării fătului cu hormoni sexuali antagoniști. Orice modificare la unul din aceste niveluri poate să inducă o tulburare de diferențiere pînă la ambiguitate sexuală. De asemenea, influențele mediului extern, chiar dacă nu modifică diferențierea sexuală, pot să perturbeze armonia dintre sexul real și sexul trăit. Noțiunea de sex se definește prin mai mulți termeni (10):

— sexul cromozomial: stabilit prin cariotip;

— sexul cromatinic: stabilit prin prezența cromatinei sexuale la periferia nucleilor celulelor descuamate, obținute din frotiul bucal. În principiu trebuie să existe un număr de corpusculi Barr (cromatină sexuală) egali cu numărul cromozomilor X-1;

— sexul gonadic: este dat de aspectul histologic al gonadelor;

— sexul organelor genitale interne: este considerat masculin dacă sînt prezente canalele deferente și veziculele seminale, și feminin în prezența uterului și a ovarelor;

— sexul organelor genitale externe: este masculin în prezența unui penis la extremitatea căruia se deschide uretra, fanta urogenitală este complet sudată și scrotul este dezvoltat. Sexul feminin trebuie să prezinte un clitoris de talie normală, un orificiu uretral și unul vulvar;

— sexul legal: este cel ce figurează în registrele de stare civilă și depinde de aspectul organelor genitale externe la naștere;

— sexul psihic: constă în identificarea sexuală a subiectului însăși, fenomen care are loc între 15 și 30 de luni de viață.

28.5. TULBURĂRI ALE DIFERENȚIERII GONADELOR

28.5.1. SINDROMUL TURNER

A fost descris în 1938 de Turner, iar ca anomalie cromozomială, forma tipică (44 + XO), a fost identificată de Ford în 1959.

Aspecte clinice: înălțimea mică este un element major al tabloului clinic, absolut constant, care permite suspectarea diagnosticului înainte de pubertate. Lipsa declanșării pubertății, caracterizată prin amenoree primară, absența pilozității axilare și pubiene, absența dezvoltării glandelor mamare, organe genitale externe hipoplazice, infantile, cu vulva dispusă vertical, labiile mari nepigmentate și cele mici hipotrofice. Himenul și vaginul sînt normale, uterul se palpează la tactul rectal. La celioscopie sau laparotomie exploratorie se constată lipsa ovarelor, înlocuite de două bandelete atrofice.

În cazurile tipice mai pot fi asociate și alte malformații:

— gîtul palmat, scurt, cu implantarea joasă a părului, la ceafă, anomalii ale feței, sprîncene proeminente, epicantus, deformări ale nasului, implantare joasă a urechilor;

— torace lărgit, rotunjit, cu mameloanele foarte îndepărtate. Pielea este acoperită de numeroși nevi pigmentari, putînd prezenta și pete cafenii;

— membrele pot prezenta cubitus valgus, degete scurte și mici, sindactilie, scurtarea celui de al patrulea metacarpian, luxație congenitală a șoldului.

Malformaţiile viscerale sînt mai puţin evidente şi apar de obicei la inimă (coarctaţie de aortă, comunicaţie interatrială, stenoză pulmonară, comunicaţie interventriculară, cardiopatii congenitale complexe) şi aparatului urinar (rinichi în potcoavă, anomalii ale căilor excretoare).

Aspecte biologice: elementul principal este hipersecreţia de gonadotrofine, care exprimă insuficienţa ovariană primară, cu absenţa retrocontrolului estrogenic asupra sistemului hipotalamo-hipofizar. Nivelul FSH creşte precoce înaintea vîrstei de 10 ani. Carenţa estrogenică este confirmată biologic printr-o eliminare urinară nulă sau nesemnificativă.

Aspecte genetice: cromatina sexuală este negativă, iar cariotipul relevă prezenţa unui singur cromozom sexual (44+XO).

28.5.2. FORME ATIPICE DE DISGENEZII GONADICE

Forme cu cromatină pozitivă: corespund unor mozaicuri cromozomiale şi pot apărea clinic ca un sindrom Turner tipic, dar adesea unul din elementele esenţiale ale sindromului poate să lipsească. Astfel, talia poate fi normală, malformaţiile asociate sînt mai puţin constante şi mai ales pot să existe rudimente ovariene capabile să inducă feminizare, menstruaţii şi, în mod excepţional, sarcini.

Forme cu cromozom Y. Unele forme de disgenezie gonadică pot să prezinte un fenotip feminin, talie mică, malformaţii turneriene şi semne de virilizare mai mult sau mai puţin pronunţate. Cariotipul este XO/XY, XO/XYY, XO/XY/XYY, sau pot să apară mozaicuri mai complexe. În aceste cazuri gonadele sînt reduse bilateral la rudimente sau un rudiment de o parte şi un testicul mai mult sau mai puţin disgenetic de altă parte. Aceste cazuri se diferenţiază de hermafroditism, deoarece ovarul nu prezintă maturitate suficientă pentru a se putea identifica în el foliculi.

Disgeneziile gonadice pure (neturneriene) se referă la indivizi cu formulă cromozomială XX sau XY, fenotip feminin fără anomalii de statură sau malformaţii turneriene, dar care prezintă schiţe de gonade. Absenţa diferenţierii gonadice în pofida prezenţei ambilor cromozomi sexuali a fost explicată prin dispariţia de pe aceşti cromozomi a genelor ce determină formarea gonadelor.

Aspecte anatomo-patologice. Macroscopic, la celioscopie sau laparotomie exploratorie gonadele sînt înlocuite cu două bandelete atrofice cu excepţia cazurilor de mozaicism, unde se pot observa rudimente ovariene uni- sau bilaterale, de diferite mărimi. Uterul şi trompele sînt prezente, dar hipoplazice, tratamentul cu estrogeni ameliorîndu-le aspectul fără să aibă însă nici o influenţă asupra rudimentelor ovariene.

Tratament. Scopul tratamentului este compensarea insuficienţei endocrine ovariene, realizînd feminizarea morfotipului, dezvoltarea şi troficitatea satisfăcătoare a vulvei, vaginului şi uterului, producînd hemoragii de privaţiune, cu un efect psihologic deosebit de favorabil. În acest context viaţa sexuală poate fi normală, cu excepţia sterilităţii, care este definitivă (1, 4, 7). Schemele terapeutice care au ca scop producerea unui ciclu artificial se bazează pe administrarea de estrogeni şi progestative, respectiv la început preparate estrogenice, apoi pilule estroprogestative. Debutul tratamentului trebuie să fie suficient de precoce pentru a combate tulburările de pubertate şi suficient de tardiv pentru a nu duce la sudarea prematură a cartilagiilor de conjugare, compromiţînd astfel creşterea. Tratamentul începe în jurul vîrstei de 14—15 ani şi se continuă pînă în jurul vîrstei de 50 de ani.

28.5.3. SINDROMUL KLINEFELTER

A fost descris pentru prima dată în 1942 de Klinefelter, Reifenstein şi Albright.

Aspecte clinice. Sindromul apare la persoane considerate bărbaţi şi nu poate fi diagnosticat înainte de pubertate numai printr-un screening de rutină al nou-născuţilor. În mod normal depistarea se face între 16 şi 40 de ani. Dezvoltarea somatică în copilărie poate fi normală, creşterea şi dezvoltarea musculaturii este de asemenea în limite normale. În descrierea originală a sindromului ginecomastia era considerată ca un simptom esenţial, dar au fost identificate şi cazuri fără ginecomastie. Organele genitale externe sînt în general bine conformate, erecţia şi contactul sexual putîndu-se desfăşura satisfăcător. Testiculele sînt coborîte în scrot, dar de cele mai multe ori sînt foarte mici.

Bolnavul se prezintă de obicei la consultaţie pentru infertilitate.

La o treime din pacienţi apare un oarecare grad de întîrziere mintală, a cărei gravitate pare să fie direct proporţională cu numărul de cromozomi X suplimentari.

Aspecte biologice. Modificarea principală este concentraţia mare de gonadotrofine, în timp ce eliminarea urinară a 17-cetosteroizilor poate varia de la valori relativ normale la valori foarte scăzute, în funcţie de gravitatea clinică a sindromului.

Aspecte anatomo-patologice şi citogenetice. Microscopic, în testicul se observă tubi seminiferi lipsiţi de epiteliu, micşoraţi şi hialinizaţi, cu un conţinut mare de fibre elastice. Celulele Leydig sînt prezente în număr mare.

Studiul cromatinei sexuale demonstrează prezenţa ei constantă, evidenţiind faptul că este vorba de o anomalie genetică a cromozomilor sexuali. Cariotipurile studiate au arătat prezenţa a cel puţin 2 cromozomi X şi un cromozom Y, cel mai comun cariotip fiind 44+XXY. În literatură au fost descrise însă şi formule de tipul XXXY, XXYY, XXXXY, XXXYY şi mozaicuri de tipul XX/XXY, XY/XXY, XY/XXXY şi XXXY/XXXXY. Rezultă astfel, capacitatea foarte puternică a cromozomului Y de a induce formarea testiculelor, care nu poate fi neutralizată nici chiar de prezenţa a patru cromozomi X. Frecvenţa bolii este estimată la 2,65‰ de nou-născuţi de sex masculin (6, 8, 11, 15).

Tratamentul, medicamentos, nu poate nici să amelioreze infertilitatea, nici să reducă ginecomastia. Este indicat în cazurile de scădere a libidoului şi de insuficienţă androgenică şi constă în administrarea de preparate de testosteron cu importante efecte fiziologice şi psihologice. În cazurile cu ginecomastie foarte accentuată se poate recurge la tratament chirurgical de corecţie.

Avînd în vedere că bolnavii au în general o viaţă sexuală şi socială aproape normală, se consideră că nu este bine să li se explice în detaliu semnificaţia bolii pentru a preveni unele efecte psihice nedorite.

28.5.4. SINDROAMELE CU MAI MULŢI X

Identificarea mai multor corpusculi Barr într-o celulă indică prezenţa a mai mulţi cromozomi X în acea celulă. Cele mai frecvente cazuri descrise sînt XXX, XXXX, XXXXX. Prezența unuia sau a mai multi cromozomi X suplimentari nu pare să aibă efect asupra diferențierii sexuale. Persoanele cu un asemenea cariotip au corpul normal dezvoltat și organele genitale externe normale, de tip feminin. Clasic, această situație a fost etichetată ca „sindromul de superfemelă“.

Studiul histopatologic al ovarelor arată uneori, prezența unui număr mai mic de foliculi și s-a constatat că 20% din pacientele cu XXX au prezentat după pubertate diferite grade de amenoree și neregularități menstruale (3, 14).

Aproape toate persoanele din această categorie prezintă un oarecare grad de deficiență mintală și s-a constatat că mamele lor au avut vîrstă mai înaintată în momentul concepției.

Diagnosticul se pune pe baza studiului cromatinei sexuale în frotiul bucal.

28.5.5. HERMAFRODITISMUL ADEVĂRAT

Se definește ca prezența la același individ de țesut ovarian și testicular. În principiu cariotipul este un mozaic XY/XX și afecțiunea este extrem de rară.

Aspecte clinice: morfotipul variază de la aspectul tipic feminin pînă la aspectul masculin normal. Afecțiunea este rar recunoscută la naștere și majoritatea cazurilor sînt declarate de sex masculin, dar la pubertate se dezvoltă sînii și apar menstruații. Organele genitale interne se pot prezenta sub trei aspecte:

— hermafroditism alternant: ovar de o parte, testicul de cealaltă parte;

— hermafroditism bilateral: țesut ovarian și testicular de fiecare parte sub formă de ovotestis;

— hermafroditism unilateral; ovotestis de o parte, ovar sau testicul de cealaltă parte.

Pentru punerea diagnosticului este indispensabil ca examenul histologic să evidențieze țesut ovarian și țesut testicular, ambele funcționale.

Aspectele organelor genitale externe au fost sistematizate în patru tipuri (10):

1. tip feminin: cu deschidere separată a uretrei și vaginului, vulvă normală, hipertrofie clitoridiană;

2. tip intermediar: cu coalescența labiilor (pseudoscrot), sinus urogenital deschis la perineu, organ peno-clitoridian de mărime variabilă;

3. tip intermediar: vagin îmbucat în uretră, care se deschide la perineu sau pe fața inferioară a organului peno-clitoridian;

4. tip masculin: cu scrot și deschiderea uretrei la extremitatea organului peno-clitoridian.

Caracterele sexuale secundare sînt ambigue, pilozitatea este rară, vocea intermediară sau masculină, în 50% din cazuri menstruația apare sub formă de hematurii periodice.

Psihicul depinde de sexul stabilit la naștere și există posibilitatea unor perturbări importante o dată cu punerea diagnosticului.

Dozările hormonale arată prezența concomitentă a hormonilor sexuali masculini și feminini.

Aspecte genetice: S-a demonstrat că 75% din hermafrodiţii adevăraţi sînt cromatin-pozitivi, şi s-au descris cariotipuri de tip XX, XY şi foarte rar mozaicuri XX/XXY, XX/XXYY, XX/XY.

Tratament. Atitudinea terapeutică se adoptă în funcţie de aspectul organelor genitale externe, tipul *1* trebuie considerat ca femeie, iar tipul *4* ca bărbat. Se consideră că este indicat ca tipurile *2* şi *3* să fie tratate în sens feminin, avînd în vedere că insuficienţa peniană şi hipospadiasul sînt mai greu de tratat, în timp ce crearea chirurgicală a unei vulve şi a unui vagin este mai uşoară (17). În principiu, gonada de sex contrar trebuie extirpată dacă cea controlaterală nu este un ovotestis. Tratamentul se începe după vîrsta de 5 ani şi constă în intervenţii de chirurgie plastică cu scopul de a realiza organe genitale externe convenabile, precum şi în administrarea de androgeni sau estrogeni la pubertate.

28.6. TULBURĂRI ALE DIFERENŢIERII ORGANELOR GENITALE EXTERNE

S-au descris cazuri la care, în prezenţa unor gonade normale concordante cu cariotipul, s-au dezvoltat organe genitale externe incomplete, ambigue sau chiar contrare sexului gonadic. Acest tip de perturbare a fost denumit pseudohermafroditism.

28.6.1. PSEUDOHERMAFRODITISMUL MASCULIN

Se referă la un individ purtător de testicule, dar cu fenotip feminin. Forma sa tipică este *testiculul feminizant.*

Aspecte clinice. Afecţiunea nu este suspectată în general înainte de pubertate decît accidental (operaţie de hernie inghinală, cu ocazia căreia se descoperă un testicul ectopic). După pubertate se solicită consultul medical pentru amenoree primară.

Examenul clinic evidenţiază absenţa pilozităţii, organe genitale externe aparent normal feminine, dar vaginul este fie absent fie insuficient de profund. Explorarea organelor genitale interne arată lipsa uterului şi prezenţa unor testicule situate abdominal inghinal sau labial, cu epididim şi canale deferente, dar fără prostată.

Cariotipul este XY şi cromatina sexuală negativă.

Dozările hormonale relevă cantităţi foarte mari de hormoni androgeni, care în pofida concentraţiei lor nu au nici un efect asupra morfotipului. Gonadotrofinele plasmatice sînt crescute.

S-au emis mai multe teorii asupra etiopatogeniei acestui sindrom, care pare să aibă o transmitere recesivă legată de sex. Aceste teorii sînt bazate pe lipsa de răspuns la androgeni a receptorilor specifici.

Tratamentul are ca scop completarea dezvoltării în sens feminin şi se bazează pe extirparea testiculelor după pubertate (pericol de cancerizare), corectarea chirurgicală a vaginului sau crearea unui neovagin, dacă este necesar, şi administrarea substitutivă de preparate estrogenice şi eventual progestative.

Pe lîngă tipul clasic de testicul feminizant, există forme incomplete, a căror clasificare este încă discutată pe plan mondial.

28.6.2. PSEUDOHERMAFRODITISMUL FEMININ

Se referă la un individ cu cariotip XX, ovare şi fenotip masculin. Această situaţie apare atunci cînd un făt feminin este pus în prezenţa unui exces androgenic, endogen sau provenit de la mamă, în absenţa oricăror urme de gonadă masculină. Situaţia cea mai comună este *sindromul adrenogenital*, determinat de hiperplazia suprarenală congenitală virilizantă.

Aspecte clinice. La naştere organele genitale externe au un aspect ambiguu, care a fost clasificat în 5 tipuri (10), de la aspectul feminin normal cu o simplă hipertrofie clitoridiană, pînă la tipul masculin cu clitoris peniform, la capătul căruia se deschide sinusul urogenital şi pseudoscrot, în care nu se identifică testicul.

În timpul copilăriei creşterea se face normal, uneori chiar mai accelerat, dar se opreşte în jurul vîrstei de 10—12 ani.

Pubertatea se caracterizează prin dezvoltarea de tip masculin a pilozităţii, creşterea clitorisului, care devine erectil, apariţia acneei, îngroşarea vocii.

Au fost descrise mai multe variante ale sindromului adrenogenital, în funcţie de intensitatea semnelor clinice şi enzimele deficitare ale metabolismului hormonilor steroizi în suprarenală. În principiu, mecanismul fiziopatologic se bazează pe absenţa hormonilor glucocorticoizi, avînd drept efect creşterea exagerată a secreţiei hipofizare de ACTH. Stimularea continuă a suprarenalei duce la hiperplazia acesteia şi creşterea secreţiei hormonilor androgeni. În funcţie de enzimele cointeresate, la tabloul clinic-biologic se poate asocia şi o pierdere accentuată de sodiu şi/sau hipertensiune arterială.

Studiile genetice au demonstrat caracterul familial al acestor tulburări şi se pare că afecţiunea este transmisă autosomal recesiv.

Tratamentul trebuie început cît se poate de precoce şi se bazează pe administrarea de hormoni glucocorticoizi cu efect frenator asupra secreţiei de ACTH, permiţînd normalizarea funcţiei suprarenalei. În principiu, se administrează doza minimă eficace, tratamentul fiind continuat toată viaţa. Tratamentul chirurgical de corecţie este rareori necesar.

În ultimii ani cercetări citogenetice aprofundate sugerează că şi alte malformaţii congenitale, cum ar fi sindromul Rokitansky-Küster-Hauser prezintă anomalii de cariotip şi au fost incluse în categoria afecţiunilor ginecologice cu caracter genetic şi distrofiile ovariene.

28.7. SFATUL GENETIC

Sfatul genetic are ca scop informarea unei familii care are probleme genetice în vederea luării unei decizii asupra reproducerii ulterioare. Deşi nu este considerat ca o ştiinţă aparte, sfatul genetic devine din ce în ce mai eficace o dată cu acumularea de noi date şi informaţii în problemele de genetică.

Punerea unui diagnostic corect şi efectuarea unei prognoze necesită o examinare amănunţită a părinţilor, precum şi a arborelui lor genealogic cu mai multe generaţii înainte. De asemenea, este necesară urmărirea evoluţiei naşterilor anterioare ale mamei.

În cazurile în care este vorba de o sarcină deja prezentă se pune problema diagnosticului antenatal, care să permită întreruperea la timp a acesteia în prezența unei malformații. Punerea la punct a culturilor de celule recoltate prin amniocenteză permite, în zilele noastre, identificarea unei anomalii cromozomice antenatal (2, 5, 13). Se consideră că unul din 150 de nou-născuți este purtătorul unei anomalii cromozomiale (5) și s-a constatat că această frecvență crește o dată cu vîrsta mamei, astfel că o femeie de peste 40 de ani riscă să nască un copil cu anomalie cromozomială mult mai frecvent. În etapa actuală, cînd ingineria genetică nu are încă un statut bine delimitat, singura posibilitate de a reduce numărul bolilor ereditare este limitarea răspîndirii mutațiilor care presupune descoperirea purtătorilor și sfătuirea acestora să-și reducă numărul de urmași și uneori să renunțe la ei.

Noțiunea de sfat genetic s-a impus în medicina noastră relativ recent și în consecință, răspîndirea și înțelegerea ei de marea masă a populației este foarte redusă.

S-a pus problema cine trebuie să acorde sfatul genetic și s-a ajuns la concluzia că este necesară o activitate de echipă, în care trebuie integrați medici, geneticieni, biologi și alți specialiști.

BIBLIOGRAFIE

1. BENSON R. C. (sub redacție) — Current Obstetric and Gynecologic, Diagnosis and Treatment, Lange Medical Publications, Los Altos, California, 1980.
2. FLOREA M., VINȚI D. — Recuperarea femeilor cu afecțiuni genitale, Ed. Med., Buc., 1981.
3. FREZAL J., BRIARD M. L. — Eléments de génétique, *Encyclop. Méd. Chir.* (Paris), 5 115 A^{10}—11, 1974.
4. GEORMĂNEANU M. — Patologie indusă prenatal, Ed. Med. Buc., 1978.
5. HERVET E., CHEYNER J. M. — Avortement Préventif, *Encyclop. Med. Chir.* (Paris), 5 106 A^{10}—4, 1973.
6. IFRIM A., SĂLĂGEAN V., VINȚI I. — Riscul malformativ în reproducerea umană, Ed. Med., Buc., 1978.
7. IONESCU B., DUMITRACHE C., MAXIMILIAN C. — Patologia sexualizării, Ed. Med., Buc., 1980.
8. MACDONALD R. R. (sub redacție) — Scientific Basis of Obstetrics and Gynecology, Ed. Churchill Livingstone, Edinburgh, London and New York, 1978.
9. MERGER R., LEVY J., MELCHIOR J. — Précis D'Obstetrique, Ed. Masson, Paris, 1974.
10. MAHOUDEAU J., LUTON J. P. — Troubles de la différenciation sexuelle, *Encyclop. Méd. Chir.*, (Paris). 125 A^{10}—4, 1976.
11. MAXIMILIAN C., DANIELA DUCA MARINESCU (sub redacția ȘT. MILCU) — Sfaturi genetice, Ed. Scrisul Românesc, Craiova, 1977.
12. MAXIMILIAN C. — Aventura geneticii, Ed. Albatros, București, 1978.
13. NEGULESCU R., VINȚI D., STAMATIAN FL., MIRONIUC CLARA — Diagnosticul ecografic în obstetrică și ginecologie, *Red. Obst. Ginec.*, Buc., 1980, XXVII, 31—40.
14. PRITCHARD J. A., MACDONALD P. C. — Williams Obstetrics (Fifteenth Ediţion), Ed. Appleton-Century-Crofts, New-York, 1980.
15. ROBERT H. G., PALMER R., BOURY-HEYLER C., COHEN J. — Précis de gynécologie, Ed. Masson, Paris, 1974.
16. SÎRBU P. — Patologia chirurgicală (sub redacția Th. Burghele), vol. VII, Ed. Med., Buc., 1976.
17. SÎRBU P., PANDELE A, CHIRICUȚA I., SETLACEC D. — (sub redacția Sîrbu P.) — Chirurgia ginecologică, Ed. Med., Buc., 1981.
18. VINȚI D., STAMATIAN FL. — Diagnosticul ecografic în obstetrică și ginecologie, Ed. Dacia, Cluj-Napoca, 1982 (sub tipar).

Redactor de carte: Dr. N. EVIAN
Tehnoredactor: VIOLANDA LEORDEANU
Bun de tipar: 20.XII.1983

Formatul: 16/70×100
Hîrtie: Scris I A 70×100/56
Coli de tipar: 45+1 planşă color

Tiparul executat la I. P. Sibiu